CI – skr. angl. *cardiac index* srdcový index.

Ciacciove žľazy – [Ciaccio, Giuseppe Vincenzo, 1824 – 1901, tal anatóm] glandulae lacrimales accessoriae.

Ciacciovo farbenie – [Ciaccio, Carmelo, 1877 – 1956, tal. patológ] metóda farbenia lipidov.

ciafos – syn. kyanofos, *O*-(4-kyanofenyl)-*O,O*-dimetylester kys. fosforotiovej, inhibítor cholínesterázy, insekticídum (Cyanox®).

ciachovanie – porovnávanie mier (hmotnostných, objemových, dĺžkových) a meracích prístrojov so štandardmi, kt. majú k dispozícii ciachovacie úrady; →*kalibrácia;* →*štandardizácia.*

Ciamin® – kys. askorbová; →*vitamín C.*

Cianatil® – antipsychotikum; →*cyamemazín.*

Cianurina® – anthelmintikum; ämenichlofolam.

Ciatyl® (Troponwerke) – tioxanténové antipsychotikum; dihydrochlorid äklopentixolu.

cib. – skr. pre l. cibus potrava.

Cibacalcin® (CIBA) – ACTH, stimulans produkcie glukokortikoidov; →*kortikotropín.*

Cibacthen® (CIBA) – ACTH, stimulans produkcie glukokortikoidov; →*kortikotropín.*

Cibazol® (CIBA) – sulfónamid; →*sulfatiazol.*

---

cibetón – $CH_2(CH_2)_5CH_2CH_2CH{=}(CH_2)_7CO$ nenasýtený cyklický ketón, M_r 250,41, bezfarebné kryštáliky, nerozp. vo vode, vonná súčať produktu žliaz africkej mačky cibetky. Použí-va sa v parfumérii.

cibetovité →*Viverridae.*

Cibian® (Yamanouchi) – antivirotikum, antineoplastikum; →*interferón γ.*

cibofóbia – [*cibophobia*] syn. sitofóbia, chorobný strach pred jedlom, odpor k jedlu.

cibophobia, ae, f. – [l. *cibus* jedlo + g. fobos strach] →*cibofóbia.*

cibuľa – 1. farm. [bulbus] skrátená zdužnatená os, kt. má naspodku zväzok náhodných koreňov. Je to zásobný výživný orgán (metamorfované listy). Môže ju tvoriť jeden al. viac dužnatých listov. Základnými typmi sú: sukňovitá c. (*Bulbus scillae*), zložená c. (*B. alii sativi*) a plná c. (*B. nivalis*). Keďže c. patria do skupiny podzemných orgánov, uvádzajú sa v niekt. liekopisoch pod názvom koreň (radix); **2.** →*alium sativum.*

cibus, i, m. – [l.] jedlo, pokrm, potrava, strava.

Cicadidae – cikádovité. Čeľaď hmyzu z radu rovnakokrídlovcov, podradu *Cicadoidea*; opísaných je asi 4000 druhov. Majú strechovito zložené pevné blanité krídla a krátku, širokú hlavu. Dospelé jedince žijú na vetvičkách stromov a krov, z kt. vyciciavajú miazgu. Rozšírené sú najmä v trópoch a subtrópoch. Samce vydávajú v noci pomocou zvukovotvorného orgánu umiesteného na bokoch prvých článkov zadočka veľmi silný a prenikavý zvuk. Cvrkot niekt. tropických druhov počuť na vzdialenosť 2 km. Zvukom lákajú samičky, kt. zvukové orgány nemajú. Samičky znášajú vajíčka do kôry stromov a krov, kt. si pomocou kladielka jemne narežú. Larvy žijú v zemi na koreňoch stromov a krov. Larvový vývoj trvá 4 – 5 r. U nás žije cikáda horská (*Cicadetta montana*), dlhá 25 mm a cikáda viničná (*Cibicen haematodes*), dlhá až 38 mm.

cicatrectomia, ae, f. – [l. *cicatrix* jazva + g. ektomé vyňatie] cikatrektómia, chir. odstránenie jazvy.

cicatricans, antis – [l.] zjazvujúci sa, hojaci sa jazvou.

cicatricosus, a, um – [l.] cikatrikózny, jazvovitý.

cicatricotomia, ae, f. – [l. *cicatrix* jazva + g. tomé rez] cikatrikotómia, preťatie jazvy.

cicatriculum, i, n. – [l. *cicatrix* jazva] jazvička.

cicatrisans, antis – [l.] cikatrikujúci, vyvolávajúci jazvenie.

cicatrisantia (remedia) – cikatrizanciá, lieky podporujúce jazvenie.

cicatrisatio, onis, f. – [l.] cikatrizácia, zjazvenie.

cicatrisatus, a, um – [l.] cikatrizovaný, zjazvený.

cicatrix, icis, f. – [l.] jazva, konečný výsledok hojenia rany. Tvorí ju biol. menej hodnotné tkanivo, kt. nemá nervové zakončenia a kožné adnexy, preto je menej odolné proti mechanickým vplyvom ako zdravá koža. Poranené kožné okraje sa zlepia fibrínom, epitelom a kolagénom. Po správnom chir. ošetrení sa rana hojí per primam, výsledná jazva je min., kým pri hojení per secundam vznikne vo väčšom rozsahu granulačné tkanivo, kt. sa neskôr zmení na väčšiu spleť kolagénových vláken. Aj rozsah epitelizácie a kontrakcie rany je väčší. Tvorba kolagénu sa začína 7. d a trvá 4 – 5 týžd. Potom nastupuje fáza maturácie jazvy, kt. trvá 4 mes.

Hypertrofická jazva sa utvorí v dôsledku väčšieho napätia v mieste sutúry, nesprávneho smeru priebehu jazvy al. nesprávnej, traumatizujúcej technike chir. ošetrenia rany.

Ke1oidná jazva je benígnym nádorom utvoreným v dôsledku poruchy syntézy a odbúravania kolagénu, podmienenou hereditárnou predispozíciou; častejšie sa tvoria u černochov. Na rozdiel od hypertrofickej jazvy môže prerastať cez hranice pôvodnej jazvy do okolitého zdravého tkaniva. V keloidoch sa zistil osobitný druh fibroblastov. Klin. sa prejavuje pruritom, miernou bolestivosťou a hyperestéziou. Od hypertrofickej jazvy sa dá odlíšiť histol., najmä metódou tkanivových kultúr.

Aby bola jazva funkčne a esteticky vyhovujúca a čo najmenej nápadná, treba správne chir. ošetriť ranu s dodržiavaním zásad atraumatického operovania. Okraje rany musia byť bez tenzie, rana má mať správny smer. Ak neprebieha napr. kolmo na smer priebehu svalových vláken v podkoží, treba zmeniť jej smer napr. plastikou Z. Na hypertrofické jazvy sa odporúčajú tlakové masáže, kt. sa urýchľuje proces maturácie. Pri plošných jazvách po popálení sa osvedčujú elastické návleky. Lokálne možno na jazvu aplikovať triamcinolónovú masť (Synalar®, Locacorten®). Pri keloidných jazvách možno intradermálne aplikovať Kenalog® 5 – 7 mg + 1 % Mesocain® opakovane v 3-týžd. intervaloch. Odporúča sa aj rtg ožiarenie. Pri neúspechu konzervatívnej th. sa robí intraléziová excízia keloidovej jazvy. Vždy sa necháva tenký lem keloidového tkaniva. Pri úplnej excízii pri recidíve keloidu sa môže jazvovité poškodenie tkaniva rozšíriť do okolitého zdravého tkaniva. Plošné jazvy, kt. nie sú hypertrofické al. keloidovo zmenené a kt. sú už vyzreté a bledé, možno zlepšiť dermabráziou. Kotúčom brúsky sa postupe odstraňuje epiderma a tenučká vrstva dermy. Po vyepitelizovaní sa docieli zlepšenie vzhľadu jazvy (najmä elevovanej) a dermabráziou sa odstránia drobné nepravidelnosti na povrchu jazvy.

cicavce →*Mammalia.*

cicavice – nespr. motolice; →*Trematodes.*

cicavky →*Suctoria.*

Cicinelidae – svižníkovité. Čeľaď štíhlych chrobákov. Majú veľkú hlavu, vypuklé oči, nitkovité tykadlá a veľké kosákovité hryzadlá. Rýchle pobehujú na tenkých nohách. Krovky sú zelenkasto-hnedé al. bronzovo sfarebné, s bielymi a čiernymi škvrnami. Larvy žijú v chodbičkách a piesku, kde čakajú na

korisť. Živia sa larvami a dospelými jedincami článkonožcov. Zástupcovia C. sú veľmi užitočné chrobáky. Známy je napr. svižník poľný (*Cicindela campestris*).

ciclacillin →*cyklacilín.*

ciclafrinum hydrochloricum →*ciklafrínhydrochlorid.*

cicletanidum →*cikletanid.*

Cicletanini hydrochloridum →*cikletanín.*

cicletaninum →*cikletanín.*

Ciclincaf® (Medici) – širokospektrálne polosyntetické antibiotikum, kombinácia sukcinátu chloramfenikolu a roliteracyklínu, syn. gradocyklín, levocyklín, protercyklín; →*senociklín.*

ciclobendazolum →*cyklobendazol.*

Ciclobiotic® (Beta) – širokospektrálne polosyntetické antibiotikum podobné tetracyklínu; →*metacyklín.*

Cicloche® (Novag) – šikrokospektrálne antimykotikum s antibaktériovým účinkom; →*ciklopirox.*

Ciclolysal® – antibiotikum; tetracyklínmetylénlyzín →*lymecyklín.*

ciclonicat →*ciklonikát.*

ciclonitatum →*ciklonitát.*

ciclonium jodidum →*cyklóniumjodid .*

ciclopirox →*ciklopirox.*

ciclopiroxolaminum →*ciklopiroxolamín.*

Cicloral® – antidiabetikum, aminofenurobután; →*karbutamid.*

ciclosidominum →*ciklosidomín.*

Ciclosporinum →*cyklosporín.*

ciclotas – ciclotate, ciklotát, neregistrovaný medzinárodný skrát. názov pre soľ al. ester kys. 4-metylbicyklo[2.2.2]-okt-2-én-1-karboxylovej.

Cicloven® (Agips) – antisklerotikum; →*pyridinolkarbamát.*

Ciconiidae – bocianovité. Vysoké vtáky patriace k brodivcom (*Gressores*). Majú veľké a ši- roké krídla, dlhé nohy, krk a zobák. U nás hniezdi bocian biely (*Ciconia ciconia*). Je vták vysokého vzrastu (102 cm), s dlhými nohami a krkom a klinovitým zobákom. Zafarbenie je biele, na koncoch krídel čierne. Nohy a zobák dospelých vtákov sú červené. V Európe okrem severných oblastí hniezdi aj, zväčša na vyvýšených stavbách v nížinných krajoch. Hniezdo obýva niekoľko r., žije v pároch. Pohlavne dospieva v 4. – 5. r. Živí sa menšími druhmi stavovcov i väčšími druhmi hmyzu. Je sťahovavý, odlieta až do juž. Afriky. Bocian čierny (*Ciconia nigra*) je u nás zriedkavejší. Je podobný bocianovi čiernemu, ale je o niečo menší. Obýva lesy rôzneho typu s potôčkami, živí sa najmä rybami. Niekedy hniezdi v korunách vysokých stromov v málo navštevovaných lesoch. Nevzhľadný a pažravý je africký marabu zdochlinár (*Leptoptilus crumeniferus*), kt. sa zdržuje blízko osád, pri bitúnkoch, lieta prekásne.

Bocian čierny

Cicuta – rod rastlín z čeľade *Umbelliferae*, ku kt. patria rôzne jedovaté druhy, napr. bolehlav.

Cicuta maculata L. – rastie v Amerike.

Cicuta virosa L. – rastie v Európe, koreň obsahuje jedovatý →*cikutoxín.*

cicutoxinum →*cikutoxín.*

Cicvárek, Zdenko – lekár-pediater, klin. biochemik (1921 Jur pri Bratislave – 1976 Trenčín). Po promócii na Lekárskej fakulte UK v Bratislave (1946) pôsobil ako lekár vo Zvolene, Rimavskej Sobote, r. 1950 ako primár detského odd. nemocnice v Hnúšti, r. 1951 vedúci starotlivosti o matku a dieťa na Povereníctve zdravotníctva v Bratislave, r. 1957 primár odd. klin. biochémie OÚNZ Trenčín. Priekopník modernej klin. biochémie. Autor, resp. spoluautor monografií, stredoškolských učebníc biochémie, prispieval do odborných časopisov doma i v zahraničí, r. 1961 – 1967 odb. redaktor Lekárskeho obzoru.

CID – *psychol., sociol. Comfortable Interpersonal Distance* Scale, test, pri kt. si má testovaný predstaviť, že je v miestnosti s niekoľkými dverami a v situácii, keď rôzni ľudia opísaní experimentátorom, vchádzajú dverami a idú smerom k testovanému, kt. má rozhodnúť, keby chcel, aby sa približujúci zastavil.

Cidal® – analgetikum; →*salicylamid.*

Cidamex® – inhibítor karbonátdehydratázy; →*acetazolamid.*

Cidamdopa® (Cidán) – antiparkinsonikum; →*levodopa.*

Cidex® (Arbrook) – dezinficiens, silne dráždi spojovky králikov; →*glutaraldehyd.*

Cidifos® (Neopharmed) – cerebrálny vazodilatans; sodná soľ →*citikolínu.*

Cidocetine® →*chloramfenikol.*

Cidomycin® (Roussel-UNCLAF) →*gentamycín.*

cidoxepín – *cis*-forma hydrochloridu →*doxepínu.*

Cidrex® – diuretikum; →*hydrochlorotiazid.*

cieva →*vas,* vascula.

cievice – tracheidy, vertikálne pretiahnuté bunky drevnej časti cievneho zväzku; majú mechanickú funkciu a po odumretí protoplastov ako mŕtve elementy funkciu vodivú.

cievnatka →*pia mater.*

cievovka – [l. *choroidea*] je plošne najväčšia časť strednej vrstvy steny očnej gule a rozpres-tiera sa v rozsahu zadných 2/3 bulbu. Pre veľký obsah ciev a pigmentu má hnedočervenú farbu a predstavuje tmavú komoru pre optickú vrstvu sietnice. V okolí otvoru pre fasciculus opticus má hrúbku ~ 0,4 mm, vpredu sa stenčuje až na 0,25 mm. Po vonkajšej ploche cievovky v spatium perichorioideum prebiehajú meridionálne tenké vlákna ciliárnych nervov, dve aa. iridis (nasalis et temporalis) a jemné žily, kt. sa lúčovite zbiehajú v jednotlivých kvadrantoch bulbu za ekvátorom a tvoria vv. chorioideae majores (vv. vorticosae). Vnútorná plocha cievovky, kt. hraničí so sietnicou, je hladká a ich elastické vlákna sú zahustené do bazálnej blanky, lamina basialis; nalieha na ňu pigmentová vrstva sietnice.

Stavba cievovky – na cievovke možno rozoznať 3 vrstvy: **1.** Vonkajšiu vrstvu tvorí *stratum periochorioideum* tvoria skromné väzivové vlákna, kt. voľne spájajú cievovku so sklérou; štrbiny medzi väzivovými lamelkami predstavujú spatium perichorioideum, obsahujúce chro-matofory, kt. podmieňujú hnedé zafarbenie tejto vrstvy. **2.** *Lamina vasculosa*, kt. obsahuje veľa ciev v hustej väzivovej stróme; prebiehajú tu aa. chorioideae, kt. sa bohato rozvetvujú a vysielajú množstvo

kapilár do tretej vrstvy. **3.** *Lamina capillarium* (s. choriocapillaris), kt. obsahuje široké krvné kapiláry tvoriace hustú sieť a vyživujú vonkajšiu vrstvu sietnice (svetlocitlivé elementy, tyčinky a čapíky). V lamina vasculosa sú početné hviezdicovité pigmentové bunky (chromatofory), kt. v lamina capillarium chýbajú. Na hranici medzi týmito dvoma vrstva je väzivo zahustené do súvisleho fibrilárneho listu, kt. má v niekt. živočíchoch zváštnu stavbu (tapetum) a odráža svetlo. Pri bylinožravcoch je tapetum fibrosum, pri mäsožravcoch tapetum cellulosum, na kt. intracelulárnych kryštáloch a fibrilách reflektujú svetelné lúče a podmieňujú svetielkovanie očí. 4. K sietnici prilieha hladká väzivová *lamina basialis.*

cifenlín – syn. cibenzolín, 2-(2,2-difenylcyklopropyl)-4,5-dihydro-1*H*-imidazol, $C_{18}H_{18}N_2$, M_r 262,35; antiarytmikum (sukcinát $C_{22}H_{24}N_2O_4$ – Cipralan®, Ritmalan®).

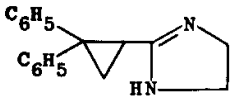

Cifenlín

ciferníkový test →*testy.*

Ciflox® (Bayer) – fluórované chinolínové antibiotikum; →*ciprofloxacín.*

cifrušovité – čeľaď hmyzu z radu →*bzdôch*; →*Pyrrhocoridae.*

CIG →*fibronektíny.*

cigarettae, arum, f. asthmaticae – astmatické cigarety z listov ľuľkovca a durmana.

ciglitazón – perorálne antidiabetikum; →*tiazolidíndióny.*

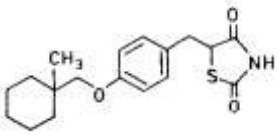

Ciglitazón

Cignolin® (Bayer) – antipsoriatikum; →*antralín.*

Cigthrano® (Bayer) – antipsoriatikum; →*antralín.*

ciguatera – špan. *cigua,* syn. *taino* jedovatý slimák + *-era*) forma ichtyosarkotoxizmu charakterizovaná príznakmi GIT a nervového systému. Vzniká po požití niekt. jedovatých morských rýb žijúcich v trópoch a subtrópoch, kt. uskladňujú vo svojich tkanivách →*ciguatoxíny.* Pôvodne sa ním označovala akákoľvek otrava rybami v Záp. Indii.

ciguatoxín – termostabilný ichtyosarkotoxín secernovaný *Gambierdiscus toxicus* (*Dinoflagellata*) a koncentrovaný v tkanivách niekt. morských rýb. Pôsobí na sodíkové kanály a vyvoláva →*ciguateru.* Ide o jedy kanálov bunkových membrán, kt. sa vyskytujú v rybách žijúcich v Karibskom mori, Indickom a Tichom oceáne a okolo Austrálie.

Mechanizmus ich účinku spočíva v inaktivácii napäťovo-vrátkovaných Na^+-kanálov a zvýšení excitability membrány nervu. Vyvolávajú otravu, kt. v týchto oblastiach dosahuje incidenciu ~ 10 000 až 50 000/r., v niekt. karibských a tichomorských ostrovoch je až 10 %. Vyskytuje sa v malých skupinách pacientov, kt. požili jednu al. niekoľko veľkých rýb. Postihuje mužov častejšie ako ženy, najmä v 2. a 3. dekáde a starších jedincov.

Akút. príznaky bývajú najťažšie. Zdrojom otravy sú mikroskopické riasy kontaminované druhom *Gamberdiscus* (*Benthos* z čeľade *Dinoflagellata*, zložka planktónu, kt. žije na mŕtvych koráloch). Bylinožravé ryby, kt. konzumujú kontaminované mikroskopické riasy a mäsožravé ryby kontaminované bylinožravými rybami. Toxíny sa hromadia vo všetkých tkanivách mäsožravých rýb,

najmä v pečeni a iných útrobách. Ciguaterovú chorobu vyvoláva požitie veľkých (> 2 kg) rýb obsahujúcich vysokú koncentráciu toxínov (> 1,1 ppb, t. j. 0,1 µg/kg).

Toxíny obsahujú aj korálové pstruhy (*Plectropomus leopardus*), španielske makrely (*Scomberomorus commersom*), Barracuda (*Sphyraena jello*), tresky (*Epinephelus fuscoguttatus*), úhor (*Lycodotis*) a i. Otrava sa dostavuje po požití kontaminovaných predátorových rýb. Toxíny sú typu termostabilného lipofilného cyklického polyéteru. Následkom liposolubility dlho pretrvávajú v lipidoch membrán neurónov.

Toxín *Dinoflagellata* (*Gambierdiscus toxicus*) sa spája s mŕtvymi korálmi a zelenomodrými riasami > 20 rozličných druhov gambierových toxínov a ciguatoxínov. Ciguatoxíny sa viažu v polohe 5 transmembránového segmentu na α-podjednotku sodíkového kanála. Predĺžuje trvanie otvárania Na^+-kanála, blokuje ho. Produkuje sa vo forme prekurzora druhom *Gamberdiscus toxicus* a v rybách sa biotransformuje na aktívny toxín.

Jestvuje tichomorský (Pacific-ciguatoxin-1, P-CTX-1) a karibský typ ciguatoxínov (Caribbean-ciguatoxin-1, C-CTX-1).

Klin. obraz sa vyznačuje rýchlym začiatkom otravy; už 4 – 16 h po požití sa dostavuje vracanie, hnačka, bolesti brucha. Môžu vzniknúť elektrolytové poruchy al. dehydratácia, najmä u detí. Stav sa obyčajne upravuje spotánne po 36 h. Býva prítomná bradykardia a hypotenzia, mylagie, kŕče, pruritus, bolesti hlavy. Niekedy sa prvé príznaky dostavia až po 12 h vo forme slabosti, artralgií a mylagií, parestézií, najmä na končatinách s centrifugálnou propagáciou smerom od úst a jazyka, kt. trvajú dni až mesiace. Dyzestézie sa môžu manifestovať reverziou pocitu tepla a chladu: studené predmety vyvolávajú nepríjemný pocit pálenia a teplé, najmä tekutiny pocit chladu. Pacient môže mať dojem chýbania zubov, pociťuje kovovú príchuť v ústach. Bývajú bolesti končatín, kože, kĺbov, zubov, uretry. Svalová slabosť a myalgie môžu súvisieť s difúznou myozitídou. Ďalej sa udáva hypersalivácia, dysfágia, laryngospazmus. únavnosť, mióza al. mydriáza. Z neurol. príznakov sa môžu zjaviť (po 10 d) ataxia, tras, depresie, krátkodobá amnézia, nespavosť a v ťažkých prípadoch kóma až exitus.

Mortalita solitárných epizód dosahuje až 20 %, v Tichomorí ~ 1 %. Býva následkom šoku a respiračného zlyhania. V priaznivých prípadoch sa stav upravuje v priebehu 6 až 24 mes. Najdlhšie pretrváva svrbenie, artralgie a únavnosť. Toxín sa pp. akumuluje v tukovom tkanive. Exacerbácie môžu nastať po požití alkoholu, strese, námahe a strate hmotnosti.

Chron. sy. sa vyskytuje v 3 až 20 % ťažkých intoxikácií. Prejavuje sa únavnosťou, slabosťou, depresiou, spavosťou. Nasledujúce epizódy sú ťažšie ako prvá. Pacienti sa stávajú precitlivení na nižšie dávky toxínu. Ryby by sa nemali jesť 6 mes. po iniciálnej epizóde a v gravidite (zvyšuje pohyby plodu).

U novorodencov sa po expozícii dostavuje mierna slabosť, toxín prechádza do materského mlieka. Symptomatická th. spočíva v aplikácii analgetík, antihistaminík, manitolu (prvých 48 h 1g/kg v priebeho ¼ až 4 h, túto dávku možno opakovať 1 – 2-krát.

Dfdg. – klupeotoxizmus (zo sardiniek a haringov – klupeioidové ryby). Asociovaným organizmom býva *Ostreopsis siamensis* (*Dinoflagellata*).

Aktívnym princípom je ***palytoxín.*** Premieňa Na^+/K^+ pumpy na neselektívne katiónové kanály, vyvoláva depolarizáciu, hromadenie Na^+ a preťaženie bunky iónmi Ca^{2+}.

Klin. obraz sa podobá sy. otravy ciguaterou. Môže byť mierny al. fatálny. Prejavuje sa bolesťami svalov a chrbta, zvýšenou aktivitou CK a tmavým močom. Na EMG sa zisťuje spomalené vedenie vzruchu, vlny F, prolongované refraktérne periódy a repetície axónových výbojov. V miernych prípadoch môže byť EMG normálny. Po hyperventiklácii al. vyvolaní ischémie pretrváva latentná

tetánia > 2 min. Hodnoty cholínesterázy v plazme je znížená v 80 % prípadov. K dg. prispieva biol. skúška na myšiach (inj. extraktov z rýb) a imunoanalýza pomocou tichomorského ciguatoxínu 1. Potvrdzuje sa kvapalinovou chromatografiou s hmotnostnou spektrometriou. Histol. sa zisťuje edém cytoplazmy Schwannových buniek.

Ci-hr – curie-hour; →*curie-hodina.*

Cichoriaceae – čakankovité. Čeľaď dvojklíčnolistých rastlín, prevažne bylín. Majú striedavé listy al. listy v listovej ružici. Päťpočetné jazykovité kvety sú súmerné. Tvoria súkvetie, úbor, kt. môže tvoriť ďalšie súkvetia. Stavba kvetu sa zhoduje so stavbou kvetu astrových rastlín. V pletivách majú článkované mliečnice. Rastú prevažne na sev. pologuli (asi 65 rodov, 17000 druhov). Hospodársky dôležitá je napr. čakanka obyčajná (*Cinchorium intybus*) a šalát siaty (*Lactuca sativa*). Obyčajnou rastlinou lúk je púpava lekárska (*Taraxacum officinale*). Veľmi veľký je rod jastrabník (*Hieracium*, 800 druhov).

cichoriín – 7-(α-D-glukopyranozyloxy)-6-hydroxy-2*H*-11-benzopyran-2-ón, $C_{15}H_{16}O_9$, M_r 340,28. Izomér eskulínu nachádzajúci sa v čakanke obyčajnej →*Cichorium intybus* L., *Compositae*.

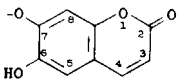

Glukóza

Cichoriín

Cichorium intybus L. (*Cichoriaceae*) – čakanka obyčajná (čes. čekanka obecná). Droga: Radix cichorii, Herba cichorii, Flos cichorii (intybi). Koreň obsahuje do 49 % inulínu (rezervnej látky astrovitých) a 0,1 % glykozidu intybínu, triesloviny, cholín, arginín, živicu, sliz, minerálne látky. Hlavné obsahové látky sú v mliečnej šťave. Ide o horké látky terpénového charakteru (laktucín, laktukopikrín), triterpénové deriváty, gumu a i. V listoch je kumarínový derivát cichoriín, ďalej levulóza, inulín, cholín, arginín, kys. cichóriová (dikafeyltartarová); v čerstvej vňati popolový zvyšok s bohatým obsahom minerálií (draslík, železo, vápnik, fosfor, horčík). Pripisujú sa jej účinky amara, stomachika, mierneho choleretika, diuretika, metabolika a nervína. Na prípravu šálky odvaru sa ordinuje 2 – 5 g koreňa, al. častejšie 1 kávová lyžička drogy na šálku vody; pije sa 2 – 3-krát/d. Užíva sa ako horčinové tonikum, stomachikum a choleretikum. Ako choleretikum pôsobí aj kombinácia čakanky s koreňom púpavy (*Radix taraxaci*) v pomere 1:2. Nežiaduce účinky sa nezistili. Odvodené prípravky: kávovina cigória.

Cichorium intubus

cikádovité →*Cicadidae.*

cikatrikula – [l. cicatriculum jazvička] stopa po peľovom vchode na vajíčkovom obale semena (osemení) vo forme malej jamky; →*semeno.*

ciklacilín – kys. 6-(1-aminocyklohexánkarboxamido)-penicilánová, širokospektrálne antibiotikum penicilínového typu. Používa sa pri infekciách respiračného, urogenitálneho systému a GIT (Citocillin®).

ciklafrínhydrochlorid – ciclafrinum hydrochloricum, 3-(1-oxa-4-azaspiro[4,6]undec-2)-fenolhydrochlorid, $C_{15}H_{21}NO_2.HCl$; antihypertenzívum.

cikletanid →*cikletanín.*

cikletanín – syn. cikletanid, cykletanid (+)-3-(4-chlórfenyl)-1,3-dihydro-6-metyl-furo[3,4-c]pyridín-7-ol, $C_{14}H_{12}ClNO_2$, M_r 261,71; furopyridínové antihypertenzívum s diuretikým účinkom. Po vyšších dávkach (> 100 mg) má aj výrazný diuretický a saluretický účinok. Okrem toho má aj význačný vazodilatačný účinok prejavujúci sa už v nízkych dávkach. Netlmí CNS. V experimente má antagonistický účinok na cievne H1-receptory. Zmierňuje hypertrofiu srdca, znižuje výskyt cievnych mozgových príhod a zlepšuje obličkové funkcie. V experimente znižuje fragilitu ciev vrátane kapilár, znižuje incidenciu fibrilácie komôr po podväze koronárnej artérie, spomaľuje trombogenézu a znižuje agregáciu trombocytov. Znižuje periférny odpor ciev a zvyšuje roztiahnuteľnosť veľkých artériových kmeňov (účin-kom na cievne myocyty). Nemá vplyv na metabolizmus lipidov a nezvyšuje hodnoty kys. močovej v plazme.

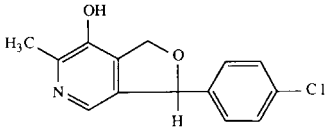

Cikletanín

Rýchlo a úplne sa vstrebáva z GIT, max. koncentráciu v plazme po podaní p. o. dosahuje za 30 – 45 min. Farmakokinetiku látky charakterizuje dvojkompartmentový model s $t_{0,5}$ 6 – 8 h. Metabolizuje sa v pečeni najmä konjugáciou na glukuronát a sulfát, vylučuje sa obličkami. V obehu sa z 93 % viaže na plazmatické bielkoviny. Ani po dlhodobom podávaní sa farmakokinetické parametre nemenia. U starších pacientov sa predlžuje eliminačný $t_{0,5}$, dávky však netreba upravovať. Nemení sa ani plocha pod krivkou.

Indikácie – hypertenzia mierneho až stredného stupňa v monoterapii, najmä však v kombiná-cii s ďalšími antihypertenzívami s výnimkou diuretík.

Kontraindikácie – závažné poruchy obličkových al. pečeňových funkcií. Liek nie je vhodný podávať pri hypertenzii v gravidite.

Nežiaduce účinky – slabosť, polakizúria, u disponovaných osôb (nefropatie, diabetes mellitus) hypokaliémia, kt. môžu potencovať súčasne užívané kortikoidy, laxatíva a i. diuretika.

Interakcie – nie je vhodné súčasne podávať lidoflazín, prenylamín, vinkamín a fenoxidil. Pri súčasnom podávaní digitalisu treba sledovať plazmatickú koncentráciu draslíka.

Dávkovanie – 50 mg ráno per os, dmd 200 mg/d.

Prípravky – hydrochlorid $C_{14}H_{13}Cl_2NO_2$ – Coverine Secletanb®, Tenstaten®.

ciklonikát – ciclonicat, 3,3,5-trimetylcyklohexylester kys. 3-pyridínkarboxylovej, *trans*-3,3,5-trimetylcyklohexylnikotinát, $C_{18}H_{21}NO_2$, M_r 247,35; vazodilatans (Bled®).

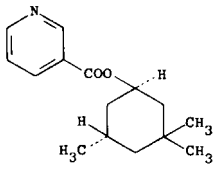

Ciklonikát

ciklopirox – 6-cyklohexyl-1-hydroxy-4-metyl-2(1*H*)-pyridinón, $C_{12}H_{17}NO_2$, M_r 207,28. Širokospektrálne antimykotikum s antibaktériovým účinkom (etanolamínová soľ 1:1, $C_{14}H_{24}.N_2O_3$. Pôsobí fungicíne na dermatofyty, kvasinky, kvasinkové mikromycéty a potenciálne patogénne plesne. Okrem toho pôsobí antimikróbiovo na početné, klin. relevantné grampozit. a gramnegat. baktérie, na mykoplazmy a trichomonády. Vysokú MIC majú len niekt. plasne a Pseudomonas aeruginosa. C. deštruuje bunkovú membránu baktérií, inhibuje však skôr proteosyntézu ako tvorbu ergosterolu. Penetruje ľahko do kože (transfolikulárne i transepidermálne). Preniká aj hrubou plantárnou epidermis a celou hrúbkou nechtovej platničky. Resorbuje sa rýchlo a úplne vagínovou sliznicou, po intravagínovej aplikácii dosahuje max. koncentráciu v krvi už za 1 h. Nestráca účinnosť v

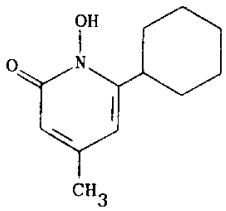

bielkovinovom prostredí. Je veľmi málo toxický, nie je fototoxický, teratogénny, mutagénny ani karcinogénny.

Ciklopirox

Indikácie – krém: dermatomykózy vyvolané dermatofytmi, kvasinkovými mikroorganizmami, fakultatívne patogénnymi plesňami; zmiešané mykotické a baktériové kožné infekcie; kandidové balanitídy; paronychie, onychomykózy; erytrazma. Vagínový krém: kandidové, zmiešané mykotické a baktériové vagínové infekcie, folliculitis candidomycetica (faciei).

Kontraindikácie – alergie na zložky preparátu. Opatrnosť si vyžaduje aplikácia v gravidite, u novorodencov a malých detí.

Nežiaduce účinky – pálenie, svrbenie, lokálne dráždenie, zriedka kontaktná senzibilizácia.

Dávkovanie – krém sa nanáša v tenkej vrstve 2-krát/d na postihnuté miesta a asi 5 mm lem okolitej zdravej kože a ešte najmenej 1 – 2 týžd. po vymiznutí klin. prejavov. Vag. krém sa vpravuje pomocou aplikátora večer pred spaním. Rovnako sa ošetrí aj oblasť vonkajších genitálií a hrádze. Na prevenciu reinfekcií typu ,,ping-pong“ treba liečiť aj sexuálneho partnera.

Prípravky – Batrafen® krém, Batrafen® liq., Batrafen® vag krém, Brumixol®, Cicloche®, Dafnegin®, Loprox®, Micoxolamina®, Mycoster®, Terit®).

ciklopiroxolamín – ciclopiroxalaminum, zmes →*ciklopiroxu* s 2-aminoetanolom (1:1), $C_{12}H_{17}NO_2.C_2H_7NO$; antimykotikum.

cikloprofén – kys. α-metyl-9*H*-flurén-2-octová, $C_{16}H_{14}O_2$, antiflogistikum.

ciklosidomín – *N*-(cyklohexylkarbonyl)-3-(4-morfolinyl)-sydnónimín, $C_{13}H_{20}N_4O_3$, M_r 280,33; periférne vazodilatans podobné molsidomínu, antihypertenzívum (hydrochlorid $C_{13}H_{21}ClN_4O_3$ – Neopres®).

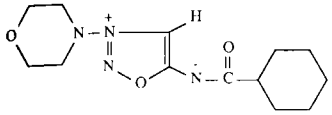

Ciklosidomín

ciklosporín →*cyklosporín.*

ciklotát – medzinárodný názov 4-metylbicyklo[2.2.2]oktén-1-karboxylátu.

cikutín – toxický princíp bolehlavu Conium maculatum L. (*Umbelliferae*); →*koniín.*

cikutoxín – (*E,E,E*)-(–)-8,12,12-heptadekatrién-4,6-diyn-1,14-diol, $C_{17}H_{22}O_2$, M_r 258,35, toxická látka izolovaná z rastliny *Cicula virosa* L. (*Umbellifereae*).

OH

$HOCH_2(CH_2)_2–(C≡C)_2–(C≡CH)_3–CHCH_2CH_2CH_3$ ***Cikutoxín***

cikutoxín – jedovatý vysoko nenasýtený alkohol nachádzajúci sa v rastlinách rodu *Cicuta*, podobný pikrotoxínu.

Cilag 61® – antineoplastikum; →*trimetylolmelamín.*

cilastatín – kys. [R-[R*,S*(*Z*)]]-7-[(2-amino-2-karboxyetyl)tio-2-[[2,2-dimetylcyklopropyl)-karbonyl]amino]2-hepténová, $C_{16}H_{26}N_2O_5S$, M_r 358,46; inhibítor dipeptidázy. Zabraňuje metabolizácii penemu a karbapenemu v obličkách špecifickou a reverzibilnou inhibíciou účinkom dehydropeptidázy I. Používa sa v kombinácii s imipenemom (sodná soľ $C_{16}H_{25}N_2NaO_5S$ – Primaxin®, Zienam®; kombinácia s imipenémom Conet®, Tienam/Zienam®).

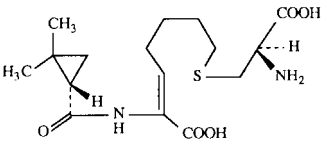

Cilastatín

Cilastatinum →*cilastatín.*

cilazapril – monohydrát kys. [1*S*-[1α,9 α(*R**)]]-9[[1-(etoxykarbonyl)-3-fenylpropyl]amino]-oktahydro-10-oxo-6*H*-pyridazinol[1,2-a][1,2]diazepín-1-karboxylovej $C_{22}H_{31}N_3O_5.H_2O$, M_r 435,52. Inhibítor enzýmu konvertujúceho angiotenzín I, antihypertenzívum (Inhibace®).

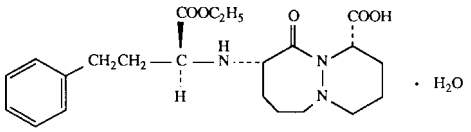

Cilazapril

Cilest® (Cilag) – progesterón; →*norgestimát.*

Cilicaine® →*penicilín G prokaín.*

Cilifor® (C.E.P.A.) – širokospektrálne polosyntetické cefalosporínové antibiotikum; →*cefaloridín.*

ciliaris, e – [l. *cilium* riasa] riasnatý, opatrený riasami.

ciliariskop – [*corpus ciliare* vráskovec + g. *skopein* hľadieť] prístroj na vyšetrenie oblasti vrákovca.

ciliarotómia – [*corpus ciliare* vráskovec + g. *tomé* rez] chir. odddelenie vráskovovej zóny pri glaukóme.

Ciliata – nálevníky, starý systémový názov triedy protozoí charakterizovaných prítomnosťou cílií počas ich celého životného cyklu; →*Infusoria.*

ciliatus, a, um – [l. *cilium* riasa] riasnatý, opatrený riasami.

ciliectomia, ae, f. – [l. *cilium* riasa + g. *ektomé* vyňatie] ciliektómia; **1.** odstránenie časti vráskovca; **2.** excízia časti okraja mihalníc s riasami.

ciliogenesis, is f. – [l. *cilium* riasa + g. *genesis* vznik] ciliogenéza, vznik, vývoj rias.

Ciliophora – [cilio- g. phoros nesúci] brvavce. Podkmeň veľmi veľkých a rozmanitých skupín prvokov, kt. žijú v sladkých vodách, niekt. aj cudzopasia. V istom štádiu životného cyklu sa bunka pohybuje pomocou krátkych bŕv (cílií), Každé cílium vyrastá z bazálnej štruktúry (kinetozómu), kt. je homologický s kinetozómom bičíka, ale kinetozómy bŕv sú navzájom pospájané radmi vláken (kinetodezmy) a predstavujú zložitý vnútorný lokomočný systém existujúci aj vtedy, keď bunka nemá brvy. Telo je dobre diferencované, vyvinuté sú rozličné ústroje, napr. na prijímanie potravy. Majú dve fyziol. odlišné jadrá: veľké jadro (makronukleus) je vegetatívne, malé jadro (mikronukleus) je generatívne. Rozmnožujú sa nepohlavne priečnym delením al. pohlavne konjugáciou. K C. patria nálevníky (→*Infusoria*) a cicavky (→*Suctoria*).

cilioretinalis, e – [corpus ciliare vráskovec + retina sietnica] cílioretinálny, týkajúci sa corpus ciliare a sietnice.

cilioscleralis, **e** – [*corpus ciliare* vráskovec + g. *skleros* tvrdý; sclera bielko] cílioskleralny, týkajúci sa rias a bielka.

ciliospinalis, e – [corpus ciliare vráskovec + medulla spinalis miecha] cíliospinálny, týkajúci sa vráskovca a miechy (napr. centrum ciliopsinale v hornej krčnej a dolnej hrudnej mieche podmieňujúce dilatáciu zreníc).

cíliospinálny reflex – rozšírenie ipsilaterálnej zrenice po bolestivej stimulácii kože tváre, krku al. iných častí tela; →*reflexy.*

ciliostasis, is, f. – [l. *cilium* riasa + g. *stasis* zastavenie] cíliostáza, obmedzenie pohybov riasiniek (napr. v epiteli priedušiek).

ciliotomia, ae, f. – [l. *cilium* riasa + g. *tomé* rez] cíliotómia, preťatie obrvy.

cilium, i, n. – [l.] riasa, riasinka, obrva; pohybová organela bunky; pohybový ústroj skupiny prvokov nálevníkov (→*Ciliata*).

Cilkanol® (Léčiva) – Troxerutinum [3',4',7'-*tris*(β-hydroxyethyl)-rutosidum] 300 mg v 1 tbl. Polosyntetický bioflavonoid benzopyranového radu; venofarmakum; →*troxerutín.*

Cillenta® (Ayerst) →*penicilín G benzatín.*

Cilleral® (Bristol) →*ampicilín.*

Cilligen® (Sigma) →*peniciloylpolylyzín.*

Cillimycin® (Wyeth) →*linkomycín.*

Cillobacterium – v staršej klasifikácii rod nesporulujúcich, grampozit., paličkovitých baktérií čeľade *Lactobacillaceae*; →*Eubacteriaceae.*

cillosis, is, f. – [franc. *ciller* žmurkať, mrkať] cilóza, spastické zášklby mihalníc.

Ciloprin® (Cilag) →*acediasulfón.*

cilostazol – 6-[4-(1-cyklohexyl-1*H*-tetrazol-5-yl)butoxy]-3,4-dihydro-2(1*H*)-chinolinón, $C_{20}H_{27}N_5O_2$, M_r 369,52; antitrombotikum (Pletaal®).

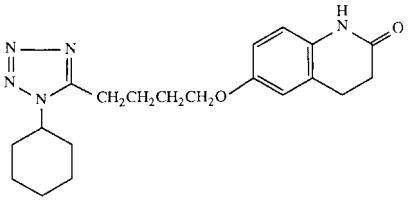

Cilostazol

Cimadon® – narkotické analgetikum; etánsulfonát →*piminodínu.*

Cimagel® (Usiness Fournier-Cimag) →*polidokanol.*

Cimal® (AL) – kompetitívny inhibítor histamínových H_2-receptorov, antiulcerózum; →*cimetidín.*

cimaterol – 2-amino-5-[1-hydroxy-2-[(1-metyletyl)amino]etyl)benzonitril, $C_{12}H_{17}N_3O$, M_r 212,29; agonista β-adrenergických receptorov podobný klobuterolu a mabuterolu. Používa sa vo veter. med.

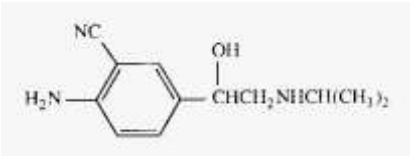

Cimaterol

cimbia – biely pruh prebiehajúci ventrálnym povrchom crus cerebri; →*mozog.*

Cimedone® – antibiotikum, leprostatikum; →*solasulfón.*

Cimet® (Lancet) – kompetitívny inhibítor histamínových H_2-receptorov, antiulcerózum; hydrochlorid →*cimetidínu.*

Cimetag® (Cehasol) – kompetitívny inhibítor histamínových H_2-receptorov, antiulcerózum; →*cimetidín.*

cimetidín – *N*-kyano-*N*''-metyl-*N*''-[2-[[(5-metyl-1*H*-imid-azol-4-yl)metyl]etyl]guanidín, $C_{10}H_{16}N_6S$, M_r 252,34; kompetitívny inhibítor histamínových H_2-receptorov, antiulcerózum, znižuje vylučovanie kys. chlorovodíkovej.

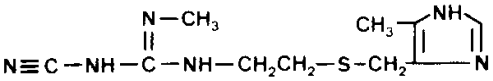

Cimetidín

Kontraindikácie – nie sú známe; neodporúča sa počas gravidity, laktácie a deťom. Uvážlivo dávkovať u starých a zoslabených pacientov, ako aj pri hepatopatiách. Pri poruche obličkových funkcií treba dávky redukovať:

Klírens kreatinínu (ml/min)	Denná dávka (mg)
0 – 15	200 – 400
15 – 30	400 – 600
30 – 50	600 – 800
> 50	1000 (normálna dávka)

Nežiaduce účinky – cimetidín sa dobre toleruje. Ojedinelé sú svalové bolesti, artralgie, kožný exantém, nauzea, hnačky, únava, závraty, bolesti hlavy. Reverzibilné, klin. nevýznamné zvýšenie hodnôt aminotransferáz a kreatinínu v sére.

Interakcie – výhodná je kombinácia s antacídami a anticholínergikami. Cimetidín predlžuje elimináciu liekov metabolizovaných oxidáciou v pečeni, čím sa zvyšuje a predlžuje ich úči-nok (antikoagulanciá, teofylínové deriváty, diazepam, chlórdiazepoxid, propranolol, deriváty fenytoínu). Pri hemodialýze sa cimetidín z tela odstraňuje.

Dávkovanie – tbl.: 3-krát/d 200 mg počas jedenia a 400 mg na noc, príp. 2-krát/d 400 mg (ráno a večer) al. 800 mg na noc. V ťažších prípadoch možno dávku zdvojnásobiť. Th. trvá 4 až 6 týžd. al. do zhojenia lézie (endoskopická kontrola). Pri dlhodobej th. (prevencia recidív vredov) sa obvykle podáva 400 mg na noc, príp. 2-krát/d 200 mg.

Inj. – pri akút. krvácaní 200 mg i. v. každé 4 – 6 h al. v infúzii 100 mg/h po 2 h (celkove 200 mg) každé 4 – 6 h. Max. dávka nemá prekročiť 2 g/24 h. Možno ho podávať v rozt. glukózy, fyziol. al. Ringerovom rozt.

Prípravky – Acibilin®, Acinil®, Apo-Cimetidine® tbl. obd., Belomet® inj., Belomet® tbl., Cimal®, Cimetag®, Cimetidin Cadila®, tbl. obd., Cimetidin Krka®, tbl., Cimetidin 200 VON CT® tbl., Cimetidin 400 CT® tbl., Ciemtidin 800 VON CT® tbl., Cimetin® inj., Cimetin® tbl., Cimetum®, Edalene®, Dyspamet®, Eureceptor®, Gastromet®, Lock-2E® inj., Metracin®, Peptol®, Primamet® tbl., Tagamet® inj., Tagamet® tbl., Tagamet® tbl. fc., Tametin®, Tratul®, Ulcedin®, Ulcedine®, Ulcerfen®, Ulcimet®, Ulcofak®, Ulcomedina®, Ulcomet®, Ulhys®, Valmagen®, Venopex®; hydrochlorid $C_{10}H_{17}ClN_6S$ – Acilox®, Biomag®, Brumetidina®, Cimet®, Notut®).

cimetrópiumbromid – [7(S)-(1α,2β,4β,5α,7β)]-9-(cyklo-propylmetyl)-7-(3-hydroxy-1-oxo-2-fenylpropoxy-9-metyl-3-oxa-9-azoniatricyklo[3.3.1.02,4]nonánbromid, syn. *N*-cyklopropyl-metylskopolamínbromid, $C_{21}H_{28}BrNO_4$, M_r 438,36; spazmolytikum s afinitou k muskaríno-vým receptorom (Alginor®).

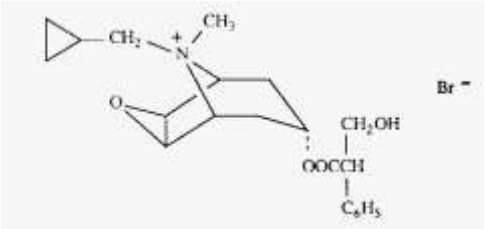

Cimetrópiumbromid

Cimetum® (Sintay) →*cimetidín.*

Cimex, icis, m. – [l.] ploštica; →*Cimicidae.*

Cimex boueti – tropická ploštica žijúca v záp. Afrike a juž. Amerike; syn. *Leptocimex boueti*.

Cimex columbarius – ploštica holubia. Zdržiava sa v hniedach holubov, živí sa krvou spiacich vtákov. Môže sa dostať aj do ľudských príbytkov.

Cimex hemipterus – syn. *C. rotundatus.*

Cimex lectularius – ploštica posteľná. Bezkrídla, svetlohnedá ploštica žijúca v miernom pásme. Zdržuje sa v domácnostiach, kde sa cez deň skrýva v škárach stien, za obrazmi a v knihách, V noci

vylieza a spiacim ľuďom cicia krv. Vydrží dlho bez potravy. Príbuzné druhy žijú na holuboch, netopieroch a lastovičkách; syn. →*Acanthia lecturia.*

Cimex pilosellus – amer. plošica zistená na netopieroch.

Cimex pipistrellus – amer. druh ploštice zistený na netopieroch, prenáša trypanozomiázu.

Cimex rotundatus – syn. C. hemipterus, plochá, oválna ploštica, červenkastej farby.

Cimicidae – plošticovité, čeľaď hmyzu z radu →*bzdôch.* Malé bzdochy oválneho, tľapkaného tvaru, so širokou hlavou, s veľmi malými očkami, tenkými, 4-článkovanými tykadlami, krátkym, silným 3-článkovaným ciciakom, krátkymi zakrpatenými krídlami a pomerne krátkymi nohami. Larvy a imága parazitujú na vtákoch, cicavcoch a ľuďoch, živia sa krvou hostiteľov.

Cimicifuga recemosa (L.) Nutt. (*Ranunculaceae*) – syn. *Actea racemosa* L., *Ranunculaceae*, ploštičník strapcovitý. Trváca bylina rastúca v severoamerických lesoch. Sušený koreň a podzemok (zbiera sa na jeseň) obsahuje ranunkulín, kt. sa mení na anemonín, ďalej triterpénové glykozidy vrátane akteínu, cimifugínu a racemozidu, izoflavóny, kys. izoferulovú, tanín, prchavé oleje, živicu a cukor. V ľudovom liečiteľstve sa používa odvar a tct. pri svalovom reumatizme, neuralgii, spazmoch, napr. pri menštruácii. V čín. med. sa z príbuzných druhov *C. simplex* a *C. foetida* používajú pri bolestiach hlavy a niekt. horúčkových ochoreniach. Adstringens, horčina. Vyššie dávky sú toxické.

Cimicifugae radix →*Dr.Theiss Schwedenbitter*® sol.

cimicifugín →*Cimicifuga.*

cimicifugol – látka izolovaná zo živice z rastliny *Cimicifuga racemosa* (L.) Nutt. (*Ranunculaceae*); syn. →*cimigenol.*

cimicosis, is, f. – [*Cimex* ploštica + *-osis* stav] →*cimikóza.*

cimigenol – 16,23:16,24-diepoxy-9,19-cyklo-9β-lanostan-3β,15α,25-triol, $C_{30}H_{48}O_5$, M_r 488,68; látka nachádzajúca sa v ploštičníku strapcovitom →*Cimicifuga racemosa* Nutt.

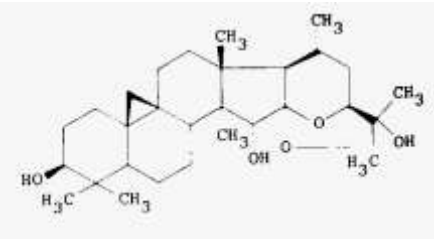

Cimigenol

cimikóza – [*cimicosis*] svrbenie kože následkom poštípania plošticou posteľnou (*Cimex lectuaria*).

cín – stannum, symbol Sn, (nem. Zinn, angl. tin), chem. prvok IV. skupiny, patrí do skupiny germánia A_r 118,69, Z 50, mocenstvo 2, 4, elektrónová konfigurácia atómu [Kr] $(4d)^{10}$ $(5s)^2$ $(5p)^2$. V prírode sa vyskytuje 10 izotopov. Najdôležitejším minerálom Sn je cínovec (kassiterit). Obsah v zemskej kôre je asi 6.10^{-4} %. Známe sú viaceré modifikácie: sivý, biely a krehký. Pri obyčajnej teplote je c. striebristý, lesklý, mäkký a ťažný kov, t. t. 232°, ρ 7,28 $g.cm^{-3}$. Krehký γ-c. je stály pri teplote > 161 °C. Biely β-c. sa ochladením pod 13,2 °C premieňa na amorfný prášok, sivý α-c., kt. na vzduchu, najmä vlhkom, oxiduje (cínový mor); pri 20 °C opäť na bielý c. Biely c. nie je jedovatý, preto sa používal na výrobu nádob a obalových fólií (staniol). V súčasnosti sa používa na pocínovanie plechov a prípravu rôznych zliatín (bronz, spájka a i.).

Niekt. zlúč. c., ako fluorid ciničitý SnF_2, hexafluórzirkonát ciničitý $SnZnF_6$ a pyrofosfát ciničitý $Sn_2P_2O_7$ sa používajú ako profylaktiká zubného kazu. Soli cínu sa nachádzajú v rádionuklidových diagnostikách a činidlách na značenie technécia.

Ión cínu(II) – Stannum (II)-ion (Amersham Pulmonate II Technetium Agent® inj.).

Fluorid ciničitý – Stannosi fluoridum (Amersham Hepatate II Technetium Agent inj., Amersham Medronate II Technetium Bone Agent®, inj., Amersham Zinn (II)-Agens na značenie ^{99m}Tc® kit).

Chlorid ciničitý (anhydrid) – Stannosi chloridum anhydricum (Osteoscan HDP® kit, Technescan DTPA® kit, Technescan HSA® kit, Technescan PYP® kit).

Chlorid ciničitý (dihydrát) – Stannosi chloridum dihydricum (Amersham DTPA® kit, Amersham Technetium (EHIDA) Hepatobiliary Agent® inj., Cardiolite® inj. sicc., Ceretec (HM-PAO) ® inj. sicc., Diagos®, kit, DMSA für Technetium (99mTc) ® kit, DMSA® kit, DTPA® kit, DTPASCINT® kit, Glucon® inj. sicc., Hibida® kit, Kit for Labeling of Red Blood Cells (Sn) ^{99m}Tc® kit, Kit for Preparation of a Colloidal ^{99m}Tc (Re) Sulfide Injection® kit, Kit for Preparation of Injectable Suspension of Human Albumin (Sn) ^{99m}Tc Microspheres® kit, Lenoscint® kit, Leuco-Scint® kit, Macro-Albumon® susp., Nano-Albumon® susp., Nephro-scint® kit, Osteolite® inj. sicc., Rotop-DMSA® inj. sicc., Rotop-DTPA® kit, Rotop-Ehida® kit, Scintimum CEA® inj. sicc., Solco Nanocoll® inj. sicc., Technescan DMSA® kit, Technescan Lyomma® kit, Trimetyl-Hida® kit).

Sulfid ciničitý – Stannosi sulfidum (MIBG (125I) I. V. inj., Solco Lymphoscint® inj. sicc.).

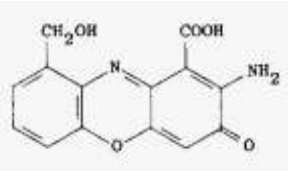

cinabarín – syn. cinnabarinum, polystiktín, kys. 2-amino-9-hydroxymetyl-3-oxo-3*H*-fenoxazín-1-karboxylová, $C_{14}H_{10}N_2O_5$, M_r 286,24; antibiotikum produkované hubou *Trametes cinnobarina* Jacq. a *Coriolus sanguineus* (Fr.), syn. *Polystictus cinnabarinus* Jacq.

Cinabarín

cinabarit – syn. rumelka, minerál, sulfid ortutnatý farby červenej al. červenohnedej.

cinaesthesia, ae, f. – [g. *kinein* hýbať + g. *aisthésis* cit] →*kinestézia.*

cinamaldehyd – 3-fenyl-2-propenal, aldehyd kys. škoricovej, C_9H_8O, Mr 132,15, $C_6H_5CH{=}CHCHO$. Nachádza sa v ceylónskom a čínskom škoricovom oleji. Používa sa vo voňavkárstve.

cinamedrín – α-[1-[metyl(3-fenyl-2-propenyl)amino]-etyl]-benzénmetanol, syn. *N*-cinalylefedrín, $C_{19}H_{23}NO$, Mr 281,38; spazmolytikum (zložka preparátu Midol®).

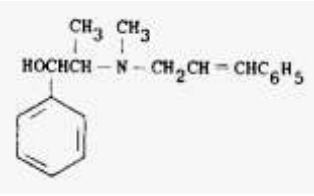

Cinamedrín

cinamén – syn. →*styrén.*

cinameín – syn. benzylcinamát, fenylmetylester kys. 3-fenyl-2-propénovej, $C_6H_5CH{=}CH{-}COOCH_2C_6H_5$, $C_{16}H_{14}O_2$, Mr 238,28; zmes benzylesteru kys. benzoovej a benzylesteru kys. škoricovej. Nachádza sa vo vonodreve balzamovom Pereirovom (→*Myroxylon balsamum* HARMS var. Pereirae BAILLON (*Fabaceae*). Zložka peruánskeho a toluánskeho balzamu. Používa sa vo voňavkárstve a ako laxatívum.

cinamiodyl – kys. 2-[3-amino-2,4,6-trijódfenyl)metylén]-butánová, syn. kys. dehydrojopa-nová, $C_{11}H_{10}I_3NO_2$, Mr 568,91; rtg kontrastná látka (sodná soľ $C_{11}H_9I_3NaNO_2$ – Triodan®).

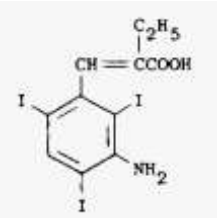

Cinamiodyl

cinamonín – [cinnamoninum] antibiotikum produkované *Streptomyces lavendulae, S. virginae* a i. druhmi *Streptomyces*; →*mykobacidín.*

cinamoyl – jednoväzbový radikál →*kys. škoricovej.*

cinamoylkokaín – cinnamoylcocainum, metylester kys. [1*R*-(exo,exo)]-8-metyl-3-(1-oxo-3-fenyl-2-propenyl)-oxy]-8-azabicyklo[3.2.1]-oktán-2-karboxylovej, $C_{19}H_{23}NO_4$, M_r 329,38; metylester cinamoylekgonínu, látka izolovaná z listov *Erythroxylon coca* Lam. (*Erythroxyla-ceae*).

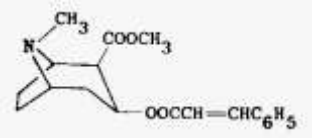

Cinamoylkokaín

cinamylcinamát – cinamylester kys. škoricovej, cinylcinamát, $C_{18}H_{16}O_2$, M_r 264,31; nachádza sa v kvetoch topoľa (*Populus balsamifer* L., *Salicaceae*) a i. stromov (napr. *Lavanga scandens* Buch.-Ham., *Lavangalata*).

Cinaperazine® (Yakult) →*cinarizín.*

cinarizín – Cinnarizinum, syn. cinipirín, 1-(difenylmetyl)-4-(3-fenyl-2-propenyl)-piperazín, $C_{26}H_{28}N_2$, M_r 368,50; neselektívny antagonista vápnika IV. typu. Periférne a cerebrálne vazodilatans. Neovplyvňuje výraznejšie TK a frekvenciu tepu, zvyšuje rezistenciu buniek pri hypoxii. Antihistaminikum (antagonista H_1-receptorov), tlmí iritáciu labyrintu a pôsobí antivertiginózne.

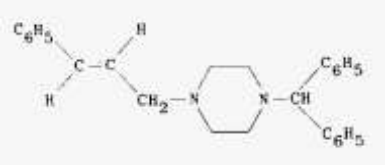

Cinarizín

Po podaní p. o. dosahuje max. koncentráciu v plazme za 2 – 4 h, biol. dostupnosť je > 75 %, eliminačný $t_{0,5}$ je 4 – 6 h, pri pečeňových poruchách predlžený. Viaže sa na plazmatické bielkoviny z 80 %, na krvné elementy z 8 %. Vylučuje sa z 2/3 v nezmenenej forme stolicou, z 1/3 močom vo forme metabolitu.

Indikácie – závraty, tinitus, nauzea a vracanie pri rozmanitých kochleárnych a vestibulárnych poruchách, periférneho i centrálneho pôvodu, Ménierov sy., kinetózy; symptómy mozgovej aterosklerózy. Periférne a centrálne poruchy prekrvenia, cerebrovaskulárne poruchy (mozgo-vá ateroskleróza, poruchy pamäti, koncentrácie, spánku); bolesti hlavy cievneho pôvodu, profylaxia migrény.

Kontraindikácie – extrapyramídový sy., parkinsonizmus, depresie; akút infarkt myokardu, poruchy srdcovej vodivosti, kardiálna dekompenzácia, ťažká renálna insuficiencia. Precitlivosť na c. Nepodávať deťom do 4. r. života. Opatrnosť je žiaduca u pacientov s hypotenziou a poruchou koagulácie, pri súčasnom podávaní kardioglykozidov, saluretík, v gravidite a laktácii.

Nežiaduce účinky – na začiatku th. prechodný pocit únavy, ospalosť, útlm, pri vyšších dávkach ortostatické poruchy, u starších osôb možné extrapyramidové príznaky a depresia. Možné poruchy GIT (nechuť do jedenia, nauzea, vracanie), poruchy koagulácie, pokles TK, zriedka bolesti hlavy, sucho v ústach a nose, smäd. Opísali sa kožné prejavy podobné lichen planus pemphigoides a lupus erythematodes.

Interakcie – kombinácia s alkoholom, al. sedatívami akcentuje začiatočný útlm. Pri kombinácii s inými vazodilatanciami sa účinok c. zvyšuje.

Dávkovanie – vestibulárne poruchy: dospelým a deťom > 12-r. sa podáva 25 – 50 mg 3-krát/d, deťom vo veku 5 – 12 r. 12,5 mg 3-krát/d; príznaky mozgovej aterosklerózy: 25 – 50 mg 3-krát/d; Ménierov sy.: 25 – 75 mg 3-krát/d; kinetózy: pred cestou 12,5 mg a potom každých 8 h počas cesty; dmd 225 mg. Pri poruchách pečene treba dávky upraviť; →*cinarizín*, ČsL 4.

Prípravky – Aplactan®, Aplexal®, Apotomin®, Arlevert® tbl., Artate®, Carecin®, Cerebolan®, Cerepar® 25 a 75 tbl. Mepha, Cinaperazine®, Cinarizin® tbl. Lek, Cinarizin Forte® tbl., Cinnabene® cps., Cinazyn®, Cinnabene® cps. Merckle, Cinnacet®, Cinnageron®, Corathiem®, Cynarizin forte® tbl. Lek, Denapol®, Dimitron®, Eglen®, Folcodal®, Giganten®, Glanil®, Hilactan®, Ixertol®, Izaberizin®, Katoseran®, Labyrin®, Midronal®, Mitronal®, Olamin®, Processine®, Sedatromin®, Sepan®, Siptazin®, Spaderizine®, Stutgeron®, tbl. Gedeon Richter, Janssen, Stugeron forte® cps. Janssen, Stutgin®, Toliman®; kombinácia s vitamínom B_{12} – Emesazine®).

Kombinovaný prípravok – Arlevert® tbl. Henning (Cinnarizinum 20 mg + Dimenhydrinatum 40 mg v 1 tbl.).

Cinazyn® (Italchimici) →*cinarizín*.

Cincaine® – miestne anestetikum; →*dibukaínhydrochlorid.*

Cincindelidae – svižníkovité. Čeľaď štíhlych chrobákov s veľkou hlavou, vypuklými očami a nitkovitými tykadlami a veľkými kosákovitými hryzadlami. Rýchle pobehujú na tenkých nohách. Krovky sú zelenkastohnedé al. bronzovo sfarbené, s bielymi a čiernymi škvrnami. Larvy žijú v chodbičkách a piesku, kde čakajú na korisť. Živia sa larvami a dospelými jedincami článkonožcov. Zástupcovia čeľade sú veľmi užitočné. Známy je napr. svižník poľný (*Cindinela capmestris*).

Cinclidae – vodnárovité, spevavé vtáky strednej veľkosti, zavalitejšieho, husto opereného tela. Majú rovný zobák, silné, pomerne dlhé nohy a krátky, nahor smerujúci chvost. Žijú pri čistých horských potokoch.

cinclisis, is, f. – [g. *kinklisis* kývať, vrtieť] cinklíza, rýchlo opakované pohyby, napr. dýchacie, rýchle žmurkanie.

Cinco F U® (Montedison) →*fluorouracil.*

Cinconal® →*cinchofén.*

cinconifinum – syn. →*hydrocinchonín.*

Cincosal® →*cinchofén.*

Cincuental® (Nemi) – vazodilatans; →*vinkamín.*

Cindomet® (Chiesi) – antiflogistikum; →*cinmetacín.*

cine- – prvá časť zložených slov z g. *kinesis* pohyb; →*kine-.*

cineangiocardiographia, ae, f. – [*cine-* + g. *kardia* srdce + g. *grafein* písať] →*kinekardiografia.*

cinedensitographia, ae, f. – [*cine-* + l. densushustý + g. grafein písať] →*kinedenzitografia.*

cineangiographia, ae, f. – [*cine-* + g. *angeion* cieva + g. grafein písať] →*kineangiografia.*

cinefluoroscopia, ae, f. – [*cine-* + z angl. *fluorspar* kazivec + g. *skopein* pozorovať] →*kinefluoroskopia.*

cinegastroscopia, ae, f. – [*cine-* + g. *gaster* žalúdok + g. *skopein* pozorovať] →*kinegastroskopia.*

cinemicrographia, ae, f. – [*cine-* + g. *mikros* malý + g. *grafein* písať] →*kinemikrografia.*

cinén – syn. kajeputín, kaučin; →*limonén.*

cineol – syn. eukalyptol, kajeputol, vnútorný anhydrid *cis*-1,8-terpínu, hlavná zložka eukalyptového oleja, Mr 154,25. Fytofarmakum, antiseptikum, dezinficiens. Je to bezfarebná tekutina zapáchajúca po gáfri, prakticky nerozp. vo vode, ľahko rozp. v 95 % liehu a miešateľná s éterom a chloroformom, teplota topenia + 1,3 °C, teplota varu 176 – 177 °C. V rozt. sa používa na vtieranie do kože na prsiach a chrbte pri varičele a osýpkach, príp. na inhaláciu. Nemá sa aplikovať u malých detí a dojčiat v oblasti tváre, najmä nosa. Vo forme sirupu al. dr. sa používa ako antitusikum pri akút. a chron. bronchitíde, tracheobronchitíde, sínusitídach, pertussis, chrípke. K nežiaducim účinkom patrí tlak v žalúdku, alergické reakcie u osôb citlivých na silice. C. indukuje enzýmový systém na odbúranie xenobiotík v pečeni, čím môže ovplyvniť účinok iných liekov. Môže vyvolať mobilizáciu obličkových al. žlčníkových konkrementov (Soledum Balsam® liq., Soledum Kapseln® cps.).

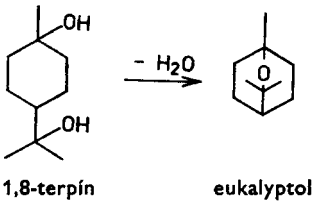

Cineolum →*cineol.*

cinepazetmaleát etylester maleátu kys. 4-[1-oxo-3-(3,4,5-trimetoxyfenyl)-2-propenyl]-1-piperazínoctovej; $C_{24}H_{32}N_2O_{10}$, M_r 508,53; antianginózum (Vascoril®).

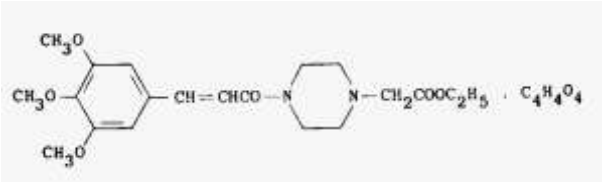

Cinepazetmaleát

cinepazid – 1-[2-oxo-2-(1-pyridinyl)etyl]-4-[1-oxo-3-(3,-4,5-trimetoxyfenly)-2-propenyl]pi-perazín, $C_{22}H_{31}N_3O_5$, M_r 417,51; periférne vazodilatans (maleát $C_{26}H_{35}N_3O_9$ – Brendil®, Vasodistal®).

cinephlebographia, ae, f. – [*cine-* + g. *flebos* žila + g. *grafein* písať] kineflebografia, rtg vyšetrenie žíl pomocou kontrastnej látky.

cineplastica, ae, f. – [*cine-* + g. *plastiké (techné)* tvárne umenie] kineplastika.

cineradiofluorographia, ae, f. – znázornenie na obrazovke; syn. kinerádiografia, kinefluororadiografia, kinematografia, kinematorádiografia.

cineradiographia, ae, f. – kineradiografia.

cineríny – aktívna insekticídna zložka pyretrových kvetín (→*Pyrethrum*).

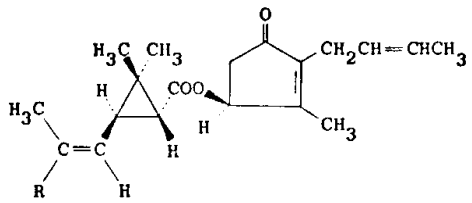

Cinerín I – 2,2-dimetyl-3-(2-metyl-1-propenyl)cyklopropánkarboxylovej, R = CH_3), $C_{20}H_{28}O_3$. Vyvoláva hnačky, konvulzie, prostráciu, poškodenie pečene, obličiek až exitus následkom zlyhania dýchania.

Cinerín I

cinereus, a, um – [l. *cinis* popol] popolavý, sivý, obsahujúci sivú hmotu CNS.

cineurographia, ae, f. – kineurografia, rtg. vyšetrenie močových ciest

cingens, entis – [l. *cingere* ovíjať] ovíjajúci, otáčajúci, uzatvárajúci.

cingestol – 19-nor-17α-pregn-5-en-20-yn-17-ol; progestín $C_{20}H_{28}O$.

cingularis, e – [l. *cingulum* pásik, prúžok, zväzok] cingulárny, prúžkovitý.

cingulectomia, ae, f. – [gyrus cinguli + g. ektomé vyňatie] cingulektómia, bilaterálna odstránenie prednej polovice →*gyrus cinguli.*

cingulotomia, ae, f. – [gyrus cinguli + g. tomé rez] cingulotómia, utvorenie lézií v gyrus cinguli stereotaktickou operáciou s cieľom odstrániť nezvládnuteľné bolesti a v th. psychiatrických pacientov a narkománie; →*gyrus cinguli*.

cingulum, i, n. – [l. *cingulum* pásik, prúžok, zväzok] cingulum; široký pruh náplasti prikladaný okolo hrudníka pri zlomeninách rebier.

Cingulum dentis – spojovacia lišta obidvoch okrajových rezákov a očných zubov na jazykovej ploche.

Cingulum membri inferioris (superioris) – pletenec dolnej (hornej) končatiny.

Cingulum telencephali – zväzok vláken v bielej hmote mozgu →*gyrus cinguli.*

C1 INH – inhibítor C1 zložky →*komplementu.*

Cinch® (Du Pont) – herbicídum; →*cinmetilín.*

CINCH – A Computerized Information Network for Community Health, spôsob organizácie použitia počítačov, aby pracovali čo najlepšie, t. j. získali nástroj, kt. odstráni namáhavú prácu s koordinovaním a využívaním informácií o starostlivosti o pacienta, potrebných na zvýšenie starostlivosti o verejné zdravie (Swallow, 1972).

cinchamidín – syn. →*hydrocinchonidín.*

Cinchocaini hydrochloridum →*Cinchocainum chloratum.*

Cinchocain Spofa® inj. (Léčiva) – Cinchocaini hydrochloridum (cinchocainium chloratum) 10 mg, natrii chloridum (natrium chloratum) 16,4 mg v 2 ml inj. rozt. Lokálne anestetikum; →*Cinchocainum chloratum*. Po podaní do subarachnoidálneho priestoru vyvoláva najprv blokádu tenkých sympatikových vláken s pocitom tepla v referenčnej oblasti; postupne sa vyraďuje citlivosť i motorická aktivita. Svalová relaxácia počas výkonu je uspokojivá. Meta-bolizuje sa v pečeni. Max. účinok sa prejaví do 20 min a trvá približne 60 min; →*Cinchocainum chloratum;* →*cinchokaín.*

Indikácie – subarachnoidálna anestézia, najčastejšie bedrová pri výkonoch na dolných končatinách, vagíne, prostatektómii a i. operáciách v podbruší. Nízka bedrová subarach-noidálna anestézia (sedlový blok) sa používa zriedka v pôrodníctve.

Kontraindikácie – absol.: hypotenzia al. hypertenzia, kongestívna srdcová insuficiencia, závažné formy ischemickej choroby srdca, akút. ochorenia CNS, zápalové kostné zmeny v miestne plánovaného vpichu; alergia na prípravok zistená v anamnéze, toxická reakcia pri predchádzajúcom podaní; gravidita (okrem sedlového bloku). Relat.: obezita, deformity chrbtice, chron. ochorenia CNS.

Nežiaduce účinky – asi v 3–5 %; najčastejšie ide o ľahké kolapsoidné stavy spojené s excitáciou CNS, nepokoj, strach, úzkosť, závrat, vzrušenie, zastreté videnie, zvýšený svalový tonus, tras až kŕče); často nauzea, vracanie, celková slabosť. Niekedy zastreté vedomie s poruchami dychu, bronschospazmom a kardiovaskulárnymi poruchami (bledosť, potenie, hypotenzia, tachykardia); citliví na malé dávky sú najmä pacienti s poruchami vedenia srdcových vzruchov, hepatopatiou a epilepsiou. U citlivých jedincov môže vzniknúť anafylaktická reakcia až exitus. Toxická reakcia vzniká najčastejšie pri predávkovaní; hlavným príznakom je náhle vzniknutý pocit tepla v hlave, zmätenosť, nepokoj, bezvedomie, kŕče, bradykardia, pokles TK až na nemerateľného hodnoty, príp. zastavenie dýchania a obehu; toxickosť prípravku stúpa so zvýšenou koncentráciou. C. má výraznejší vazodilatačný účinok ako mezokaín; opakované podávanie môže vyvolať senzibilizáciu.

Dávkovanie – C. sa podáva do subarachnoidálneho priestoru najčastejšie jednorazovo lumbálnou punkciou. Zriedka sa používa pokračujúci spôsob so zavedením tenkého katétra, kt. ostáva in situ, príp. na zabezpečenie analgézie ihneď po operácii. Lumbálna punkcia sa vykonáva u pacienta v

sediacej polohe al. ležiaceho na boku pri infiltrácii miesta vpichu 1 % rozt. prokaínu al. mezokaínu. Pri podaní izobarického rozt. sa najčastejšie volí priestor medzi processus spinosi L_2 a L_3. Na punkciu sa volí čo najtenšia ihla so zavádzačom, aby únik likvoru bol čo najmenší. Pracuje sa prísne sterilne, dezinfekčná látka sa z bedrovej oblasti po zapôsobení sterilne zotrie, aby sa nevniesla ihlou do subarachnoidálneho priestoru, kde by dráždila. Po zavedení ihly sa nechá odkvapkať niekoľko kv. mozgovomiechového moku a vstriekne 1,5 – 2 ml C. Ak treba použiť hyperbarický rozt., riedi sa C. 1 – 2 ml 10 % glukózou. Potom sa prenesie pacient do ležiacej polohy naznaku a testuje sa nástup účinku. Anestetikum sa naviaže na miechové korene v priebehu 20 min; potom možno upraviť polohu pacienta podľa potreby operatéra a výkonu. Pri zavedení katétra možno po 60 min priodznievaní účinku podať ďalšiu veľmi redukovanú dávku (dms i dmd = 30 mg). V premedikácii sa podáva efedrín v dávke 25 – 50 mg. V priebehu výkonu treba vždy zabezpečiť žilu a podávať rozt. kryštaloidov, príp. koloidov; vhodná je inhalácia kyslíka.

Pri vzniku hypotenzie sa uloží pacient do autotransfúznej polohy, podajú sa sympatikomimetiká (napr. efedrín) za kontroly TK a infúzia náhrady krvnej plazmy. Pri útlme dýchania následkom obrny dýchacích svalstvo treba pacienta umelo ventilovať do odznenia účinku C. Pri bolestiach hlavy, kt. bývajú najčastejšie následkom likvorovej hypotenzie, treba podať väčšie množstvo infúzie al. tekutín per os a ponechať pacienta prísne na rovnej posteli v ležiacej polohe na chrbte.

Väčšine nežiaducich účinkov sa dá bezpečne predísť vhodnou premedikácou, voľbou tenkej ihly, šetrnou polohou a sústavnou kontrolou. Na konci výkonu sa presúva pomaly pacient do prísne rovnej ležiacej polohy, v kt. sa ponechá 24 h.

Cinchocain Spofa ung.® (Léčiva) – Cinchocainum 100 mg, cinchocaini hydrochloridum 10 mg v 20 g masťového základu. Dermatologikum; →*cinchokaín.*

Indikácie – svrbivé al. bolestivé afekcie kože a slizníc: pruriginózne dermatózy, pruritus ani et vulvae a i. formy pruritu; herpes zoster, análne fisúry, hemoroidy, omrzliny, popáleniny menšieho rozsahu a p. V sexuológii pri ejaculatio praecox a vaginizme; možno ho použiť ako lubrikans na endotracheálne rúrky a tracheostomické kanyly (len u dospelých); pri zavádzaní močovej cievky (najmä u mužov). Účinok jednorazovej aplikácie trvá asi 3 h.

Kontraindikácie – precitlivenosť na C.

Nežiaduce účinky – následkom resorpcie pri aplikácii masti na veľké plochy u citlivých jedincov môžu vzniknúť podobné účinky ako pri parenterálnom podaní; pri dlhodobom použití možnosť epidermovej senzibilizácie a alergie.

Dávkovanie – nanáša sa v tenkej vrstve.

Cinchocainum chloratum – skr. Cinchocain. chlorat., chlorid cinchokaínu, syn. Cinchocaini hydrochloridum, ČsL 4, cinchokainumchlorid, t. j. [2-(2-butoxy-4-chinolínkarboxamido)-etyl]dietylamóniumchlorid, $C_{20}H_{30}ClN_3O_2$, Mr 379,93.

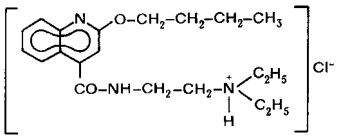

Cinchocainum chloratum

Sú to bezfarebné kryštáliky al. biely kryštalický prášok, bez zápachu, nahorklej chuti, na jazyku vyvoláva krátkodobé znecitlivenie. Je dobre rozp. vo vode, mierne rozp. v 95 % liehu a dobre rozp. v chloroforme.

Dôkaz

a) Asi 0,1 g sa rozpustí v 10,0 ml vody, pridá sa niekoľko kv. zriedeného rozt. amoniaku a vzniká biela zrazenina, kt. trením stien skúmavky sklenou tyčinkou vykryštalizuje, sa odfiltruje. Filtrát sa

použije aj na skúšku b). Kryštalická zrazenina sa premyje malým množstvom amoniaku, nerozp. v koncetrovanej kys. dusičnej (Cl^-).

b) Filtrát zo skúšky a) sa okyslí zriedenou kys. dusičnou a pridá sa rozt. dusičnanu strieborného; vylučuje sa biela klkovitá zrazenina, ľahko rozp. v zriedenom rozt. amoniaku, nerozp. v koncentrovanej kys. dusičnej (Cl^-).

c) Na tenkú vrstvu silikagélu s fluorescenčnou prísadou na detekciu pri 254 nm, napr. Silifuol UV 254 sa nanesú na štart čerstvo pripravené rozt. látok v 95 % liehu v poradí:
1. 10 ml rozt. skúšanej látky (5 mg/ml),
2. 10 ml rozt. overenej vzorky chloridu cinchokaínia (5 mg/ml).

Vyvíja sa v zmesi metanol–koncentrovaný rozt. amoniaku (100 + 1,5 obj.). Po vybratí z komory sa vrstva vysuší v prúde teplého vzduchu a pozoruje sa vo svetle ortuťovej výbojky s maximom žiarenia pri 254 nm. Na chromatograme 1 je patrná svetlo modrá fluoreskujúca škvrna, kt. má zhodnú polohu, farbu a intenzitu fluorescencie so škvrnou na chromatograme 2 (R_f = 0,60 – 0,65). Chromatogram 1 sa použije aj na skúšku na cudzie org. látky.

d) Absorpčné spektrum rozt. skúšanej látky (10 mg/l) v rozt. kys. sírovej (0,1 mol/l), merané v 10 mm vrstve voči tomu istému rozpúšťadlu, javí v ultrafialovej časti maximá pri 247 ± 1 a 319 ± 1 nm.

e) Infračervené spektrum tablety pripravenej z bromidu draselného a skúšanej látky sa zhoduje so spektrom overenej vzorky chloridu cinchokaínia získaným za rovnakých podmie-nok.

Stanovenie obsahu

Asi 0,3000 g vysušenej látky sa rozpustí v 50,0 ml bezvodej kys. octovej, pridá sa 10,0 ml rozt. octanu ortutnatého v kys. octovej, 3 kv. rozt. kryštálovej violete a titruje sa odmerným rozt. kys. chloristej 0,1 mol/l z fialového do zreteľne zeleného sfarbenia. Zistená spotreba sa skoriguje výsledkom slepého pokusu.

1 ml odmerného rozt. kys. chloristej 0,1 mol/l zodpovedá 0,01899 $C_{20}H_{30}ClN_3O_2$.

Uchováva sa v dobre uzavretých nádobách a chráni sa pred svetlom. Nesmie sa vydávať bez lekárskeho predpisu.

Dávkovanie: dms na lumbálnu punkciu je 0,03 g, dmd 0,03 g, th. jednotlivá dávka 0,01, denná 0,01 g.

Prípravky: Unguentum cinchocainii chlorati, ČSL 4, Cinchocain Spofa® ung.; Cinchocain®;

Kombinované prípravky: Aviril H® supp., Aviril H® ung., Cinchocain® ung., Faktu® supp., Faktu® ung., Proctosedyl® supp., Proctosedyl® ung., Spofax® supp., Ultraproct® ung.; →*Cinchocain Spofa®*.

Cinchocaine® – lokálne anestetikum; →*dibukaínhydrochlorid.*

cinchofén – kys. 2-fenyl-4-chinolínkarboxylová, $C_{16}H_{11}NO_2$, M_r 249,26; predtým sa používal ako analgetikum, v súčasnosti na experimentálne vyvolanie ulkusov.

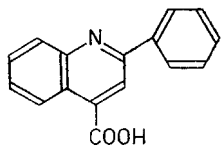

Cinchofén

cinchokaín →*Cinchocainum chloratum.*

cinchol – syn. →□*-sistosterol.*

Cinchona L. (*Rubiaceae*) – [podľa grófky Cinchon] chinínovník. Rod stromov rastúcich v Juž. Amerike, z kt. sa získavajú med. významné chinolínové alkaloidy, chinín, chinidín, cinchonín a

cinchonidín. Hlavné druhy sú chinínovník červený (→*Cinchona succirubra Pavon* a Klotzsch), chinínovník kalisájový (*C. calissaya* Weddeli), chinínovník Ledgerov [*C. ledgeriana* (Howard) Mopens a Trimen], chinínovník lekársky (*C. officinalis* L.) a ich hybridy (škoricovník žltý). Mohutné stromy domáce v Andách tropickej Ameriky, pestované v Brazílii, na Jáve, v Indonézii, Indii, Kongu, Guatemale a Bolívii (špecializované odvetvie tropického poľnohospodárstva).

Cinchona succirubra Pavon Klotzch (*Rubiaceae*) – chinínovník červený je strom pochádzajúci z džunglí záp. pobrežia Juž. Ameriky, pestuje sa na med. účely v Indii, vých. Afrike a Indonézii. Dorastá do výšky 25 m, má vajcovité listy a súkvetia malých karmínových kvetov. Drogu Cortex chinae (ČsL 4) tvorí usušená kôra kmeňov a silnejších vetiev zberaná zo stromov 6 – 9-r., keď je obsah alkaloidov najvyšší. Kôra je hrubá 2 – 7 mm, žliabkovito až rúrkovito stočená, zvonka hnedočervená až sivohnedastá, často priečne jemne popraskaná; má veľmi horkú a zvieravú chuť. Zákl. obsahovými látkami sú alkaloidy odvodené od tryptofánu a monoterpenickej jednotky. Z celkového počtu asi 25 alkaloidov sú významné izomérne dvojice (líšia sa konfiguráciou na C_8 a C_9) chinín a chinidín, menej cinchonín a cinchonidín. Sú viazané na kys. chinovú a chinotrieslovú. Droga sa používa na prípravu chinínovej tct. (Tct. chinae, ČSL 4), stomachika, antipyretika, antimalarika a podľa ČSL4 štandardu pri skúške horkosti horčinových drog. Chinidín sa používa ako antiarytmikum. Cinchonae cortex je zložkou prípravku Schweden Bitter® gtt.

Cinchona succirubra

cinchonamín – 2-(5-etenyl-1-azabicyklo[2.2.2]okt-1-yl)-1*H*-indol-3-etanol, $C_{19}H_{24}N_2O$, M_r 296,40; látka, kt. sa nachádza v kôre stromu *Rimijia Purdieana* Wedd, *Rubiaceae*.

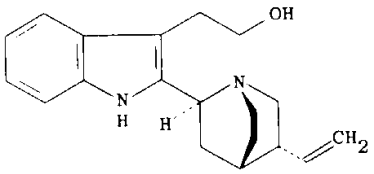

Cinchonamín

cinchonina, ae, f. – [l.] chinín.

cinchonidín – syn. cinchovatín, α-chinidín, cinchonan-9-ol, $C_{19}H_{22}N_2O$, M_r 294,38. Používa sa ako antimalarikum. Stereoizoimér →*cinchonínu.* Nachádza sa v kôre väčšiny chinínovní-kov, najmä *Cinchona pubescens* Vahl. (*C. succirubra* Pav.) a *C. pitayensis* Wedd., *Rubiaceae.*

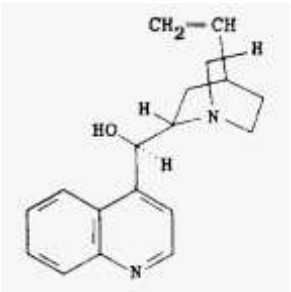

Cinchonidín

cinchonín – cinchonan-9-ol, $C_{19}H_{22}N_2O$, M_r 294,38. Nachádza sa v kôre škoricovníkov (*Cinchona micrantha* R. & P., *Rubiaceae*). Stereoizomér →*cinchinidínu*. Sú to biele ihlicovité kryštáliky al. zrnitý piesok, prakticky nerozp. vo vode, mierne rozp. v 95 % liehu, ťažko rozp. v éteri. Používa sa ako antimalarikum.

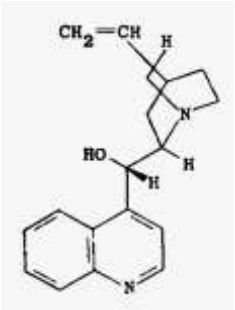

Cinchonín

cinchonismus, i, n. – [*Cinchona* chinínovník + *-ismus*] otrava chinínom.

cinchotín – syn. →*hydrocinchonín.*

cinchotoxín – (*cis*)-3-(3-etenyl-4-piperidinyl-1-(4-chinolinyl)-1-propanón, $C_{19}H_{22}N_2O$, M_r 294,38. Vzniká z cinchonínu a cinchonidínu povarením s kys. octovou.

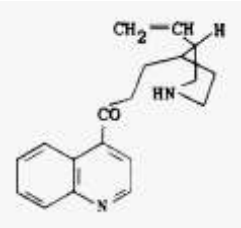

Cinchotoxín

cinchovatín – **1.** syn. →*aricín*; **2.** syn. →*cinchonidín.*

ciničitany – soli kys. cíničitej; →*cín.*

cinchokaín →*Cinchocainum chloratum.*

cinmetacín – kys. 5-metoxy-2-metyl-1-(1-oxo-3-fenyl-2-propenyl)-1H-indol-3-octová, $C_{21}H_{19}NO_4$, M_r 349,39; antiflogistikum (Cindomet®, Indocin®).

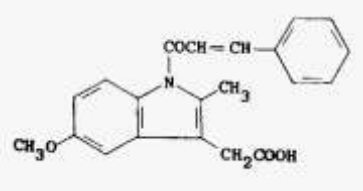

Cinmetacín

cinmetylín – exo-(+)-1-metyl-4-(1-metyletyl)-2-[(2-metylfenyl)metoxy]-7-oxabicyklo-[2.2. 1]heptán, $C_{18}H_{26}O_2$, M_r 274,40; herbicídum zo skupiny cineolov (Cinch®).

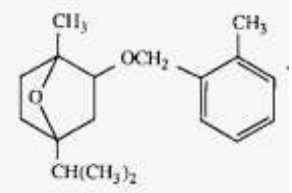

Cinmetylín

cinnabarinum →*cinabarín.*

Cinnacet® (Schwarzhaupt) →*cinarizín.*

Cinnageron® (Steruli) →*cinarizín.*

Cinnaloid® (Pfizer) – antihypertenzívum; →*rescinamín.*

cinnamalum – syn. →*cinamaldehyd.*

cinnamedrinum →*cinamedrín.*

cinnameínum →*cinameín.*

cinnamolum – syn. →*styrén.*

Cinnamomi ceylanici etheroleum – zložka prípravkov Amol® sol., Menthosan® liq., Thu-ringer Mellisengeist® gtt.

Cinnamomi cortex – škoricová kôra. Zložka prípravkov Dr. Theiss Schwdenbitter® sol., Magen- und Darmtee® spec., Melisana Klosterfrau Koncentrat® sol., →Schweden Bitter® gtt., →Teekanne Arzneitee IX® spec., Thuringer Magentonikum® gtt., →*Thuringer Mellisengeist®* gtt.

cinnamomum, i, n. – [l.] škorica.

Cinnamomum aromaticum NEES (Lauraceae) – škoricovník čínsky (vavrinovité). Vždyze-lený tropický strom, v kultúre aj ker, domáci vo Vietname, juž. Číne a Južnej Amerike. Kmeň má rozpraskanú popolavosivú kôru. Listy sú krátko stopkaté, svetlozelené, kožovité, aromatické s výraznou žilnatinou. Drobné nenápadné príjemne voňajúce kvety sú zostavené do vrcholíkových zväzkov. Droga – má vysoký obsah trieslovín a slizu a v silici zvyčajne chýba eugenol. Používa sa ako C. cinnamomi cylanici, jej čuchové a najmä chuťové vlastnosti sú horšie. Olúpaná kôra škoricovníka čínskeho – škorica čínska – tvorí po usušení jednoduché žltohnedé rúrky al. polkruhovité i ploché pásiky. Najdôležitejšou účinnou látkou je silica, ktorá sa destiluje z kôry. Jej obsah i chem. zloženie sa odlišuje podľa toho, odkiaľ rastliny pochádzajú. Čínska škorica má 1 – 2 % silice so 75 – 90 % škoricového aldehydu, neobsahuje eugenol. Cejlónska škorica má 1 – 1,5 % silice so 65 – 75 % aldehydu a 10 % eugenolu. Iné zloženie má škorica barmská a seychelská. Okrem silice obsahuje škorica ešte malé množstvo slizu a trieslovín. Kôra škoricovníka čínskeho (Cortex cinnamomi chinensis) je liekopisne neprípustná. V kozmetike sa uplatňuje škoricová silica destilovaná nielen z kôry, ale aj z listov. Obsahuje látky s veľkým dezinfekčným a dezodoračným účinkom, preto sa pridáva do voňavých zložiek určených na kozmetiku ústnej dutiny, t. j. do zubných pást, ústnych vôd, sprayov ap. Škoricový aldehyd sa uplatňuje v parfémových zložkách, ale pretože je drahý, vyrába sa väčšinou synteticky. Všetky kultúrne kultivary škorice sa uplatňujú najmä ako korenie. Používa sa celá al. mletá škorica. Pre svoju vôňu je veľmi obľúbená v potravinárstve a likérnictve.



Cinnamomum aromaticum

Cinnamomum zeylanicum BLUME (*Lauraceae*) – [g. kinnamómon škorica] škoricovník cejlonský je strom s kožovitými listami, pestovaný ako ker v Srí Lanke, juhových. Indii, Indonézii, Južnej Amerike a Seychellach. Droga (Cortex cinnamomi ceylanici) sa získava z 2-r. odnoží, za čerstva sa odstráni jej vonkajšia časť (prim. kôra) a usuší sa. Odpad pri lúpaní sa používa na izoláciu škoricovej silice (Oleum cinnamomi, ČsL 4). Drogu tvoria kusy kôry hrubé 0,3 – 0,7 mm, stočené vo forme dvojitých rúrok, zasunutých do seba, na povrchu hladké, holé, chuť ostro korenistá, mierne slizovitá a sladkastá. Hlavnou zložkou je silica, obsahuje až 80 % škoricového aldehydu, ďalej eugenol, kys. škoricovú, terpény (linalol, α- a β-karyofylén, felandrén, α-pinén), triesloviny a sliz. Droga sa používa v kombinácii s inými ako karmina-tívum, stomachikum, pomocná látka (korigens vône a chuti). Využíva sa v potravinárstve, škoricová silica ako karminatívum.

cinnamoninum – [g. kinnamómon škorica] →*cinamonín.*

cinnamoylcocainum →*cinamylkokaín.*

Cinnarizinum →*cinarizín.*

Cinnazyn® →*cinarizín.*

Cinniprine® →*cinarizín.*

cinnoxicam – cinoxikam; antiflogistikum; →*piroxikam.*

CINO-40® (Tutag) – glukokortikoid; 16α,21-diacetát →*triamcinolónu.*

Cinobac® (Lilly) – chinolínové antibiotikum, analóg kys. oxolínovej; →*cinoxacín.*

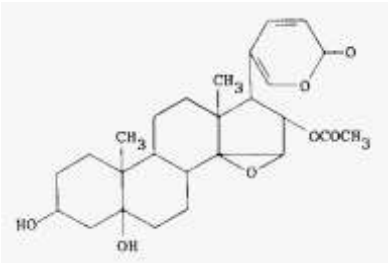

cinobufotalín – 16-(acetlyoxy)-14,15-epoxy-3,5-dihydroxybufa-20,22-dienolid, $C_{26}H_{34}O_7$, M_r 458,53, látka izolovaná z čínskej drogy

Ch'an Su, kt. sa pripravuje zo žiab *Bufo asiaticus – B. gargarizans* Cantor.

Cinobufotalín

cinolín – 1,2-benzodiazín, $C_8H_6N_2$, M_r 130,14. Jedovatá látka horkej chuti podobnej chinínu, zápachu podobného pelargónii. Syntetizovala sa z metylantranilátu.

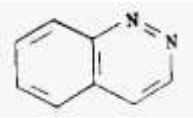

Cinolín

Cinopol® (Lederle) – antiflogistikum; →*fenbufén.*

Cinopenil® (Hoechst) →*meticilín sodný.*

cínová soľ – triviálny názov dihydrátu chloridu cínatého $SnCl_2$, biela tuhá látka, kt sa používa ako moridlo a pri výrobe farebných lakov.

cínovec – syn. kassiterit, žltohnedý až tmavohnedý oxid ciničitý SnO_2, minerál kryštalizujúci v štvorcovej sústave. Používa sa na výrobu cínu. Vyskytuje sa napr. v Krušných horách (Cínovec).

cínové maslo – triviálny názov trihydrátu chloridu ciničitého $SnCl_4$, bezfarebná kvapalina, kt. sa používa ako modrilo vo farbiarstve, ako kondenzačná látka a katalyzátor pri chlorácii ap.

cínový popol – triviálny názov oxidu ciničitého, bielej kryštalickej látky. Vyrába sa spaľovaním cínu v prúde vzduchu. Prírodný c. p. sa používa na výrobu cínu, čistý pri výrobe glazúr a smaltov.

cinoxacín – kys. 1-etyl-1,4-dihydro-4-oxo[1,3]-dioxolo[4,5-g]cinolín-3-karboxylová, $C_{12}H_{10}N_2O_5$, M_r 262,22; chinolínové antibiotikum, analóg kys. oxolínovej (Cinobac®, Noxigram®, Uronorm®).

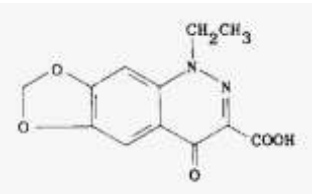

Cinoxacín

cinoxát – 2-etoxyetylester kys. 3-(4-metoxyfenyl)-2-propénovej, $C_{14}H_{18}O_4$, M_r 250,28; prostriedok proti slnečnému žiareniu.

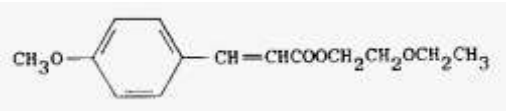

Cinoxát

Cin-Quin® (Rowell) – antiarytmikum; →*chinidínsulfát.*

cinromid – (*E*)-3-(3-brómfenyl)-N-etyl-2-propénamid, $C_{11}H_{12}BrNO$, M_r 254,12; antikonvul-zívum.

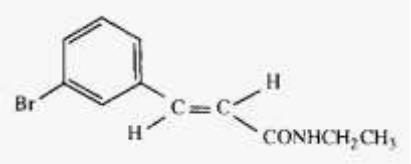

Cinromid

cintazón – syn. cinopentazón, 2-pentyl-6-fenyl-1H-pyrazolo[1,2a]cinolín-1,3(2H)-dión; antiflogistikum, $C_{22}H_{22}N_2O_2$.

CiNU® (Bristol) – antineoplastikum; →*lomustín.*

cinvaldit – tmavá sľuda so železom a horčíkom.

cinylcinamát →*cinamylcinamát.*

Ciodrin® (Shell) – inhibítor cholínesterázy; →*krotoxyfos.*

cionectomia, ae, f. – [g. *kion* čapík, l. *uvula* + g. *ektomé* vyňatie] kionektómia, chir. odstránenie uvuly, čapíka.

Cionella – rod slimákov, kt. slúžia ako prenášače *Dicrocoelium dendriticum*.

Cionellidae – čeľaď záhradných slimákov (podrad *Stylommatophora*, podtrieda *Euthyneura*, trieda *Gastropoda*), kt. sú hostiteľmi *Dicrocoelium dendriticum*.

cionitis, itidis, f. – [g. *kión* čapík + *-itis* zápal] kionitída, zápal podnebného čapíka, uvuly.

cionoptosis, is, f. – [g. kión čapík + g. ptosis pád] kionoptóza, poklesnutie čapíka.

cionorrhaphia, ae, f. – [g. kión čapík + g. rhafé preťatie] kionorafia, preťatie čapíka.

cionotomia, ae, f. – [g. kión čapík + g. tomé rez] kionotómia, preťatie podnebného čapíka.

cíp →*cuspis.*

CIPC – 1-metyletylester kys. 3-(chlórfenyl)karbámovej; →*chlórprofam.*

Cipca® – kys. askorbová; →*vitamín C.*

cipionát – medzinárodný názov cyklopentánpropionátu, odporúčaný SZO.

Ciplamin H® – hemopoetický vitamín; →*hydroxokobalamín.*

Ciplamycin® →*chloramfenikol.*

Cipractin® (Andromaco) →*cyproheptadín.*

Cipralan® (Roche; UPSA) →*cifenlín.*

Cipro® (Bayer) →*ciprofloxacínhydrochlorid.*

Ciprobay® (Bayer) →*ciprofloxacín.*

ciprocinonid – 21-[(cyklopropylkarbonyl)oxy]-6α,9-difluór-11β-hydroxy-16α,17-[(1-metylidén(*bis*(oxy)pregna-1,4-dien-3,20-dión, $C_{28}H_{34}F_2O_7$; kortikoid.

ciprofibrát – 2-[4-(2,2-dichlórcyklopropyl)fenoxy)-2-metylpropán, $C_{13}H_{14}Cl_2O_3$, M_r 289,15; antihyperlipoproteinemikum (Ciprol®, Lipanor®).

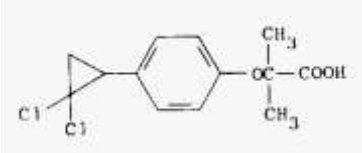

Ciprofibrát

ciprofloxacín – kys. 1-cyklopropyl-6-fluór-1,4-dihydro-4-oxo-7-(1-piperazinyl)-3-chinolín-karboxylová, $C_{17}H_{18}FN_3O_3$, M_r 331,35; fluórované širokospektrálne chinolónové antibioti-kum. Blokuje syntézu baktériovej DNA špecifickou inhibíciou DNA-gyrázy. Je účinný na niekt. grampozit. koky, ako je *Staphylococcus aureus* a *S. epidermidis* vrátane kmeňov rezistentných voči oxacilínu (meticilín), *Streptococcus pneumoniae, S. pyogenes*, ďalej gramnegat. baktérie *Haemophilus influenzae, H. parainfluenzae, Branhamella catarrhalis*, črevné paličky vrátane kmeňov rezistentných voči iným antibiotikám (*Campylobacter* sp., *Citrobacter* sp., *Enterobacter* sp., *Escherichia coli*, *Klebsiella* sp., *Morganella* sp., *Proteus* sp., *Providencia* sp., *Salmonella* sp., *Shigella* sp., *Serratia marcescens, Yersinia* sp.), ďalej na *Brucella melitensis, Legionella pneumophila, Pasteurella haemolytica, Pseudomonas aeruginosa, Vibrio* sp. Aktivita na *kmene Mycobacterium tuberculosis, Chlamydia*

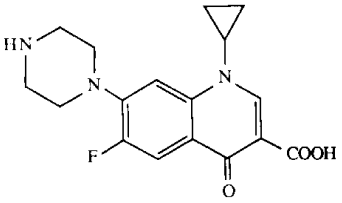

trachomatis a *Enterococcus faecalis* je stredná. Rezistentný je *Enterococcus faecium, Pseudomonas cepacia, Xanthomonas maltophila* a väčšina anaeróbnych baktérií.

Ciprofloxacín

Po podaní p. o. sa dobre resorbuje, absol. biol. dostupnosť je 70 %. Najvyššie sérové koncentrácie sa utvárajú v závislosti od dávky za 1 – 2 h po aplikácii. Po podaní 250 mg (500, resp. 750 mg) bola priemerná najvyššia koncentrácia v sére 1,2 (2, resp. 4) mg/l. Biol. $t_{0,5}$ je asi 4 h, na plazmatické bielkoviny sa viaže asi 20 – 40 %. Obličkami (aktívnou tubulárnou sekréciou) sa v nezmenenej forme vylučuje asi 40 – 50 % dávky do 24 h, ďalších 1 – 2 % sa vylučuje žlčou ako metabolit a 20 – 35 % stolicou do 5 d po aplikácii. Porucha funkcie pečene nemá vplyv na farmakokinetiku c., u pacientov so zníženou funkciou obličiek je biol. t0,5 značne predlžený. C. preniká v th. koncentráciách do tkaniva pľúc, bronchiálneho a nosového sekrétu, pleurálneho exsudátu, spúta, tkaniva tonzíl, svalstva kože, žlče, prostatického tkaniva a sekrétu, obličiek a utvára vysoké koncentrácie v moči. Do mozgovomiechového moku preniká len 10 % sérových koncentrácií, nízke hodnoty sa zisťujú vo vnútroočnej tekutine.

Po i. v. infúzii 200 (400) mg sa max. sérové koncentrácie 2,1 (4,6) mg/l dostavujú po 60 min. Biol. $t_{0,5}$ je 5 – 6 h, absol. biol. dostupnosť 70 – 80 %.

Indikácie – th. infekcií vyvolaných aeróbnymi citlivými mikróbmi, najmä kmeňmi rezistent-nými voči □-laktámovým, aminoglykozidovým, tetracyklínovým a i. antibiotikám, infekcií urogenitálneho a respiračného systému, ORL infekcie, infekcie kostí, kĺbov, kože a mäkkých tkanív, ďalej profylaxia infekcií u imunokompromitovaných pacientov, najmä pri neutropénii. Th. možno začať empiricky po odbere vzoriek infekčného materiálu na mikrobiol. vyšetrenie. I. v. aplikácia je indikovaná len u pacientov, kt. nemožno podať liek perorálne.

Kontraindikácie – absol.: hypersenzitivita na c. a i. chinolónové deriváty, podanie deťom a osobám < 18-r.

Nežiaduce účinky – ťažkosti zo strany GIT (2,8 %): nauzea, nechutenstvo, bolesti brucha, flatulencia, pseudomembranózna kolitída; nervové (0,6 %): hučanie v ušiach, závraty, bolesti hlavy, nespavosť, nepokoj, skľúčenosť; kožné (0,6 %): raš, svrbenie, žihľavka, cheilitída. Zriedkavejšie očné: podráždenie spojoviek, neschopnosť fixácie, dvojité videnie, prechodné zvýšenie aktivity AST, ALT, GMT, alkalickej fosfatázy, bilirubínu, močoviny v sére, pokles klírensu kreatinínu, prechodné zmeny KO (pokles hemoglobínu, eozinofília, leukopénia, trombocytopénia, trombocytóza, leukocytóza, monocytóza). C. ovplyvňuje schopnosť riadiť motorové vozidlo. U pacientov s neurol. záchvatovými ochoreniami treba zabezpečiť príslušnú antikonvulzívnu th. Th. širokospektrálnymi antibiotikami porušuje normálne osídle-nie čreva a umožňuje premnoženie klostrídií. Toxín produkovaný Clostridium difficile je jednou zo základných príčin kolitídy vyvolanej antibiotikami. Mierne prípady možno vyliečiť prerušením aplikácie antibiotika. pri ťažších prípadoch je nevyhnutná intenzívna th.

Interakcie – kombinácia c. s inými antibiotikami má nanajvýš aditívny účinok. Súčasné podávanie antacíd obsahujúcich hliník al., horčík znižuje resorpciu c., je nevyhnutný 1–2-h odstup. C. znižuje elimináciu súčasne podávaných látok: kofeínu, nesteroidových protizápa-lových prípravkov (fenbufén), teofylínu, warfarínu.

Dávkovanie – cystitída: 100 mg 2-krát/d; respiračné infekcie, infekcie obličiek a močových ciest, GIT (vrátane týfu): 250 – 500 mg 2-krát/d; pri ostatných infekciách až 750 mg 2-krát/d Pri akút. kvapavke a akút. nekomplikovanej cystitíde u žien stačí jednorazová dávka 250 mg c. Čas podávania závisí od závažnosti infekcie, pri akút. infekciách je obvykle 5 – 10 d, pri nekomplikovaných infekciách

odvodných močových ciest stačí 3-d th. Pri renálnej insuficiencii s klírensom kreatinínu < 0,33 ml/s (20 ml/min) sa obvyklá jednotlivá dávka podáva raz/d al. sa dávka polovičná dávka podáva po 12 h.

Prípravky – Ciflox®, Ciprobay® tbl. Bayer, Ciprinol® inf., inj., tbl. Bayer, Ciproxin®, Velmonit®; hydrochlorid – Ciloxan Sterile Ohthalmic Solutio® gtt. opth., Cipro®, Ciprobay® tbl.; lakát – Ciprobay® inf.; monohydrát – Ciprinol 250® tbl., Ciprinol 500® tbl., Medociprin 250® tbl. obd., Medociprin 500® mg tbl. obd.

Ciprol® (Sterling) – antihyperlipoproteinemikum; ciprofibrát.

Ciproxan® (Bayer) →*ciprofloxacín.*

Ciproxin® (Bayer) →*ciprofloxacín.*

Ciradol® (Wyeth) – hydrochlorid →*ciramadolu.*

ciramadol – 3-[(dimetylamino)(2-hydroxycyklohexyl)metyl]-fenol, $C_{15}H_{23}NO_2$, M_r 249,36. Narkotické analgetikum, agonista-antagonista morfínových receptorov (hydrochlorid $C_{15}H_{24}ClNO_2$ – Ciradol®).

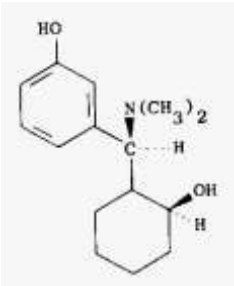

Ciramadol

cirantín – syn. →*hesperidín.*

circadianus, a, um – [l. circum okolo + l. dies deň] cirkadiánny, denný, opakujúci sa raz za deň.

Circair® (Circle) – bronchodilatans; →*difylín.*

Circanol® (Kettelhack) – antagonista α-adrenergických receptorov, používa sa pri mentálnych poruchách starších osôb; →*ergoloidmesylát.*

circannualis, e – [l. circum okolo + l. annus rok] ročný, opakujúci sa raz za rok.

circellus, i, m. – krúžok.

Circelli foraminum intervertebralium – žilová spleť okolo miechových nervov.

Circelli venosi – žilové splete, krúžky.

Circelli venosi spinales, plexus vertebrales interni – vnútorná žilová spleť chrbtice.

circinatus, a, um – [l. *circinus* kruh] kruhový, podobný kruhu.

Circleton® (IBI) – periférny vazodilatans; →*suloktidil.*

circoideus, a, um – [l. *circinus* kruh + g. *eidos* tvar, podoba] cirkoidný, podobný kruhu.

Circolene® (Inverni Dalla Beffa) – antihypertenzívum, má cerebrálny a periférny antiische-mický účinok; →*raubazín.*

Circubid® (W. F. Merchant) – antispazmodikum; →*etaverín.*

circuitus, us, m. – [l.] obeh.

circularis, e – [l.] cirkulárny, kruhový.

circulatio, onis, f. – cirkulácia, obeh.

Circulatio collateralis – kolaterálny obeh.

Circulatio extracorporalis – mimotelový obeh.

Circulatio fetalis – plodový obeh.

Circulatio sanguinis major – veľký krvný obeh.

Circulatio sanguinis minor – malý krvný obeh.

Circulen „Kyorin“ ® *→adenozíntrifosfát.*

Circuletin® *→kalikreín.*

circulus, i, m. – [l.] kruh, okruh, prstenec, v anat. kruhovité usporiadanie ciev al. nervov; por. anulus.

Circulus arteriosus cerebri – syn. c. Willisi, dôležitá polygonálna anastomóza na báze lebky, kt. obkolesuje chiasma, infundibulum s hypofýzou, corpora mamillaria a fossa intercruralis. Tvoria ju spojky medzi aa. cerebrales ant. (aa. communicantes ant.) a medzi aa. vertebrales (aa. communicantes post.). Spodinové tepny sa delia na niekoľko skupín:

1. *anteromediálna skupinka* (zo začiatku a. cerebralis ant. a a. communicans ant.) sa vnára v mediálnej časti area olfactoria, čím podmieňujú dierky (substantia perforata rostralis); vyživuje prednú časť hypotalamu a talamu, ako aj okolie chiazmy

2. *anterolaterálna skupinka* (zo začiatku a. cerebralis media, príp. a. cerebralis ant.) vniká do laterálnej časti areae olfactoriae. (substantia perforata ant.) a vetví sa ku caput nuclei caudati, putamen, prednej časti capsula int. a časti globus pallidus (aa. striatae). Jedna z týchto tepienok sa vinie okolo vonkajšej oblasti putamen (ľahko praská – a. haemorrhagica Charcoti), iná silnejšia vyživuje caput ncl. caudati (a. striata princeps, syn. a. recurrens Heubneri); vzniká z anterolaterálnej skupiny, ale môže vystupovať aj z ventrálnejšej a. cerebralis ant. al. anteromediálnej skupinky

3. *posteromediálna skupinka* (z a. communicantes post.) vniká väčšinou do substantia perforata intecruralis. Vetví sa do talamu a zadnej časti hypotalamu, ako aj k ncl. ruber a tegmentum mesencephali

4. *posterolaterálna skupinka* (zo začiatku a. cerebralis post.) okrem talamu zásobuje zadné rameno capsula int. a corpora geniculata (aa. thalamogeniculatae)

5*. a. chorioidea ant.* (z a. cerebralis ant. al. a. carotis) zahýba pozdĺž tractus opticus. Cestou vydáva vetvičky pre ncl. amygdalae, globus pallidus, zadnú časť capsula int. a priľahlú časť talamu, potom vstupuje do plexus chorioideus ventriculi lat., kt. siaha do spodného rohu bočnej komory

6. *a. chorioidea post.* (z a. cerebralis post. patrí k posterolaterálnej skupine. Obchádza crura cerebri, vydáva vetvičky do stredného mozgu, hornej plochy talamu a plexus chorioideus ventriculi III.

Aa. carotides int. po výstupe zo sinus cavernosus do lebkovej dutiny vysielajú dozadu *aa. communicantes post.* a samy sa delia každá na *a. cerebralis media* a *a. cerebralis ant.* (frontalis). Obidve aa. cerebrales ant. spája naprieč *a. communicans ant.* Z c. a. c. vznikajú kôrové a spodinové tepny.

KÔROVÉ TEPNY prebiehajú po povrchu mozgu a vyživujú mozgovú kôru a časť bielej hmoty uloženej pod kôrou. Patrí sem a. cerebralis ant., med. et post. Hlavné kôrové artérie sú síce v periférnom rozvetvení medzi sebou spojené, pri obliterácii ich začiatku najmä a. cerebralis media môže vzniknúť malácia mozgu v oblasti príslušnej artérie.

SPODINOVÉ TEPNY vznikajú priamo z c. a. c. al. zo začiatku troch hlavných cerebrálnych artérií. Sú vcelku drobné, vnárajú sa do mozgu a vyživujú najmä bazálne gangliá a priľahlú bielu hmotu,

medzimozog a časť stredného mozgu. Spolu s nimi z a. c. c. vystupujú aj vetvičky pre plexus chorioidei komôr.

Oblasti zásobované spodinovými tepienkami: **1.** *striatum* – aa. striatae, kt. pochádzajú z a. cerebralis ant. a med.; **2.** *pallidum* – anterolaterálna skupina (aa. striatae) a a. chorioidea ant.; laterálne oblasti majú variabilné zásobovanie z posteromediálnej a posterolaterálnej skupiny; **3.** *dorzálny okraj talamu* – a. chorioidea post.; **4.** *hypotalamus* – ventrálna časť: anteromediálna skupina, dorzálna časť: posteromediálna skupina; **5.** *capsula interna* – predná časť: anterolaterálna skupina, genu capsulae int.: 1 – 2 vetvičky z a. carotis, zadná časť: posterolaterálna skupina a a. chorioidea post.

Hranica medzi komorovými a spodinovými tepnami je v bielej hmote hemisfér a ich tepienky spolu súvisia len nepočetnými anastomózami, čím sa vysvetľuje vznik malácie mozgu v tých-to oblastiach.

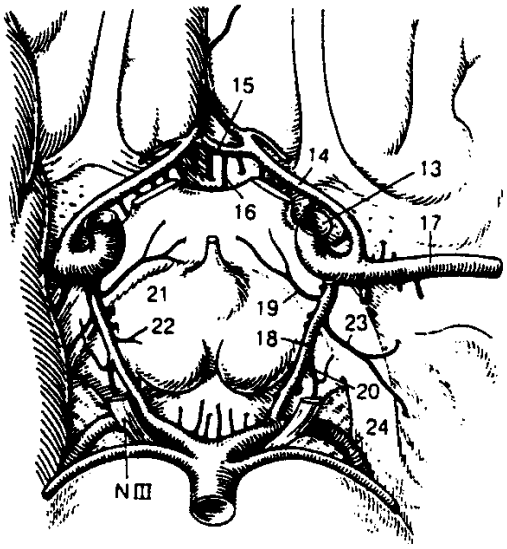

Circulus arteriosus. 13 – a. carotis interna (predný hlavný prívod do lebkovej dutiny); **14** – a. cerebri anterior (predná vetva z a. carotis interna; zásobuje väčšinu mediálnej a orbitálnej plochy kôry predného mozgu); **15** – a. communicans anterior (spojenie medzi pravostrannou a ľavostrannou a. cerebri anterior); **16** – aa. centrales anteromediales (krátke vetvy na strane privrátenej k mozgovej báze a vnikajúce do bázy); **17** – a. cebrebri media (bočná koncová vetva z a. carotis interna; často vysiela a. communicans posterior); **18** – a. communicans posterior (párová tepnová spojka medzi a. carotis interna al. a. cerebri media a a. cerebri posterior); **19** – r. chiasmaticus (vetva k chiasma opticum); **20** – r. n. oculomotorii (vetva k III. hlavovému nervu); **21** – r. thalamicus (ďalšia vetva, kt. prebieha zdola k talamu); **22** – r. hypothalamicus (vetva k hypotalamu); **23** – r. caudae ncl. caudati (vetva, kt. ide ku cauda ncl. caudati, uloženej mediálne od fissura chorioidea); **24** – a. cerebri posterior (párová koncová vetva a. basilaris, kt. sama vznikla spojením vertebrálnych tepien pravej a ľavej strany, čím utvorila mohutnú anastomózu obidvoch aa. vertebrales

Circulus arteriosus iridis major – väčší artériový okruh anastomozujúcich artérií v riasnatom tele po obvode ciliárneho okraja dúhovky. Tvoria ho dve aa. iridis (ciliares post. longae), nasalis et temporalis. Tieto tepny prerážajú rohovkou šikmo laterálne od aa. chorioideae a prebiehajú v spatium, perichondrium až do corpus ciliare bez toho, aby vydávali vetvy. V mieste, kt. na povrchu korešponduje s úponom šliach m. rectus nasalis et temporalis na rohovku, sa v ostrom uhle vetvia, zahýbajú k ciliárnemu okraju dúhovky, priberajú spojky z ramuli cilia-res. Z c. a. i. m. sa oddeľujú vetvičky do corpus ciliare, pre m. ciliaris a radiálne do dúhovky.

Circulus arteriosus iridis minor – menší, neúplný artériový okruh anastomozujúcich artérií (radiálnych vetiev circulus iridis major) v riasnatom tele pozdĺž zrenicového okraja dúhovky.

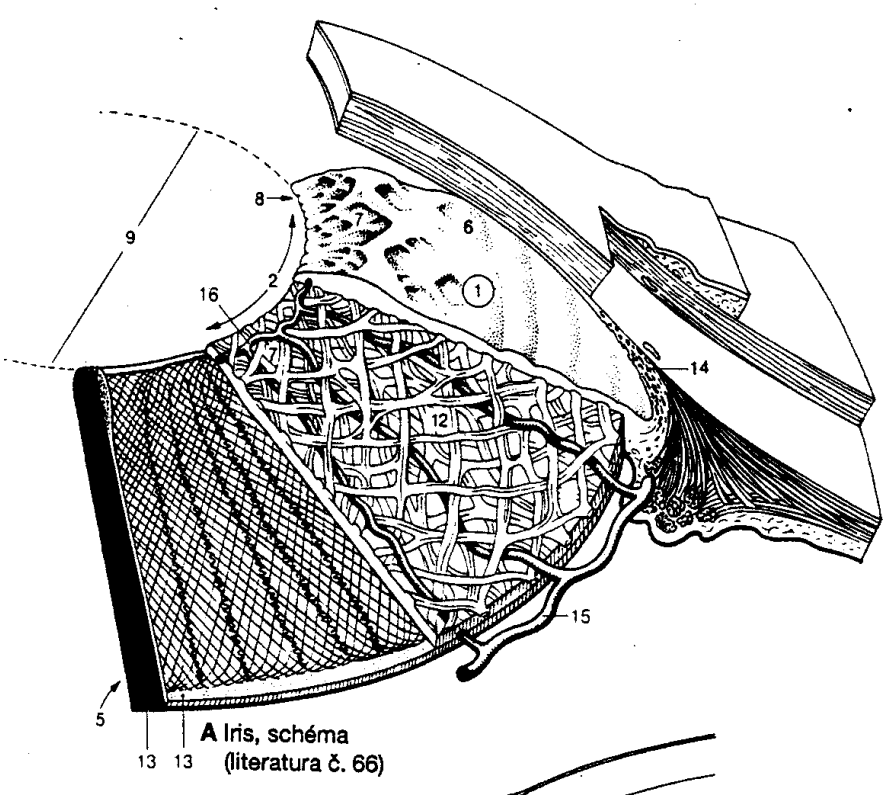

A Iris, schéma (literatura č. 66)

***Circulus arteriosus iridis major et minor*. 1** – iris (dúhovka, frotnálne postavená okrúhla platnička s centránym otvorom – zrenicou, pupilou, individuálne rôzne sfarbená, s Ø ~ 10 – 12 mm; tvorí zadné ohraničenie prednej očnej komory; na okraji prechádza do vráskovca, corpus ciliare); **2** – margo pupillaris (vnútorný okraj dúhovky pripojený nna corpus ciliare a angulus iridocornealis); **5** – facies posterior (zadná plocha dúhovky privrátená do zadnej očnej komory); **6** – anulus irid major (ciliárna zona dúhovky; je to vonkajšia, širšia zóna oddelená svetlejšou čiarou voči anulus iridis minor); **7** – anulus iridis minor (zrenicový úsek dúhovky; užšia, vnútorná zóna dúhovky, kt. sa odlišuje od anulus iridis major jemnejšou štruktúrou); **8** – plicae iridis (riasy pri okraji zrenice na prednej ploche dúhovky); **9** – pupilla (zrenica, otvor v dúhovke, ohraničený pomocou margo pupillaris; mení svoj priemer podľa intenzity osvetlenia a vzdialenosti pozorovaného objektu); **12** – stroma iridis (trrámcovina dúhovky; pozostáva z bohatých sietí krvných ciev, riedkeho väziva a väzivových buniek, kt. obsahujú pigment; stróma je hustejšia vpredu a vzadu, v strede sú vlákna jemnejšie); **13** – epithelium pigmentosum (pigmentový dvojvrstvový epitel ektodermového – sietnicového – pôvodu na zadnej ploche dúhovky; plocha privrátená do zadnej komory je tak pigmentovaná, že nie sú viditeľné jadrá buniek); **14** – spatia anguli iridocornealis (Fontanove priestory, štrbiny medzi vláknami v reticulum trabeculare; nimi obteká komorový mok do sinus venosus sclerae; **15** – **circulus arteriosus iridis major** (kruhovité cievne riečisko s radiálne vybiehajúcimi vetvami, kt. tvoria anastomózy medzi aa. ciliares posteriores longae et breves a aa. ciliares anteriores); **16** – **circulus arteriosdus iridis minor** (kruhovito usporiadaný cievny systém v blízkosti okraja zrenice, kt. tvoria anastomózy radiálnych vetiev circulus iridis major)(podľa Feneisa, 1996)

Circulus arteriosus n. optici *→circulus vasculosus nervi optici.*

Circulus articularis vasculosus – okruh anastomozujúcich tepien v kĺbe.

Circulus Halleri *→circulus vasculosus nervi optici.*

Circulus Hoviusi –intrasklerálne kruhovito usporiadané anastomózy vv. ciliares ant. s vv. vorticosae blízko korneosklerálnej hranice vyskytujúce sa pri cicavcoch (u človeka sa nezisťujú).

Circulus Huguieri – kruhovito usporiadané aa. uterinae na spojení krčka a tela maternice.

Circulus Lathami – prstenec s priemerom asi 5 cm pokrývajúci oblasť perikardu v strede spojnice ľavej prsnej bradavky a dolným koncom sterna.

Circulus Robinsoni – artériový okruh tvorený anastomózami medzi aorta abdominalis, a.iliaca comm., a. hypogastrica, a. uterina a a. ovarica.

Circulus umbilicalis – spleť artérií v subperitoneálnom tkanive okolo pupka.

Circulus vasculosus – kruhovité spojenie ciev.

Circulus vasculosus nervi optici – syn. c. arteriosus n. optici, c. Halleri, c. Zinni, cievne anastomózy perforujúce skléru okolo n. opticus, v mieste jeho prestupu sklérou artériový okruh v rohovke obkolesujúci miesto vstupu optického nervu.

Circulus venosus Halleri *→plexus venosus areolaris.*

Circulus vitiosus – [l.] začarovaný kruh.

Circulus Willisi *→circulus arteriosus cerebri.*

Circulus Zinni *→circulus vasculosus nervi optici.*

circum- – prvá časť zložených slov z l. *circum* okolo.

circumanalis, e – [*circum-* + l. *anus* konečníkový otvor] cirkumanálny, týkajúci sa okolia konečníkového otvoru.

circumarticularis, e – [*circum-* + l. *aticulus* kĺb] cirkumartikulárny, ležiaci okolo kĺbu.

circumcisio, onis, f. – [l.] *→cirkumcízia.*

circumclusio, onis, f. – [l. *circumcludere* uzavrieť okolo] cirkumklúzia, napr. tepny.

circumductio, onis, f. – [l. *circumducere* viesť okolo] cirkumduckai, krúživý pohyb dolnej končatiny pri chôdzi, napr. po mozgovej príhode.

circumferentia, ae, f. – [l. *circumferre* nosiť okolo] cirkumferencia, obvod, rozsah.

Circumferentia articularis (radii) – obvod hlavice vretena, plocha prebiehajúca ako ráfik po hlavici vretennej kosti.

Circumferentia articularis capitis ulnae – obvod hlavice lakťovej kosti.

Circumferentia articularis capituli ulnae –. obvod hlavice lakťovej kosti.

circumferentialis, e – [l. *circumferre* nosiť okolo] obvodový.

circumflexio, onis, f. – [l. *circumflectere* zatáčať, zakrúcať] cirkumflexia, obtočenie, obkrútenie.

circumflexus, a, um – [l. *circumflectere* obtáčať, obkrúcať] ohnutý, otočený.

circummaxillaris, e – [*circum* + l. *maxilla* horná čeľusť] cirkummaxilárny, ležiacim okolo hornej čeľusti.

circumnuclearis, e – [*circum* + l. *nucleus* jadro] cirkumnukleárny, ležiaci okolo jadra.

circumplicatus, a, um – [l. *circumplicare* ovíjať] obtočený, ovinutý.

circumrenalis, e – [*circum* + g. *ren* oblička] cirkumrenálny, ležiaci okolo obličiek

circumscriptio, onis, f. – [l. circumscribere vymedziť] cirkumskripcia, obvod, objem, obmedzenie.

circumscriptus, a, um – [l. circumscribere vymedziť] cirkumskriptný, ohraničený, vymedze-ný, obmedzený.

circumspectio, onis, f. – [l. circumspicere obhliadať] cirkumspekcia, ohliadanie, opatrnosť.

circumstraint – zariadenie používané pri obriezke detí.

circumvallatus, a, um – [l. *circumvallare* obohnať] ohradenie, obohnanie. ***Papillae circum-vallatae*** – ohradené bradavky.

circumvascularis, e – [*circum* + l. *vas* cieva] cirkumvaskulárny, ležiaci okolo cievy.

circumversio, onis, f. – [l. *circumvertere* obracať] cirkumverzia, obracanie, otáčanie.

circumvolutio, onis, f. – [l. *circumvolvere* otáčať] cirkumvolúcia, otočenie

Circupon® (Tropponwerke) – antihypotenzívum; *dl*-forma hydrochloridu →*etilefrínu.*

circus, i, m. – [l.] kruh.

cirhóza pečene – [cirrhosis hepatis] difúzny chron. proces charakterizovaný nekrózou hepato-cytov, fibrózou, vznikom abnormálnych, hyperplastických uzlíkov a ireverzibilnou prestav-bou normálnej architektoniky pečene. Je to progredujúci proces, kt. má za následok portálnu hypertenziu a a insuficienciu pečene.

Etiopatogenéza cirhózy pečene **–** ide o konečné štádium hepatopatií rôznej etiológie. Dokázaný je vťah c. p. k vírusovej hepa-titíde B, C, D, etanolu, chorobám žlčového systému, metabolickým chorobám (hemochroma-tóza, m. Wilson, deficit α_1-antitrypsínu, porfyrická choroba, galaktozémia, mukoviscidóza, glykogenóza IV), niekt. xenobiotikám, toxínom a črevným bypassom. Pp. faktory sú imuno-alteračné procesy, schistozomiáza, aflatoxíny. Jestvuje však aj kryptogénna c. p.

Patologická anatómia **–** hlavné morfol. zmeny c. p. sú: **1.** ***nekróza***, resp. atrofia hepatocytov a postupný zánik funkčného parenchýmu a kolaps fibríl; **2.** ***fibróza*** (hyperaktivita mezenchýmových a duktulár-nych buniek s rozmnožením väziva, zvýšenou tvorbou kolagénu a utvá- ranie sept so vznikom pseudolobulov); **3.** ***hyperplázia*** (vznik štruktúrne abnormálnych, hyperplastických nodulov s atypiou hepatocytov; **4.** ***štruktúrna premena*** normálnej architektoniky pečene s deštrukciou acinov, vaskulárnej a lobulárnej funkčnej jednotky so vznikom intrahepatálnych skratov a ná-sledným zvýšením cievneho odporu, znížením prietoku krvi pečeňou a celkovej metabolickej kapacity pečeňového parenchýmu.

Klasifikácia cirhózy pečene – podľa Havanskej klasifikácie (1956), kt. zohľadňovala etiopatogenézu, sa rozoznávala portálna, postnekrotická a biliárna cirhóza, Komisia expertov SZO (1977) navrhla delenie c. p. podľa morfol. kritérií (laparoskopický nález) na: **1.** ***mikronodulárny typ*** (nápadná pravidel-nosť uzlíkov < 3 mm); **2.** ***makronodulárny typ*** (uzlíky rôznej veľkosti, mnohé > 3 mm); **3.** ***zmiešaný typ.***

Klasifikácia chron. hepatobiliárnych chorôb podľa MKCH-10

K70.3 Alkoholická cirhóza pečene
K70.2 Alkoholická fibróza pečene
K76.1 Kardiálna skleróza pečene
K71.7 Cirhóza pečene pri toxickom poškodení pečene
P78.8 Vrodená cirhóza pečene
K74 Fibróza a cirhóza pečene
K74.0 Fibróza pečene
K74.1 Skleróza pečene
K74.2 Fibróza so sklerózou pečene
K74.3 Prim. biliárna cirhóza
Chron. nehnisavá deštruktívna cholangitída
K74.4 Sek. biliárna cirhóza
K74.5 Biliárna cirhóza, bližšie neoznačená
K74.6 Ostatné bližšie nešpecifikované cirhózy pečene
• kryptogénna
• makronodulárna
• mikronodulárna
• zmiešaná forma

• portálna
• postnekrotická
• ostatné

Klasifikácia cirhóz pečene podľa etiológie

---

1. *Cirhózy pečene známej etiológie*
 1.1. vírusové hepatitídy (B, C, D)
 1.2. chronický alkoholizmus
 1.3. metabolické hepatopatie
 • hemochromatóza
 • Wilsonova choroba
 • deficit a1-antitrypsínu
 • glykogenóza typ IV
 • galaktozémia
 • Debrého-De Toniho-Fanconiho syndróm
 1.4. biliárne ochorenia (intra- a extrahepatálne)
 1.5. obštrukcia žilového odtoku z pečene
 • venookluzívna choroba
 • Buddov-Chiariho syndróm
 • Oslerova-Renduova-Weberova choroba
 1.6. toxická a lieková hepatopatia
 1.7. by-passové operácie na črève pri obezite
 1.8. iné choroby (napr. sarkoidóza)
2. *Cirhózy nejasnej etiológie*
 2.1. autoimunita
 2.2. mykotoxíny (aflatoxíny)
 2.3. parazitárne choroby (napr. schistozomiáza)
 2.4. malnutrícia
3. Kryptogénne cirhózy s nejasnou etiológiou

Podľa *stupňa aktivity* (histol. nález, aminotransferázy, imunol. parametre) sa rozoznáva: **1.** *aktívna* (floridná, progredientná); 2. *inaktívna* (stationárna). Podľa účinkov portálnej hypertenzie sa rozlišuje forma kompenzovaná a dekompenzovaná, s ascitom, pažerákovými varixami, splenomegáliou, resp. hypersplenizmom, s portosys-témovou encefalopatiou.

Funkčne môže ísť o latentnú al. nemú c. p., formu s výrazne zníženou syntetickou schopnosťou, výraznou cholestázou, s prejavmi imunol. reakcií.

Morfologická klasifikácia podľa Thalera (1987) delí c. **1.** podľa *veľkosti pečene*: hypertrofická, normotrofická a atrofická forma; **2.** podľa *veľkosti uzlov* na veľkouzlové (nodulárne, > 3 mm), malouzlové (granulárne, < 3 mm) a zmiešané formy; **3.** podľa *účasti väziva* na jazvovitú pečeň (Narbenleber), difúzne septovanú (anulárnu), neúplne septovanú form; **4.** podľa *histol. štruktúry* na multilobulárnu, monolobulárnu, pseudolobulárnu a zmiešané formy.

Klin. klasifikácia: **1.** *latentná* c. – bez príznakov, dg. spočíva na sonografickom al. klin.-biochem. vyšetrení (inaktívna c. p.); **2.** *manifestná* c. p. – prejavy poškodenia a nekrózy hepatocytov a s reaktívnym zápalom (aminotrasnferázy v sére 4-násobne zvýšené, gamaglobulíny 2-násobne zvýšené, pri výraznejšom iktere je koncentrácia bilirubínu v sére 3-násobne zvýšená); **3.** *kompenzovaná* c. p.; **4.** *dekompenzovaná* c. p.

Klinický obraz cirhózy pečene – charakterizujú celkové príznaky (fyzická a psych. slabosť a vyčerpanosť), dyspeptické ťažkosti, v neskoršom štádiu krvácavosť z ďasien, pod kožu. V štádiu exacerbá-cie sa zjavuje ikterus (poussée ictérique) so svalovou adynamiou a artralgiami. Časté

bývajú interkurentné infekcie. K neskorým príznakom patria neuropatické ťažkosti a šeroslepota. U mužov je častá strata libida, príp. impotencia, u žien menštruačné poruchy. Medzi závaž-nosťou cirhotického procesu a klin. prejavmi nemusí byť korelácia.

Objektívne sa zisťuje facies cirrhotica – špinavý žltosivý kolorit tváre, skôr vychudnutej, s vpadnutými spánkami. Koža tváre je fľakato červená, so zreteľným rozšírením venúl (aj na nose). Pery sú červené, akoby nalakované, s častou cheilózou, angulárnou stomatitídou a periangulárnymi ragádami. Jazyk je malinovo sfarbený (obyčajne na hrote a vpredu po okra-joch), vyskytujú sa príznaky glositídy. Koža je suchá, olupuje sa. V pokročilejších štádiách sa zjavujú kožné hemorágie (petechie až podliatiny). Pri prurite sú zreteľné exkoriácie po škrabancoch, neskôr pyodermia.

V oblasti v. cava sup. na koži hrudníka, krku, kraniálnych partiách ramien, zriedkavejšie na rukách a tvári je výsev pavúčkové angiektázií. U žien sa zjavuje výsev akne, lokalizovaný na hlave, ramenách a hrudníku. Na prsníkoch a na bedrách sú strie. U mužov chýba ochlpenie v axile, na hrudníku, bruchu a v pubickej oblasti, vyskytuje sa gynekomastia. Na dlaniach (tenar a antitenar) a brúškach prstov je palmárny erytém. Nechty sú biele, niekedy ploché, inokedy tvaru hodinových sklielok s vymiznutím lunuly. Niekedy sú zreteľné digiti Hippocratici. Na začiatku ochorenia býva prítomná hepatomegália, neskôr sa pečeň zmenšuje a v konečnom štádiu choroby býva dokonca zmenšená. Aktiváciou procesu sa často pečeň prechodne zväčší. Vyskytuje sa splenomegália.

Ascites – v neskorších fázach ochorenia sa zjavuje ascites. Fyz. sa zistí, keď obsah výpotku je väčší ako 1 – 2 l. Pred vznikom ascitu sa často zhoršujú dyspeptické ťažkosti (nauzea, nechuť do jedenia, meteorizmus, flatulencia, zápacha striedajúca sa s hnačkami). Zjavujú sa perimaleolárne edémy. Brucho sa zväčšuje, dych sa stáva ťažším, dostavuje sa celková slabosť. V pokročilejších štádiách ascites možno ľahko dg. aspexiou. Pupková jazva sa posunie distálne smerom k symfýze. Často sa zjavuje umbilikálna hernia. Na koži brucha sú strie. Zreteľná je podkožná kresba vén, kt. prebiehajú od symfýzy až k hrudníku. Okolo pupka sa môže utvoriť konvolút žíl (→*caput medusae*). Spoľahlivo a rýchlo možno ascites dg. sonograficky. Pri rtg. vyšetrení brucha sa zistí vysoký stav bránice, v niekt. prípadoch je vpravo hydrotorax.

Portálna hypertenzia – na vzniku ascitu sa podieľa portálna hypertenzia, hypalbuminémia, retencia sodíka a vody a zvýšená priepustnosť kapilár. Portálna hypertenzia s následnou hypervolémiou vyvoláva zvýšenú kapilárnu filtráciu onkoticky aktívnej lymfy. Stázu krvi v portálnom riečisku spočiatku kompenzuje lymfatický obeh. Rozšírenými Disseho priestormi sa intersticiálna tekutina odvádza vo zvýšenej miere do žilového riečiska. Množstvo lymfy (za fyziol. okolností sa tvorí 1 – 2 l/d) sa postupne zvyšuje na päťnásobok. Torakálna časť ductus thoracicus sa rozšíri, po prekročení jeho kapacity vzniká stáza lymfy v pečeni a z povrchu fibrózneho puzdra začne presakovať do brušnej dutiny lymfa bohatá na bielkoviny. Hypalbuminémia (pokles albumínu v sére < 30 g/l) je následkom jeho zníženej syntézy v pečeni, ako aj úniku albumínu do ascitickej tekutiny. Onkotický tlak krvi sa znižuje. Následná retencia vody vyvolá hypovolémiu v artériovom riečisku so znížením prietoku krvi obličkami a glomerulárnej filtrácie. Retenciu sodíka a vody zapríčiňuje sek. aldosteronizmus, kt. vzniká následkom dvoch mechanizmov. Stáza krvi v portálnej oblasti, ako aj únik tekutiny do ascitu vyvolávajú zmenšenie objemu cirkulujúcej krvi v artériách a pokles syntézy aldosterónu. Znížená biotransformačná činnosť hepatocytov zabraňuje úplnému metabolizovaniu aldosterónu, jeho biol. $t_{0,5}$ sa predĺži. Výsledným účinkom je protrahovaná retencia sodíka a vody.

Insuficiencia pečene – v rôznych štádiách vývoja c. p. sa môže dostaviť insuficiencia pečene. Cholestáza vyvoláva zvýšenie koncentrácie bilirubínu a žlčových kys. v krvi, kt. sa prejaví úporným svrbením kože, subikterom až ikterom. Mikrocytová al. makrocytová anémia sa pravidelne spája s insuficienciou pečene. Pri vyvinutom hyperspelnizme sa zjavuje leukopénia a trombocytopénia. Porucha metabolizmu estrogénov a následný hyperestrizmus prispievajú k vývoju gynekomastie,

palmárneho erytému, vypadávaniu axilárneho ochlpenia, ako aj atrofii testes s následnou stratou libida a potencie u mužov. Znížená syntéza krvných bielkovín sa prejaví hypalbuminémiou; jej citlivejším ukazovateľom je poklesom hodnôt protrombínu, kt. $t_{0,5}$ je kratší (3 – 4 d, $t_{0,5}$ albumínu je > 20 d). Porucha biotransformácie xenobiotík v pečeni vyvoláva zvýšený výskyt nežiaducich účinkov liekov. Hypokaliémia a deplécia telového draslíka – často vyprovokovaná diuretikami – sa prejavujú nápadnou slabosťou svalov a poci-tom celkovej únavy. Po úniku draslíka zo svalových buniek vstupuje do nich vodíkový ión. Intracelulárne vzniká acidóza, kým v extracelulárnej tekutine je alkalóza. V alkalickom prostredí amoniak ľahko preniká do mozgových buniek, čo prispieva k vzniku neuropsychických zmien pri hepatálnej encefalopatii. Porušená resorpcia vitamínov zo skupiny B v GIT sa prejaví ragádami a fisúrami s angulárnymi zmenami a stomatitídou, porucha syntézy koagulačných faktorov a porušená resorpcia vitamínu K_1 v GIT poruchami hemokoagulácie, deficit kys. listovej megalocytovou anémiou. Na vzniku hemoragickej diatézy sa podieľa porucha syntézy koagulačných faktorov v hepatocytoch závislých od vitamínu K1 (faktor II, VII, IX, X), ako aj ostatných, od vitamínu K nezávislých faktorov (I, V, IX a XII). Pri faktoroch, kt. tvorba závisí od vitamínu K_1, nedostatočnú syntézu môže vyvolať nedostatočný príjem vitamínu K_1 v potrave al. porucha jeho resorpcie v čreve (nedostatok žlčových kys., malnutrícia) a nedostatočná schopnosť poškodených hepatocytov utilizovať vitamín K_1.

Poruchy hemostázy – k poruchám hemostázy pri c. p. patrí: **1.** znížená syntéza hemokoagulačných faktorov; **2.** nedostatočné vychytávanie aktivátorov plazminogénu z obehu poškodeným hepatocytom, so vznikom nadbytku plazmínu, kt. je schopný hydrolyzovať fibrinogén, fibrín a i. faktory; **3.** vznik diseminovanej intravaskulárnej koagulácie s ukladaním fibrínu vo vaskulárnom riečisku a spotrebovaním niekt. faktorov (I, V a VIII) v obehu; **4.** trombocytopénia a trombocytopatia, kt. vznikajú vychytávaním trombocytov vo fibrínových tromboch, znížením tvorby trombocytov následkom nedostatku kys. listovej a vitamínu B_{12}, ako aj toxického útlmu krvotvorby (alkohol, toxické metabolity vznikajúce pri insuficiencii pečene), ako aj zvýšeným skladovaním trombocytov v slezine pri hypersplenizme; **5.** poškodenie cievnych endotelií a zvýšená fragilita kapilár. V klin. praxi veľmi cenným ukazovateľom kritickej poruchy syntetickej funkcie pečene je skrátenie tromboplastínového času podľa Quicka (< 30 – 20 %); **6.** porucha metabolizmu lipidov, kt. sa prejavuje nedostatočnou utilizáciou karboxylových kys. a znížením VLDL a HDL; **7.** porucha metabolizmu niekt. dusíkatých látok a nad-merná tvorba amoniaku, ako aj neuromediátorov, kt. poškodená pečeň nevie metabolizovať.

Pečeňová encefalopatia – pri portosystémových kolaterálach sa často vyvíja rekurujúca hepatálna encefalopatia. Vyvolávaju ju dusíkaté metabolity, z kt. vznikajú v organizme toxické metabolity, pri zvýšenom prívode bielkovín v potrave, masívnom krvácaní do GIT, nadmernom katabolizme spojenom s infekciou, zápalom, hladovaním a alkoholickým exce-som. K vzniku encefalopatie prispieva faktory vyvolávajúce hypoxiu mozgu (šok, anémia, krvácanie ap.), poruchy hospodárenia organizmu s draslíkom (intenzívna diuretická th.), hydrominerálnej a acidobázickej rovnováhy, ako aj niekt. liečivá (hypnotiká, ataraktiká, anal-getiká). Vlastná príčina neuropsychických zmien pri pečeňovej encefalopatii nie je známa. Zvýšená koncentrácia amoniaku, kt. koreluje so závažnosťou encefalopatie a je jej hodnotým biochemickým ukazovateľom, sama nestačí na jej vysvetlenie. Na jej vzniku sa pp. zúčastňujú aj nepravé neuromediátory vznikajúce z fenylalanínu (α-fenyletanolamín), tyrozín (α-hydroxyfenyletylamín a oktopamín) a tryptofánu (kys. 5-hydroxyindoloctová), ako aj črevné endo-toxíny pochádzajúce z membrán gramnegat. baktérií.

Príznakmi hroziacej encefalopatie sú: **1.** nápadná únava so svalovou slabosťou; poruchy spán-ku, pacient usína v akejkoľvek polohe; **2.** neschopnosť koncentrovať sa na niekt. úkony (pohľad ,,do prázdna“, neschopnosť riešiť jednoduché výpočtové úlohy, napr. odčítať rôzne číslice z vyššieho čísla v určitom časovom tempe, apraxia s neschopnosťou manuálne zostaviť zo zápaliek jednoduché obrazce; **3.** eufória striedajúca sa s depresiami, často spojená so stra-tou

spoločenských zábran (dôvernosť pri rozhovore s lekárom, kt. by si pacient predtým nikdy nebol dovolil); **4.** hrubé chvenie prstov, kt., vychádza z metakarpofalangeálnych kĺbov; toto chvenie neskôr prechádza do typického mávavého (flapping) tremoru (hrubé chvenie ruky od zápästia pripomínajúce pohyb vtáčich krídel); **5.** náhly výsev cievnych pavúčikov a ich splývanie do väčších plôch; zintenzívnenie palmárneho erytému.

Coma hepaticum – konečným štádiom c. h. je pečeňová kóma. V priebehu jej vzniku možno rozoznať 4 štádiá. Prvé štádium charakterizujú poruchy spánku (insomnia, hypersomnia, in-verzia spánku), zmeny osobnosti, nekritickosť, depresia, eufória, zhoršený psychický výkon, neschopnosť psychickej koncentrácie, apraxia. V druhom štádiu vzniká letargia, zhoršuje sa konštrukčná apraxia, zmeny osobnosti s neuropsychickými príznakmi, dostavujú sa svalové zášklby, asterixis (flapping tremor). V treťom štádiu nastáva konfúzia a dezorientácia, reč je nesúvislá, šľachové reflexy sú živé, z úst cítiť foetor hepaticus (aromatický zápach pripomínajúci zápach dimetylsulfidu al. dimetyldisulfidu). Štvrté štádium charakterizuje hlboká kóma s Kussmaulovým dýchaním.

Laboratórone nálezy pri stabilizovanej c. (najmä makronodulárneho typu) nebývajú výrazné. Zvýšená aktivita aminotransferáz (AST >ALT), aktivita alkalickej fosfatázy sa zvyšuje len pri ikterickom náraze, keď sa pripája cholestáza. Pravidelným nálezom je hypalbuminémia a hyperglobulinémia, časté zvýšenie hodnôt IgG, niekedy aj IgA v sére. Výrazne býva zvýšená retencia brómsulfoftaleínu. V KO býva mikrocytová al. makrocytová anémia, pri hypersple-nickom sy. leukopénia a trombocytopénia. V kóme sa prudko zvyšujú sérové hodnoty aminotransferáz (náhle zníženie signalizuje vyčerpanie parenchýmu a blížiaci sa fatálny koniec), predĺženie tromboplastínového času so zhoršením prejavov hemoragickej diatézy.

Laparoskopicky sa zisťuje typický hrboľatý povrch pečene s mikro- al. makronodulami. Vyvinuté a zmnožené cievy na lig. teres, pri úpone lig. phrenicocolicum, na bránici, ako aj silne naplnené žily na povrchu žalúdka svedčia o portálnej hypertenzii.

Rtg vyšetrením sa v ezofágu a kardii žalúdka zistia varixy. *Splenoportografiou* al. *hepatoportografiou* sa dg. portosystémové kolaterály a patol. vetvenia portálnej žily. *Gamagrafiou* sa dokáže zväčšenie al. zmenšenie pečene, kt. parenchým je značne preriedený.

Sonografia – vo včasných štádiách nemusí poskytnúť spoľahlivé prejavy choroby. K prvým prejavom patrí nález hypoechogénnej, nehomogénnej štruktúry, hrboľatý povrch, rozšírený portálny sy., zmenšená stlačiteľnosť pečene. Podozrenie na c. p. sa zvyšuje pri prejavoch portálnej hypertenzie, splenomegálii, ascite, rozšírení v. portae, rekanalizácii v. umbilicalis a zväčšení lobus caudatus.

Duplexná sonografia – vykazuje obraz zvýšenej rýchlosti krvného prúdu v periférnych pečeňových žilách v dôsledku ich malého kalibru, relat. zvýšenej perfúzie pečeňovými artériami v porovnaní s portálnou perfúziou, príznaky portálnej hypertenzie, široké kolaterály, retrográdny prúd krvi vo vrátnici, v. lienalis a v. mesenterica sup., menšiu stlačiteľnosť v. lienalis al. v. mesenterica sup., spomalený krvný prúd vo v. portae v dôsledku zvýšeného odporu ciev (<20 cm/s)

Biopsia pečene – môže poskytnúť dôkaz o toxickej príčine, z histol. obrazu sa však nedá určiť, či ide o alkohol al. iné org. rozpúšťadlo, napr. nitrozlúčeninu. Alkoholická genéza hepatopatie sa dá zistiť pomocou anamnézy a laborat. nálezov: zvýšený býva stredný objem erytrocytov (MCV) zvýšené hodnoty tzv. transferínu deficitného na uhľovodíky. Dfdg. tu prichádzajú do úvahy aj mnohé lieky, počnúc paracetamolom. K morfol. prejavom toxickej hepatopatie patrí zjazvenie žlčovodov, deštrukcia epitelových buniek, tuková degenerácia (tukové vakuoly v hepatocytoch). Toxicky podmienené zmeny sú dávkovo závislé. Na rozdiel od toxických zmien pri chron. zápalových procesoch v pečeni sa zisťujú zmeny v portálnych zónach, v kt. sa hromadua zápalové bunky. Tie postupne deštruujú pečeňový parenchým, takže vzniká obraz podobný dieram vyžratým moľami (nem. Mottenfraßnekrose), kt. sa pokladá za základ c. p. Probatórnou punkciou ascitu (pri podozrení na ascites sa punkcia musí vždy vykonať) sa zistí, že ascitická tekutina má charakter transsudátu

(koncentrácia bielkovín < 20 g/l). Cytologicky sa v zisťujú odlúpené endotelové bunky. Jedna tretina punktátu sa použije na chem. analýzu, druhá na cytologické a tretia na príp. mikrobiol. vyšetrenie.

Terapia cirhózy pečene – konzervatívna th. spočíva v úprave životosprávy s kvalitnou stravou doplnenou vitamínmi, najmä pri alkoholicko-toxickej etiológii. Pri anémiách sa podáva kys. listová, pyridoxín a železo, pri neuropatických príznakoch tiamín, kys. nikotínová a kys. pantoténová, pri glositídach a stomatitídach železo, riboflavín, vitamín B_6, kys. nikotínová a biotín, pri hemeralopii vitamín A.

Pri ***ascite*** sa podáva strava obsahujúca 6,3 kJ/24 h, predovšetkým sacharidy. Podávané bielkoviny musia byť plnohodnotné. Znižuje sa obsah soli v potrave na 1,5 g (0,5 g Na). Bohatým prívodom ovocia, kompótov a zeleniny sa zabezpečuje dostatok draslíka. Prívod tekutiny sa obmedzuje na 1 l/d (aby nenastala dilučná hyponatriémia). Príjem alkoholických nápojov je prísne zakázaný. Ak nie je diuréza uspokojivá, prechádza sa po 4 d na opatrnú diuretickú th. Podávajú sa diuretiká šetriace draslík (spironolaktón 100 mg/d, amilorid 10 mg/d). Pri intenzívnej diuretickej th. sa môže vyvinúť hypokaliémia, hyponatriémia a hyperazotémia, príp. encefalopatia (hepatorenálny sy.), kedy je treba podávanie diuretík prerušiť. Pri dilučnej hyponatriémii sa osvedčuje antagonista ADH dimetylchlórtetracyklín. Dlhšie podávanie spironolaktónu môže zrýchliť vývoj gynekomastie.

Vývoj encefalopatie sa dá spomaliť reduckiou črevných toxínov aplikáciou laktulózy vo forme sirupu spočiatku v dávkach 10 ml (7,5 g laktulózy), s postupným zvýšením na 25 g 3 až 4-krát/d. Nežiaducim účinkom je meteorizmus.

U pacientov s refraktérnym ascitom sa môžu použiť malé ultrafiltračné prístroje s výmennými filtrami, kt. umožňujú vychytávanie častíc s Mr > 45 000 (albumín môže prechádzať do ultrafiltrátu). Takto prefiltrovaná ascitická tekutina bez strát albumínu sa môže vrátiť do organizmu.

Skúša sa aj stále odsávanie ascitickej tekutiny pomocou peritoneálno-jugulárneho skratu (Le Veenov skrat). Do peritoneálnej dutiny sa implantuje dlhá plastická rúrka, kt. koniec je na niekoľkých miestach perforovaný, spojená s barosenzibilnou jednosmernou chlopňou, umiestenou extraperitoneálne. Pomocou silikónovej rúrky, kt. prebieha podkožne, je táto rúrka spojená s v. jugularis. V inspíriu sa zvyšuje intraabdominálny tlak a klesá tlak vo v. jugularis int. Keď rozdiel tlakov dosiahne hodnotu 0,5 kPa (5 cm H_2O), chlopňa sa otvorí. Ascitická tekutina sa z brušnej dutiny vytlačí do v. jugularis (do oblasti v. cava sup.). V exspíriu sa tlak v brušnej dutine zníži a tlak vo v. jugularis int. zvýši, takže barosenzibilná chlopňa sa zatvorí. Táto metóda je však spojená s viacerými komplikáciami.

Pri ***krvácaní z gastroezofageálnych varixov*** treba najprv zvládnuť šok a zastaviť krvácanie. Podáva sa 2 mg glycyl-lyzín-vazopresínu v 6-h intervaloch al. ekvivalentné množstvo iného analóga vazopresínu (20 – 40 j. v 100 – 200 ml 5 % glukózy v 20 – 40-min infúzii).

Krvácanie sa dá zastaviť zavedením trojcestnej Sengstakenovej-Blakemoreovej sondy s dvoma balónikmi (ezofágovýym a žalúdkovým) a troma vývodmi. Jeden z vývodov vychádza zo žalúdkového, druhý z ezofageálneho balónika. Tretí vývod spája voľný koniec sondy v žalúdku. Prv ako sa balóniky nafúknu, musí sa zo žalúdka odsať krv. Pri preplachovaní žalúdka fyziol. rozt. sa zisťuje, či je vo výplachu čerstvá krv. Zvyšky krvi sa musia odstrániť dôkladne, pretože ak pretrvávajú v GIT, môžu sa stať zdrojom dusíkatých látok. Balóniky sa nafukujú systematicky. Najprv sa insufluje žalúdkový balónik (na 5,33 – 6,67 kPa, t. j. 40 až 50 mm Hg) a jemným ťahom smerom hore sa fixuje v kardii. Už tento postup vyvolá zníženie prítoku krvi do ezofageálnych varixov. Potom sa insufluje ezofageálny balónik (4,67 – 6,00 kPa, t. j. 35 – 45 mm Hg). Preplachovaním žalúdka a vysávaním obsahu sa lekár presvedčí, či sú balóniky dobre umiestené. Sengstakenova-Blakemoreova sonda sa môže nechať zavedená 48 – 72 h. Po dlhšom čase môžu vzniknúť sliznicové dekubity.

Po úprave šoku a zastavení krvácania sa pomocou vysokých nálevov odstráni strávená krv z distálnej časti hrubého čreva. Tým sa znižuje nebezpečenstvo resorpcie dusíkatých látok. Súčasne pomocou sondy, kt. zostane fixovaná v žalúdku, sa podáva neomycín (4 – 6 g/24 h) al. laktulóza. Žalúdkovú sondu možno v prvých d použiť aj na výživu pacienta (1 – 2 l 20 % glukózy spolu s 3 g KCl). Po zvládnutí akút. krvácania treba pristúpiť k endoskopickej skleroterapii, kt. má zabrániť ďalším krvácaniam.

K ojedinelým komplikáciám tejto th. patrí ruptúra ezofágu a aspiračná pneumónia. Th. býva úspešná v 50 – 60 %. Ak sa krvácanie nezvládne, pristupuje sa k chir. th. Opich al. podviazanie ezofageálnych varixov vykonané urgentne nie je trvalým riešením.

Chir. th. portálnej hypertenzie má zabrániť opakovanému krvácaniu. Indikovaní sú pacienti nie starší ako 50 – 55-r. po zvládnutí akút. krvácania a následných stavov. Pečeň si musí zachovávať syntetickú funkciu (protrombínový komplex aspoň na úrovni 50 – 60 %, hodnoty albumínu v sére >28 – 30 g(l). Nemá byť prítomný ascites a príznaky portosystémovej encefalopatie.

Výkon spočíva v utvorení portosystémového spoja, a to portokaválnej, splenorenálnej al. mezokaválnej anastomózy. Portokaválna anastomóza môže byť: **1.** *terminolaterálna* – podviazanie portálonej žily a našitie jej distálneho konca na v. cava inf. end-to-side); **2.** *laterolaterálna* – medzi stenou portálnej žily a stenou v. cava inf. sa urobí spojenie side-to-side (koncom k boku), čím sa zachová prítok krvi portálnou žilou do pečene a časť jej môže odtiecť do v. cava inferior; **3.** *dvojitá portokaválna anastomóza* – pretne sa vrátnica, jej proximálny a distálny koniec sa na oddelených miestach prišije laterálne na v. cava inf.

Splenorenálna anastomóza spočíva v splenektómii a napojení distálnej časti preťatej v. lienalis na v. renalis. Pri portálnej selektívnej splenorenálnej anastomózy sa slezina zachováva, v. lienalis sa pretne a na v. renalis sa napája jej distálny koniec.

Mezokaválna anastomóza sa vykoná spojením v. mesenterica sup. a v. cava inf.

Zriedka sa používajú iné typy operácií, ako *omentopexia* (Talmova-Morrisonova operácia, pri kt. sa omentum prišije na brušnú stenu, aby sa zvýšila resorpcia ascitu), splenektómia pri hypersplenizme (častá je však pyletrombóza, preto sa súčasne vykonáva portokaválna anastomóza) a podviazanie a. hepatica (znižuje však prietok krvi pečeňou a môže zhoršiť hypoxiu). Asi v 1/3 prípadov po operácii vymizne ascites. Komplikáciou chir. kolaterál je prehĺbenie hypoxie pečene a riziko portosystémovej encefalopatie.

Th. hepatálnej encefalopatie spočíva v týchto opatreniach: **1.** zastavenie krvácania a odstránenie zvyškov krvi z GIT po krvácaní; **2.** okamžitá redukcia bielkovín v potrave na 25 až 30 g/d; **3.** zabránenie produkcie a resorpcie amoniaku, ako aj ostatných dusíkatých látok z GIT; **4.** odstránenie dusíkatých a i. toxických metabolitov z krvi špeciálnymi metódami.

Činnosť baktérií, kt. obsahujú proteolytické enzýmy a ureázu, možno inhibovať zmenou pH v GIT a podávaním neomycínu. Zmena alkalického pH na kyslé možno dosiahnuť podávaním laktulózy (70 až 120 g/d), Menší účinok má acidofilné mlieko, kt. sa podáva v dávke 150 – 300 ml/d) al. podávaním neomycínu.

Vzniku dusíkatých látok v GIT možno zabrániť redukciou bielkovín v potrave (už 3 d pred operáciou sa znižuje prívod bielkovín < 30 g/d), aplikácou neomycínu (3 – 6 g/d, súčasne sa podáva komplex vitamínov skupiny B). Po operácii sa energetická potreba kryje infúziami 20 % glukózy a pokračuje v podávaní neomycínu. Po 1 týžd. sa zvýši prívod bielkovín na 50 g/d. Opodstatnená je podporná th. aminokyselinami (nie však v akút. štádiu encefalopatie). U pacienta treba monitorovať parametre hydrominerálnej a acidobázickej rovnováhy. Pooperačné zvýšenie bilirubínu a aktivity aminotransferáz v plazme býva prechodné. V priaznivom prípade sa stav upravuje do 1 – 3 mes.

K osobitným th. postupom patria: **1.** výmenná transfúzia al. plazmaferéza; **2.** hemodialýza za použitia polyakrylnitrilových membrán; **3.** hemoperfúzia s použitím špeciálnym spôsobom upravených adsorbentov; **4.** extrakorporálna perfúzia cez pomocnú pečeň (prasačia, opičia a i.); **5.** transplantácia pečene.

cirkadiánny rytmus – denno-nočný; c. rytmus →*biorytmy.*

cirkulácia – [*circulatio*] →*obeh.*

cirkulárna psychóza – syn. mániodepresívna psychóza, cyklofrénia; →*afektívne poruchy.*

cirkulárny dichoizmus – CD, nerovnaká absorpcia rovinne polarizovaného svetla 2 zložiek (ľavootáčavej a pravootáčavej) →*disperznej sústavy* prostredím; →*Cottonov efekt.*

cirkulíny – polypeptidové antibiotiká príbuzné polymyxínom, produkuje ich *Bacillus circulans* a i.

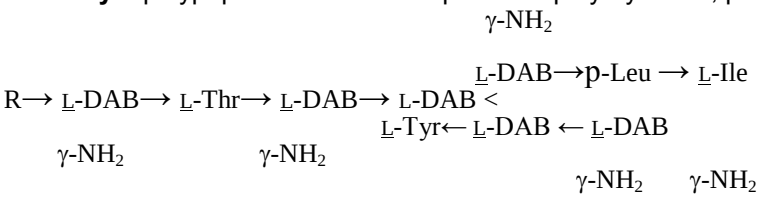

DAB = kys. α,γ-diaminomaslová
C. A – $C_{53}H_{100}N_{16}O_{13}$; R = (+)-6-metyloktanoyl. **C. B** – $C_{52}H_{98}N_{16}O_{13}$; R = izooktanoyl

Cirkulíny

cirkumcízia – [circumcisio] obriezka, odstránenie celej predkožky al. jej časti; operácia fimózy; obrezanie okrajov vredu predkolenia.

Faraónova cirkumcízia – ženská c., kt. má dve formy: **1.** radikálna forma spočíva v odstránení dráždca, labia veľkých a malých pyskov a zošití zvyšného tkaniva; **2.** modifikovaná forma – odstránenie predkožky, žaluďa dáždca glans clitoridis a okolitého tkaniva.

Sunnova cirkumcízia – ženská c., pri kt. sa odstraňuje preputium clitoridis.

cirok – *Sorgum*, hospodársky dôležitá obilnina →*lipnicovité.*

Cirotyl® (Parke, Davis) – laxatívum, katartikum; →*oxyfenizatínacetát.*

Cirpon® – anxiolytikum; →*meprobamat.*

cirrhosis, is, f. – [g. *kirrkos* oranžovožltý, žltohnedý + -osis stav] premena tkaniva so stvrdnutím a deštrukciou normálnej štruktúry orgánu, atrofiou funkčného parenchýmu a i. následkami. Zúčastňujú sa na nej tri procesy: **1.** chron. intersticiálny zápal al. nekróza; **2.** bujnenie väziva; **3.** následné jazvovité zmraštenie a stvrdnutie orgánu. Patol.-anat. sa rozlišujú viaceré typy cirhóz, z kt. niekt. majú len historický význam:

Cirrhosis hepatis acuta juvenilis – syn. chron. aktívna hepatitída.

Cirrhosis hepatis acholangica biliaris – hepatopatia postihujúca deti do 12. r. života následkom úplnej al. čiastočnej agenézy intrahepatálnych žlčovodov s príznakmi podobnými biliárnej cirhóze následkom obštrukcie žlčovodov.

Cirrhosis hepatis alcoholica – alkoholická cirhóza následkom podvýživy a hepatotoxického pôsobenia alkoholu.

Cirrhosis hepatis atrophica – syn. c. Laenneci, c. portalis, c. alcoholica. Vyskytuje sa najčastejšie u mužov, najmä vo veku 50. – 60-r. Vyskytuje sa pri chron. alkoholizme, častejšie však po hepatitíde al. nekróze pečene. Charakterizujú ju: 1. regresívne zmeny až úplný zánik hepatocytov; 2.

novotvorenie väziva; 3. regenerácia s hyperpláziou zachovaného parenchýmu pečene. Makroskopicky je pečeň zmenšená, jej hmotnosť môže klesnúť < 800g. Povrch je nepravidelne granulovaný, puzdro ložiskovo zhrubnuté, niekedy skalené. Tkanivo nápadne tvrdé, takže pri rezaní ,,zadrháva“. Na reze sa sa pečeň skladá z rôzne veľkých, zväčša guľovitých, príp. polygonálnych al. nepravidelných uzlov dosahujúcich až 5 mm. Farba uzlov býva rôzna, hnedá, zelenavá, najčastejiše však žltá (g. kirrhos žltý). Sú oddelené vklesávajúcimi pruhmi červenosivého al. sivého tkaniva.

Mikroskopicky sa zisťuje zaniknutá lobulárna štruktúra pečene, parenchým je rozdelený na pruhmi viac-menej bunkového väziva na rôzne oblasti, zodpovedajúce makroskopicky viditeľným uzlom. Radiálne usporiadanie pečeňových trámcov chýba. Žily zodpovedajúce centrálnym žilám acinov sú uložené excentricky, niekedy až pri periférii, príp. chýbajú. Preto sa tieto uzly označujú ako pseudoaciny, pseudotubuly. Hepatocyty tvoriace nepravidelné trámce pseudoacinov vykazujú rôzne výraznú steatózu, niekedy obsahujú hemosiderín al. žlčový pigment, kt. môže byť nahromadený aj v žlčových kapilárach; rôzny stupeň steatózy a akumulácie žlčových farbív v hepatocytoch podmieňujú variabilné pestré sfarbenie pečene. Uzly vznikajú následkom kompenzačnej hyperplázie parenchýmu. Pruhy väziva, kt. oddeľujú pseudoaciny, vznikajú najmä proliferáciou väziva periportálnych priestorov, a to v závislosti od rýchlosti priebehu ochorenia. V progredujúcich prípadoch je väzivo prestúpené hojným bunkovým infiltrátom lymfocytov a plazmocytov s prímesou neutrofilných a eozinofilných polynukleránych leukocytov. Typická je tu aj prítomnosť tzv. žlčových pseudokanálikov podobného charakteru ako pri akút. nekróze pečene (tzv. žltej dystrofii pečene). Hepatocyty nie sú pritom napojené na žlčovody, čím je porušená exkrécia žlče. Porušený je aj krvný obeh; ostrovčeky sú napojené prevažne na vetvy a. hepatica, kým portálny obeh je značne obmedzený.

Cirrhosis hepatis biliaris – syn. cholestatická c. pečene, vzniká pri dlhodobej stáze žlče vyvolanej väčšinou upchatím konkrementom al. nádorom, príp. infekciou extra- a intrahepatálnych žlčovodov (s výnimkou prim. biliárnej cirhózy). Charakterizuje ju ikterus, bolesti brucha, steatorea a hepatosplenomegália. Len zriedka al. len v neskorých štádiách má za následok dekompenzáciu portálneho obehu so vznikom portálnej hypertenzie. Rozoznávajú sa dve formy, prim. a sek.

C. h. biliaris primaria – prim. biliárna cirhóza je pp. autoimunitné ochorenie postihujúce skoro výlučne ženy stredného veku (33- až 70-r.). Ide o nehnisavý, chron. deštruktívny zápalový proces v oblasti malých žlčových ciest (ductuli interlobulares, septové žlčové cesty) s intrahepatálnou cholestázou; väčšie žlčové cesty nebývajú na rozdiel od sek. biliárnej c. postihnuté. Patol.-anat. ide o hypertrofický typ c. (Hanotova c.), niekedy so zmnožením lipidov (c. xanthomatosa, prim. biliárna c. s hypercholesterolémiou a kožnými xantómami). Klin. ju charakterizuje úporný pruritus, melanóza kože exponovanej svetlu, artralgie, zvýšenie aktivity alkalickej fosfatázy, leucínaminopeptidázy, bilirubínu a krvných lipidov (najmä cholesterolu) v sére, zvýšenie hodnôt imunoglobulínov IgM a často nález antimitochondrio-vých protilátok (asi v 95 %).

C. h. biliaris secundaria – sek. biliárna cirhóza môže byť zapríčinená extrahepatálnou cholestázou al. cholangitídou. Extrahepatálna cholestáza býva následkom obštrukcie veľkých žlčových ciest, kt. sa spája s prenikaním žlče do parenchýmu pečene. Pečeň je zväčšená, tuhej konzistenice, sýto olivovozelená, jej povrch väčšinou hladký al. len mierne jemne hrboľatý, kresba na reze zastretá. Mikroskopicky sa v rozšírených žlčovodoch zisťujú žlčové valce. Dilatácia sa propaguje až na žlčové kapiláry, kt. obsahujú najmä v centrálnych oblastiach lalôčikov, tzv. žlčové tromby. Hepatocyty, najmä centroacinózne podliehajú nekróze a obsahujú žlčový pigment. V periportálnych priestoroch na periférii lalôčikov je zmnožené väzivo a výrazné bujnenie žlčovodov. Klin. sa prejavuje obštrukčným ikterom, výrazne zvýšenými hodnotami alkalickej fosfatázy v sére, laparoskopicky zväčšenou pečene zelenej farby, väčšinou hladkého povrchu. Cholangitickú c. pečene charakterizuje ikterus, horúčkové epizódy s triaškami, pruritus, zvýšenie hodnôt alkalickej fosfatázy v sére, zrýchlenie sedimentácie krviniek; →*cholangitiída.*

Cirhosis biliaris infantum – sek. biliárna cirhóza následkom kongenitálnej atrézie žlčových ciest. C. pečene neznámej etiológie s náhlym začiatkom, retardáciou rastu, hepatomegáliou a subfebrilitami sa vyskytuje u detí v Indii. V ne- skoršej fáze sa vzniká portálna hypertenzia, s ascitom, kolaterálanym obehom, hematemézou, splenomegáliou a edémami; → *cirrhosis hepatis cholestatica.*

Cirrhosis hepatis bacterialis – baktériová cirhóza; →*cirrhosis hepatis cholangitica.*

Cirrhosis hepatis calculosa – sek. biliárna cirhóza vznikajúca následkom cholelitiázy.

Cirrhosis hepatis cardiaca – franc. cirrhose cardiaque, cyanoticky indurovaná pečeň, cirhóza pečene podmienená ochorením srdca (chron. insuficiencia pravej komory pri stenóze a. pulmonalis al. poruche vtoku pri kalcifikujúcej perikarditíde). Typické je rozmnoženie periportálnych sept. V popredí klin. obrazu sú príznaky ochorenia srdca. Pečeň je nápadne zväčšená, tuhšia, niekedy krehká. Na reze je vystupňovaná kresba, kt. je niekedy žltavo sfarbená, podobná muškátovým orechom (muškátová pečeň). Drobné ostrovčeky normálneho zachovaného parenchýmu sú centrované na väzivo portobiliárnych oblastí. V miestach pôvodných centrálnych úsekov acinov sú drobné tmavočervené bodky, kt. miestami čiarkovite navzájom splývajú, takže obkolesujú ostrovčeky zachovaného parenchý-mu. Na hranici medzi týmito dvoma odlišnými oblasťami býva niekedy výrazná steatóza, kt. sa prejavuje žltým sfarbením. Mikroskopicky sa zisťujú v tmavočervených oblastiach centroacinózne hypoxemické nekrózy, v centrálnych oblastiach acinu siahajúce až k ich periférii a nadväzujú na rovnako zmenené nekrotické oblasti ďalších acinov. Tým vznikajú typické pruhy, v kt. sa zanikajúce pečeňové trámce nahradzujú dilatovanými kapilárami. Zvyšný normálny parenchým je redukovaný na okraje portálnych oblastí. Na hranici medzi nimi je steatóza. Súčasne sú zreteľne zmnožené retikulínové fibrily a rozrušená pôvodná retikulínová kostra tkaniva, pretože nekrotické oblasti pečene kolabujú. V ťažších prípadoch nastáva mierna kompenzačná hypertrofia zachovaného parenchýmu na periférii ostrovčekov.

Cirrhosis hepatis congenita – vrodená cirhóza.

Cirrhosis hepatis congestiva – cirhóza pečene následkom zvýšeného tlaku vo v. hepatica al. trombózy; vyskytuje sa pri kongestívnom zlyhaní srdca (kardiálna cirhóza) al.obštrukcie v. hepatica.

Cirrhosis hepatis decompensata) – cirhóza pečene komplikovaná ascitom.

Cirrhosis hepatis Hanoti – [Hanot, Victor Charles, 1844 – 1896, franc. lekár] prim. biliárna cirhóza; →*cirrhosis hepatis biliaris.*

Cirrhosis hepatis hypertrophica →*cirrhosis hepatis macronodularis.*

Cirrhosis hepatis hypertrophica steatotica, steatocirrhosis – hypertrofická cirhóza pečene so steatózou vyúsťujúcou do cirhózy; →*steatosis hepatis.*

Cirrhosis hepatis Charcoti – prim. biliárna cirhóza.

Cirrhosis hepatis cholestatica – cholestatická cirhóza, vzniká pri dlhodobej stáze žlče vyvolanej vrodenou stenózou al. atréziou extrahepatálnych žlčových ciest. V histol. obraze sa okrem príznakov →*cirrhosis hepatis biliaris* zisťujú mnohojadrové obrovské hepatocyty v podobe rozsiahlych symplaziem. Ikterus vzniká krátko po narodení a trvá do konca života (1/4 – 1 r.). Intrauterinne ikterus nevzniká, pretože nadbytočná bilirubín z krvi plodu sa odstraňuje difúziou cez placentu. Cholestáza v pečeni sa však vyvíja už ko koncu gravidity a u mŕtvo narodených detí sa už v pečeni nájdu plne vyvinuté zmeny.

Cirrhosis hepatis cholangitica – cholangitická c. postihuje osoby s cholestázou, kt. sa kombinuje s ascendentnou infekciou z čreva, čo býva pri cholestáze pravidlom. V klin. obraze prevládajú príznaky cholangitídy. Makroskopický obraz sa podobá cholestatickej c. Pečeň je zväčšená, sýto

olivovozelenej farby, povrch jemne zrnitý. V podstate ide prevažne o periportálnu fibrózu. Mikroskopicky sa zisťuje zápalová infiltrácia veľkých a malých žlčovodov v portobiliárnom spojive; menšie žlčovody môžu byť úplne uzavreté. Infiltrácia sa šíri do priľahlých častí pečeňového parenchýmu.

Cirrhosis hepatis cholangiolitica – cholangiolitická c. je pomerne zriedkavá forma →c. biliaris. Postihuje najmä ženy vo veku 35 – 70 r. Prejavuje sa obštrukčným ikterom. Prekážka vo veľkých extrahepatálnych žlčovodoch sa však nezisťuje. Pečeň je zväčšená, tuhá, hladká al. mierne nerovná. Histol. sa nachádza výrazná zápalová infiltrácia a proliferácia väziva v periportálnych oblastiach okolo žlčovodov (pericholangitická c.). Zápalové zmeny postihujú aj celkom malé žlčovody (cholangiolitis) a zasahujä do periférnych oblastí lalôčikov. Niekedy je prítomná tuberózna xantelazma (xanomatózna biliárna c.). Po odstránení prekážky v žlčových cestách môže nastať funkčná úprava i regresia štruktúrnych zmien v pečeni.

Cirrhosis hepatis infantilis – cirhóza pečene pri deficita α_1-antitrypsínu.

Cirrhosis hepatis Laenneci – [Laennec, RenéThéophile Hyacinthe, 1781 – 1826, franc. lekár] →*cirrhosis hepatis atrophica*.

Cirrhosis hepatis Cruveilhier-Baumgarteni – Cruveilhierov-Baumgartenov sy.; →*syndrómy.*

Cirrhosis hepatis macronodularis – veľkouzlová cirhóza, syn. multilobulárna, periportálna, postnekrotic-ká, toxická cirhóza. Pozoruje sa po subakút. nekróze pečene následkom toxických a vírusových hepatitíd; →*cirrhosis hepatis postnecrotica.* Osobitná forma maokronodulárnej cirhózy, kt.sa vyskytuje pri Wilsonovej →*chorobe.*

Cirrhosis hepatis Malloryi) – [Mallory, Frank Burr, 1862 – 1941, amer. patológ] cirhóza pečene alkoholickej a i. etiológie, pri kt. sa zisťujú v hepatocytoch hyalínové inklúzie cytokeratínu (Malloryho telieska); →*cirrhosis hepatis postnecrotica.*

Cirrhosis hepatis Marchandi – [Marchand, Felix Jacob, 1846 – 1928, nem. patológ] →*cirrhosis hepatis postnecrotica.*

Cirrhosis hepatis metabolica – cirhóza pečene spojená s metabolickými ochoreniami, ako je galaktozémia, glykogenóza, hemochromatóza, Wilsonova choroba a poruchy metabolizmu aminokyselín.

Cirrhosis hepatis pericholangitica →*cirrhosis hepatis cholangiolitica.*

Cirrhosis hepatis pigmentosa – pigmentová cirhóza pečene s miernou al. stredne zväčšenou pečeňou čokoládovej farby, kt. povrch je difúzne nodulárny; je to typická súčasť hemochromatózy; Äc. splenomegalica.

Cirrhosis hepatis portalis →*cirrhosis hepatis atrophica.*

Cirrhosis hepatis postdystrophica →*cirrhosis hepatis postnecrotica.*

Cirrhosis hepatis poshepatitica – cirhóza, obyčajne makronodulárna, následkom akút. hepatitídy.Äc. postnecrotica.

Cirrhosis portalis →*cirrhosis hepatis atrophica.*

Cirrhosis hepatis postnecrotica – syn. c. postdystrophica, Marchandova c., Malloryho toxická c., veľkouzlová c. Je následkom akút. hepatodystrofie s chron. priebehom. Pečeň býva väčšia ako pri Laennecovej atrofickej c., uzly väčšie, striedajúce sa s rozsiahlymi plošnými jazvami, v kt. parenchým úplne chýba. Povrch pečene je hrubo a nerovnomerne hrboľatý. Uzly sa skladajú z rôzne rozsiahlych skupín lalôčikov zachovaného parenchýmu (polyacinózne uzly). Ich štruktúra ostáva napriek hypertrofii zachovaná. Obraz je identický s obrazom zvyškov chron. hepatodystrofie.

Niekedy sa pozorujú prechody k Laennecovej c. s typickými pseudolobu-lami. V patogenéze c. p. sú okrem alkoholizmu dôležité toxické, dietetické a i. faktory, predovšetkým prekonaná vírusová hepatitída a chron. hepatitída.

Cirrhosis hepatis posttuberculosa – indurácia pľúc po tbc.; →*cirrhosis pulmonum.*

Cirrhosis hepatis splenomegalica – syn. hepatolienálny sy., analogický Bantiho →*chorobe*, vyvolaný trombózou v. lienalis. Pritom nastáva výrazné zdurenie sleziny a krvácaniu zo žalúdkovej sliznice s následnou anémiou. Postihnutie v. lienalis traumatického pôvodu sa označuje ako pseudobanti. V Kuppferových bunkách i hepatocytoch v periportálnej oblasti sa nachádza hemosiderín. Ak je ho viac, podmieňuje hrdzavé sfarbenie pečene (pigmentová c.). Veľmi výrazné zmnoženie hemosiderínu sa vyskytuje pri hemochromatóze.

Cirrhosis hepatis steatotica – tuková c., pokladá sa za následok steatózy pečene, napr. alkoholickej. Pečeň býva značne zväčšená, má maslovitú farbu a cestovitú konzistenciu. Mikroskopicky sa zisťuje ťažká veľkokvapôčková steatóza hepatocytov, príp. ,,alkoholické“ telieska a hemosiderín, v parenchýme sú rozosiate drobné prúžkovité ložiská fibrózy.

Cirrhosis hepatis syphilitica – cirhóza pečene následkom kongenitálneho al. terciárneho syfilisu.

Cirrhosis hepatis Toddi – [Todd, Robert Bentley, 1809 – 1860, angl. lekár] prim. biliárna cirhóza; →*cirrhosis hepatis biliaris.*

Cirrhosis hepatis →*cirrhosis hepatis postnecrotica.*

Cirrhosis hepatis venostatica – cirhóza pečene následkom obštrukcie výtoku krvi z v. hepatica; →*cirrhosis hepatis cardiaca*; Buddov-Chiariho →*syndróm.*

Cirrhosis hepatis xanthomatosa biliaris →*cirrhosis hepatis cholangiolitica.*

cirrhosis pulmonum – osobitný následok typ fibrózy pľúc, →*karnifikácia pľuc*, variantu proliferatívnej intersticiálnej pneumónie. Ide o proliferáciu interstícia a tvorbu granulačného tkaniva, kt. vrastá do zápalového exsudátu z okolia alveolov. Je súčasťou reakcie interstícia pri povrchovej fibrinóznej pneumónii. Vyskytuje sa pri hojení deštruktívnych pľúcnych procesov spolu s necharakteristickým jazvením, reparačným procesom, ktorým sa upravujú iné poruchy parenchýmu. Miernejším variantom je difúzna fibróza pľúc, kt. býva následkom akút. hnisavej intersticiálnej pneumónie. Ďalším variantom je akút. difúzna intersticálna fibróza pľúc (Hammanov-Richov sy.). Indurácia pľúc vzniká aj pri pravostrannej insuficiencii srdca (tzv. hnedá indurácia). Charakterizujú ju ruptúry kapilár s drobnými mnohopočetnými krvácaniami do interstícia a alveolov. Erytrocyty sú fagocytované alveolárnymi makrofágmi, kt. menia hemoglobín na hemosiderín. Charakter produktívneho zápalu má aj iradiačná pneumónia.

cirrhosis renum – cirhóza obličiek. Môže vzniknúť následkom cyanotickej indurácie obličiek pri pravostrannej dekompenzácii srdca. Spočiatku sú obličky makroskopicky zväčšené a stvrdnuté, ich povrch i rez je tmavočervený až fialový. Na reze je nápadné, že jednotlivé glomeruly preplnené krvou jasne vystupujú nad rovinu rezu a pyramídy sú nápadne tmavo sfarbené. Mikroskopicky prevláda preplnenie kapilár a novotvorba retikulínových, príp. kola- génových fibríl. Postupne nastáva náhrada parenchýmu väzivom a zmrašťovanie obličiek.

Cirripedia – fúzonôžky, morské kôrovce. Žijú prisadnuté na podklad. Telo majú obalené plášťom, v kt. sa utvárajú vápencové doštičky. Doštičky môžu uzavrieť vnútorný priestor plášťa, takže živočích žije určitý čas aj mimo vody, napr. počas odlivu. C. majú dvojvetvové bičovité nožičky, kt. vyčnievajú z obalu, stále sa pohybujú, víria vodu k ústam a s ňou i drobnú potravu. Známych je asi 800 druhov. Najdôležitejšie rody sú *Balanus*, prisadajúci celou plochou na podklad stopkou, a *Lepas* prichytený na podklad stopkou.

Cirrocolina® – lipotropikum, zdroj cholínu; →*cholíndihydrogéncitrát.*

cirs|omphalus, i, m. – [g. *kirsos* uzol + g. *omfalos* pupok] cirzomfalus, rozšírenie podkož-ných žíl okolo pupka pri portálnej hypertenzii, caput medusae.

cirs|oideus, es – [g. *kirsos* uzol + g. *eidos* tvar podoba] cirzoidný, podobný uzlu, varixu.

cirso|tomia, ae, f. –[g. *kirsos* uzol + g. *tomé* rez] cirzotómia, chir. vybratie varixov.

cis – chem. na tej istej strane; op. →*trans.*

cisaprid – *cis*-4-amino-5-chlór-*N*-[1-[3-(4-fluórfenoxy)-propyl]-3-metoxy-4-piperidinyl]-2-metoxybenzamid, $C_{23}H_{29}ClFN_3O_4$, M_r 465,95; stimulans peristaltiky (monohydrát $C_{23}H_{29}ClFN_3O_4.H_2O$ – Acenalin®, Prepulsid®, Risamal®).

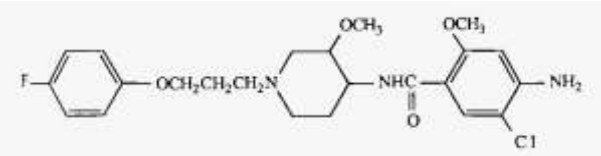

Cisaprid

Cisapridum →*cisaprid.*

cisársky rez →*sectio caesarea.*

Cismaplat® (Mack, Illert) →*cisplatina.*

Cisordinol® (Lunbdbeck) – tioxanténové neuroleptikum, antipsychotikum; *cis*(*Z*)-forma dihydrochloridu →*klopentixolu.*

cisplatina – (SP-4-2)-diamidíndichlórplatina, cis-diaminodichlorid platiny, $C_2H_6N_2Pt$, M_r 300,05; antineoplastikum obsahujúce platinu. Používa sa od r. 1979. Mechanizmus jej účinku je podobný účinku alkylačných látok. Zasahuje na úrovni DNA al. chromatínu. Jej účinok sa spája s cis-konfiguráciou chloridových ligandov. Intracelulárna výmena chloridových ligandov má za následok vznik účinných akvo- a hydroxykomplexov, kt. tvoria komplexy s nukleovými kys. a vyvolávajú prekríženie (cross-linking) DNA. Rezistenciu na c. zapríčiňuje jej znížené vychytávanie nádorovými bunkami a zvýšená tvorba glutatiónu, kt. je nukleofilnou látkou a reaguje s komplexmi platiny, čím ich inaktivuje.

```
Cl        NH3
  \      /
   Pt(II)
  /     \
Cl       NH3
```

Cisplatina

Indikácie – karcinóm zárodočných buniek, gestačné, trofoblastické karcinómy, karcinómy testes, ovárií, krčka maternice a i. nádory urogenitálneho systému (karcinóm močového mechúra), karcinómy pľúc a oblasti ORL. Podáva sa v kombinácii s inými antineoplastikami.

Nežiaduce účinky – poruchy GIT (nauzea a vracanie), hypersenzitívnosť; faktorom limitujúcim dávky je však najmä nefrotoxickosť a neurotoxickosť; renálne straty horčíka, ototoxickosť. C. a jej metabolity sa vylučujú obličkami a vyvolávajú poškodenie tubulov. Nefrotoxickosť možno znížiť dostatočnou hydratáciou, príp. forsírovanou diurézou.

Dávkovanie – podáva sa v jednej dávke 50 – 120 mg/m^2 al. rozdelene počas 5 d.

Prípravky – Briplatin®, Cismaplat®, Citoplatino®, Lederplatin®, Neoplatin®, Platamine®, Platiblastin®, Platidiam® amp., Platistin®, Platinex®, Platosin®, Randa®); →*cytostatiká.*

Cisplatinum →*cisplatina.*

Cisplatyl® (Roger Bellon) – antineoplastikum; →*cisplatina.*

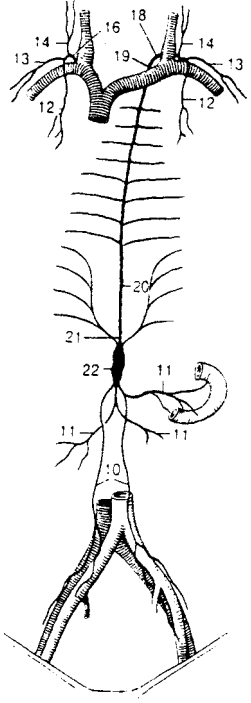

Cistaceae – cistovité. Čeľaď dvojklíčnolistových rastlín, nízkych krov al. bylín. Majú protistojné jednoduché listy, veľké obojpohlavné a pravidelné kvety sú päťpočetné al. trojpočetné. Tyčinky sú umiestené na trocha predĺženom kvetnom lôžku. Plodom je tobolka. Rastú v sev. miernom pásme, najmä v Stredomorí (8 druhov, 175 druhov), na suchých výslnných stanovištiach. Druhy rodu cistus (*Cistus*) sú voňavé kríčky (poskytujú voňavú živicu ladanum), rastú v makchiách Stredomoria. U nás na suchých skalnatých a trávnatých miestach rastú druhy rodu devätorník (*Helianthemum*).

cisterna, ae, f. – [g. *kisté* nádrž] nádrž, uzavrená dutina obsahujúca tekutinu.

Cisterna ambiens – syn. c. mesencephalicum, subarachnoidový priestor obkolesujúci stredný mozog; spája cisterna v. magnae cerebri s c. interpeduncularis; →*spatium leptomeningicum.*

Cisterna basalis →*cisterna interpeduncularis.*

Cisterna cerebellomedullaris – syn. c. magna, c. posterior, priestor medzi spodinou mozočka a hornou stranou predĺženej miechy; →*spatium leptomeningicum.*

Cisterna corporis callosi – priestor na dorzálnej strane corpus callosum; →*spatium leptomeningicum.*

Cisterna fossae lateralis cerebri – syn. c. fissae Sylvii, priestor medzi arachnoideou a fossa cerebri lat.

Cisterna fossae Sylvii →*cisterna fossae lateralis cerebri.*

Cisterna chiasmatis – rozšírenie subarachnoidového priestoru s likvorom okolo zrakových nervov; →*spatium leptomeningicum.*

Cisterna chyli (Pecqueti) – nekonštantné rozšírenie na začiatku hrudného ductus lymfaticus naliehajúce na prednú plochu stavca L_1. Ústia doň trunci lumbales a trunci intestinales.

Obr. Cisterna chyli **(22,** nekonštantné rozšírenie pred začiatkom ductus thoracicus; vyúsťujú doň trunci lumbales a trunci intestinales); **10** – truncus lumbaris dexter/sinister; **11** – trunci intestinales; **12** – truncus bronchomediastinalis dexter/sinister; **13** – truncus subclavius dexter/sinister; **14** – truncus jugularis dexter/sinister; **16** – ductus lymphaticus dexter; **17** – ductus thoracicus; **18** – arcus ductus thoracici; **19** – pars cervicalis; **20** – pars thoracica; **21** – pars abdominalis

Cisterna intercruralis – priestor medzi crura cerebri, kt. pokračuje do →*cisterna ambiens;* →*spatium leptomeningicum.*

Cisterna interpeduncularis – rozšírenie subarachnoidového pries-toru za c. chiasmatis, ohraničená spánkovým lalokom a crura cerebri.

Cisterna leptomeningicae →*spatium leptomeningicum.*

Cisterna magna →*cisterna cerebellomedullaris.*

Cisterna mesencephalicum →*cisterna ambiens.*

Cisterna Pecqueti →*cisterna chyli.*

Cisterna perinuclearis – priestor nachádzajúci sa medzi vnútornou a vonkajšou jadrovou membránou; syn. perinukleárny priestor (spatium perinucleare).

Cisterna pontis – veľký priestor pred ponsom, kaudálne komunikujúci so subarachnoidálnym priestorom miechy a c. cerebellomedullaris, rostrálne s interpedunkulárnym priestorom; prebieha ňou a. basilaris.

Cisterna retrothalamica – subarachnoidový priestor za talamom.

Cisterna subarachnoidales – miestne rozšírenia subarachnoidálneho priestoru obsahujúceho mozgovomiechový mok. Vyskytuje sa v oblastiach, v kt. dura mater a arachnoidea neprilieha-jú tesne na mozgové tkanivo pokryté pia mater; slúži ako rezervoár mozgovomiechového moku; →*spatium leptomeningicum.*

Cisterna subsarcolemmales – rozšíreniny tubulov sarkoplazmatického retikula. Zúčastňujú sa na väzbe sarkoplazmatického retikula so sarkolemou v myokarde.

Cisterna terminalis – párové transverzálne orientované kanály splývajúce so sarkotubulami, kt. tvoria spolu s intermediárnymi tubulami T triádu kostrových svalov; systém T; tubuly T.

Cisterna valleculae (fossae) cerebri priestor nad fossa cerebri lateralis; →*spatium leptomeningicum*.

Cisterna venae cerebralis magnae syn. c. v. magnae cerebri, priestor nad corpora quadrigemina, leží v uhle medzi splenium corporis callosi a horným povrchom mozočka a mezencefala; nachádzajú sa v ňom veľké žily mozgu; →*spatium leptomeningicum.*

cisternografia – [*cisternographia*] rtg. al. CT znázornenie mozgových cisterien pomocou kontrastnej látky aplikovanej do subarachnoidálneho priestoru.

Vzduchová cisternografia – vizualizácia mozgových cisterien po aplikácii asi 5 ml vzduchu lumbálnou punkciou; využíva sa pri dg. procesov v cerebelopontínnom uhle a na detekciu malých nádorov akustika v meatus acusticus int.

Metrizamidová cisternografia – pomocou CT po intratekálnej aplikácii metrizamidu.

Rádionuklidová cisternografia – zobrazenie mozgových cisterien po intratekálnej aplikácii rádiofarmák.

cisternographia, ae, f. – [g. kisté nádrž + g. grafein písať] →*cisternografia.*

cisternotomia, ae, f. – [g. kisté nádrž + g. tomé rez] cisternotómia, chir. otvorenie, preťatie mozgovej cisterny.

Cistobil® (Bracco) – rtg. dg. látka na cholecystografiu; →*kyselina jopanová.*

cistovité →*Cistaceae.*

cis-trans-test (komplementfixačný test) – genetický test na určenie, kt. z dvoch mutácií génov patrí do určitého →*cistrónu* a na určenie rozsahu tohto geneticky aktívneho úseku. Základom je porovnanie dvoch jedincov, nositeľov tých istých mutácií, pričom u jedného sú tieto mutá-cie na jednom chromozóme a normálne alely na homologickom chromozóme, kým obsahujú dva po jednej normálnej a mutantnej alele (*trans*-figurácia + m_1/m_2 +; *cis*-konfigurácia, napr. ++/m_1m_2). Dve recesívne mutácie patria do toho istého cistrónu, ak ich *trans*-konfigurácia vykazuje mutantný fenotyp a *cis*-konfigurácia normálny fenotyp. Ak sú obidve konfigurácie fenotypicky identické mutácie, nepatria do toho istého cistrónu.

cistrón – [g. *cis* na tejto strane + g. *trans* na druhej strane + g. *-on* koncovka slov stredného rodu] najmenšia funkčná jednotka génu. Je to gén chápaný z hľadiska funkcie (úsek DNA al. RNA, kt pozostáva zo série nukleotidových párov; asi 2000), na kt. je zapísaná genet. informácia. Jednotka gen. materiálu musí byť intaktná, aby vykonávala funkciu transmitera gen. informácie, napr. určovala sekvenciu aminokyselín polypeptidového reťazca. Identifikuje sa →*cis-trans*-testom. Rozsah tejto

jednotky nemusí zodpovedať →*génu* ako jednotke rekombinácie. C. má veľký význam pri štúdiu hmotných nositeľov dedičnosti.

cisvestitizmus – psychol. variéta transvestitizmu: obliekanie šiat vlastného pohlavia, avšak šaty nezodpovedajú sociálnemu postaveniu v živote spoločnosti (napr. deti sa odievajú ako dospelí al. opačne, jednoduchý občan ako dôstojník ap.).

citalopram – syn. nitalapram, 1-[3-(dimetylamino)propyl-1-(4-fluórfenyl)-1,3-dihydro-5-izobenzofuránkarboitril, $C_{20}H_{21}FN_2O$, Mr 324,40; inhibítor vychytávania sérotonínu, antidepre-sívum (Lu 10-171®).

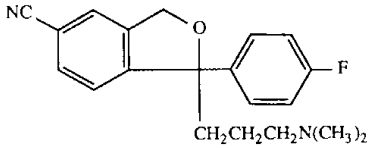

Citalopram

Citaloprami hydrobromicum →*citalopram.*

Citaloprami hydrochloridum →*citalopram.*

Citanest® (Astra Pharm.) →*prilokaínhydrochlorid.*

Citarin® (Bayer) – anthelmintikum účinné proti nematódam; hydrochlorid →*tetramizolu.*

Citelliho syndróm →*syndróm.*

Citellus →*Spermophilus.*

Citexal® – hypnotikum, sedatívum; →*metakvanolón.*

Citifar® (Lafarel) – cerebrálne vazodilatans; →*citikolín.*

citikolín – cytidín 5'-(trihydrogéndifosfát) mono[2-(trimetylamónio)etylester hydroxid, vnú-torná soľ, $C_{14}H_{26}N_4O_{11}P_2$, Mr 488,33; cerebrálne vazodilatans.

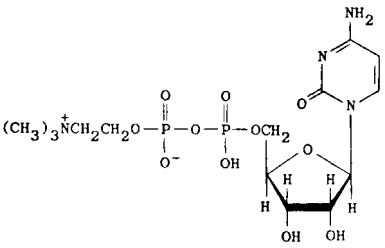

Citikolín

Prípravky – Audes®, Cereb®, Citifar®, Colite®, Corenalin®, Cyscholin®, Difosfocin®, Emicho-lin®, Ensign®, Haocolin®, Hornbest®, Neucolis®, Nicolin®, Nicholin®, Niticolin®, Reagin®, Recognan®, Rexort®, Sintoclar®, Somazina®, Suncholin®; sodná soľ $C_{14}H_{25}N_4NaO_{11}P_2$ – Brassel®, Cebroton®, Cidifos®, Gerolin®, Logan®, Neuroton®, Sinkron®; hydrobromid – Seropram® tbl. obd.; hydrochlorid – Seropram® inf.).

Citilat® (CT) – dihydropyridínový antagonista vápnika, antianginózum, antihypertenzívum; →*nifedipín.*

Citiolase® (Roussel-UNCLAF) – hepatoprotektívum, *N*-acetylhomocysteíntiolaktón; →*citiolón.*

citiolón – g-tiolaktón kys. 2-acetamido-4-merkaptomaslovej, $C_6H_9NO_2S$, Mr 159,20; hepato-protektívum (Citiolase®, Thioxidrene®).

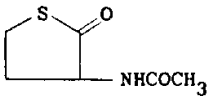

Citiolón

Citireuma® (CTT) – antiflogistikum; →*sulindak.*

Citizeta® (CT) – antitusikum; →*zipeprol.*

citlivkovité →*Mimosaceae.*

citlivosť – fyziol., neur. senzibilita, čes. čivost, fyziol. funkcia analyzátora, miera schopnosti prijímať, vnímať, ,,pociťovať" rôzne podnety, prijímané zmyslovými receptormi a zmyslovými orgánmi;

→*vnímanie.* C. je komplexný zmysel sprostredkovaný viacerými druhmi receptorov, a preto aj viacerými druhmi vnemov. Podľa Heada sa rozlišuje: **1.** epikritická; **2.** protopatická (hĺbková) c.

Epikritická citlivosť – povrchová c., jej receptory sa nachádzajú v koži a slizniciach. Sú to špecializované histol. štruktúry a voľné nervové zakončenia. Rozlišuje sa citlivosť: 1. dotyková; 2. te-pelná; 3. algická; 4. diskriminačná; 5. lokalizačná; 6. grafestézia (dermolexia, schopnosť vní-mať a rozoznávať písmená, čísla a obrazy kreslené na kožu).

Protopatická citlivosť – hĺbková c., jej receptory sú uložené v svaloch, šľachách, kĺbových puzdrách a perioste, ako aj vnútorných orgánoch. Patrí sem: **1.** polohocit a pohybocit; **2.** barestézia; **3.** vibračná c.; **4.** hĺbková algická c.; **5.** coenestézia; **6.** stereognózia.

Polohocit a ***pohybocit*** je schopnosť vnímať polohu a pohyb končatín. Adekvátnym podnetom je napätie svalu a šľachy. Zisťuje sa tak, že vyšetrujúci kladie prsty a končatiny vyšetrované-ho do rôznych polôh. Vyšetrovaný má zatvoriť oči a určiť polohu, resp. meniť smer pohybu končatín.

Barestézia je schopnosť vnímať tlak, kt. pôsobí do hĺbky.

Palestézia →*vibračná citlivosť.*

Cenestézia (*coenestesia*) je schopnosť vnímať vlastné telo al. jeho časti – najmä vnútornosti. Zjavuje sa pri intenzívnom dráždení (koliky) al. abnormálnej percepcii nevýraznej iritácie (napr. u neurotikov). Receptormi sú baroreceptory, chemoreceptory, termoreceptory a osmoreceptory.

Stereognózia je schopnosť rozoznávať základné vlastnosti predmetu, ako tvar, veľkosť, počet bez pomoci zraku. Ide o diferencovanú činnosť kôrových analyzátoroov sprostredkovanú spo-luúčasťou povrchovej a hĺbkovej c., preto jej porucha môže vzniknúť pri léziách periférnych i centrálnych častí analyzátorov. Vyšetruje sa nakladaním predmetov, napr. mincí na kožu.

Veľké nervové vlákna sa vyšetrujú pomocou vibračnej c. a elektrofyziologicky, malé vlákna pomocou tepelnej c. a pocitu bolesti. Výsledky testov c. ovplyvňuje vek, obezita, prekrvenie tkaniva, teplota kože, pozornosť pacienta, ale aj strach z vyšetrenia.

Na vyšetrenie hrubých myelinizovaných vláken A sa používa ***ischemický test.*** Manžetou tlakomera na rameno sa vyvolá kompresia hodnotou 13,3 kPa (100 mm Hg) nad hodnotu systolického TK. Zdravý jedinec pociťuje v končatine asi po 1,5 min parestézie, kt. sa v nasle-dujúcich 4 min zintenzívňujú a po 10 min vymiznú. Po uvoľnení manžety asi po 1 min vzni-kajú postischemické parestézie. Pri neuropatiách (napr. diabetickej) nevznikajú ischemické ani postischemické parestézie al. sú len mierne a trvajú kratší čas.

Pomocou ***elektrofyziologického vyšetrenia*** sa dá určiť, či ide o prevažne poškodenie senzitívnych al. motorických vláken, ako aj zistiť, či je prítomná degenerácia, príp. demyelinizácie axónov. Vyšetrujú sa senzitívne akčné potenciály, hodnotí sa ich amplitúda (odrážajúca veľ-kosť a počet nervových al. svalových vláken), latencia odpovedí a rýchlosť vedenia (prevodový čas v najväčších myelinizovaných vláknach v m/s medzi dvoma bodmi pozdĺž nervu, najčastejšie n. medianus – druhý prst–zápästie a n. suralis– distálna časť m. gastrocnemius–laterálny maleolus). Dg. porúch c. spresňuje vyšetrenie somatosenzorických →*evokovaných potenciálov.*

Poruchy citlivosti – delia sa na: **1*. kvantitatívne poruchy*** (úplné chýbanie c., napr. c. na bolesť – analgézia, zníženie c., napr. c. na dotyk – hypestézia a zvýšená c., napr. tepelnej c. – hypertermesté-zia); **2. *kvalitatívne poruchy*** (vnímanie modality odlišnej od podnetu, napr. alestézia al. dyzesté-zia). Od objektívnych porúch treba odlíšiť subjektívne poruchy c., a to →*bolesť* a parestézie. Parestézie sú komplexom nepríjemných pocitov, ako je mravenčenie, tŕpnutie, pálenie, svrbe-nie ap. Sú prejavom iritačného štádia poškodenia periférnych al. centrálnych častí senzitívneho systému.

Poruchy c. pri postihnutí periférneho nervového systému pri lézii koreňov miechových nervov zodpovedajú príslušným dermatómom, pri léziách periférneho nervu jeho inervačnej oblasti. Pri postihnutí CNS sú poruchy komplexnejšie; prejavujú sa lokálnymi kôrovymi, kmeňovým sy. al. sy. zadných rohov miechy.

Disociované poruchy citlivosti sú poruchy algickej a tepelnej c. pri zachovaní hĺbkovej a dotykovej c. Rozoznáva sa: **1.** syringomyelická disociácia; **2.** tabická disociácia; **3.** Brown-Séquardov sy.

• *Syringomyelická disociácia* je znížené pociťovanie tepla a bolesti, pričom ostatné druhy c. sú neporušené. Vzniká pri poškodení zadných rohov miechy, commissura alba ant. al. tractus spinothalamicus lat. Vyskytuje sa pri syringomylélii, intramedulárnych nádoroch a léziách jednej polovice miechy z akýchkoľvek príčin. Mierne znížená býva aj taktilná c. Súčasne bývajú prítomné aj ďalšie prejavy poškodenia nervových štruktúr v týchto segmentoch (periférna obrna horných končatín, ak ide o léziu krčnej miechy, centrálna obrna dolných končatín, trofický sy.).

• *Tabická disociácia* je zníženie hĺbkovej citlivosti. Vzniká pri poškodení zadných povrazcov al. koreňov miechy. Vyskytuje sa pri tabes dorsalis, neuroanemickom sy. a niekt. degenera-tívnych ochoreniach. Mierne znížená býva aj taktilná c. a môžu sa vyskytovať útrobné krízy. Súčasne sa vyskytuje svalová hypotónia, šľachovookosticová hyporeflexia, zadnopovrazcová ataxia (zvýrazňuje sa pri zatvorených očiach).

• *Brown-Séquardov syndróm* vzniká pri lézii polovice miechy. Na strane lézie pod miestom poškodenia je porucha hĺbkovej c. (tabická disociácia), na opačnej strane algickej a termickej c. (syringomyelická disociácia). Obojstranne je nevýrazne znížená dotyková c. Súčasne pod miestom poškodenia je centrálna monoparéza al. monoplégia (Brown-Séquardov sy.; →*syndrómy*).

Absolútna citlivosť – min. intenzita, kt. je potrebná na vyvolanie vnemu (absol. prah vnemu); čím nižšie leží vnemový prah, tým väčšia je absol. c. na opakované podnety; môže byť ovplyvnená únavou, liekmi, vekom, ale aj cvičením (hudobný sluch).

Algická citlivosť – je schopnosť vnímať →*bolesť.* Vyšetruje sa pomocou špendlíka, ihly al. lepšie nezahroteným ostrým predmetom. Prah bolesti sa zisťuje vyšetrovaním tepelnej c., pričom sa teplo a chlad aplikuje až do pocitu bolesti.

Analytická citlivosť – **1.** najmenšie množstvo stanovovanej látky, kt. ešte dáva analytickú odozvu. V rozsahu lineárnej závislosti analytickej odozvy sa stanovuje zo smernice podrobnej kalibračnej závislosti a vyjadruje ako závislosť prírastku meranej veličiny (odozvy) od jednot-ky koncentrácie; **2.** hranica stanoviteľnosti (detekčný limit), zisťuje sa pomocou kontrolného materiálu a vypočíta podľa vzorca: $s = 3s$ (pre $n = 20$), kde s je smerodajná odchýlka vypočítaná zo série stanovení toho istého materiálu tou istou metódou (→*presnosť*).

Diagnostická citlivosť – veličina validity testu (dg. metódy), schopnosť odhaliť skutočne chorých. Vypočíta sa z percentuálneho rozdielu skutočne pozit. výsledkov a z celkového počtu pozit. výsledkov (skutočne pozit. výsledkov *a* a klamne pozit. výsledkov *b*)

$$\text{Dg. citlivosť} = \frac{a}{a + b}$$

100 % c. (1,0) znamená, že u všetkých chorých sa zistí pozit. test. Dg. c. sa získava zo súboru chorých.

Diskriminačná citlivosť – je schopnosť rozoznať dva súčasné dotyky. Závisí od hustoty dotykových receptorov, kt. je na rôznych miestach tela rozdielna, napr. na prstoch sa rozlíšia dva dotyky už pri vzdialenosti podnetov 2 mm, na chrbte však až 5 – 6,5 cm. Diskriminácia podnetov sa

vyšetruje súčasnou aplikácou rôznych podnetov, schopnosť lokalizovať podnety aplikáciou rovnakých podnetov a porovnávaním vnemov na obidvoch stranách tela.

Dotyková citlivosť – taktilná c. je schopnosť vnímať dotyk al. ľahký tlak. Vyšetruje sa dotykom kúskom vaty, štetcom al. estéziometrom.

Epikritická citlivosť *→povrchová citlivosť.*

Hĺbková citlivosť *→protopatická citlivosť.*

Lokalizačná citlivosť – topestézia, je schopnosť vnímať a určiť miesto dotyku na tele.

Povrchová citlivosť – epikritická c., schopnosť vnímať dotykové a tepelné podnety, lokalizovať a rozlišovať po sebe nasledujúce podnety a vnemy, kt. sprostredkúva lemniskový systém; je súčasťou exteroceptívnej signalizácie;

Protopatická citlivosť – hĺbková c., schopnosť vnímať bolestivé, tepelné a proprioceptívne podnety, kt. sprostredkúva extralemniskový systém za účasti formatio reticularis; je súčasťou proprioceptívnej signalizácie.

Relatívna citlivosť – schopnosť vnímať min. rozdiel medzi 2 podnetmi toho istého druhu, kt. jedinec ešte rozlišuje; je nepriamo úmerná rozdielovému prahu.

Rozdielová citlivosť – schopnosť jedinca rozlíšiť rozdiely sily podnetu.

Taktilná citlivosť *→dotyková citlivosť.*

Tepelná citlivosť – termická c., termestézia je schoppnosť vnímať tepelné rozdiely. Vyšetruje sa striedavým dotykom skúmaviek naplnených teplou a studenou vodou, príp. termoesteziometrom al. Marstockovým stimulátorom s termistorovým meračom tepelnej c. Keď začne pacient pociťovať teplo (prah tepelnej c.), elektróda sa začne ochladzovať. Obdobne sa vyšetruje prah tepelnej c. pre chlad. Poruchy tepelnej c. sa spájajú s rizikom popálenia.

Termická citlivosť *→tepelná citlivosť.*

Citlivosť testu *→diagnostická citlivosť.*

Vibračná citlivosť – palestézia, je schopnosť vnímať kmitanie predmetov povrchom tela. Orientačne sa zisťuje priložením ladičky na prístupné kosti, pričom vyšetrovaný cíti chvenie (brnenie). Pprah vibračnej c. bioteziometrom al. vibrametrom. Ide o elektromagnetický vibrátor, kt. intenzita sa mení podľa nastaveného napätia na vibračnej hlavici. Intenzita vibrácií sa postupne zvyšuje, kým pacient neudá prvý pocit vibrácie. Vyšetruje sa najprv nad kosťou, kde je citlivosť najlepšia. Palestézia je najlepšie vyvinutá na perioste. Vibračný prah sa vekom zvyšuje. Normálne sa vibrácie pociťujú slabšie na dolných ako horných končatinách. Ide o citlivú metódu, kt. sa dá odhaliť poškodenie veľkých nervových vláken; zvýšený prah vibračnej c. obyčajne predchádza klin. prejavom neuropatie, napr. diabetickej. Pacienti so zvýšeným prahom bývajú nachýlnejší na vývin ulcerácií na nohách.

Všeobecná citlivosť – psychické nešpecifikované vnemy, kt. majú fyziol. základ v dráždivosti, t. j. schopnosť reagovať, odpovedať určitým spôsobom na vonkajšie podnety. C. je psychickou funkciou, kt. sprostredkúva vnímanie fyzikálneho podnetu a mení ho na vnem (pocit). Je preto totožná s vnímaním. Prim. c. je zmyslové vnímanie, t. j. vnímanie sprostredkované zmyslovými orgánmi a ,,telovými zmyslami“ (cenestetické, kinestetické, vazomotorické a i.); *→bolesť.*

Citnatin® – systémová alkalizačná látka, diuretikum, expektorans, sudorifikum; *→citronan trojsodný.*

cito – [l.] rýchlo.

Citobaryum® – rtg. kontrastná látka, síran bárnatý; *→bárium.*

Citodon® – sedatívum, hypnotikum, i. v. anestetikum; →*hexobarbital; →barbituráty.*

Citofur® (Lusofarmaco) – antineoplastikum; →*tegafur.*

Citol® – používa sa ako fotografická vývojka, intermediát pri výrobe azofarbív a i. syntézach. Môže vyvolať senzibilizáciu kože, dermatitídu; inhalácia môže vyvolať astmu a methemo-globinémiu.

Citopan® – sedatívum, hypnotikum, i. v. anestetikum; →*hexobarbital; →barbituráty.*

Citoplatino® (Rhône-Poulenc) →*cisplatina.*

Citosarin® (Toyo Jozo) – antibiotikum; →*cyklacilín.*

citová akcentácia – psychický faktor M osobnosti stanovený faktorovou analýzou z dotazníkových údajov, ,,jemnocit" (Cattell, 1957). Charakterizuje ju priateľskosť, nežnosť, opatrnosť, ľahké vybudenie odporu, strachu, závislosť, odpor voči ekonomickým otázkam. Koreluje s pohlavím a závisí s podmienkami vonkajšieho prostredia; pokladá sa za získané (naučené) dimenzie osobnosti. Druhým faktorom (I) je nekonvenčnosť, kt. sa dá vystihnúť ľahostajnos-ťou voči praktickým veciam a tradičným normám správania, odmietaním logickoracionálneho životného štýlu. Tretí faktor (N) je faktor akejsi ,,chladnej triezvosti", korektného správania, kritickosti; →*city.*

citovosť – psychická senzitivita, emotivita; →*emócie.*

citový typ – podľa Junga posledný zo 4 funkčných typov osobnosti, spolu s tretím (intuitívnym) typom tvoria iracionálnu triedu funkčných typov; →*emócie.*

Citoxid® (Disprovent) – vazodilatans; kyslý šťavelan →*nafronylu.*

Citracholine® – lipotropikum, zdroj cholínu; →*cholíndihydrogéncitrát.*

citral – kys. 3,7-dimetyl-2-buténdiová, $C_{10}H_{16}O$, M_r 152,23; zložka oleja z rastlín *Cymbopo-gon citratus* (DC.) Stapf. al. *C. flexuosus* (Graminae), ako aj oleja z citrónov a pomarančov. Používa sa pri syntéze vitamínu A, jonónu, metyljonónu, ako prídavok k citrónovému oleju a v parfumérii.

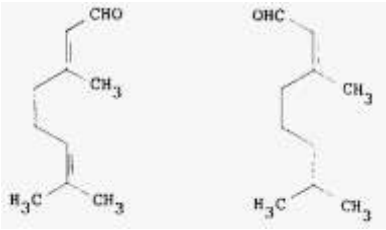

Citral A (geranial) ***Citral B*** (neral)

Citramin® – močová antibaktériová látka; →*metáneamínanhydrometyléncitrát.*

citr(ó)any – soli kys. citrónovej; →*acidum citricum.*

citrát – citrónan, aniónová forma kys. citrónovej; soľ al. ester kys. citrónovej.

citrátsyntáza – syn. citrogenáza (EC 4.1.3.7), enzým z triedy lyáz, zúčastňuje sa na Krebsovom →*cykle*, kt. katalyzuje syntézu citrátu z oxalacetátu a acetyl-CoA v aldolovej kondenzácii. C. z *E. coli* (M_r 280 000) pozostáva zo 4 podjednotiek (M_r 62 000), c. zo srdca ošípaných al. králika (M_r 98 000) len z 2 podjednotiek (M_r 49 000).

citráty – citrónany, soli kys. citrónovej; →*kyselina citrónová.*

β-citraurín – 3-hydroxy-8'-apo-β↓-karotenal, $C_{30}H_{40}O_2$, M_r 432,62, karotenoidový pigment nachádzajúci sa v pomarančovej šťave. Dobre rozp. v acetóne, etanole, étere, benzéne a karbondisulfide, slabo rozp. v petrolétere.

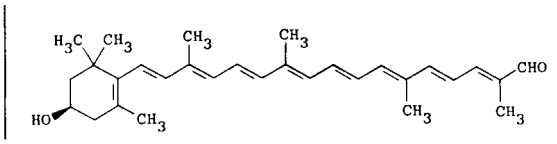

Citraurín

citreoviridín – toxická látka izolovaná z plesne *Penicillium citreoviride.*

Citresia® – dibázický citrát horečnatý, $C_6H_6MgO_7$, M_r 214,42.

Citrical® (Shire) – antacidum, používa sa na suplementáciu vápnika; uhličitan vápenatý $CaCO_3$.

Citri etheroleum – Amol® sol., Coldastop® gtt. nas., Menthosan® liq., Thuringer Mellisengeist® gtt.., Uralyt® U grn.

citrín – žltá odroda kremeňa.

citrinín – kys. (3*R*-trans)-4,6-dihydro-8-hydroxy-3,4,5-trimetyl-6-oxo-3H-2-benzopyrán-7-karboxylová, $C_{13}H_{14}O_5$, M_r 250, 24; antibiotická látka produkovaná *Aspergillus niveus* (Thorn a Raper), ako aj *Penicillium citricum*.

Citri pericarpium – Schweden Bitter® gtt.

Citrobacter – syn. *Escherichia freundii, Paracolobacterium intermedium*, Ballerup-Bethesda Group, podskupina (rod) baktérií, podčeľade *Salmonellae* čeľade →*Enterobacteriaceae*, kt. svojimi biochem. vlastnosťami pripomínajú salmonely. Tvorí prechod medzi rodmi *Salmonella* a *Escherichia*. Od salmonel sa líšia schopnosťou kvasiť laktózu a sacharózu, často aj salicín po predlženej inkubácii a rastú v prítomnosti KCN (Braunov test). Antigénovo obsahujú komplexy O a H antigénov, príp. K antigény. Známych je 32 O skupín a 74 H antigénov, podľa kt. sa rozlišujú do 167 sérotypov. Niekt. sérotypy majú aj kapsulárny Vi antigén, kt. je identický s Vi antigénom *Salmonella typhi* a *S. paratyphi* C. C. sa často izoluje zo stolice zdravých ľudí. Pri vysokých infekčných dávkach a u oslabených osôb a dojčiat vyvolávajú hnačkové ochorenia.

Citrobacter amalonaticus – druh produkujúci indol, nefermentujúci adonitol; neinhibuje ho kyanid draselný. Môže vyvolávať meningitídu novorodencov.

Citrobacter diversus – druh produkujúci indol, fermentuje adonitol a inhibuje ho kyanid draselný. Môže vyvolávať meningitídu novorodencov.

Citrobacter freundii – najčastejšie izolovaný druh, netvorí indol, nefermentuje adonitol a neinhibuje ho kyanid draselný. Nachádza sa ako oportúnny patogén v pôde, odpadoch, potrave i vzorkách zdravých jedincov.

Citrobacter intermedius – syn. *Escherichia intermedia*, variant *C. freundii*.

citrogenáza →*citrátsyntáza.*

citrol – éterický citrónový olej.

Citromyces – starší názov niekt. druhov →*Penicillium*, najmä produkujúcich kys. citrónovú z cukrov.

citromycetín – kys. 8,9-dihydroxy-1-metyl-4-oxo-4*H*,5*H*-pyranol[3,2-c][1]-benzopyrán-10-karboxylová, $C_{14}H_{10}O_7$, M_r 290,22; antibiotická látka produkovaná *Penicillium frequentans* Westling a *P. vesiculosum* Bainier a *Citromyces* spp.

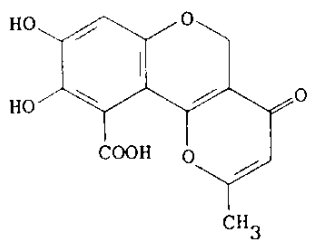

Citromycetín

citrón – plod →*citrónovníka.*

citrónan sodný – natrium citricum, citrát sodný, antikoagulans, používa sa ako prísada ku krvi na →*transfúziu;* →*ACD.*

CH_2 – COONa

HO – C – COONa

CH_2 – COONa ***Citrónan sodný***

citronelal – 3,7-dimetyl-6-oktenal, $C_{10}H_{18}O$, M_r 154,24, hlavná zložka citronelového oleja, nachádza sa aj v citrónoch a mede.

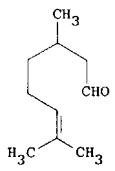

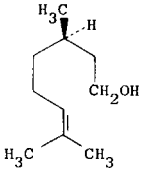

Citronelal ***R*-(+)-β-citronelol**

Citronellae etheroleum – Amol® sol., Menthosan® liq., Thuringer Mellisengeist® gtt.

α-citronelol →*rodinol.*

β-citronelol – syn. cefrol, 3,7-dimetyl-6-oktan-1-ol, $C_{10}H_{20}O$, M_r 156,26. Nenasýtený mono-terpénový aldehyd vyskytujúci sa v optickej a izopropylidénovej forme; l-forma je zložkou ružového a gerániového oleja. Používa sa vo voňavkárstve. Je poplachovým feromónom mravcov rodu *Lasius.* Jeho tendencia k cyklizácii sa využíva v syntéze monocyklických monoterpénov, napr. mentolu; por. →*citronelal.*

citrónové kvasenie – premena cukrov na kys. citrónovú. Uskutočňujú ju rozličné plesne, najmä →*Aspergillus niger,* kt. sa používa v priemysle. Kys. citrónová vyrobená c. k. je pod-statne lacnejšia ako prírodná, kt. sa získava z citrónov.

citrónovník →*Citrus.*

citrónový olej – éterický olej, syn. citrol.

Citronin A® – naftolová žltá S. Farbivo používané v textilnom priemysle (len na vonkajšie použitie).

citroptén – syn. limetín, 5,7-dimetoxy-2*H*-1-benzopyrán-2-ón; 5,7-dimetoxykumarín, $C_{11}H_{10}O_4$, M_r 206,19. Látka nachádzajúca sa šupke citrónov *Citrus lima* Lunan (*C. limetta* Auth.), *Rutaceae*. Skoro nerozp. vo vriacej vode, éteri, petroléteri, rozp. v alkohole, chlorofor-me a acetóne.

Citrosodine® – alkalizačná látka, diuretikum, expektorans, sudorifikum; citrát sodný, citronan trojsodný.

citrostadienol – β-sitosterol.

citrovorum factor – skr. CF, kys. folínová, syn. leukovorín, kys. *N*-[4-[[2-amino-5-formyl-1,4,5,6,7,8-hexahydro-4-oxo-6-pteridididinyl(metyl]amino]benzoyl]-L-glutámová, $C_{20}H_{23}N_7O_7$, M_r 473,44. Intermediárny produkt metabolizmu kys. listovej v tele (v prítomnosti kys. askorbovej). Pôvodne opísaný ako rastový faktor *Leuconostoc citrovorum* 8081 Sauberlichom a Baumannom (1948). Vo forme vápenatej soli pentahydrátom $C_{20}H_{21}CaN_7O_7.5H_2O$ sa používa ako antidótum antagonistov kys. listovej, antianemikum pri deficite kys. listovej (Leucovorin®, Leucosar®, Rescufolin®, Rescuvolin®, Wellcovorin®).

citrulín – N^5-(aminokarbonyl)-L-ornitín, kys. α-amino-δ-karbamido-*nor*-valérová, ureidonorvalín, $C_6H_{13}N_3O_3$, $H_2NCONH(CH_3)_3CH(NH_2)COOH$, M_r 175,19. Aminokyselina izolovaná zo šťavy melóna *Citrulus vulgaris* Schrad. (*Cucurbitaceae*). L-citrulín je neproteínová ami-nokyselina, kt. sa vyskytuje vo voľnej forme v rastlinách a živočíchoch a vo veľkom množ-stve v miazge brezy, olše a orechu. Syntetizuje sa v pečeni z karbamoylfosfátu a L -ornitínu pôsobením ornitín karbamoyltransferázy

(EC 2.1.3.3). Komplex citrulínfosforyláza pozostáva z ornitín karbamolytransferázy a karbamátkinázy (EC 2.7.2.2) a katalyzuje reakciu

L-citrulín + P_i + ADP ↔ ATP + ornitín + HCO_3^- + NH_4^+

Arginín sa syntetizuje z L-citrulínu cez intermediát argininosukcinát, kt. sa syntetizuje z L-citrulínu a kys. L-asparágovej v reakcii vyžadujúcej ATP (→*ureogenéza*). L-citrulín prvý syn-tetizoval Wada (1930) zo šťavy vodného melónu (*Citrullus vulgaris*). C. sa používa v th. asténie.

citrulinémia – [citrullinaemia] dedičné metabolické ochorenie podmienené deficitom →*argininsukcinátsyntázy* (EC 6.3.4.5). Charakterizuje ju zvýšená koncentrácia citrulínu a amoniaku v krvi a zvýšené vylučovanie citrulínu močom. Ureogenéza pritom prebieha. Klin. sa prejavuje neurol. príznakmi a mentálnou retardáciou.

citrulinúria – [citrullinuria] 1. deficit →*argininosukcinátsyntázy* (EC 6.3.4.5); 2. zvýšené vylučovanie →*citrulínu* močom.

Citrullamon® (Südmedica) – antikonvulzívum, antiepileptikum; →*fenytoín.*

citrulol – $C_{22}H_{38}O_4$, M_r 366,52. Látka nachádzajúca sa v *Citrullus colocynthis* Schrad. (*Cucurbitaceae*). Rozp. v pyridíne, nerozp. v ostatných rozpúšťadlách.

Citrus L. (*Rutaceae*) – citrónovník. Rod stromov z čeľade rutovitých (*Rutaceae*). Niekt. druhy, ako citrónovník pravý a citrónovník čínsky sú všeobecne pestované stromy trópov a subtrópov. Plody sú bohaté s oplodím rozlíšeným na žltý al. oranžový exokarp so silicovými nádržkami (flavedo) a vnútorné parenchymatické albedo.

Citrus aurantium L., subsp. ***aurantium*** – citrónovník pravý. Subtropický vždyzelený, 3 – 6 m vysoký strom s nepravidelnou korunou. Silné konáre sú obyčajne tŕnité. Elipsovité listy majú krátku bezkrídlu stopku. Mladé listy a kvetné púčiky sú ružové, staršie listy svetlozelené. Veľké voňavé kvety, merajúce 40 – 50 mm v priemere, vyrastajú jednotlivo al. v riedkych metlinách v pazuchách listov. Po rozkvitnutí sú biele. Plod – je oválna bobula, na povrchu svetlozelená a žltá, často pretiahnutá v bradavku. Silné oplodie sa ťažko lúpe a typicky vonia. Dužina má obyčajne 8 – 10 segmentov obsahujúcich vrecká s ostro kyslou a aromatickou šťa-vou. Z plodov sa získava droga – sladké oplodie pomaranča (*Pericarpium auranttii dulce*, ČsL 4). Usušené oplodie zbavené bieleho albeda, zvonka žltočervené hrubo jamovité, na vnútornej strane žltobiele. Má aromatický zápach, korenistú, horkastú chuť.

***Citrus aurantium*,** subsp. aurantium

***Citrus aurantium*,** subsp. bergamia

Citrus limonium

Pôvodnou vlasťou citrónovníka je asi vých. podhimalájska oblasť. Do Európy bol dovezený v 11. stor. Arabmi. Dnes sa najviac pestuje na Sicílii, v Španielsku, ale aj v ostatných subtró-poch Starého

a Nového sveta. Citróny sú výdatným zdrojom vitamínu C. V žltom oplodí sú až 2 % silice (Oleum aurantii dulcis), v kt. je asi 90 % (+)-limonénu, ďalej □- a □-vitral, geraniol, terpineol, pinén a linalol. Flavedo ďalej obsahuje karotenoidy, flavonoidy (hesperidín, rutín, eriocitrín, naringín), metylester kys. antranilovej, deriváty kumarínu a horčiny. Charakteristickú vôňu mu dáva najmä citral. Šťavnatá dužina citróna obsahuje org. kys., najmä kys. citrónovú (až 7 %), ďalej cukry a okrem vitamínu C i vitamíny B a P. Z drogy sa pripravuje pomarančová tinktúra (Tct. aurantii, ČsL 4) a horká tinktúra (Tct. amara, ČsL 4). Droga je súčasťou čajovín. Používa sa ako digestívum, aromatikum, korigens chuti. Uplatňuje sa v potravinárstve. V kozmetike sa používa citrónová šťava a silica. Obľúbené sú citrónové masky, pretože dokonale sťahujú póry a čistia pleť: citrón sa nakrája na plátky, vloží do pohára a zaleje 30 % liehom. Po týždňovom vylúhovaní sa namočí do tejto tekutiny vata, priloží sa na 15 min na tvár a potom umyje vlažnou vodou. Citrónová šťava sa pridáva do krémov, pleťových a vlasových šampónov a do kúpeľov. Na kozmetické účely sa vyrába v sušenej štandardnej forme. Citrónová silica sa používa v parfumérii do voňavých kompozícií. Pre obsah vitamínu C sa hojne konzumuje surová citrónová šťava. Okysľujú sa ňou rozličné potraviny, vyrábajú sa z nej sirupy, koncentráty a i. V potravinárstve sa využíva aj citrónová kôra.

Citrus aurantium L. subsp***. Bergamia*** RISSO et POIT.) ENGL., citrónovník horký bergamotový. Z čerstvého oplodia jeho plodov sa lisovaním získa bergamotová silica (Oleum bergamottae). Obsahuje asi 50 % (+)-limonénu, 35 % (–)-linalyacetátu, 10 – 15 % (–)-linalolu a dihydrokumínalkoholu. Charakteristicky je vysoký obsah (asi 5 %) bergapténu (= 5-metoxyfuranokumarín), kt. môže vyvolať dermatitídy. Používa sa ako korigens vône, súčasť kozmetických prípravkov na opaľovanie.

Citrus decumba (*Rutaceae*) – grapefruit.
Citrus limonium RISSO – citrónovník limónový, pomarančovník. Lisovaním čerstvého oplodia jeho plodov sa pripravuje citrónová silica (Oleum citrici, ČsL 4). 1 kg silice sa získa z oplodia 1500 – 3000 citrónov. Obsahuje až 90 % (+)-limonénu, citral, citronelal, linalylacetát, geranylacetát, pinén, kamfén. Používa sa ako karminatívum a aromatikum. Uplatňuje sa v potravinárstve a kozmetike.

Zloženie citróna (I), **Citrus aurantifolia** (II), **mandarinky** (III), **melóna** (IV), **pomaranča** (V) **a grapefruitu** (VI) (a – na 100 g čerstvých; b – na kg konzumných; c – na 100 g čerstvej šťavy; *konzervovanej, sladenej)

Zložka		I	II	III	IV	V	VI
Voda (g)	a)	90,1	90,3	87	92,6	87,1	88,4
	b)			643,8	636	433,2	
	c)	91				86	81,1*
Proteíny (g)	a)	1,1	0,3	0,8	0,5	0,2	0,6
	b)	5,9		7,3	2,9		
	c)	0,5				0,6	0,6
Tuky (g)	a)	0,2	–	0,2	0,2	0,2	0,1
	b)	1,5		1,5	0,5		
	c)	0,2				0,1	0,1
Sacharidy (g)	a)	8,2	9,0	11,6	6,4	12,2	9,8
	b)	85,8		89,1	48		
	c)	8,0				12,9	17,8
Vláknina (g)	a)	0,4	–	0,5	0,3	0,5	0,5
	b)		3,7		3,7	2,6	
	c)	–				0,1	0,2
Energia (KJ)	a)	0,11	0,11	0,19	0,11	0,21	0,16
	b)		1,43			1,50	0,80
	c)	0,1				0,21	0,29
Vitamíny							
A+β-karotén (IE)	a)	20	10	420	590	200	80

	b)		3108			1460	392
	c)	20				100	10
B_1 (mg)	a)	0,04	0,02	0,07	0,03	0,10	0,04
	b)		0,52			0,73	0,20
	c)	0,03				0,07	0,03
B_2 (mg)	a)	0,02	0,01	0,02	0,03	0,03	0,02
	b)		0,15			0,22	0,10
	c)			0,01		0,02	0,02
B_6 (mg)	a)	0,06	0,05	0,07	0,033	0,03	0,02
	b)	0,52	0,22	0,01			
	c)			0,039		0,026	–
Niacín (mg)	a)	0,1	0,1	0,2	0,2	0,2	0,2
	b)			0,1	1,5	1,5	1,0
	c)	0,1				0,2	0,2
Kys. listová (μg)	a)	7	–	17	2	13	7
	b)		126		95		35
	c)	–				13–53	11
Biotín (μg)	a)	–	–	4	–	1	3
	b)					7	15
	c)	–				0,3	
Kys. pantoténová	a)	0,2	–	–	0,3	0,2	0,25
(mg)	b)			–	1,5	1,23	
	c)	0,1				0,14	
Kys. askorbová	a)	45	32	31	45	50	40
(mg)	b)		229			365	196
	c)	50				50	
Tokoferol (mg)	a)	–	–	–	–	0,23	0,25
	b)			–		1,68	1,23
	c)	–				0,04	
Minerály (mg)							
Na	a)	6	1	2	0,3	0,3	2
	b)				2	10	
	c)	1				0,5	2
K	a)	148	100	110	100	170	198
	b)				1240	970	
	c)	14				190	135
Ca	a)	26	9	40	7	41	17
	b)					299	83
	c)	14				11	13
Mg	a)	9	5	11	8	10	10
	b)					73	49
	c)	7				11	11
Mn	a)	0,04	0,01	0,04	0,02	0,025	0,01
	b)					0,181	0,05
	c)	0,01				0,08	
Fe	a)	0,60	0,2	0,4	0,5	0,4	0,3
	b)					2,9	1,5
	c)	0,20				0,3	0,3
Cu	a)	0,26	0,01	0,1	0,07	0,07	0,02
	b)				0,51	0,10	
	c)	0,13				0,08	0,01
Zn	a)	0,17	–	0,15	0,09	0,17	0,10
	b)					1,2	0,49
	c)	0,1				0,07	0,04
P	a)	16	11	18	10	23	16
	b)					168	78
	c)	11				17	14
S	a)	8	–	10	9	8	5

b)		58	25
c)	2	8	–

citrusová červeň 2 – Citrus Red; 1-[(2,5-dimetoxyfenyl)azo]-2-naftalenol, $C_{18}H_{16}N_2O_3$, M_r 308,34. Používa sa na farbenie pomarančovej kôry.

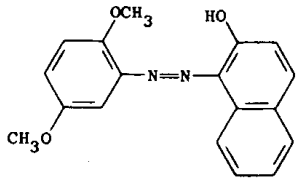

Citrusová červeň

citrylidénacetón – intermediát pri syntéze α- a β-jonónu; →*pseudojonón.*

cittosis, is, f. – [g. kitta] citóza, kompulzívne správanie gravidných žien, túžba po neobvyk-lých jedlách v gravidite, bežná je túžba po škrobovinách, sladkostiach, ovocí, zelenine, kompótoch ap., niekedy sa spája s tzv. pikou – požívaním nenutričných látok, ako je ľad, krieda, hlina.

city – psychol. →*emócie.*

Civattova poikiloderma – [Civatte, Achile, 1877 – 1956, franc. dermatológ] →*poikiloderma.*

civetón – 9-cykloheptadekan-1-ón, $C_{17}H_{30}O$, M_r 250,41, 17-článkové makrolidové pižmo, zložka civetu.

civics – [angl.] občianska výchova, skr. pojmu ,,civil science“. Projekt škót. urbanistu a sociológa P. Gedresa. kt. mal zhrnúť poznatky zo sociológie, ekonómie, sociálnych dejín, demografie, etnografie, urbanizmu a zemepisu. Jednotiacim prvkom bola myšlienka, že mesto a územie, nie štát al. izolovaný jednotlivec, sú ohniskami sociálnych aktivít.

civilizácia – [l. *civilis* občiansky, mestský, resp. štátny] pojem používaný v spoločenských vedách v 3 významoch:

1. Najvyššie štádium spoločenského vývoja charakterizované deľbou práce, existenciou organizovanej územnej komunity (mesta, štátu) a znalostí písma al. podobných dorozumievacích znakov (Morgan, 1877). Predchádzajúce štádia sa označujú ako divošstvo, barbarstvo (Fergu-son, 1768). Dejinný vývoj sa chápe ako civilizačný proces, t. j. vývoj k vyššej racionalite, sebaovládaniu a ohľaduplnosti, čo vedie k humanizácii spoločnenských vzťahov; nevylučujú sa pritom dočasné al. čiastkové zvraty.

2. Jednotlivé globálne spoločnosti, charakterizované spoločnou kultúrou a spôsobom života (životným štýlom)(Toynbee, 1934 – 1954). Toto poňatie používajú historici, sociálni antropo-lógovia a makrosociológovia. Jadrom tohto poňatia je určitý svetový názor, väčšinou nábo-ženský, politicko-filozofický a z neho vyplývajúci mravný kódex, štruktúra inštitúcií a orientácia kultúrnej tvorby. Identitu takejto c. manifestuje spoločný životný štýl a spoločné symboly. Identifikačné adjektívum c. sa niekedy vzťahuje na zemepisnú oblasť, resp. etnické spoločenstvo, napr. pri západnej c. (Záp. Európa, Sev. Amerika a Austrália), slovanskej, latinskoamerickej, africkej, islamskej, indickej a čínskej c. Inokedy sa spája so svetovým názorom (náboženstvo, filozofiu), ako napr. pri výrazoch kresťanská, islamská, judaistická, konfuciánska c. ap. Zemepisné označenie má nevýhodu v ahistorickom prístupe (iný kultúrny profil mala európska c. v antike ako modernej dobe). V ostatnom čase sa hovorí o hroziacej zrážke civilizácií (Huntington).

3. V nem. intelektuálnej tradícii sa rozlišuje medzi kultúrou v zmysle duchovných a umeleckých hodnôt a c. v zmysle materiálnetechnickej úrovne. R. Thurnwald chápal c. ako kumulatívny proces technologického rozvoja spoločnosti. O. Spenlger (1919 – 1922) nazýval c. skostnatelou, netvorivou fázou cyklického vývoja kultúry. Obdobná diferenciácia c. a kultúry sa vyskytuje aj u niekt. amer. antropológov.

V psychol. sa c. chápe ako súbor všeobecných kultúrnych vzorcov správania prevládajúcich v danej spoločnosti, kt. zahrňujú sám jazyk a existenciu súboru noriem, správania založených na nejakom poňatí pravdy a dobra. (Vzorec správania = akékoľvek konanie indivídua bez ohľadu na motiváciu.)

Civininiho väz – [Civinini, Filippo, 1805 – 1844, tal. anatóm] →*lig. pterygopalatinum* a proc. pterygospinale.

Cl – symbol chem. prvku →*chlór.*

Cladinose® – zložka erytromycínu A a B; 3-*O*-metyl →*mykaróza.*

Cladocera – perloočky, rad drobných lupeňonohých mäkkýšov, lupeňonožcov (*Phyllopoda*). Telo majú najnajvyš 5 mm dlhé, zo strany sploštené. Je zložené z malého počtu článkov a kryté v dvojchlopňovej škrupinke. Majú dva páry týkadiel, druhý pár je veľký a slúži na pohyb vo vode. Na hrudných článkoch je 4 – 6 párov lupeňovitých nôh. Na nožičkách sú žiabrové vačky. Vyskytujú sa masovo v našich stojatých vodách, kde tvoria súčasť planktónu. Zo zimných vajíčok sa v lete rozmnožujú bez oplodnenia – partenogeneticky. V jeseni sa liahnu samčekovia, kt. sú menší, samičky po oplodnení znášajú zimné vajíčka (epifium). Známejšie druhy: *Diaphanosoma brychyurum*, má 6 párov lupeňovitých nôh, je 1 mm veľká, žije medzi rastlinami v rybníkoch. Patrí sem hrotnatka obyčajná (*Daphnia pulex*).

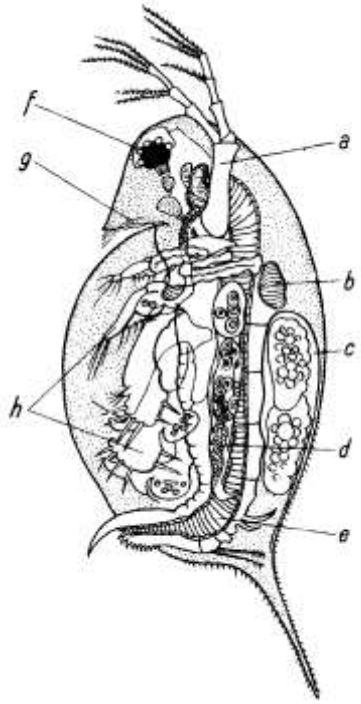

Obr. Daphnia pulex (hrotnatka obyčajná). **a** – tykadlá druhého páru; **b** – srdce; **c** – zárodkový priestor; **d** – vaječník; **e** – črevo; **f** – zložené oko; **g** – tykadlá prvého páru; **h** – hrudné nohy

Hrotnatka obyčajná sa spolu s príbuznými druhmi loví a používa ako potrava akváriových rybiek pod názvom dafnie. Dafnie majú telo zakončené hrotom, žijú v rybníkoch a i. stojatých vodách. *Bosmina longi-rostris* je drobná, predĺžené tykadielká tvoria na spodnej časti hlavy chobotový výrastok. *Chydorus sphaericus* má okrúhle telo, žije pri dne a medzi vodnými rastlinami. *Polyphemus pediculus* má 4 páry tyčinkovitých nôh, na hlave veľké zložené oko. Žije v slatinných rybníkoch. *Leptodora kindii* je naša najväčšia C., má 6 párov tyčinkovitých nôh, veľké zložené oko, žije vo veľkých rybníkoch. Väčšina C. sa živí preciedzaním drobných čiastočiek z vody, posledné dva druhy sú dravé.

Cladophora glomerala – žabí vlas zväzkovitý, zelená riasa s rozkonárenými vláknami a po-četnými jadrami v bunkách.

Cladov väz – [Clado, Spiro, 1862 – 1920, franc. gynekológ] – nekonštantná peritoneálna riasa spájajúca lig. infundibulopelvicum a mesoappendix.

Cladova anastomóza – [Clado, Spiro, 1862 – 1920, franc. gynekológ] – príležitostne sa vyskytujúca anastomóza medzi a. appendicularis a a. ovarica, lig. appendiculo-ovarialis.

Claforan® (Hoechst) – širokospektrálne cefalosporínové antibiotikum 3. generácie; →*cefotaxím.*

Claisenov nástavec – [Claisen, Ludwig, 1851 – 1930, nem. chemik pôsobiaci v Kiele a Berlíne] sklená časť zariadenia používaného pri vákuovej destilácii. Spája varnú banku s laboratórnym

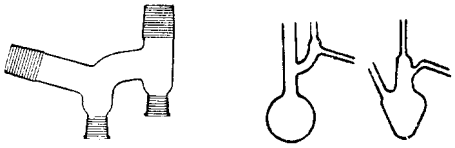

chladičom. Do priameho hrdla sa vkladá varná kapilára, do ohnutého hrdla teplomer. C. n. môže byť natavený na chladič, čím sa získa jeden sklený diel.

Claisenov nástavec ***Claisenove banky***

Claisenov prešmyk – intramolekulový prešmyk alylového zvyšku v arylaryléteroch na *o*-arylarylhydroxyzlúčeniny pri vyššej teplote (asi 200 °C) v parafínovom oleji, difenyléteri a i. rozpúšťadlách s vysokou t. v. (v inertnej atmosfére N_2, CO_2, H_2). Používa sa pri štúdiu prírodných látok.

Claisenova banka – okrúhla al. srdcovitá varná banka s dvoma hrdlami, určená na vákuovú destiláciu. Do priameho hrdla C. b. sa vkladá kapilára, do bočného teplomer. Používa sa zriedka.

Claisenova kondenzácia – kondenzácia esterov karboxylových kys. V širšom slova zmysle aj zlúč. obsahujúcich aktívnu metylénovú skupinu) v zásaditom prostredí; dôležitá reakcia využívaná v org. syntéze. Pri C. k. z 2 molekúl esteru vzniká β-ketoester (A) a z esteru a ketónu vzniká 1,3-diketón (β-diketón, B). Príkladom C. k. je vznik acetoctanu etylového:

$$CH_3COOC_2H_5 + CH_3COOC_2H_5 \xrightarrow{NaOC_2H_5} CH_3{-}CO{-}CH_2{-}COOC_2H_5$$

Claisenova-Schmidtova kondenzácia – [Claisen, Ludwig, 1851 – 1930, nem. chemik pôsobiaci v Kiele a Berlíne] reakcia aromatických a alifatických aldehydov (al. ketónov) v prítomnosti hydroxidov za vzniku α,β-nenasýtených aldehydov al. ketónov, v kt. je dvojitá väzba konjugovaná s aromatickým jadrom. Má podobný priebeh ako →*Claisenova kondenzácia*. Používa sa pri príprave →*chalkónov.*

Clamoxyl® (Beecham) – polosyntetické antibiotikum podobné penicilínu; trihydrát →*amoxicilínu.*

clanobutinum →*klanobutín.*

Clantin® (Schering) – antihistaminikum; →*loratadín.*

Clanzol® (Orfi Farma) – antagonista dopamínových receptorov podobný metoklopramidu, antiemetikum, antispazmodikum; malát →*klebopridu.*

Clapeyronova rovnica – [Clayperon, Benoit Pierre Emil, 1799 – 1864, franc. inžinier, odborník na termodynamiku a teóriu parného stroja] vyjadruje závislosť tlaku nasýtených pár od teploty pri fázovej premene pomocou diferenciálnej rovnice:

$$dP/dT = \Delta H/T\Delta V_m$$

kde P je rovnovážny tlak, ΔH mólové teplo príslušnej fázovej premeny (skupenské teplo), T teplota fázovej premeny a ΔV_m rozdiel mólových objemov po fázovej premene a pred ňou. Napr. pre fázovú premenu tuhá látka–kvapalina platí

$$dP/dT = \Delta H_{top}/T_t(V^l_m - C^s_m),$$

kde ΔH_{top} je skupenské teplo topenia látky, T_t t. t., V^l_m mólový objem kvapalnej a V^s_m mólový objem tuhej látky pri teplote T_t (→*Clausiova-Clapeyronova rovnica*).

Claradin® (Nicholas) →*kyselina acetylsalicylová.*

Clarase® – zmes amylázy, maltázy, proteázy, peptidázy, lipázy a i. enzýmov. Používa sa v analyt. chémii na natrávenie vzoriek potravy, ako aj úpravu škrobu.

Claresan® – inhibítor syntézy cholesterolu, antihyperlipoproteinemikum, kys. klofibrová.

Claretin-12® →*vitamín B_{12}.*

clarificatio, onis, f. – [l. *clarus* jasný + l. *facere* činiť] klarifikácia, čírenie (napr. skalenej tekutiny).

Clarin® (Pfizer) – antikoagulans; →*heparín.*

Claripex® (Usafarma) →*klofibrát.*

clarithromycinum →*klaritromycín.*

Claritin® (Schering-Plough) →*lorastadín.*

Clarityne® (Schering) – antihistaminikum; →*lorastadín.*

Clark I →*bojové látky.*

Clarkeov stĺpec – [Clarke, Jacob Augustus Lockhart, 1817 – 1880, angl. anatóm a lekár] →*columna* thoracica.

Clarkeove bunky – [Clarke, Jacob Augustus Lockhart, 1817 – 1880, angl. anatóm a lekár] pigmentové bunky v columna thoracica miechy.

Clarkeov-Hadfieldov syndróm – [Clarke, Cecil, angl. lekár; Hadfield, Geoffrey, 1889 až 1968, angl. lekár] →*syndrómy.*

Clarkov exponent – rH, záporný dekadický logaritmus tlaku vodíka na indiferentnej elektróde ponorenej do ekvimólovej zmesi oxidovanej a redukovanej formy príslušného oxidačno-redukčného systému:

$rH = -\log P_{H2}$

Je relat. mierou redukčnej schopnosti plynného vodíka pod tlakom 101 325 Pa v rozt. s rovnakou koncentráciou H_3O^+, aká je v uvažovanom oxidačno-redukčnom systéme. Analo-gicky rO je záporný dekadický logaritmus tlaku kyslíka na oxidačno-redukčnej elektróde: $rO = -\log PO_2$.

Clarkova-Collipova metóda – [Clark, Earl Perry, *1892, amer. biochemik; Collip, James Bertram, 1892 – 1965, kanad. biochemik] →*metóda.*

Clarkov-Lubsov roztok →*roztoky.*

Clarmil® – trankvilizér; →*tolboxán.*

Clarove bunky – [Clara, Max, *1899, rak. anatóm] bezriasinkové bunky v dýchacích cestách na hranici ductus alveolares a bronchiolov.

Clarphoril® – trankvilizér; →*tolboxán.*

Clarvisan® – sodná soľ →*pirenoxínu.*

clasmatocytus, i, m. – [g. klasma-klasmatos úlomok + g. kytos bunka] klazmocyt, veľká bunka schopná fagocytózy, histiocyt.

Classic® (DuPont) →*chlorimurónetyl.*

classis, is, f. – [l.] 1. výzva; trieda, 2. jednotka v systéme živej prírody.

Clast® (Meiji Seika) – antagonista dopamínových receptorov, antiemetikum, antispazmodi-kum; malát →*klebopridu.*

Clasteon® (Gentili) – inhibítor resorpcie kostí štruktúrne podobný anorganickej kys. pyrofosforečnej a kys. etidrónovej; kys. klodrónová; →*bisfosfonáty.*

clathratum →*klatráty.*

clathromycinum →*klatromycín.*

Clathrulina elegans – slncovka (*Heliozoa*). Sladkovodný koreňonožec žijúci v mori. Guľaté tielko je prichytené o podklad stopkou. Z tielka vyčnievajú tuhé a pružné panôžky (axopódie), medzi ne sa zachytí potrava, kt. potom preberá vlastná bunka. Protoplazma je rozlíšená na vonkajšiu zrnitú bublinkatú ektoplazmu a vnútornú, hustú endoplazmu. Rozmnožuje sa nepohlavne a schizogóniou.

Claude, Albert – [*1899, amer. cytológ, belg. pôvodu] spolu s Christianom Reném de Duve a Georgeom Emilom Paladem dostal r. 1974 Nobelovu cenu za med. a fyziol. za objavy týkajúce sa štruktúrnej a funkčnej organizácie bunky.

Claude Bernard →*Bernard.*

Clauden® (Luitpold) – ,,parciálna trombokináza“ získaná z pľúc zvierat, lokálne hemostati-kum; →*tromboplastín*.

Claudeov príznak hyperkinézy – [Claude, Henri, 1869 – 1945, franc. psychiater] reflekto-rické pohyby paretických svalov vyvolané bolestivými podnetmi.

Claudeov syndróm →*Claudeov príznak hyperkinézy.*

claudetit →*klaudetit.*

claudicatio, onis, f. – [l. claudicare krívať] →*klaudikácia.*

Claudicatio intermittes – prechodné krívanie; →*obliterujúca ateroskleróza dolných končatín.*

Claudicatio intestinalis – náhle vzniknutá bolesť v bruchu po jedle pri ischémii čreva (→*angina abdo-minalis*).

Claudiova jamka – [Claudius, Friedrich Matthias, 1822 – 1869, nem. anatóm] jamka v malej panve ohraničená vpredu vasa ilica int. a ureterom, dorzálne krížovou kosťou, do kt. vklesáva vaječník u multipar.

Claudiove bunky – [Claudius, Friedrich Matthias, 1822 – 1869, nem. anatóm] →*bunky Claudiove.*

claudus, a, um – [l.] krívavý, chromý.

Clausiova-Mossotiho rovnica – vyjadruje vzťah medzi dielektrickými vlastnosťami nepolárnych látok a ich schopnosťou polarizovať. Odvodil ju O. F. Mossoti (1850) a R. Clausius (1878).

$$\frac{\varepsilon_r - 1}{\varepsilon_r + 2}\frac{M}{r} = \frac{N_A}{3\,\varepsilon_0}\,\varepsilon_r;$$

ε_r je relat. dielektrická konštanta prostredia, M je mólová hmotnosť, r hustota, N_A Avogadrova konštanta, ε_0 dielektrická konštanta vákua.

Výraz $\frac{\varepsilon_r - 1}{\varepsilon_r + 2}\frac{M}{r}$ sa nazýva mólová polarizácia [posunutie ťažísk negat. náboja (elektrónov) a kladného náboja (jadier) v molekule vplyvom elektr. poľa]. Jej rozmerom je objem na látkové množstvo a jednotkou $m^3.mol^{-1}$. Predstavuje približne vlastný objem molekúl v jednotkovom látkovom množstve látky. Pre nepolárne látky mólová polarizácia nezávisí od teploty a jej hodnota sa rovná približne štvrtine van der Waalsovej konštanty b a približne aj →*refrakcii.* Patria k nim látky s monoatómovými molekulami (vzácne plyny), symetrickými biatómovými molekulami (N_2, H_2, CO_2, CS_2 ap.) a niekt. polyatómové molekuly (C_6H_6, väčšina uhľovodíkov ap.). Pre polárne látky C.-M. r. neplatí, hodnota mólovej polarizácie závisí od teploty, je oveľa väčšia ako 1/4 b a oveľa väčšia ako refrakcia R. Rozdiely v správaní obidvoch typoch molekúl vysvetlil Derbye (1912) prítomnosťou pevných dipólov v polárnych molekulách, v kt. sa ťažiská nesúhlasných nábojov nachádzajú v

rôznych polohách aj bez vplyvu elektr. poľa. K polárnym látkam patria látky s asymetrickými molekulami, ako HCl, voda, chloroform, kyanovodík ap.; →*polarizácia molekúl.*

Clausius, Rudolf Julius Emanuel – (1822 – 1888) nem. fyzik pôsobiaci v Zürichu, Würzburgu a Bonne. Pracoval najmä v odbore kinematickej teórie plynov a termodynamiky, zaviedol pojem →*entropia*, funkcie, kt. určuje jednoznačne termodynamický stav látky, ako mieru chaotického pohybu molekúl. Zistil, že v tepelne izolovanom systéme sa entropia nemení (vo vratných procesoch), al. sa zväčšuje (v nevratných procesoch). Pretože všetky samovoľne prebiehajúce deje sú nevratné, platí to aj pre ne. Entrópia sa snaží dosiahnuť max. hodnotu pre daný systém, čo zodpovedá takému stavu systému, keď v ňom prebieha len chaotický tepelný pohyb molekúl. Zmena entrópie určuje smer procesov v prírode, a teda sa dá použiť ako jedna formulácia 2. termodynamickej vety. C. zovšeobecnil vlastnosti tepelne izolovaného systému na celý vesmír a vyvodil záver o nevyhnutnosti tzv. tepelnej smrti vesmíru, keď sa všetky formy energie zmenia na teplo a prestanú všetky procesy okrem chaotického pohybu molekúl. Na neudržateľnosť tejto hypotézy poukázal Boltzmann. C. prvý použil v teórii plynov metódu stredných veličín, čím položil základy štatistickej fyzike.

clausthalitum – klaustalit, minerál, chem. selenid olovnatý PbSe.

claustro- – prvá časť zložených slov z l. *claustrum* závora.

claustrophilia, ae, f. – [claustro- + g. filiá láska] →*klaustrofília.*

claustro–phobia, ae, f. – [claustro- + g. fobiá strach] →*klaustrofóbia.*

claustrum, i, n. – [l.] závora, ohrada, priehrada, záver; pásik sivého mozgového tkaniva medzi →*bazálnymi gangliami* a mozgovou kôrou.

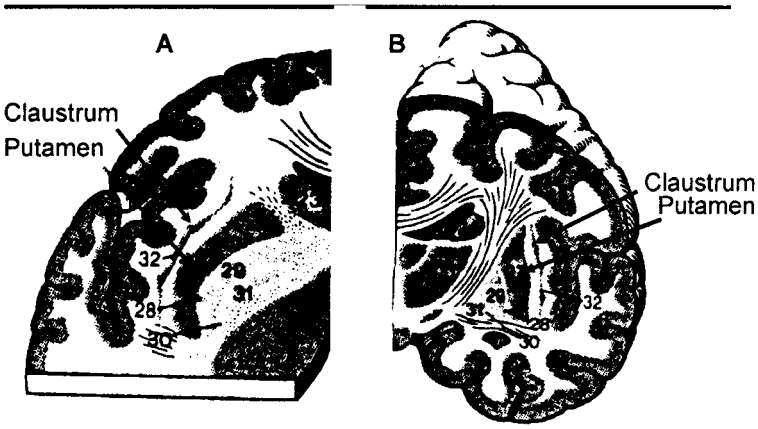

Obr. Claustrum na horizontálnom** (vľavo) **a frontálnom reze** (vpravo) **koncovým mozgom. **27** – putamen; **28** – lamina medullaris lateralis ncl. lentiformis; **29** – globus pallidus lateralis; **30** – lamina medullaris medialis ncl. lentiformis; **31** – globus pallidus medialis; 32 – claustrum

Claustrum virginae – panenská blana.

clausula, ae, f. – [l. *claudere* zatvárať] klauzula, záver, doložka, koniec.

clausura, ae, f. – [l.] uzáver, atrézia.

clausus, a, um – [l. *claudere* zatvárať] zatvorený, uzavretý.

clava, ae, f. – [l.] súdkovitá palica, kyjak, hrbolček, kyjakovité zakončenie. Zdurenie konca →*fasciculus gracilis Golli* v predĺženej mieche; nachádzajú sa v nich jadrá zadných povrazcov (ncl. fasciculatum dorsalium), v kt. sa končia ascendentné kolaterály senzitívnej dráhy zadných povrazcov a začínajú ďalšie ascendentné dráhy (→*medulla oblongata*).

clavacinum – klavacín, syn. klavatín, klaviformín, antibiotikum; →*patulín.*

Clavariaceae – kyjačkovité, čeľaď triedy bazídiových húb. Vyznačujú sa mäsitou, zriedka-vejšie chrupavkovitou al. kožovitou, vzpriamenou kyjakovitou, hlavičkatou al. koralovito rozkonárenou plodnicou. Hymenium je hladké a obaľuje plodnicu zo všetkých strán. Kyjačik purpurový (*Clavaria purpurea*) má 3 – 12 cm vysoký valcovito vretenovitú, purpurovo fialovú plodnicu. Piesťovka štetinovitá (*Pistillaria setipes*) má až 1 cm vysokú, podlhovastú bielu plodnicu na veľmi tenkej stopke. Strapačka zlatožltá (*Ramaria aurea*) má veľkú plodnicu, priemer 20 cm, s hrubým kmeňom a krátkymi žltými konárikmi. Kučierka veľká (*Sparassis crispa*) má veľkú plodnicu (priemer 20 cm) zloženú z lupeňovitých konárikov.

clavatinum – klavatín; →*patulín.*

Claversal® (Smith Kline) →*mezalamín.*

Claviceps purpurea (Fries) Tulasne (*Clavicipitaceae*) – kyjanička purpurová, huba parazitu-júca na raži. Mycéliové vlákna prerastajú semenníkom a menia ho na sklerócium, kt. tvorí vlastnú drogu, námeľ, ražná hubka – *Secale cornutum*. Pre farm. účely sa pestuje na umelo infikovaných porastoch raži. Námeľ má asi 4 cm dlhé a 3 – 5 mm hrubé sklerócium zvyčajne rožkovitého tvaru, na povrchu tmavofialové, na lome pod úzkou povrchovou vrstvou fialovej farby sivobiele. Má osobitný hubovitý zápach, chuť sladkastú, neskôr horkastú. Droga sa používa na izoláciu obsahových látok. Účinnými látkami sú alkaloidy (asi 50 v množstve 0,2 až 1 %), kt. základ tvorí amid ľavotočivej kys. lyzergovej. Podľa charakteru substitúcie vo-díka amidovej skupiny sa delia na ergometrínové (ergometrín hydrolyzuje na kys. lyzergovú a 2-aminopropanol), ergotamínové (ergotamín a ergozín) a ergotoxínové (ergokristín, ergo-kornín a α– a β-ergokryptín), pri kt. má substituent charakter cyklického tripeptidu. Ďalšia skupina alkaloidov – klavíny sa v th. nepoužívajú. Z vedľajších obsahových látok sú prítomné fytosterol, mastný olej, tyramín, histamín a farbivá ergoflavín, klavorubín a i. Používajú sa len izolované alkaloidy a ich polosyntetické deriváty. Ergometrínhydrogén-maleát ako uterotonikum, ergotamíntartrát ako uterotonikum a súčasť antimigreník a sedatív. Z kys. lyzergovej a námeľových alkaloidov sa polosynteticky pripravujú najmä DH-deriváty (hydrogenuje sa dvojitá väzba medzi C_9 a C_{10}), kt. sa používajú ako □-sympatikolytikum pri poruchách periférneho prekrvenia, súčasť sedatív, gynekologík, antihypertenzív a vazodila-tancií. Polosyntetický dietylamid kys. lyzergovej – LSD je silne návykový halucinogén.

Claviceps purpurea

claviforminum – klaviformín, syn. klavatín, klavacín, antibiotikum; →*patulín.*

Clavicipitaceae – čeľaď húb radu *Clavicipitales*, pododdelenia *Ascomycotina*; majú dlhé cylindrické vrecká (askusy) a dlhé filiformné vreckové výtrusy (askospóry). Patrí sem rod *Claviceps* a *Cordyceps.*

Clavicipitales – rad húb pododdelenia *Ascomycotina* charakterizované peritéciom v dobre vyvinutej stróme a vreckami s hrubými čiapočkami. Väčšina z nich parazituje na hmyze al. hubách; niekt. sú rastlinné parazity. Patrí sem čeľaď *Clavicipitaceae*.

clavicotomia, ae, f. – [clavicula kľúčna kosť + g. tomé rez] klavikotómia, chir. preťatie kľúčnej kosti.

clavicula, ae, f. – [l. clavis kľúč] kľúčna kosť. Kosť dlhá 12 – 16 cm, mierne zohnutá do tvaru S. Mediálne 2/3 sú prehnuté ventrálne, laterálna 1/3 dozadu; často je navyše ohnutá tak, že ak držíme jej akrómiový koniec vodorovne, skláňa sa sternálny koniec kaudálne (deflexio claviculae). C. je uložená povrchne, takže v je v celom rozsahu hmatná. Z tohto dôvodu, ako aj preto, že pri nárazoch na hornú končatinu prenáša sama náraz na trup, i pri nárazoch na hornú končatinu, sa často láme.

C. pozostáva z tela (*corpus*) a dvoch koncov, akromiového (*extremitas acromialis*) a mostí-kového (*extremitas sternalis*). Extremitas cranialis je zhora nadol oploštelá a laterálne sa plôš-kou povlečenou chrupavkou prikladá k akromiu, s kt. utvára tuhý kĺb opatrený puzdrom a na povrchu krytým silným lig. coracoclaviculare. Vo vonkajšej tretine tela je na zadnom obvode tuberositas coracoidea, od kt. sa začína silné lig. coracoclaviculare.

Extremitas sternalis je zhrubnutá a prostredníctvom chrupavky sa privracia k chrupavkovej vložke sternoklavikulárneho kĺbu. Na spodnej strane sternálneho konca je drsnatina po úpone lig. costoclaviculare a od nej laterálne plytká, často nezreteľná brázda (*sulcus subclavius*), kde sa začína rovnomenný sval.

Pri živočíchoch, kde končatina vykonáva len kyvadlové pohyby, je klavikula redukovaná (početné šelmy) al. chýba (kopytníky). U človeka sa chýbanie c. spája s defektmi klenby lebky a je vždy patol.

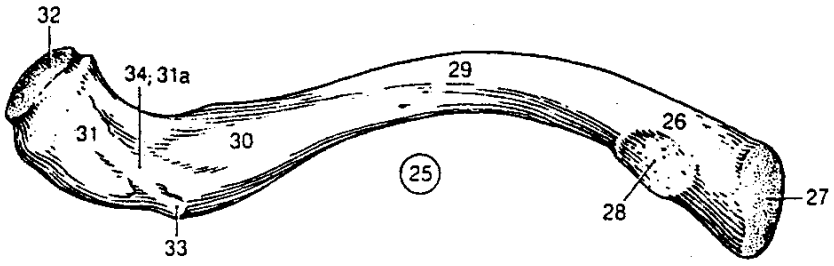

Obr. Clavicula (kľúčna kosť, **25**). **26** – extremitas sternalis (koniec klavikuly privrátený k mostíku); **27** – (facies articularis sternalis (kĺbová plocha pre spojenie s mostíkom); **28** – impressio lig. costoclavicularis (drsná plôška v priehlbine na spodnej ploche pori sternálnom konci klavikuly; upína sa tam rovnomenný väz); **29** – corpus claviculae (corpus clôaviculare, telo kľúčnej kosti); **30** – sulcus m. subclavii (pozdĺžny žliabok na spodnej ploche klavikuly; miesto úponu m. subclavius); **31** – extremitas acromialis (vonkajší koniec klavikuly, privrátený k akrómiu); **31a** – (tuberositas lig. costoclavicularuis (drsnatina pre úpon rovnomenného väzu); **32** – facies articularis acromialis (kĺbová plôška pre skĺbenie klavikuly s akrómiom); **33** – tuberculum conoideum (hrbolček na spodnej ploche pri akrómiovom konci klavikuly pre úpon lig. conoideum – časť lig. coracoclaviculare); **34** – linea trapezoidea (úponová línia pre lig. trapezoideum – druhá časť lig. coracoclaviculare na spodnej ploche pri akrómiovom konci klavikuly v pokračovaní predchádzajúceho hrbolčeka)

Osifikácia c. sa začína uprostred, a to už asi v 16 mm dlhých embryí. Deje sa vo väzive, kt. pripomína prochondrálne tkanivo. U novorodencov má c. chrupavkové konce. U dievčat asi v 14. r., u chlapcov v 17. r. sa zjavuje na sternálnom konci epifýza, kt. okolo 20. r. splýva s c.

clavicularis, e – [l. *clavicula* kľúčna kosť] klavikulárny, kľúčnicový, patriaci ku kľúčnici.

Clavigrenin® (Galena) – Dihydroergotamini mesilas (dihydroergotaminium mesylicum 2 mg v 1 ml (= 25 kv.) rozt. Sympatikolytikum, antimigrenikum; →*dihydroergotamín.*

Indikácie – vazomotorické bolesti hlavy, migrény (prevencia pred záchvatom). Prejavy nežiaducich účinkov po th. tymoleptikami a neuroleptikami (palpitácie, cefalea, závraty, sucho v ústach ap.). Poruchy vegetatívnej regulácie s prevahou adrenergického systému, hypotónia a atónia čriev.

Kontraindikácie – ischemická choroba srcda (angina pectoris, infarkt moykardu), vagotónia, hypertenzia, tyreotoxikóza, sepsa, ťažké poškodenie pečene a obličiek, súčasná th. Pelentanom a i. antikoagulanciami. Nemá sa podávať deťom < 6-r.

Nežiaduce účinky – nauzea, hnačky, vracanie, závraty, somnolencia, zmeny TK, rytmu a frekvencie srdca, anginózne bolesti, kongescia nosovej sliznice. Pri hepatopatiách a hypertyreóze môžu dlhšie podávanie vyšších dávok vyvolať príznaky ergotizmu: cirkulačné poruchy následkom vazokonstrikcie, trombózy, parestézie, svalové bolesti, suchá periférna gangréna, výnimočne ložiskové mozgové príznaky a kŕče.

Interakcie – C. znižuje účinok koronárnych vazodilatancií, α-sympatikomimetík a klonidínu, Zvyšuje účinnosť antikoagulancií. Účinok C. zvyšujú α-sympatikolytiká a znižujú α-sympatikomimetiká.

Clavigrenin forte® (Galena) – Dihydroergotamini mesilas (dihydroergotaminium mesylicum) 125 mg v 25 ml rozt. (1 kv. = 0,16 mg mezylanu dihydroergotamínia; 1 ml = 32 kv. = 5,0 mg mezylanu dihydroergotamínia. Námeľový alkaloid s α-sympatikolytickým účinkom. Hydrogenáciou je potlačený vplyv na maternicu. Čiastočná stimulácia α-adrenergických receptorov vyvoláva vazokonstrikciu kapacitných ciev, v menšej miere meningeálnych ciev. Má aj antisérotonínový účinok. Sympatikolytikum, antimigrenikum; →*dihydroergotamín.*

Dávkovanie – spočiatku 3-krát/d 2 kv., postupne sa dávka zvyšuje o 1 kv./d. po th. dávku 3-krát/d 7 – 10 kv. Po potrebnej dĺžke podávania (pri migréne 6 – 12 týžd.) sa dávka opäť znižuje až na 3-krát/d 1 – 2 kv. . Deťom od 6 r. sa podáva 3-krát/d 1 – 2 kv., zvyšuje sa obdeň o 1 kv. až do dávky 3-krát/d 5 – 8 kv.; potom sa dávka opäť postupne znižuje až na 3-krát/d 1 až 2 kv. Opatrnosť je žiaduca pri obliterujúcich procesoch na dolných končatinách a glaukóme.

clavipectoralis, e – [l. clavicula kľučnica + l. pectus hruď, hrudník] klavipektorálny, týkajúci sa kľúčnice a hrudníka.

clavis, is, f. – [l.] kľúč.

Clavis articuli Choparti – lig. bifurcatum na dorzálnej strane kĺbového puzdra priečneho kĺbu →*priehlavku*; po jeho preťatí sa dá široko otvoriť kĺb.

Clavitol® →*gravitol.*

Claviton® – anticholínergikum; →*tridihexetyljodid.*

clavulanatum →*klavulanát.*

clavus, i, m. – [l.] klavus, kurie oko, miestne ohraničený, bolestivý, plochý hrboľ kruhovitého tvaru, hladkého povrchu s kúžeľovitým hrotom obráteným nadol. Ide o hyperkeratózu, kt. vyvoláva vonkajší dlhodobý tlak, najčastejšie nad kostnou spodinou vystupujúcou blízko pod kožou. Ide obvykle o kruhovité, mierne vyvýšené ložisko, uprostred s centrálnou parakerató-zou, kt. má kužeľovitý tvar s hrotem obráteným nadol a zasahujúcim do značnej hlbky. Epidermis pod ním sa po čase zúži, v okolí rohového čapu je akantotická. C. býva v priemere 3 – 10 mm veľký, väčšinou nažltlej farby, niekedy s odtieňmi do siva al. hneda. Povrch je obvykle hladký al. má v centre drobné zdrsnenie zodpovedajúcí rohovému čapu. Ak sa poškrabe nechtom, ľahko sa rozštiepi, zbelie a viac zdrsnie. Ak sa odstrihne celý c. guľatými nožničkami dosť hlboko, vylúpne sa niekedy špička kónickej hyperkeratózy a v koži zostane nekrvácajúca jamka s ružovou spodinou. C. sa vyskytuje najčastejšie nad tuhou, kostnou spodinou, blízkou koži, kt. je vystavená dlhodobému tlaku zvonka, najmä nevhodnou obuvou. Lokalizuje sa preto obvykle nad kĺbmi prstov nôh, najmä malíčka, príp. nad metatarzofalan-govým kĺbom palca, stupajoch v oblasti metatarzov al. na prechode päty do klenby nohy. Ich bolestivosť je rôzne veľká, niekedy aj pokojová (keď siaha kónický čap hyperkeratózy až k periostu) al. pri atmosférických poruchách, najmä však tlaková pri chôdzi. Vyvíjajúci sa c. sa môže sám zhojiť, ak sa vylúči pôsobenie vonkajšieho tlaku.

Dfdg. – treba odlíšiť najmä plantárne bradavice, kt. nezávisia od tlaku z hĺbky, pri zrezaní skalpelom ľahko krvácajú vzhľadom na papilomatózu a prejavujú sa po ňom ako kameň zasadený do prsteňa (priemer hore byvá menší ako v hĺbke). Mozoľ je obvykle väčší, menej vyklenutý, nepresnejšie ohraničený a nebolestivý.

Th. – predpokladom úspešnej th. je vylúčenie tlaku vhodnou obuvou al. vložkami, príp. orto-pedickými. Zmäkčuje sa horúcimi kúpeľmi, 10 – 20 % acidi salicylici vo vazelíne, collodii elastici al. kolemplastre (náplasť na kurie oká). Okolie treba chrániť zinkovou pastou. Za 1 až 2 d sa zmäknuté rohové masy tupo zoškrabú a postup opakuje až do odstránenia celého c. Prevencia spočíva v

odstránení ortopedických chýb nôh, nosení netlačiacej obuvi a pravidelnou pedikúrou. Pri neodbornej th. môže vzniknúť maltretácia, infekcia a jej následky (eryzipel, flegmóna).

clavus hystericus – psychogénna, neurotická bolesť hlavy pri poruche vyššej nervovej čin-nosti, pocit napätia a tlaku na hlave, precitlivenosť vlasov na dotyk.

Claytonova žltá – biol. farbivo; →*tiazolová žltá G.*

clazolamum →*klazolam.*

clazuril →*klazuril.*

clearance – [angl. očista z to clear očistiť] klírens; 1. farm. hypotetický objem telového kompartmentu, kt. sa zbavil príslušnej látky (liečiva) v časovej jednotke; 2. objem plazmy, kt. sa zbaví predmetnej látky (endogénny kreatinín, inulín, PAH) v časovej jednotke, miera glomerulárnej filtrácie; →*klírens.*

clearing factor – vyčírovací faktor; →*heparín*; →*hyperlipoproteinémia.*

Clearnal® (Yoshitomi) – antialergikum, antiastmatikum; →*traxanox.*

Clearteck® (Penreco) – laxatívum; →*parafínový olej.*

clebopridum →*kleboprid.*

Cleborit® (Admirall-Omega) – antagonista dopamínových receptorov podobný metoklopra-midu, antiemetikum, antispazmodikum; malát →*klebopridu.*

Clédial® (Anphar-Rolland) – antidepresívum; →*medifoxamín.*

clefamidum – klefamid, antiamébikum; →*chlórfenoxamid.*

cleid/o- – prvá časť zložených slov z g. *kleis-kleidos* kľúčna kosť

cleid(cleis)agra, ae, f. – [*kleid(s)-* + g. *agra* lov, záchvat] kleidagra, bolesti kľúčnice pri záchvate dny.

cleidarthtritis, itidis, f. – [*kleid-* + g. *arthron* kĺb + *-itis* zápal] dnové postihnutie oblasti kľúčnice.

cleidocostalis, e – [*kleido-* + l. *costa* rebro] kleidokostálny, týkajúci sa kľúčnice a rebra.

cleidocranialis, e – [*kleido-* + g. *kranion* lebka] kleidokraniálny, týkajúci sa kľúčnice a leb-ky.

cleidomastoideus, a, um – [*kleido-* + g. *mastoidés* hlávkový] kleidomastoidový, týkajúci sa kľúčnice a hlávkového výbežku.

cleidoicus, a, um – [*kleid-* + g. *eidos* podoba] kľúčnicový, podobný kľúčnici.

cleidotomia, ae, f. – [*kleido-* + g. *tomé* rez] kleidotómia, operačná preťatie kľúčnice (v od-umretom plode).

cleis(cleid)algia, ae, f. – [*kleis(d)-* + g. *algos* bolesť] kleidalgia, bolesť v oblasti kľúčnice; →*cleidagra.*

cleistothecium – [g. *kleisis* uváver + g. *théké* škatuľa, puzdro] plody niekt. askomycét; →*kleistotécium.*

Cleiton® (Sankyo Zoki) – glukokortikoid, antiflogistikum; →*hydrokortizón.*

Clelandovo činidlo (Calbiochem) – dimerkaptobutándiol, protektívum SH skupín; →*1,4-di-tiotreitol.*

Clemanil® (Kyoritu Yamagata) – antihistaminikum; hydrogénfumarát →*klemastínu.*

clemastinum →*klemastín.*

Clematis – rod rastlín čeľade *Ranunculaceae*, z kt. mnoho druhov je jedovatých.

Clemensenova redukcia – redukcia karbonylovej skupiny aldehydov a ketónov na metylénovú al. metylovú skupinu účinkom kys. chlorovodíkovej a amalgámovaného zinku. C. r. sa využíva sa pri štúdiu terpénov a steroidov.

clemizolum →*klemizol.*

clenbuterolum →*klenbuterol.*

Clenil-A® (Chiesi) – antialergikum, inhalačné antiastmatikum, lokálne antiflogistikum; →*beklometazón.*

Cleocin® (Uhpjohn) →*klindamycín.*

Cleofil® (Ciba) – anorektikum; →*difemetoxidín.*

Cleprid® (Recordati) – antagonista dopamínových receptorov, antiemetikum, antispazmodikum; malát →*klebopridu*

Cleptidae – zlatuškovité. Čeľaď z podradu úzkopásych blanokrídlovcov. Parazitujú v zámotkoch piliarok al. iného blanokrídleho hmyzu, kde požierajú telo hostiteľskej larvy. Známy druh zlatuška obyčajná (*Cleptes semiauratus*) parazituje v zámotkoch piliarky pásikavej.

cleptomania, ae, f. – [g. kleptein kradnúť + g. maniá vášeň] kleptománia, duševná porucha prejavujúca sa chorobným sklonom ku kradnutiu bez zištných dôvodov, nutkavá potreba kradnúť.

cleptophobia, ae, f. – [g. kleptein kradnúť + g. fobos strach] kleptofóbia, chorobná tieseň, strach pred zlodejmi.

Clera® (Ciba) – anorektikum; →*difemetoxidín.*

Clérambaultov syndróm →*syndrómy.*

Clérambaultov-Kandinskyho syndróm →*syndrómy.*

Cleregil® – antidepresívum; →*deanol aceglumát.*

Cleridae – pestrokrovkárovité, čeľaď z radu chrobákov. Patrí sem pestrokrovkár mravčí (*Thanasimus formicarius*), asi 7 až 10 mm dlhý, na krovkách, kt. sú pri koreni červené, má čierne a biele pásiky. Spodná strana tela je červená, tykadlá a nohy obyčajne čierne. Žije na kmeňoch ihličnatých a listnatých stromov, kde prenasleduje hmyz, najmä lykožrúty. Je užitočný.

Cleridium® (Millot-Solac) – koronárne vazodilatans; →*dipyridamol.*

Cleveho chlorid – I – triviálny názov chloridu trichlorotriamoplatičitého komplexu, cis-$[PtCl_3(NH_3)_3Cl]$; II – triviálny názov chloridu chlorotriamoplatnatého $[PtCl(NH_3)_3]Cl$.

Cleveho soľ – triviálny názov cis-tetrachlorodiamoplatičitého komplexu *cis*-$[PtCl_4(NH_3)_2]$.

Clevergenov násadec – časť zariadenia na destiláciu s vodnou parou. Umožňuje samovoľný spätný tok kondenzátu vodnej pary oddeleného od destilovanej látky, v kt. sa nemieša, z destilačnej predlohy do varnej banky. Takto sa znžujú straty destilačného produktu.

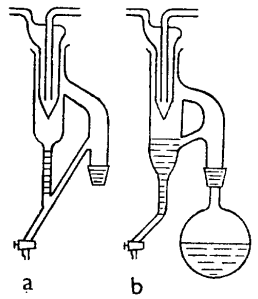

Clevergenov nástavec. **a** – pre látky s nižšou hustotou ako hustota vody; **b** – pre látky s vyššou hustotou ako hustota vody

Clexane® (Rhône-Poulensc) – anxiolytikum; →*suriklón.*

Clexon® (Wellcome) – antiprotozoikum účinné proti teilériám; →*parvakvón.*

Cliacil® (Hoechst) →*penicilín G.*

click – [angl. cvaknutie; to click on aktivovať, vybrať si] klik, klapnutie, krátka ostrá ozva. Môže byť ejekčný, a neejekčný, systolický, strednosystolický, mitrálny a Ortolaniho klik.

clidanac →*klidanak.*

clidinium bromid →*klidíniumbromid.*

clima, tis, n. – [l.] klíma, podnebie.

climactericus, a, um – [g. *klémaktér* prechod] klimakterický, týkajúci sa klimaktéria, prechodu.

climacterium, i, n. – [g. *klémaktér* prechod] klimaktérium, prechod. C. virile – mužské klimaktérium.

climatotherapia, ae, f. – [l. clima podnebie + g. therapeiá liečenie] klimatoterapia, liečenie využívajúce vplyvy podnebia.

climax →*klimaktérium.*

Clift® (Knoll) – kardiotonikum; 4,-metyléter →*proscilaridínu.*

Clin® – analgetikum, antipyretikum; →*salicylát sodný.*

clinarthrosis, is, f. – [g. *klínein* skláňať sa, ohýbať sa + arthrosis artróza] klinartróza, abnor-málna deviácia kostí pri osteoartróze.

clindamycinum →*klindamycín.*

Clinestrol® – estrogén; →*dimetylstilbestroldipropionát.*

clinica, ae, f. – [g. klíné posteľ, kliniké techné liečenie upútaných na posteľ] klinika, nemocničné oddelenie pri lekárskej fakulte slúžiace na výučbu.

Clinicide® (DeWitt) – ektoparazitidídum, insekticídum, pedikulocídum; →*karbaryl.*

clinicus, a, um – [g. klíné posteľ, kliniké techné liečenie upútaných na posteľ] klinický, posteľový, týkajúci sa hospitalizovaného pacienta.

clinidiumbromid →*klinídiumbromid.*

Clinimycin® – antibiotikum; dihydrát →*oxytetracyklínu.*

Clinistix® – enzýmami impregnovaný plastikový indikátorový pásik na dôkaz cukru v moči; pásik sa ponorí do moču, pozit. výsledok sa prejaví zmenou sfarbenia pásika.

Clinitar® (Smith & Nephew) – antiekzematikum; kamenouhoľný decht.

Clinitest® – reakčné tbl. obsahujúce síran meďnatý, kt. sa používajú na stanovenie cukru v moči (10 kv. vody a 5 kv. moču sa nakvapká do skúmavky, pridá sa tbl. C. a zmes sa povarí; zmena sfarbenia sa porovnáva s farebnou stupnicou).

Clinium® (McNeil) – koronárne vazodilatans; →*lidoflazín.*

clinocephalia, ae, f. – [g. *klínein* ohýbať + g. *kefalé* hlava] klinocefália, sedlovitá lebka, vrodená deformácia hlavy.

clinodactylia, ae, f. – [g. *klínein* ohýbať + g. *daktylos* prst] klinodaktýlia, vrodená deformá-cia prstov, kt. sú ohnuté.

clinoenstatitum – klinoenstatit, magnéziummetasilikát, $MgSiO_3$, biely monoklinický minerál, prakticky nerozp. vo vode, rozp. v kys. fluórovodíkovej.

clinofibratum →*klinofibrát.*

clinoideus, a, um – [g. *klíné* posteľ + g. *eidos* podoba] klinoidný, posteľový, podobný posteli.

Clinolamide® – amid esenciálnej karboxylovej kys.; cyklohexylamid kys. linolovej.

clinomania, ae, f. – [g. *klínein* ohýbať + g. *maniá* vášeň] klinománia, chorobná túžba po ležaní.

Clinoril® (Merck & Co.) – antiflogistikum; →*sulindak.*

clinotherapia, ae, f. – [g. *klínein* ohýbať + g. *therapeiá* liečenie] klinoterapia, liečenie pokojom na posteli.

Clinovir® (Upjohn) – progestagén, regulátor estru; →*medroxyprogesterón.*

Clinoxan® (Midy) – myorelaxans; →*tetrazepam.*

clinozoisitum – klinozoisit, minerál obsahujúci kremičitan hlinitovápenatý $Ca_2Al_2SiO_7$; na-chádza sa v cemente.

Cliocinizine® – antihistaminikum; →*klocinizín.*

clionasterolum – klionasterol, γ-sitosterol.

clioquinolum →*kliochinol.*

clioxanidum →*klioxanid.*

CLIP – skr. corticotropin-like intermediate lobe peptide; peptid stredného laloku podobný kortikotropínu; →*hypofýza.*

Clipper® (ICI) – regulátor rastu rastlín s antimykotickým účinkom; →*paklobutrazol.*

cliprofenum →*kliprofén.*

Cliquinol® – antiseptikum, antiamébikum; →*jódchlórhydroxychín*.

cliseometria, ae, f. – [g. *klínein* skláňať sa + g. *metrein* merať] klizeometria, meranie (panvového) sklonu.

Clistin® (McNeil) →*karbinoxamínmaleát*.

Clisundac® (Lagap) – antiflogistikum; →*sulindak.*

clition – [g. *kleitys* sklon, klivus] klition, stredný bod predného okraja klivu.

Clitizina® (Lagap) – antiflogistikum; →*sulindak.*

clitorectomia, ae, f. – [g. *kleitoris-kleitoridos* malý výčnelok, dráždec + g. *ektomé* vyňatie] klitorektómia, chir. odstránenie dráždca.

clitoriditis, itidis, f. – [g. *kleitoris-kleitoridos* draždec + *-itis* zápal] klitoriditída, zápal drážd-ca.

clitoromegalia, ae, f. – [g. *kleitoris-kleitoridos* dráždec + g. *megalos* veľký] klitoromegália, zväčšenie dráždca.

clitoris, is, f. – [g. *kleitoris-kleitoridos* dráždec] dráždec.

clitorismus, i, m. – [g. *kleitoris-kleitoridos* dráždec + *-ismus*] klitorizmus, dlhšie trvajúce bolestivé stoporenie dráždca (por. priapizmus u muža).

clitoromania, ae, f. – [g. *kleitoris-kleitoridos* dráždec + g. *maniá* vášeň] klitorománia, nadmerná pohlavná žiadostivosť u žien.

clitorophobia, ae, f. – [g. *kleitoris-kleitoridos* dráždec + g. *fobos* strach](Raggi, 1877) klitorofóbia, syn. klaustrofóbie; →*fóbie.*

clitoroplastica, ae, f. – [*clitoris* + g. *plastiké (techné*) tvárne umenie] klitoroplastika, plastická operácia na dráždci.

clitororrhagia, ae, f. – [g. *kleitoris-kleitoridos* dráždec + g. *rhagiá* z rhégnynai výron] klitororágia, krvácanie z dráždca.

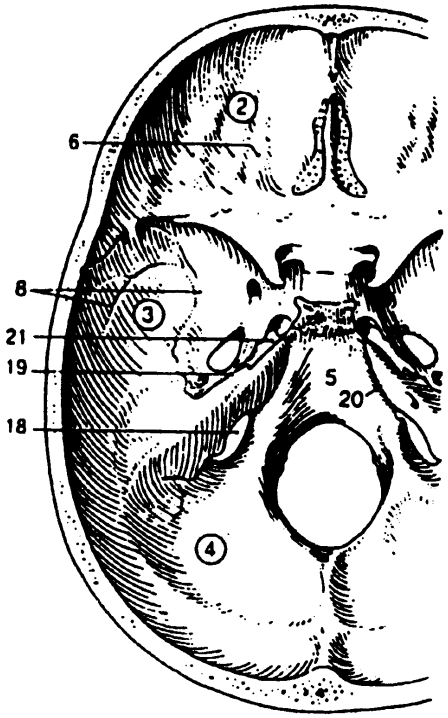

clivus, i, m. – [l.] sklon, svah, stráň.

Clivus basilaris *→clivus ossis occipitalis.*

Clivus Blumenbachi – Blumenbachov lebkový svah, dozadu sa zvažujúci úsek zadnej lebkovej jamy od dorsum sellae po foramen magnum, spodina záhlavnej kosti a priľahlej klinovitej kosti, obrátená do lebkovej dutiny.

Obr. Basis cranici interna – clivus. **2** – fossa cranii anterior; **3** – fossa cranii media; **4** – fossa cranii posterior; **5** – **clivus**; **6** – impressiones digitatae; **8** – sulci arterialies; **18** – foramen jugulare; **19** – fissura sphenopetrosa; **20** – fissura petrooccipitalis; **21** – foramen lacerum

Clivus monticuli *→declive.*

Clivus ossis occipitalis – c. basilaris, dolná časť c. Blumenbachi tvorená bazilárnou časťou záhlavnej kosti.

Clivus ossis sphenoidalis – horná časť c. Blumenbachi tvorená povrchom tela klinovitej kosti

cloaca, ae, f. – [l.] kloaka, stoka, kanál; spoločné ústie GIT, močových ciest a pohlavných orgánov niekt. živočíchov (napr. vtákov).

Cloaca congenitalis *→cloaca persistens.*

Cloaca ectodermalis – časť embryonálnej kloaky nachádzajúca sa pôvodne na vonkajšej strane kloakovej membrány.

Cloaca entodermalis – časť embryonálnej kloaky nachádzajúca sa pôvodne na vnútornej strane kloakovej membrány.

Cloaca persistens – c. congenitalis, kongenitálne pretrvávanie spoločnej dutiny, do kt. sa otvárajú vývody čreva, močových a reprodukčných orgánov.

cloacalis, e – [l. cloaka kanál] kloakový, týkajúci sa kloaky.

clobazamum *→klobazam.*

clobenfurolum *→klobenfurol.*

clobenosidum →*klobenozid.*

clobenzepamum →*klobenzepam.*

clobenzorex →*klobenzorex.*

clobenztropinum →*klobenztropín.*

Cloberat® (Negroni) →*Clofibratum .*

Clobesol® (Glaxo) →*Clofibratum.*

clobetasolum propionatum →*klobetazolpropionát.*

clobetasonum →*klobetazón.*

Clobren-SF® (Morishita) →*Clofibratum.*

clobutinolum →*klobutinol.*

clobuzarit →*klobuzarit.*

clocapraminum →*klokapramín.*

Clocete® (Toyama) – hydrochlorid →*meklofenoxátu.*

clocinizinum →*klocinizín.*

cloconazolum →*klokonazol.*

clocortolonum →*klokortolón.*

clodanolenum →*klodanolén.*

Cloderm® (Ortho) – 21-pivalát →*klokortolónu.*

clodronatum natricum →*klodronát sodný.*

clodazonum hydrochloridum →*klodazolónhydrochlorid.*

clofaziminum →*klofazimín.*

clofedanolum – antitusikum; →*chlofedianol.*

Clofekton® (Yoshitomi) →*klokapramín.*

clofenamidum →*klofenamid.*

clofenciclanum →*kloféncikláni.*

clofenotanum – klofenotán; →*DDT.*

Clofenpyride® – antihyperlipoproteinemikum; →*nikofibrát.*

clofentezinum →*klofentezín.*

Clofibrat Spofa® →*Clofibratum.*

Clofibratum – skr. Clofibrat., →*klofibrát*, ČsL 4, etylester kys. 2-metyl-2-(4-chlórfenoxy)-propiónovej, $C_{12}H_{15}ClO_3$, M_r 242,70. Je to bezfarebná, nanajvýš slabo žltkastá tekutina, charakteristického zápachu. Je prakticky nerozp. vo vode, miešateľná s 95 % liehom a chloroformom. Antihyperlipoproteinemikum.

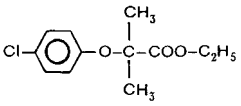

Clofibratum

Dôkaz

a) Hustota α_{20} = 1,138 – 1,144 g/cm^3.

b) Absorpčné spektrum rozt. skúšanej látky v 95 % liehu (0,010 g a 0,10 g/l) merané v 10 mm vrstve voči 95 % liehu v ultrafialovej časti má maximá pri 226±1, 279±1 a 287±1 nm.

c) Infračervené spektrum rozt. skúšanej látky v chloroforme, merané v 0,1 mm vrstve sa zhoduje so spektrom overenej vzorky klofibrátu získanej za rovnakých podmienok

Stanovenie obsahu

Asi 0,2500 g vzorky sa v banke so zábrusom zmieša s 30,0 ml 2-propanolu a 20,00 ml odmer-ného rozt. hydroxidu sodného 0,1 mol/l a varí sa 30 min pod spätným chladičom. Po ochlade-ní sa pridá niekoľko kv. rozt. fenolftaleínu a retitruje sa odmerným rozt. kys. chlorovodíkovej 0,1 mol/l do odfarbenia. Zistená hodnota sa skoriguje výsledkom slepého pokusu.

1 ml odmerného rozt. hydroxidu sodného 0,1 mol/l zodpovedá 0,02427 g $C_{12}H_{15}ClO_3$.

Uchováva sa v dobre uzavretých nádobách. Nesmie sa vydávať bez lekárskeho predpisu.

Dávkovanie – jednotlivá th. dávka per os je 0,5 g, denná 1,0 až 1,5 g.

Prípravky – Amotril®, Amparton®, Apolan®, Artevil®, Ateculon®, Arteriosan®, Atheropront®, Atromidin®, Atromid-S®, Bioscleran®, Claripex®, Cloberat®, Clobren-SF®, Clofinit®, CPIB®, Hyelorate®, Lipavlon®, Liprinal®, Neo-Atromid®, Normet®, Normolipol®, Recolip®, Rege-lan®, Serotinex®, Sklerolip®, Skleromexe®, Sklero-Tablinen®, Ticlobran®, Xyduril®; kombinácia s androsterónom Atromid®.

Clofinit® (Gentili) →*Clofibratum.*

cloflucarbanum →*kloflukarbán.*

clofoctolum →*klofoktol.*

cloforex →*kloforex.*

clogestonum acetatum →*klogestónacetát.*

clomacranum phosphoricum →*klomakránfosfát.*

Clomag® – antihyperlipoproteinemikum; horečnatá soľ kys. klofibrovej.

clomestronum →*klomestrón.*

clometacinum – analgetikum; →*klometacín.*

Clometazin® – analgetikum; →*klometacín.*

clomethacillinum →*klometacilín.*

clometacinum →*klometacín.*

clomethiazolum →*klometiazol.*

clometocillinum →*klometocilín.*

Clomid® →*klomiféncitrát.*

Clomidazol® – antimykotikum; →*chlórmidazol.*

Clomifene® →*klomifén*

Clomid® (Merrell) →*klomifén*

clomiphenum →*klomifén.*

Clomipraminum chloratum – chlorid →*klomipramínia.*

Clomivid® (Draco) →*klomifén*

clomocyclinum →*klomocyklín.*

Clomphid® →*klomifén.*

clonazepamum →*klonazepam.*

clonicus, a, um – [g. klonos zmätený pohyb] klonický, šklbavý, prerušovaný, trhavý.

Clonidinum chloratum – chlorid →*klonidínia,* ČsL 4.

clonismus, i, m. – [g. *klonos* zmätený pohyb] klonizmus, opakujúce sa zášklby, šklbavá reč, trhavé pohyby.

Clonistada® (Stadaopharm) – antihypertenzívum; →*klonidín.*

clonitazenum →*klonitazén.*

Clonitrate® – koronárne vazodilatans; →*klonitrát.*

clonixerilum →*klonixeril.*

Clonopin R® (Roche) – antikonvulzívum; →*klonazepam.*

clonorchiasis, is, f. – [*Clonorchis sinensis* + *-asis*] →*klonorchiáza.*

Clonorchis sinensis – syn. *Opistorchis sinensis*, cicavica čínska, malá pečeňová cicavica, dlhá 1 – 2 cm, široká 3 – 5 mm. Žije v žlčových cestách človeka. Jej vajíčka majú viečka (operkulum); morfol. sa ťažko odlišujú od vajíčok ostatných cicavíc. Jej hostiteľom sú slimáky a sladkovodné ryby. Vyvoláva →*klonorchiázu.*

Clont® (Bayer) – antiprotozoikum, účinné proti trichomoniáze; →*metronidazol.*

clonus, i, m. – [g. klonos prudký pohyb, zrážka] klonus, klonický, trhavý kŕč.

clopamidum →*klopamid.*

Clopane® (Lilly) – vazokonstringens; →*cyklopentamín.*

clopenthixolum →*klopentixol.*

cloperastinum →*kloperastín.*

Clophen® (Bayer) →*polychlórované bifenyly.*

clopidolum – kokcidiostatikum; →*klopidol.*

clopimozidum →*klopimozid.*

Clopindol® – kokcidiostatikum; →*klopidol.*

Clopinerin® (Nipon Shoji) – bronchodilatans; →*klorprenalín.*

clopirac →*klopirak.*

cloprednolum →*kloprednol.*

cloprostenolum →*kloprostenol.*

clopyralid →*klopyralid.*

Cloquetov kanál – [Cloquet, Jules, 1790–1883, franc. chirurg] →*canalis hyaloideus.*

Cloquetov väz – [Cloquet, Jules, 1790–1883, franc. chirurg] →*vestigium processus vaginalis.*

Cloquetova fascia – syn. septum femorale, zahustenie ext-raperitoneálneho tkaniva, obkolesené tukovým tkanivo, kt. uzatvára anulus femoralis, pochádza z fascia transversalis, prechádzajú ňou lymfatické cievy.

Cloramfen® (Sclavo) →*chloramfenikol.*

Cloramficin® →*chloramfenikol.*

Cloramin® (Simes) hydrochlorid →*mechlóretamínu.*

cloranololum →*kloranolol.*

Clorarsen® →*dichlórfenarzínhydrochlorid.*

clorazepatum dikalicum →*klorazepát.*

Clorazil® (Sandoz) – antipsychotikum; →*klozapín.*

clorazolam →*klorazolam.*

clordelazin →*klordelazín.*

Clorevan® (Evans) – hydrochlorid →*chlórfenoxamínu.*

clorexolonum →*klorexolón.*

Clorina® (Heyden) →*chloramín-T.*

clorindionum →*klorindión.*

Clorociclin® (Panthox & Burck) – antibiotikum; →*senociklín.*

Clorocyn® →*chloramfenikol.*

Clorolifarina® →*chloramfenikolpalmitát.*

Cloromilen® →*chloramfenikol.*

Cloromisan® →*chloramfenikol.*

Cloronaftina® – antineoplastikum; →*chlórnafazín.*

cloroperonum hydrochloricum →*kloroperónhydrochlorid.*

clorophenum →*klorofén.*

Cloropiril® – antihistaminikum; →*chlórfeniramín.*

cloroprenalinum →*kloroprenalín.*

Clorotepinium maleinicum – skr. Clorotepin. maleinic. maleínan klorotepínia, syn. Clorotepini maleas, ČsL 4, klorotepíniummaleinát, t. j. 4-metyl-1-(8-chlór-10,11-dihydrodibenzo-[b,f]tiepín-10-yl)piperazíniummaleinát, $C_{23}H_{25}ClN_2O_4S$, Mr 460,97; antipsychotikum (neuro-leptikum); →*klorotepín.*

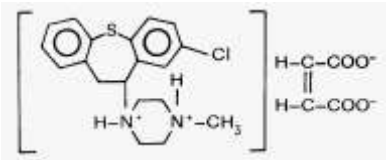

Je to biely al. takmer biely mikrokryštalický prášok, bez zápachu. Je veľmi ťažko rozp. vo vode, mierne rozp. v 95 % liehu a dobre rozp. v chloroforme.

Clorotepinium maleinicum

Dôkaz

a) Teplota topenia = 197 – 202 °C.

b) Na tenkú vrstvu silikagélu s fluorescenčnou prísadou na detekciu pri 254 nm sa nanesú na štart čerstvo pripravené rozt. látok v poradí:

1. 10 ml rozt. skúšanej látky v chloroforme (20 mg/ml),
2. 10 ml rozt. overenej vzorky maleinanu klorotepínia (20 mg(ml),
3. 10 ml rozt. overenej vzorky maleinanu klorotepínia v chloroforme (40 mg/ml),
4. 10 ml rozt. kys. maleinovej v metanole (5,0 mg/ml).

Vyvíja sa v zmesi chloroform –metanol –voda (65 + 25 + 4 obj.). Po vybratí z komory a vyprchaní rozpúšťadiel voľne na vzduchu sa potom rovnomerne postrieka zmesou 95 % liehu s koncentrovanou kys. sírovou (9 + 1 obj.), vloží sa na 15 min do sušiarne vyhriatej na 105 °C a bezprostredne sa pozoruje vo svetle ortuťovej výbojky s maximnom žiarenia pri 366 nm. Na chromatograme 1 je pri obidvoch spôsoboch detekcie patrná hlavná škvrna, kt. má zhodnú polohu a intenzitu ako hlavná škvrna na chromatograme 4 a 2 (kys. maleinová). Chromatogramy 1 a 3 sa ďalej použijú na skúšku na cudzie org. látky.

c) Infračervené spektrum rozt. skúšanej látky v chloroforme (50 mg/ml), merané v 0,1 mm vrstve sa zhoduje so spektrom overenej vzorky maleinanu klorotepínia, získaného za rovnakých podmienok.

Stanovenie obsahu

Asi 0,2000 g vysušenej látky sa rozpustí miernym zahriatím v zmesi 20,0 ml bezvodej kys. octovej a 10,0 ml anhydridu kys. octovej. Po ochladení sa pridajú 3 kv. rozt. kryštálovej violete a titruje sa odmerným rozt. kys. chloristej 0,1 mol/l do modrého sfarbenia. Zistená hodnota sa koriguje výsledkom slepého pokusu.

1 ml odmerného rozt. kys. chloristej 0,1 mol/l zodpovedá 0,02305 g $C_{23}H_{25}ClN_2O_4S$.

Uchováva sa v dobre uzavretých nádobách a chráni pred svetlom. Nesmie sa vydávať bez lekárskeh predpisu.

Dávkovanie – th. jednotlivá dávka per os je 0,005 – 0,01 g, denná per so 0,01 – 0,05 g.

Prípravok – Obducetta clorotepinii maleinici, ČSL 4 (Clotepin®).

Clorox® – dezinficiens, vodný rozt. chlórnanu sodného, NaClO.

Clorpactin WCS® (Quardian) →*oxychlorosén.*

Clorpactin XCB® (Quardian) →*oxychlorosén.*

clorprenalinum hydrochloricum →*klorprenalínhydrochlorid.*

clorterminum hydrochloridum →*klortermínhydrochlorid.*

Clortetrin® (Fargal) – antibiotikum; →*demeklocyklín.*

closantel →*klosantel.*

closilas – closilate, klosilát, neregistrovaná medzinárodná skr. pre ester kys. *p*-chlórbenzén-sulfónovej, odporúčaná SZO.

Closina® – antibiotikum, tuberkulostatikum; →*cykloserín.*

closipirazinum →*klosipirazín.*

clostebolum →*klostebol.*

Clostilbegyt® (EGYT) – syntetický antagonista estrogénov, stimulans gonád; →*klomifén.*

Clostridium, i, n. – [g. *klóstér* vreteno] rod grampozit., anaeróbnych baktérií, kt. tvoria endospóry. Klostrídiá štiepia bielkoviny al. sú producentmi toxínov. Ich prirodzeným domovom je pôda al. GIT zvierat a človeka. Väčšina druhov sú saprofyty vegetujúce v pôde. Niekt. z C. tvoria rozp. antigény, kt. môžu byť toxické (endotoxíny). Patogénne druhy možno podľa typu infekcie, kt. vyvolávajú, rozdeliť na 2 skupiny: prim. neurotoxické (*C. tetani, C. botulinum*) a histotoxické (*C. bifermantans, C.*

fallax, C. histolyticum, C. novyi, C. septicum, C.. perfringes), kt. vyvolávajú nielen celkové toxické príznaky, ale súčasne deštruujú infikované tkanivo, napr. anaeróbna celulitída, plynová flegmóna (anaeróbna traumatóza, myonekrózy). Niekt. C. sa využívajú na mikrobiálnou výrobu org. rozpúšťadiel a kys.

Endospóry sú väčšinou väčšieho priemeru ako je priemer klostrídie, sú uložené bližšie k jednému koncu bunky. Tvar bunky sa pri sporulácii nemení al. vzniká deformácia. Väčšina druhov C. je pohyblivá pomocou peritrichiálnych bičíkov.

Prehľad druhov rodu Clostridium

C. absonum
C. aceticdum
C. acetobutylicum
C. aerofoetidum
C. aerotolerans
C. agni
C. aldrichi
C. aminovalericum
C. arcticum
C. argentinense
C. baratii
C. barkeri
C. beijerinckii
C. bifermentans
C. botulinum
C. bryantii
C. butyricum
C. cadaveris
C. carnis
C. celatum
C. celerecrescens
C. cellobiparum
C. cellulofermen tans
C. cellulolyticum
C. cellulosi
C. cellulovorans
C. clostridiiforme
C. coccoides
C. cochlearum
C. cocleatum
C. colinum
C. collagenovorum
C. difficile
C. disporicum
C. durum
C. fallax
C. fessineum
C. fervidus
C. formicaceticum
C. ghonii
C. glycolicum
C. haemolyticum
C. histolyticum
C. homopropionicum
C. chauvoei
C. indolis
C. innocuum
C. intestinalis
C. irregulare
C. josui
C. kluyveri
C. lentocellum
C. lentoputrescens
C. leptum
C. limosum
C. litorale
C. litoseburense
C. lortetii
C. magnum
C. malenominatum
C. mangenotii
C. methylpentosum
C. multifermentans
C. nexile
C. novyi
C. oceanicum
C. oedematiens →*C. novyi typ*
C. orbiscidens B, C, D
C. oroticum
C. ovitoxicus
C. oxalicum
C. paludis
C. papyrosolvens
C. parabotulinum equi
C. paraperfringes (C. baratii)
C. paraputrificum
C. pasteurianum
C. perenne (C. baratii)
C. perfringens →*C. welchii*
C. pfennigii
C. polysaccharolyticum
C. populeti
C. propionicum
C. proteolyticum
C. puniecum
C. purinilyticum
C. purificum
C. ramosum
C. rectum
C. roseum
C. saccharobutyricum
C. sardiniensis
C. sartagoforme
C. scatologenes
C. scindens
C. septicum
C. sordellii
C. sphenoides
C. spiroforme
C. sporogenes
C. sporosphaeroides
C. stercorarium
C. sticklandii
C. subterminale
C. symbiosum
C. tertium
C. tetani
C. thermaceticu
C. thermoautotrophicum
C. thermobutyricum
C. thermocellum
C. thermocopriae
C. thermohydrosulfuricum
C. thermalacticum
C. thermopapyrolyticum
C. thermosaccharolyticum
C. thermosulfurigenes
C. thyrobutyricum
C. welchii
C. xylanolyticus

C. sú väčšinou striktné anaeróby, tvoria za vhodných podmienok na pevných pôdach veľké kolónie so zreteľne ohraničeným obvodom (*C. perfringens*) al. rastú vo forme povlaku, kt. sa rozširuje výbežkami po celej ploche kultivačnej pôdy (*C. tetani*).

C. sú biochemicky veľmi aktívne, skvasujú mnoho cukrov, niekt. z nich majú výrazné proteolytické vlastnosti. Niekt. mlieko len okysľujú, iné ho neutralizujú al. mlieko búrlivo koagulujú za tvorby plynu (*C. perfringens*).

Clostridium aerofoetidem – patrí k menej významným klostrídiám, kt. sa zisťujú pri vyšetrovaní vzoriek ľudskýého pôvodu. Má putridné vlastnosti, na rozdiel od *C. sporogenes* kvasí laktózu.

Clostridium bifermentans – veľmi rozšírené klostrídium, spolu s *C. sporogenes* je najčastejším pôvodcom putridného rozkladu bielkovín v prírode. Nie je patogénne. Podobá sa C. sordellii, preto sa predtým označovali spoločným názvom *C. bifermentans*, C. b. však nie je na rozdiel od *C. sordellii* toxické a neštiepi močovinu. Ide o hrubšie a kratšie grampozit. paličky (1 x 5 až 6 mm, usporiadané jednotlivo, v krátkych retiazkoch i vláknach, pohyblivé len v mladých kultúrach. Spóry sú veľké, oválne, uložené centrálne al. excentricky. Paličky pri sporulácii zdurujú nanajvýš mierne. Bunky podliehajú rýchlo autolýze, takže v starších kultúrach (3- až 7-d) vidieť len voľné spóry. Rastie veľmi dobre a rýchlo na bežných pôdach. Nie je náročný na anaerobiózu. Na krvnom agare tvorí okrúhle a ostro ohraničené, ľahko konvexné, biele al. krémovo pigmentované kolónie, kt. na vlhších pôdach môžu mať výbežky. Pri dotknutí kľučkou sa možno presvedčiť o viskóznej konzistencii. Kolónie môžu byť obklopené nepríliš širokou hemolýzou, na žĺtkovej platni širokou zónou precipitácie (lecitináza). Odlíšenie od C. welchii môže robiť ťažkosti, pretože lecitináza obidvoch druhov je neutralizovaná a-antitoxínom *C. welchii*. V bujóne rastie mohutne, tvorí plyn a kultúry putridne zapáchajú.

Polysacharid bunkových stien obsahuje glukózu, manózu a ramnózu (*C. sordellii* obsahuje len glukózu).

Rast kmeňov sa darí aj na úplne definovaných pôdach z aminokyselín, biotínu, kys. nikotínovej, ky. pantoténovej a pyridoxamínu. Max. rast sa dosahuje v prítomnosti faktora z tryptickej al. peptickej tráveniny bielkovín al. kvasničného extraktu.

Kmene sú citlivé na bežné antibiotiká (penicilín a vyššie koncentrácie streptomycínu) pri reakciách in vitro. Spóry sú stredne termorezistentné, niekt. vydržia až 1 h pri 100 °C. K vzniku spór je nevyhnutná anaerobióza, ale klíčeniu spór prítomnosť kyslíka nevadí.

Vo filtráte kultúr sa nachádzajú viaceré antigény a lecitináza, najmä v prítomnosti glukózy. Lecitináza je antigénovo príbuzná lecitináze (α-toxínu) *C. welchii*; sérum proti lecitináze *C. bifermentans* a *C. sordellii* neutralizujú nekrotický i letálny účinok α-toxínu *C. welchii* (typ A). α-antitoxín C. welchii neutralizuje lecitinázový účinok filtrátu *C. bifermentans*. Enzýmy nie sú antigénovo identické, lebo na neutralizáciu lecitinázy *C. bifermantans* je potrebná 500-násobne väčšie množstvo α-antitoxínu ako na neutralizáciu α-toxínu *C. welchii*. Lecitináza *C. bifermantans* je menej toxické ako α-toxín *C. welchii*. Nemá význam pre toxickosť C. sordellii. Ďalej sa vo filtráte nachádzajú proteolytické a fibrinolytický enzým, ako aj oxygénlabilný hemolyzín. Toxické i netoxické kmene majú príbuzné termolabilné korpuskulárne antigény; skrížené aglutinácie majú vyššie titre medzi kmeňmi s ureolytickými vlastnosťami. Určitú príbuznosť obidvoch druhov sa zisťuje aj precipitáciou polysacharidov izolovaných z kultúr.

Clostridium bifermentans je častou príčinou kazenia potravín, najmä konzervovaných. Môže byť príčinou hromadných otráv potravinami, prejavujúcich sa hnačkami. Okrem toho sa mikrób často zisťuje v pôde, GIT ľudí i zvierat. Dg. je ľahká. Každý kmeň s ureolytickými vlastnosťami treba preveriť na schopnosť tvoriť toxín pokusom na zvierati.

Clostridium botulinum – pôvodca alimentárnej intoxikácie toxínom utvoreným klostrídiom v potrave, →*botulizmu* ľudí a zvierat. Podľa tvorby antigénneho typu neurotoxínu (A – F) sa typujú jednotlivé kmene. Podľa kultivačných vlastností sa rozlišujú dve skupiny *C. botulinum*: s proteolytické (typ A, B a F, starší názov C. parabotulinum) a neproteolytické (typ B, C, D a E). Vzácne môže byť proteolytický kmeň prítomný v rane a vyvolať myonekrózu s celkovými príznakmi botulizmu (neurotoxín sa produkuje v rane, odkiaľ sa vstrebáva).

C. botulinum má tvar paličky (0,6 – 1,2 × 3 – 8 mm), usporiadané jednotlivo, po 2 i v krát-kych reťazcoch, väčšinou pohyblivé bičíkmi. Spóry sú oválne, zrelé deformujú paličku a sú uložené excentricky až subterminálne. V mladých kultúrach je mikrób grampozit.

Na povrchu platní možno rozlíšiť tri základné typy kolónií, kt. tvar podmieňuje pohyblivosť buniek a tvorba spór: 1. Typ TP – hladké, ostro ohraničené ploché platničky rôznej veľkosti tvoria bunky s veľkým množstvom flagel a veľká pohyblivosť podmieňuje rozrastanie po povrchu agaru. 2. Typ E – netoxinogénny. 3. Typ TOX – drobnejšie, polygonálne bunky (Ø asi 1 mm), pri dopadajúcom svetle ľahko drsné, pri prechádzajúcom svetle majú mozaikovú štruktúru. Bunky majú málo al. nijaké flagely. Z TOX mutant proteolytických kmeňov a kme-ňov typu E sa niekedy spontánne odštepujú nepriehľadné hnedavé kolónie, v kt. sú takmer všetky bunky vysporulované (tzv. OS kolónie).

Na krvnom agare sa niekedy okolo kolónií tvorí úzky lem hemolýzy a na žĺtkovom agare je úzka zóna precipitácie, povrch kolónií sa perleťovo leskne. Pri proteolytických kmeňoch mlieko so železom rýchlo koaguluje, koagulum sa rozpúšťa a černie. Kultúry zapáchajú putridne a tvoria plyn (skatol A a B). Rastové optimum je asi 35 °C.

Neproteolytické kmene nerozpúšťajú koagulované bielkoviny a rastové optimum býva nižšie (25 – 28 °C). Niekt. z nich koagulujú mlieko, koagulum však nerozpúšťajú a mlieko nesčer-nie. Kultúry nezapáchajú putridne. Niekt. kmene tvoria indol, ale nie skatol.

Na rast, sporuláciu i pučenie spór je potrebný CO_2. Proteolytické kmene rastú i v chem. definovaných pôdach. V nárokoch na biotín, tiamín, PABA a pyridoxín sú kmeňové rozdiely; niekt. musia mať všetky faktory, iným stačia len niekt. V nárokoch nie je významný rozdiel od C. sporogenes. Neproteolytické (C, D a E) sú náročnejšie; tieto typy sa lepšie kultivujú v prítomnosti mlieka.

C. botulinum tvorí vysokorezistentné spóry, prežívajú teplotu varu vody 4 – 5 h. Termore-zistencia proteolytických kmeňov závisí od podmienok, v akých spóra vznikla, al. od pro-stredia, v kt. má spóra vyklíčiť. Najrezistentnejšie sú spóry vzniknuté pri 37 °C. Rezistenciu na teplotu znižuje kyslé prostredie al. zvýšená koncentrácia NaCl, zvyšuje ju prítomnosť sacharózy a závisí aj od obsahu Fe, Ca a Mg v sporulačnom prostredí. Prítomnosť niekt. karboxylových kys. zvyšuje rezistenciu (kys. maslová, palmitová, steárová), niekt. ju znižujú (kys. linolová). *C. botulinum* najdlhšie vydrží pri pH 7 (3 – 6 aj viac h pri 100 °C, asi 15 min pri 115 °C a 10 min pri 120 °C). Pri nižšom pH termorezistencia klesá. Nevhodné podmnien-ky sporulácie sťažujú kultiváciu. Neproteolytické kmene tvoria málo rezistentné spóry; najnižšiu rezistenciu majú spóry typu E – vydržia len o niečo dlhšie ako vegetatívne bunky. Kmene i spóry sú citlivé na antibiotiká i sulfónamidy.

Aglutináciou sa zistilo, že proteolytické klostrídie sú podľa reakcií termolabilného antigénu značne homogénne bez ohľadu na tvorbu neurotoxínu A al. B. Existuje antigénny vzťah k C. sporogenes. Naproti tomu neproteolytické kmene sa líšia vzájomne i voči proteolytickým kmeňom.

Filtráty kultúr typu A aglutinujú erytrocyty; reakcii možno zabrániť špecifickým antisérom. Hemaglutinačná aktivita nie je však viazaná na toxickú aktivitu. Hemaglutiníny typu C a D sú antigénne príbuzné, aj tu je hemaglutinín odlišný od letálneho toxínu.

Najdôležitejšie toxíny *C. botulinum* sú *neurotoxíny*, kt. sú vo filtrátoch kultúr typu A, B, E a F monošpecifické, t. j. sérum proti jednému neneutralizuje druhý. Vo filtrátoch typu C a D je malé

množstvo neurotoxického antigénu C, resp. D, čo sa prejavuje skríženou neutralizáciou. Okrem toho sú rozdiely medzi kmeňmi typu C (podtyp Ca a Cb). Antisérum proti Ca neutralizuje toxín Ca i Cb, ale antisérum proti Cb neneutralizuje toxín Ca. Okrem toho jestvujú kmene tvoriace toxín Cab. Toxín C nie je pp. homogénny, ale rôzne kmene môžu tvoriť rôzne proporcie dvoch zložiek toxínu. Toxíny sa dajú pripraviť aj v kryštalickej forme. Zákl. pôdou býva trypticky natrávený kazeín s kvasničným extraktom al. odpadom pri spraco-vaní kukurice (cornsteep). Základným článkom pri koncentrácii je kyslá precipitácia pri pH 3 – 4. Niekt. kmene tvoria dva typy toxínov (A + F; A + B; B + E).

Purifikovaný *neurotoxín A* je kryštalická bielkovina, Mr ~ 1 000 000, homogénna pri elektroforéze a s jediným pruhom v UV oblasti. Pôvodná makromolekula sa dá vplyvom fosfátového tlmivého rozt. a centrifugáciou rozdeliť na toxickú a netoxickú časť, kt. však má ešte hemaglutinačnú vlastnosť; najmenšia toxická jednotka má Mr 71 000. Ničí sa za 2 min pri 60 °C.

Neurotoxín B má asi 16-krát menšiu Mr, jeho toxickosť prepočítaná na hmotnosť je však rovnaká, a to voči všetkým zvieratám, morčatá sú 3-krát citlivejšie ako myši. Ničí sa za 2 min pri 70 °C.

Toxín D má Mr približne rovnakú ako neurotoxín A, je však 20 000-krát toxickejší. Aj toxín D sa spontánne rozpadáva na menšie fragmenty, najmenší z nich, ešte toxický, má M_r 13 000. Znesie 40 min teplotu 70 °C, pri 90 °C sa ničí za 2 min.

Toxín E má vyššiu toxickosť pri perorálnom a parenterálnom podaní, pretože sa v čreve aktivuje trypsínom; vplyvom trypsínu môže jeho toxickosť stúpnuť až 50-násobne. Ničí sa za 2 min pri 60 °C.

Toxín F je termolabilný (za 6 d klesne jeho toxickosť pri 37 °C o > 99 %).

Toxíny v potravinách sa deštruujú až po niekoľkých min varu. Teplo totiž prestupuje potravi-nou pozvoľna. Toxíny sú relatívne stále voči proteolytickým enzýmom, ničia sa až po dlhšom styku s nimi. Sú pomerne rezistentné aj na kyslé a zásadité prostredie, bežne chlórovaná voda deštruuje neurotoxín A, ak je prítomný v nízkych koncentráciách. Antibiotiká ani sulfónamidy na toxíny nepôsobia.

Okrem neurotoxínu obsahujú filtráty kultúr oxygénlabilný *hemolyzín*, kt. účinok je neutralzujú antiséra obsahujúce Θ-antitoxín *C. welchii*. Pri proteolytických kmeňoch aj proteolytické enzýmy. Tieto faktory sú pri alimentárnej infekcii bezvýznamné, môžu sa však uplatňovať pri botulizme z rany.

Toxíny botulizmu patria k najjedovatejším známym látkam: 1 mg toxínu obsahuje asi 20 mil LD pre myš. Toxín sa ničí zahriatím na 100 °C v priebehu 10 min. Vnímavé sú prakticky všetky druhy zvierat, aj ryby. Vo vnímavosti sú však rozdiely v závislosti od druhu zvieraťa a typu toxínu. Po perorálnej al. parenterálnej aplikácii toxínov morčatám sa v závislosti od dávke zza niekoľko h až d vyvíja nápadná ochabnutosť brušných svalov, brucho sa stáva handrovité, zviera leží bezvládne, je hypertermické, zjavujú sa príznaky šoku.

U ľudí ide najčastejšie o otravu preformovaným jedom v potravinách. Zdrojom nákazy môže byť akákoľvek potravina, najmä ak nebola skonzumovaná ihneď po príprave. Za priaznivých okolností sa môže toxín utvoriť už do 18 h. Často sú to nedostatočne sterilizované mäsové, zeleninové al. ovocné konzervy, údenárske výrobky, šaláty, syry a ryby. Najčastejšie je ľudský botulizmus vyvolaný typom A a B, najmenej často typom E (ryby), výnimočne typom C, D a F. Veľmi zriedka sa botulizmus vyvinie po poranení (otvorená fraktúra, strelné poranenie). Kontaminovaná rana má charakter klostrídiovej myonekrózy s plynom ak krepitáciou, prevažujú tu však toxické príznaky ako pri perorálnej intoxikácii. Z rany sa však obšas vypestuje aj v prípadoch bez klin. prejavov choroby.

Infekcie divých kačíc vyvoláva typ C (toxín sa tvorí v tlejúcich vodných rastilách). Vtáky, a to aj sliepky, sa môžu infikovať požitím infikovaných lariev. Typ C zapríčiňuje vážne straty na farmách

noriek infikovaných kontaminovanou potravou. Botulizmus kráv a koní vyvoláva aj typ D. V juž. Afrike je známe ochorenie kráv po požití sena infikovaného typom C.

Neurotoxín pôsobí len na periférne nervstvo; →*botulotoxín*. Neurotoxínu možno účinkom formolu zmeniť na toxoidy, kt. sú dobrými antigénmi. Používajú sa na aktívnu imunizáciu ľudí i zvierat.

C. b. je v prírode značne rozšírený. Vzorky hliny obsahujú niekedy veľké množstvá spór všetkých typov. Okrem toho sa vyskytujú v GIT ľudí a zvierat, v hnoji. Typ E sa izoloval z GIT rýb i morského bahna. Napriek rozšíreniu mikroorganizmu je výskyt botulizmu ľudí pomerne vzácny.

Dg. botulizmu sa opiera o dôkaz toxínu vo zvyškoch inkriminovanej potravy, výnimočne ho možno dokázať v sére pacientov. Zvyšky potravy al. ich eluáty sa injikujú intraperitoneálne myšiam, kt. v pozit. prípade veľmi rýchlo hynú. Antigénový typ toxínu sa dá identifikovať neutralizáciou špecifickým antitoxínom. Myši chránené týmto antitoxínom prežívajú, kým kontrolné nechánené myši hynú. Prítomnosť toxínu v potrave možno dokázať aj aglutináciou erytrocytov senzibilizovaných špecifickým antitoxínom; →*botulizmus.*

Clostridium butyricum – v prírode rozšírené klostrídium butylbutyrického kvasenia, často sa nachádza v kontaminovaných ranách a telových dutinách. Je náročné na obsah sacharidov v kultivačnej pôde. Dáva pozit. tzv. granulózovú reakciu: vegetatívne formy tesne pred sporuláciou obsahujú po morení Lugolovým rozt. modré granulá.

Clostridium carnis – patrí k menej významným kostrídiám, kt. sa zisťujú pri vyšetrovaní vzoriek ľudského pôvodu. Je anaeróbny, aerotolerantný. V primokultúre môže byť pre pokusné zvieratá patogénny; niekedy má aj slabšiu toxickosť filtrát ich kultúr, toxickosť kultúr sa však skoro stráca.

Clostridium difficile – anaeróbne C., kt. patrí k menej významným kostrídiám, kt. sa zisťujú pri vyšetrovaní ľudských vzoriek svalu pri myonekróze. V primokultúre môže byť pre pokusné zvieratá patogénny; niekedy má aj slabšiu toxickosť filtrát ich kultúr, toxickosť kultúr sa však skoro stráca. Je rezistentný voči cefoxitínu a klindamycínu. PTh. týmito liečivami môže vyvolávať hnačky.

Clostridium fallax – menej významné kostrídium, kt. sa zisťujú pri vyšetrovaní vzoriek ľudského pôvodu. Môže byť pôvodcom myonekrózy.

Clostridium histolyticum – pôvodca ľudských myonekróz, anaeróbna aerotolerantná, silne proteolytická palička (0,5 x 3 – 4 μm) so subterminálnymi, oválnymi spórami, kt. zreteľne zdurujú paličku. Mikrób je pohyblivý a v mladých kultúrach grampozit. Raste pozvoľna na povrchu platní. Väčšnou tvorí drobné, polokruhovté kolóne Ø asi 1 μm. Na krvnej platni býva niekedy veľm úzky lem hemolýzy. Vzácnejšie sú drobné kolónie, akoby zložené z vláken vybiehajúcich z hustejšej centrálnej a prominujúcej časti. Rastie aj na povrchu platní za prístupu vzduchu; tu však väčšinou netvorí spóry. Netvorí kys. zo sacharidov, v bežných podmienkach ani plyn (len v bujóne so želatínou). Rozpúšťa veľmi rýchlo koagulované i natívne bielkoviny na voľné aminokyseliny a amoniak. Pri rozpúšťaní želatíny vzniká v prítomnosti železa vínovo-červené sfarbenie.

Filtráty kultúr C. h. obsahujú viaceré antigény. α-antigén je letálny a nekrotizujúci; netvoria ho všetky kmene. β-antigén je kolagenáza atakujúca tiež želatínu. γ-antigén je proteináza, účinná len v prítomnosti cysteínu a atakuje alterovaný kolagén. Má želatinolytické vlastnosti. δ-antigén je elastáza, proteináza odlišná od γ-antigénu. Inhibuje ju cysteín, aktivujú Ca^{2+}. Proteolytické antigény (β, γ a δ) sa dajú vzájomne odeliť vysycovaním síranom amónnym. Θ-antigén je oxygénlalbilný hemolyzín, kt. má zhodné vlastnosti so streptolyzínom *O*, tetranoly-zínom, pneumolyzínom, Θ-toxínom *C. welchii* a ďalšími oxygénlabilnými hemolyzínmi; všetky sú antigénovo príbuzné.

Pohyblivé i nepohyblivé kmene C. h. majú spoločný termostabilný antigén; pohyblivé kmene majú navyše termolabilný antigén. Niekt. kmene *C. sporogenes* majú spoločné aglutiníny s kmeňmi C. h.

Kmene C. h. javia značne rozdiely virulencie, vysoko vnímavé sú myši, morčatá a králiky. Potkan je málo vnímavý. Ak tvorí kmeň mnoho □-toxínu, zviera uhynie za 24 h a zmeny v mieste vpichu môžu byť pomerne malé. Naproti tomu kmene s malým množstvo □-toxínu al. bez neho vyvolávajú charakteristickú proteolýzu in vivo. Keď sa vstriekne kultúra morčaťu do stehna, vyvinie sa dramatický obraz. V priebehu 24 – 48 h sa svaly, koža a šľachy úplne rozpustia na tmavočervenú až hnedú kašu, kosť sa vyčistí do biela a ak je procesom zasiahnu-tý kĺb, distálna časť končatiny jednoducho odpadne. Nezdá sa, aby zviera cítilo bolesť, preto-že sa pohybuje po zdravých končatinách a prijíma potravu. Keď sa kultúra vstriekne do brušnej oblasti morčaťa, ,,odtečie“ celá brušná stena a črevа eventrujú. Zápach chýba, plyn sa netvorí a edém sa nezisťuje. Niekt. kmene sú úplne avirulentné.

C. h. sa pomerne často zisťuje v myonekrotických vzorkách ľudí. Niekt. kmene podstatne zvyšujú mortalitu klostrídiových myonekróz pri zmiešaných infekciách. Preto th. zmiešané antiséra obsahujú aj zložku proti C. h.

C. h. je v prírode značne rozšírený. Pretože však vyrastá pozvoľna v nenápadných kolóniách, často sa prehliada. Lepšie sa kultivuje aeróbne ako anaeróbne, platne však treba inkubovať aspoň 3 – 5 d.

Clostridium multifermentans – patrí k menej významným kostrídiám, kt. sa zisťujú pri vyšetrovaní vzoriek ľudského pôvodu. Hemolyzuje krvný agar.

Prehľad typov Clostridium botulinum a nimi tvorených neuro-toxických antigénov (podľa Patočku a spol., 1972)

Typ	Neurotoxín					
	A	B	C	D	E	F
Proteolytické						
typ A	+++	–	–	–	–	–
typ B	–	+++	–	–	–	–
typ F						+
Neproteolytické						
typ B	–	+++	–	–	–	–
typ C	–	–	+++	+	–	–
typ D	–	–	+	+++	–	–
typ E	–	–	–	–	+++	

Clostridium novyi – dokonale anaeróbne, pohyblivé paličky tvoriace oválne spóry, v mladých kultúrach grampozit. Má 4 typy:

▪ *typ A* – syn. *Bacillus oedematis maligni II* (Novy, 1894), *C. oedematiens* (Weinberg a Seu-lin, 1915), je po C. w. najčastejší pôvodca myonekróz ľudí i zvierat.

▪ *typ B* – syn. *Bacillus oedematiens* (Albistos, 1927), B. gigas (Zeissler a Rasfeld, 1929), vy-voláva letálne myonekrózy u ľudí.

▪ *typ C* – syn. *Bacillus osteomyelitis bacillosa bubalorum*, je pôvodcom osteomyelitídy byvolov.

▪ *typ D* – syn. *C. hemolyticum*, je pp. významný len pre zvieratá. Je pôvodcom bacilárnej hemoglobinúrie dobytka (kravy, ovce, králiky, morčatá). Fokus infekcie je v pečeni.; typy A a B sú pôvodcami ľudských myonekróz, typy C a D nemajú pp. význam v patológii ľudí.

Ide o paličky 4 x 1 mm, v niekt. kmeňoch typu B široké až 2 mm (prakticky najväčšie klostrídium), niekedy mierne prehnuté. Pohybujú sa bičíkmi. Za prístupu vzduchu sa pohyblivosť rýchlo stráca. Spóry sú oválne, subterminálne a ľahko zdurujú paličku. V mladých kultúrach sú grampozit.

Všetky typy sú náročné na dokonalé anaeróbne podmienky. Typ A je náročnejší ako ostatné patogénne klostrídiá, typ B je ešte náročnejší a vôbec najhoršie sa kultivuje typ D. Vždy treba očkovať len na platne bezprostredne naliate a anaerobióza musí byť dokonalá a včasná.

Tvar kolónií pri všetkých typoch závisí od konzistencie pôdy. Na vlhších garoch sa tvoria povlaky rýchlo prerastajúce povrch platne. Na tvrdších platniach sú kolónie nepravidelne okrúhle, veľké, mierne zdvihnuté, často s tenkými al. silnými výbežkami, kt. sa kľučkovito vracajú späť ku kolónii. Pri type A, B a C sa zisťujú pohyblivé kolónie, t. j. od veľkej kolónie sa odlúči niekoľko buniek, kt. sa otáčajú okolo pôvodnej kolónie. V priebehu putovania sa oddeľujú bunky, kt. sa ďalej rozmnožujú, výsledkom je dvojito kontúrovaná slučka. Pohyblivosť kolónií pp. nesúvisí s pohyblivosťou mikróbov, pretože sa zistila aj pri *C. welchii* a nesporulujúcich a nepohyblivých anaeróboch.

Na krvnej platni bývajú izolované kolónie obklopené širokou hemolýzou, niekedy dvojitou. Na žĺtkovej platni tvorí typ A a, B a D precipitáciu (lecitináza) a kolónie typu A sú okrem toho prekryté perleťovým leskom. Aj keď existujú medzi kmeňmi rozdiely v niekt. dg. vlastnostiach, nie sú tieto konštantné, preto sa dá typizácia spoľahlivo vykonať len neutralizáciou antitoxínmi.

Niekt. kmene typu B sú náročné na zloženie kultivačnej pôdy; niekt. nerastú bez prídavku séra al. mozgového či pečeňového tkaniva.

Kultivácia mikróba patrí k najťažším primokultiváciám z ľudského a zvieracieho materiálu (typ B pri tzv. black disease oviec, kráv, koní, vzácne aj človeka, typ D pri infekčnej hemoglobinúrii). Typizácia kmeňov je ľahká na platniach so žĺtkom. Polovica platne sa potrie sérom obsahujúcim β-antitoxín, druhá polovica sérom s β-antitoxínom. Po zaschnutí sa na celý povrch naočkuje príslušný kmeň. Lecitináza je inhibovaná len na časti potrenej zodpovedajúcim antisérom.

Typickým letálnym toxínom C. n. je α-toxín, termolabilný proteín, kt. po i. c. aplikácii zvieratám vyvoláva nekrózu. Je to kapilárny jed; vyvoláva zvýšenú permeabilitu krvných ciev. I. v. aplikácia má za následok pokles TK na šokové hodnoty. Pre progresivitu infekcie má pp. význam aj ε-toxín, tropomyozináza, kt. atakuje myozín a tropomyozín.

Lecitinázy β a γ nemajú asi význam pre infekciu typmi A a B, lebo sa tvoria v malom množstve obidvoma, sú však antigénovo rozdielne a možno ich použiť na typizáciu (typ A tvorí γ-toxín, typ B – β-toxín). Pre typ D je hlavným letálnym faktorom zodpovedným za intravaskulárnu hemolýzu β-toxín, kt. sa tvorí vo veľkom množstve.

Aglutináciami sa dokázali 2 somatické (O) antigény pri type A a B; jeden z nich je spoločný s antigénom typu D. Podľa H antigénov možno rozlíšiť 11 skupín.

Clostridium perfringens – starší názov *Bacillus Welchii, Bacterium welchii, C. welchii, Welchia perfringens.*

Rozoznáva sa 6 typov. Typ A je príčinou klostrídiových myonekróz; dokazuje sa aj pri hromadných otravách potravinami, typy B, C, D, E a F sú pôvodcami enteroxotémií. Sú to nepohyblivé, grampozit. paličky 1 × 7 μm. V mladých kultúrach bývajú formy kokovito krátke. R formy sú často vláknité. V preparáte priamo z tkaniva máva široké puzdro. Spóry sú oválne, uložené excentricky až subterminálne, lálo rozširujú paličku. Pri kmeňoch typu F bývajú paličky väčšie, pozorujú sa aj vlákna a retiazky.

C. p. nie je náročný na kultivačné podmienky ani anaerobiózu. V bežných pôdach rastie mohutne a rýchlo, koniec logaritmickej fázy je za 6 – 8 h. Tvorí enormné množstvá plynu, kt. vazelínovú zátku uzatvárajúcu tekuté pôdy v priebehu rastu vymršťujú nad hladinu syrovátky.

Na krvnej platni majú kolónie Ø 3 – 5 mm, sú hladké, okrúhle a pologuľovité, spočiatku slabo priesvitné, neskôr sa krémovo kalia. Okolo kolónií býva široký pruh hemolýzy, široký až 1cm. Niekedy je hemolýza dvojitá, ak kmeň netvorí hemolyzíny, hemolýza môže chýbať. Podobné sú kolónie na žĺtkovej platni; namiesto hemolýzy je rovnako široká zóna precipitácie (účinok lecitinázy). Precipitáciu možno špecificky inhibovať, ak očkujeme platne, na kt. sa rozotrie α-antitoxín C. p. Na žĺtkových platniach možno C. p. selektívne kultivovať, ak agar obsahuje azid sodný, neomycín (100 mg/ml) al. streptomycín.

C. p. rastie na syntetických pôdach. Aj keď sú medzi jednotlivými kmeňmi rozdiely v nárokoch, možno známymi kmeňmi zisťovať obsah aminokyselín v neznámom substráte aj kvantitatívne. V definovaných pôdach sa tvorí málo toxínu al. sa netvorí vôbec. Na max. tvorbu α-toxínu je nevyhnutný tryptický hydrolyzát kazeínu, glukóza al. dextrín a labilný nedefinovaný faktor z pankreasu. Dôležitá je určitá koncentrácia železa.

Spóry v bežných kultúrach sa väčšinou nepozorujú. Na pravidelnú tvorbu spór sú potrebné osobitné pôdy a alkalická reakcia. Pri kmeňoch typu F nachádzame v kultúrach častejšie.

Termorezistencia spór C. p. je premenlivá. Spóry vzniknuté v prírode sú väčšinou rezistentnejšie ako spóry z kultúr. Napr. v stolici bývajú spóry značne rezistentné. Niekt. kmene vydržia sotva 5 min pri 100 °C, iné znesú 4 – 6-h var. Vysokou termorezistenciou sa vyznačujúm spóry typu F a A izolované pri alimentárnych otravách. Bunky produkujúce toxín majú väčšinou málo rezistentné spóry. Po zahriatí toxogénnej kultúry vydržia väčšinou len spóry tvoriace málo toxínu. Preto kultúry získané zo stolice sú len málo toxické al. nie sú vôbec toxické.

Jednotlivé typy C. p. sa líšia tvorbou rozpustných antigénov (toxínov), kt. možno zistiť vo filtrátoch ich kultúr. Každý kmeň nemusí produkovať všetky toxíny.

α-toxín (lecitináza C) je letálny antigén s dermonekrotickými a hemolytickými vlastnosťami (je to hymolyzín typu hot-cold). Štiepi lecitín a diglycerol a fosforylcholín. Tvorí opalescenciu v suspenzii žĺtkov v ľudskom sére. Všetky jeho vlastnosti neutralizuje sérum obsahujúce α-antitoxín. Okrem lecitínu hydrolyzuje aj sfingomyelín, nie však kefalín. Jeho účinnosť podmieňuje prítomnosť iónov Ca^{2+} al. Mg^{2+}. Je relatívne stabilný (vydrží niekoľko min pri 100 °C), oxygénstabilný a slabo rezistentný voči trypsínu. Ľahko sa inaktivuje povrchovo. Hemolyzuje prakticky všetky krvinky, málo citlivé sú krvinky konské a kozie.

Infekciu α-toxínom možno ovplyvniť sérom obsahujúcim len α-antitoxín. Pre veľké rozšírenie lecitínu v tkanivách má infekcia početné prejavy, zvyšuje permeabilitu kapilár, čoho následkom je edém, hemorágie, hypertónia svalu a šok. Vyvoláva nekrózu buniek, najmä svalových deštrukciou mitochondrií, sarkozómov a lyzozómov.

Toxickosť α-toxínu znižuje lecitín, kt. s ním utvára komplex. V črevnom obsahu je značné množstvo lecitínu, pri enterotoxémiách má preto tento toxín podradný význam. Toxín sa vstrebáva do krvného obehu lymfatickou cestou.

Toxín β má podobné nekrotizujúce a hemolytické vlastnosti ako toxín α, ale nie je lecitináza.

Okrem toxínov produkuje C. p. ďalšie faktory, napr. koagulázu, kt. rozpúšťa kolagén, hemo-lyzín, antigén, kt. inhibuje fagocytózu, enzýmy deštruujúce A, B a H substanciu erytrocytov, enzým meniaci povrch krviniek tak, že sa stávajú neaglutinovateľné chrípkovým vírusom, tzv. bursting factor vyvolávajúci prechodný, ale rozsiahly opuch pokusných zvierat a zvyšuje invazívnosť prepraných buniek, fibrinolyzín.

Rozpustné antigény vo filtrátoch kultúr *Clostridum perfringens* (podľa Oakleya a Warnacka)

Hlavné	Typ

letálne antigény	Aktivita	A	B	C	D	E	F
a	Letálna, nekrotizujúca, hemolytická lecitináza	+++	+++	+++	+++	+++	+++
b	Letálny nekrotoxín, senzitívny na trypsín	–	+++	+++	–	–	++
e	Letálny, nekrotizujúci, aktivovateľný trypsínom	–	++	–	+++	–	–
i	Letálny, nekrotizujúci, aktivovateľný trypsínom	–	–	–	–	+++	–
Vedľajšie antigény							
g	Letálny	–	++	++	–	–	++
d	Hemolyzín, letálny	–	–	++	–	–	–
h	Letálny (pochybnej existencie)	(+)	–	–	–	–	–
X	Oxygénlabilný hemolyzín, letálny (?)	++	++	+++	++	++	–
c	Kolagenáza, letálna, nekrotizujúca, želatinolytická	++	++	+++	++	++	–
l	Proteináza; atakuje deriváty kolagénu; želatináza	–	++	–	++	++	–
m	Hyaluronidáza	+	++	(+)	++	(+)	–
n	Deoxyribonukleáza	++	++	+	++	++	+++

+++ = produkovaný všetkými kmeňmi; ++ = produkovaný väčšinou kmeňov; + a ++ = produkovaný niektorými kmeňmi; (+) = tvorený len niekoľkými kmeňmi. Tučné symboly značia tvorbu veľkého množstva antigénu

Typ A C. p. je najčastejším druhom pri klostrídiových myonekrózach ľudí a zvierat. Je najčastejším pôvodcom anaeróbnej celulitídy. Je častý pri infekciách po potrate al. pôrode, ale aj po chir. zákrokoch vykonaných neasepticky. Vyvoláva aj endogénne myonekrózy. Niekt. kmene vyvolávajú alimentárne otravy. U rekonvalescentov býva v sére prítomný α-antitoxín, ich vysoký titer sa niekedy zisťuje po perforácii čreva v priebehu akút. a chron. apendicitídy al. peritonitídy.

Typy B, C, D, E a F sú pôvodcami infekčných enterotoxémií. Pre ich vznik je nadôležitejší toxín β, ε a ι. Spoločným znakom enterotoxémií je rozmnoženie mikróbov a tvorba toxínov v tenkom čreve. Typ tvoriaci β-toxín vyvoláva charakteristické zmeny najmä v tenkom čreve (jejunum, ileum): hemorágie, edém, nekrózy, ulcerácie až perforácie, rozsah postihnutia čreva značný (až niekoľko m). Stolica býva krvavá. Pri postihnutí kmeňom produkujúcim ε-toxín vzniká obyčajne len mierna katarálna enteritída, zato charakteristické nervové príznaky. K toxemickým prejavom patrí prekrvenie obličiek, sleziny a pečene; tvoria sa drobné hemorágie bránice, epikardu, parietálnej pleury, subkapsuklárne petechie na obličkách, priame toxické poškodenie myokardu. Častá je hematúria.

Typ B vyvoláva dyzentériu jahniat a teliat, typ C je pôvodcom veľmi prudko prebiehajúcej choroby oviec a teliat, typ. D postihuje najmä ovce, kozy a kone. Typ F bol prvým typom zisteným pri enterotoxémii ľudí pri enteritis necrotisans (nem. Darmbrand). Zmeny v čreve zodpovedajú pôsobeniu β-toxínu; súčasne býva prítomná ťažká alterácia celkové stavu s pre-javmi kapilarotoxikózy a poruchami obehu.

Kmene typu A majú O antigén skôr kmeňovo špecifický, čo sa využíva pri epidemiol. vyšetreniach pri kmeňoch izolovaných z alimentárnych intoxikácií. Ide aspoň o 8 aglutinančných typov, pričom pacienti z jednej epidémie sú infikovaní jedným typom. O-antigény typov A, B, C a D sú rozdielne a skížené reakcie zanedbateľné. Kým pri type B a C je väčšina kmeňov homogénna, pri type D jestvuje aspoň 7 skupín. Bunky typui B, C a D však môžu byť aglutinované sérami typu F a bunky typu F sérom D. Formolizované suspenzie obsahujú antigén L, kt. tvoria kmene typu B a D.

Niekt. kmene C. p. aglutinujú erytrocyty kurčiat. Aj keď hemaglutinácia nesúvisí s rozp. antigénmi a je viazaná na bunky, možno ju inhibovať typovými antitoxickými sérami. Rakcie sú prísne špecifické a mnoho kmeňov nemá nijaké hemaglutinačné schopnosti.

Fágy aktívne na C. p. sa izolovali z odpadových vôd. Sú špecifické nielen druhovo, ale aj kmeňovo. Tak sa dajú zistiť početné fágové skupiny, medzi typmi toxínov a citlivosťou na fágy však nie je korelácia. Mnohé kmene nie sú vôbec citlivé na izolované fágy.

Z toxínov všetkých druhov C. p. sa dajú pripraviť toxoidy. Na aktívnu imunizáciu zvierat sa často s úspechom používajú celé formolizované kultúry typu B, C al. D.

Antitoxické séra sa titrujú na obsah α-antitoxínu (pomocou zmiešaného antigangrénového séra), jednak sa pripravujú séra s vysokým obsahom β al. ε-antitoxínu na pasívnu imunizáciu pri enterotoxémiách zvierat. Sérum s obsahom β-antitoxínu sa s úspechom použilo v th. nekrotizujúcej enteritídy ľudí.

C. p. patrí k najrozšírenejším mikróbom v prírode. Najčastejšie ide o typ A, ostatné typy sú omnoho zriedkavejšie. Nachádza sa prakticky v každej vzorke hliny, a to nielen vo forme spór, ale aj vo vegetatívnej forme. Obsahuje ho takmer každá vzorka stolice ľudí i zvierat, takže môže byť indikátorom fekálnej kontaminácie, napr. pri zisťovaní kvality vody. Nachádza sa vo vonkajších genitáliách zdravých žien (asi v 5 %). Klostrídiové infekcie maternice môžu vzniknúť po inštrumentálnych potratoch. Klostrídiová bakteriémia je častá u pacientov s nádormi. V prítomnosti nekrotického tkaniva po preniknutí spór klostrídií do rany sa rozvíja →*plynová flegmóna*. Množiace sa mikróby skvasujú cukry, prítomné v tkanivách a produkujú plyn. Šírenie infekcie podporuje napätie tkaniva, obštrukcia krvného obehu a tvorba nekrotizujúcich toxínov. C. p. môže vyvolať aj alimentárnu intoxikáciu a črevné infekčné procesy.

Presná typizácia kmeňov sa vykonáva analýzou toxických filtrátov: filtrujú sa 5-h kultúry v bujóne s glukózou a následne tieto skúšky: 1. skúška schopnosti tvorby opalescencie v su-spenzii žĺtka (α); 2. skúška hemolytických vlastností v prítomnosti fosfátov a redukovadiel (Θ a δ), pretože fosfáty viažu vápnik potrebný na pôsobenie lecitinázy, neuplatní sa v tomto teste α-toxín; 3. skúšky hemolytických vlastností v prítomnosti borátového tlmivého rozt. (α, Θ a δ); 4. dermonekrotické testy s filtrátomi surovými filtrátmi a filtrátmi, na kt. sa pôsobila trypsínom (α, β, ε, ι). Všetky testy sú pozit., ak sa dajú nezutralizovať príslušným antisérom. Antgény $\kappa\mu$ λ, μ a ν sa zisťujú titráciami in vitro na zodpovedajúcich substrátoch a musia sa kontrolovať príslušnými antisérami.

Laboratórna dg. C. p. sa opiera o 1. mikroskopické vyšetrenie materiálu získaného z rán, hnisu al. excízie tkaniva; 2. kultiváciu za anaeróbnych podmienok na tekutých pôdach s tioglykolátom al. na pôdach s krvou; 3. identifikáciu izolovaných kultúr biochem. testami s kultiváciou v mlieku; 4. aktivita produkovanej lecitinázy sa hodnotí na pevných žĺtkových pôdach pomocou precipitačnej zóny; 4. konečná identifikácia spočíva na neutralizačných testoch toxínantitoxín in vitro a in vivo.

V th. treba rýchlo odstrániť všetku devitalizované tkanivo, kt. je živnou pôdou klostrídií, aplikácii antibiotíik (prednostne penicilínu), kyslíkové stanu a veľkých dávok polyvalentného antitoxínu vo forme konc. imunoglobulínu.

Clostridium sordellii – podobá sa →*Clostridium bifermantans*, na rozdiel od neho štiepi močovinu za tvorby amoniaku. Niekt. kmene tvoria letálny a dermonekrotický toxín podobný α-toxínu *C. novyi*, sú vysoko toxické a polysacharid bunkovej steny obsahuje len glukózu. Tvoria drobnejšie, drsné kolónie, na vlhších pôdach mávajú rozliezavý rast s prstovitými al. vetvičkovitými výbežkami na periférii. Netoxické kmene sú hojne rozšírené v prírode, kým toxické kmene sú vzácnejšie. Zistili sa v ranách utrpených na frontoch.

Clostridium sphenoides – drobnejšia nepatogénna palička so zahrotenými koncami a subterminálnymi guľatými spórami. Zisťuje sav infikovaných ranách a stolici.

Clostridium sporogenes – putridne proteolytické klostrídium, jedna z najčastejších príčin rozkladu bielkovín v prírode. Má tvar paličky 0,6 – 0,8 × 3 – 7 μm, usporiadané ojedinele, v retiazkach i vláknach. Spóry sú oválne, uložené excentricky až subterminálne a zdurujú zreteľne paličku. Je

grampozit. a pohyblivý v mladých kultúrach. C. s. nie je náročný na anaerobiózu a rastie dobre na všetkých bežných pôdach. Na krvnom agare tvorí nepravidelne okrúhle, kožovité kolónie drsného povrchu a rozoklaných okrajov, Ø asi 3 – 8 mm. Centrum je vyvýšené, krémovo špinavé, periféria je priesvitnejšia a plochšia. Niekedy kolónie lipnú k agaru (vrastanie do agaru). Okolo kolónií býva úzka, ale jasná hemolýza zlatovo číra. Na žĺtkovom agare je precipitácia len pod kolóniou a povrch kolónie sa preleťovo leskne.

Mikroorganizmus tvorí v tekutých pôdach plyn charakteristického zápachu. Rozpúšťa koagu-lované i natívne bielkobiny, mlieko koaguluje, koagulum sa ihneď rozpúšťa a černie. Kým nie je pH nižšie ako 6,1, sporuluje úplne pravidelne.

Rast C. s. v definovanej pôde z aminokyselín a anorganických solí sa nedarí, kým sa nepridá ,,sporogenesový vitamín“ (preparát pripravený z moču kobýl, kt. neobsahuje dusík a síru). Tento faktor umožňuje rast i iných klostrídií. Možno ho nahradiť biotínom al. kys. olejovou, linolovou al. ricínolejovou.

Pri niekt. kmeňoch je termorezistencia spór pozoruhodná; vydržia 1 – 18 h pri 100 °C. Rezistenciu zvyšuje prítomnosť škrobu, natívnych i denaturovaných bielkovín, peptónov, ako aj vyššie množstvá iných živých mikróbov. Laktóza zvyšuje rezistenciu, ale prítomnosť ných skvasiteľných sacharidov ju znižuje.

Vegetatívne formy C. s. sú značne citlivé na bežné antibiotiká. Na spóry však penicilín nepô-sobí.

V kultúrach C. s. sa zisťuje niekoľko proteolytických enzýmov a niekoľko peptidáz. Väčšinu z nich aktivujú SH-skupuiny a ióny Fe^{2+} al. Mg^{2+}. Proteolytická aktivitu možno inhibovať imunitnými i normálnymi sérami. Ďalej produkuje lipázu aktívnu voči tributyrínu a trioleínu. Pravý toxický antigén sa nezistil. Filtráty niekt. kultúr môžu byť stabilné pri i. v. podaní myškám; ide však o nízkomolekulovú, termostabilnú a prchavú látku.

Aglutináciami formolizovaných antigénov sa rozlišujú 3 skupiny C. s.: 1. sérol. homogénna; 2. so spoločným antigénom s proteolytickými kmeňmi; 3. so spoločným antigénom s kmeňmi C. histolyticum.

V pokuse na zvieratách sú kmene C. s. nevirulentné. Prevažná väčšina kmeňov však zreteľne zhoršuje priebeh experimentálnych zmiešaných infekcií.

Prítomnosť C. s. v tonzilách ľudí môže zhoršovať priebeh zápalu mandlí. Často je prítomný v putridných abscesoch, hnise pri pleuritídach, peritonitídach ap. Častý je i v ranách pri myonekróze, kde môže svojou proteolytickou aktivitou zhoršovať priebeh infekcie.

C. s. môže vyvolávať kazenie konzerv a polokonzerv. Plechovky mávajú veľkú bombáž a pri otváraní uniká putridne páchnuci plyn a obsah býva stekutený. Pri požití takejto konzervy vzniká enterotoxikóza s prudkými bolesťami brucha a vodovými hnačkami, jej priebeh však býva benigný.

C. s. sa nachádza v prírode ubikvitárne. Jeho dg. je ľahká, rozlíšenie od netoxikých kmeňov proteolytických *C. botulinum* však môže narážať na ťažkosti.

Clostridium tetani – syn. Plectridium tetani, pôvodca traumatického tetanu. Sú to štíhle paličky, usporiadané ojedinele po dvoch, ale nie v reťazcoch, pomocou bičíkov čulo pohyblivé. Tvoria guľaté spóry, kt. sú uložené terminálne a rozširujú sa paličku, ale len v mieste spóry. Vysporulovaná palička sa podobá špendlíku. Spóry odolávajú 1-h varu vody, 5 % fenol ich ničí do 10 h. Sú však známe aj aspórogénne kmene a kmene nepohyblivé. V mladých kultúrach je grampozit.

C. t. je značne citlivý na kyslík (avšak menej ako C. novyi). Pri nízkom oxidoredukčnom potenciálu rastie dobre, nie však osobitne náročné na zloženie kultivačnej pôdy. Na povrchu platní vyrastá najčastejšie vo forme veľmi jemného povlaku prekrývajúceho už za 24 h rovnomerne celý povrch

platne. V rozteroch mladých kultúr vidieť len štíhle paličky a dlhé sprehýbané vlákna, spóry sa zjavujú až za 48 – 96 h. Nepohyblivé kmene (u nás vzácne), tvoria okrúhle kolónie drsného a hladkého povrchu a hrubšie periférie, spočiatku priesvitné, neskôr nažltlé. Okolo izolovaných kolónií je úzky a málo zreteľný dvorec hemolýzy.

C. t. má veľmi slabé proteolytické vlastnosti: želatínu rozpúšťa pozvoľna a o niekoľko d slabo atakuje aj koagulované bielkoviny. Mlieko asi za 14 d precipituje a tvorí málo plynu. Zo sacharidov netvorí kyselinu. Pridanie glukózy k pôde však zvyšuje rast; pri kmeňoch možno indukovať glukokinázu, pričom hlavným produktom fermentácie glukózy je alkohol, nie kyseliny. Utilizáciu glukózy možno sledovať podľa jej úbytku. Rast sa darí na syntetických médiách, aj keď sa v nich tvorí menej toxínu ako v polosyntetických pôdach; za zdroj energie slúžia aminokyseliny, pre rast sú dôležité všetky vitamíny rozpustné vo vode, železo, kt. pri raste ubúda, ako aj optimálna koncentrácia CO_2 a odstraňovanie plynných metabolitov.

Spóry C. t. sú značne termorezistentné. V bujóne odolávajú teplote 100 °C 90 – 120 min, len zriedka vydržia var dlhší ako 2 h. Spóry sú rezistentné na vyschnutie, prístup vzduchu a niekt. dezinfekčné prostriedky. Mikrób je citlivý na antibiotiká (penicilín, tetracyklíny) okrem streptomycínu, kt. pôsobí aj na spóry, a to staticky až sporocídne. Antibiotiká nemajú vplyv na toxickosť už utvorených exotoxínov.

Aglutináciu možno rozlíšiť na 10 typov C. t. podľa H a O antigénov; sú však skrížené reakcie s niekt. inými druhmi klostrídií (séra však možno vysýtiť). Všetky aglutinačné typy tvoria imunologicky rovnaký typ neurotoxínov.

Všetky typy majú spoločný somatický antigén O, kt. býva často maskovaný a všetky produkujú antigénovo identický toxín. Pomocou špecifických antigénov bičíkov možno odlíšiť niekoľko antigénových typov.

Z určitých kmeňov C. t. sa izolovali špecifické fágy, kt. možno u niekt. kmeňov podnietiť k lyzogénii, takže potom aj vegetatívne formy, kt. vyrístli zo spór môžu produkovať ďalej fág. Medzi fágom a tvorbou toxínu nejestvuje korelácia.

Mikrób nemá invazívny charakter, len príležitostne, keď sa dostane do rany (najmä hlboké, popáleniny, pupočník počas pôrodu ap.), stáva sa patogénom tvorbou vysoko aktívnych exotoxínov. Rozsah iinfikovaného tkaniva môže byť nepatrný, ochorenie charakterizuje toxémia. Vyklíčenie spór a vývoj vegetatívnych foriem podporuje nekróza tkaniva, soli Ca a pridružená pyogénna infekcia. Tieto faktory znižujú oxidačno-redukčný potenciál prostredia, od kt. závisí tvorba vegetatívnch foriem C. produkujúceho toxín.

Vo filtrátoch kultúr sa dajú dokázať dva hlavné toxické antigény:

1. Oxygénlabilný hemolyzín (*tetanolyzín*) – má vlastnosti podobné oxygénlabilným hemoly-zínom iných mikróbov a je s nimi antigénovo príbuzný (napr. streptolyzínu O). Vzniká nezávisle od neurotoxínu, jeho maximum sa zjavuje už v mladých kultúrach a potom rýchlo mizne. Vyvoláva drobné nekrotické zmeny, môže hrať istú úlohu pri iniciácii množenia C. t. v rane.

2. Neurotoxín (*tetanospazmín*) – syntetizuje sa intracelulárne a uvoľňuje sa z buniek po porušené bunkobej bariéry. Zjavuje sa v neskorších štádiách kultivácie. Pomerne čistý toxín možno extrahovať z buniek mladých kultúr, keď je v okolitom médiu ešte málo toxínu. Nachádza sa aj v spórach, ale z nich sa dá získať len po rozbití obalov spór. Dá sa získať zo surových filtrátov kultúr, z kt. sa koncentruje a čistí, napr. opakovanou precipitáciou metanolom za chladu a presne kontrolovanej koncentrácie iónov. Pripravil sa aj kryštalický neurotoxín, proteín s M_r 7 000 – 140 000, obsahujúci síru, fosfor, veľké množstvo kys. asparágovej a izoleucínu. Jeden mg kryštalického toxínu obsahuje 6 mil. LD pre myš. Je však málo stabilný, prechádza samovoľne na netoxický dimér (toxoid), inaktivuje sa po 5-min expozícii pri teplote 65 °C.

Neurotoxín pôsobí po aplikácii do tkaniva, nie je účinný perorálne, rektálne, vaginálne, konjunktiválne a tracheálne, kde ho ničia proteolytické enzýmy. Inj. do týchto miest však môže vyvolať toxické prejavy. Najintenzívnejšie pôsobí po intraneurálnom vpravení, menej po i. m., ešte menej intraperitoneálnom a i. v. podaní Najcitlivejší na neurotoxín je kôň, potom morča, opica a myš. Pomerne málo citlivý je králik, ešte menej pes a málo citlivá mačka (2000-krát menej ako kôň). Studenokrvné (napr. žaby) sú veľmi rezistentné, ak sú chované pri teplote asi 10 °C; ak sa chovajú pri teplote 38 °C, sú citlivé asi ako myši. Pri zvýšení teploty sa zrýchľuje vývoj a zá- važnosť príznakov intoxikácie. Človek patrí k najcitlivejším živočíchom.

Po inj. purifikovaného neurotoxínu do tkaniva sa nezisťujú morfologické zmeny. Podľa miesta aplikácie možno pri pokusných zvieratách rozlíšiť dve formy. Po s. c. al. i. m. aplikácii vzniká v in- kubačnom období, závislom od dávky ascendentný tetanus: dostavuje sa najprv lokálny tetanus až tonický kŕč končatiny, do kt. sa neurotoxín injikoval. Neskôr sa príznaky stupňujú a šíria na ďalšie svalové skupiny smerom k mieche a kraniálne, na druhostrannú končatinu, bedrové svaly, vzniká opistotonus a tetanus predných končatín a nakoniec zviera hynie v kŕčoch dýchacieho svalstva. Po . v. aplikácii sa vyvíja descendentný tetanus, pri kt. sa pozoruje kŕč šijových svalov šíriaci sa na končatiny a dýchacie svaly.

Tetanospazmín pôsobí centrálne, priamo na cerebrospinálne bunky. Má vysokú afinitu ku gangliozidom, resp. komplex gangliozidu a cerebrozidu. Do CNS sa transportuje nervovou cestou, epineuriom, kt. intersticiálna tekutina sa vplyvom svalových kontrakcií uvádza do pohybu. V mieste pripojenia periférneho nervu na nervový kmeň vstupuje potom toxín priamo do intersticiálnej tekutiny CNS. Aj z krvného riečiska sa toxín zachytáva zakončeniami nervov a nimi sa transportuje k centrám. Jeho mechanizmus účinku spočíva v zásahu do syntézy acetylcholínu; zvýšenie dráždivosti v neurónoch miechy a následné tonické kŕče priečne pruhovaného svalstva sú pp. následkom akumulácie acetylcholínu na zakončeniach motorických nervov.

Zo surových toxických filtrátov sa izoloval aj ďalší proteín, tzv. nespazmogénny faktor, kt. pôsobí na periférne neuromuskulárne spoje. Má menšiu Mr ako tetanospazmín a je antigénny; neviaže sa na komplex glangliozid-cerebrozid a nie je letálny.

Neurotoxín sa pôsobením formolu mení na toxoid (formoltoxoid, anatoxín). Premena na neto-xické formy prebieha aj spontánne, ale trvá dlho. Aj úplne netoxický toxoid má zachovanú schopnosť viazať sa s gangliozidom a obsadiť miesta potrebné na väzbu tetanotoxínu. Po i. v. aplikácii vysokej dávky toxoidu morčatám sa viaže na receptory už po 5 min, maximum väzby sa však dosahuje až za 2 d. Tetanický toxoid je vynikajúcim antigénom. Protektívne hodnoty antitoxínu po aplikácii toxoidu vydržia vyše 5 r.

Dg. tetanu spočíva v anaeróbnej kultivácii infekčného materiálu (excízia rany, cudzie predmety) na pevných pôdach podľa Fortnera a v tekutej pôde. Dôkaz tetanového toxínu sa overuje pokusom na laboratórnych myšiach, kt. sa inokulujú zachytenou anaeróbnou kultúrou. Kontrolnú skupina zvierat sa chráni špecifickým antitoxínom; →*tetanus.*

closylatum →*klozylát.*

Clotam® (Medica) – antiflogistikum, analgetikum; →*kyselina tolfenámová.*

Clotepin tbl.® tbl. (Galena), inj. (Léčiva), kv. (Galena) – Clorotepinum (4-methyl-1-(8-chlór-10,11-dihydrobenzo[b,f]tiepin-yl)piperazinum)(ut maleas) 5 mg v 1 dr., 10 mg v 1 ml (= 20 kv.), resp. 10 mg v 1 ml inj. rozt. Tricyklické neuroleptikum so sedemčlenným stredným kruhom. Prechádza placentárnou bariérou; →*Clorotepinium maleinicum;* →*klorotepín.*

Clotepin oleosum® (Léčiva) Clorotepini solutio oleosa 30 mg v 1 ml. Polodepotná forma na i. m. aplikáciu, vhodná na th. akút. stavov u pacientov, kt. odmietajú perorálnu th; →*klorotepín*.

clothiapinum →*klotiapín.*

Clotiamina® (Squibb) →*tiamínhydrochlorid.*

clotiamine – klotiamín, kokcidiostatikum; →*beklotiamín.*

clotiazepamum →*klotiazepam.*

Clotride® (Merck & Co.) →*chlorotiazid.*

Clotrimazolum – skr. Clotrimazol., klotrimazol, ČsL 4, 1-[2-chlórfenyl)difenyl]imidazol, $C_{22}H_{17}ClN$, M_r 344,84; antimykotikum. Je to biely až slabo žltkastý amorfný al. mikrokryštalický prášok, bez zápachu a chuti, prakticky nerozp. vo vode, dobre rozp. v 95 % liehu a ľahko rozp. v chloroforme.

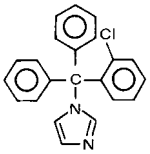

Clotrimazolum

Imidazolový derivát s fungicídnym účinkom, vhodný na lokálnu antimykotickú th. Pôsobí fungistaticky (vo vyšších koncentráciách aj fungicídne) na patogénne a fakultatívne patogénne huby rodu *Trichophyton, Epidermophyton, Microsporum, Candida, Malassezia, Aspergillus, Nocardia, Torulopsis, Trichosporon* a i. mikromycéty. Pôsobí aj na trichomonády, aj keď menej ako metronidazol, ako aj bakteriostaticky na grampozit. baktérie. Prim. rezistentné kmene sú veľmi zriedkavé, sek. odolné sa vyvíjajú pomaly. Celkové nežiaduce účinky z resorpcie nie sú známe. Lokálna iritácia je zriedkavá, kontaktná senzibilizácia veľmi zriedkavá.

Dôkaz

a) Teplota topenia: 142 – 145 °C.

b) Na tenkú vrstvu silikagélu s fluorescenčnou prísadou na detekciu pri 254 nm, napr. Silufol UV 254 sa nanesú na štart čerstvo pripravené rozt. látok v chloroforme v poradí:

1. 10 ml rozt. skúšanej látky (10 mg/ml),
2. 10 ml rozt. overenej vzorky klotrimazolu (10 mg/ml),
3. 10 ml rozt. skúšanej látky (200 mg/ml),
4. 10 ml rozt. imidazolu (1,0 mg/ml).

Vyvíja sa zmesou 1-butanol–koncentrovaná kys. octová–voda (7 + 1 + 2 obj.). Po vybratí z komory a vyprchaní rozpúšťadiel voľne na vzduchu sa vrstva pozoruje vo svetle ortuťovej výbojky s maximom žiarenia pri 254 nm. Na chromatograme 1 je patrná škvrna zhášajúca fluorescenciu, kt. má zhodnú polohu a intenzitu ako škvrna na chromatograme 2. Chromatogramy 3 a 4 sa ďalej použijú na dôkaz imidazolu.

c) Absorpčné spektrum rozt. skúšanej látky v metanole (0,30 mg/l) v 10 mm vrstve voči tomu istému rozpúšťadlu, javí v ultrafialovej časti maximum pri 259 ± 1 nm a minimum pri 250 ± 1 nm.

Stanovenie obsahu

Asi 0,3000 g vysušenej látky sa rozpustí v 60,0 ml bezvodej kys. octovej, pridajú sa 2 kv. kryštálovej violete a titruje sa odmerným roztokom kys. chloristej 0,1 mol/l z fialového do modrého sfarbenia. Zistená spotreba sa koriguje výsledkom slepého pokusu.

1 ml odmerného rozt. kys. chloristej 0,1 mol/l zodpovedá 0,03448 g $C_{22}H_{17}ClN_2$.

Uchováva sa v dobre uzavretých nádobách.

Indikácie – dermatofytózy vrátane pityriasis versicolor, erythrasma, zmiešané mykotické balanitídy, vulvitídy, kožné infekcie, najmä v intertriginóznych oblastiach; kandidové balanitídy a vulvitídy;

paronychia. Th. onychomykóz len po ablácii nechtových platničiek postihnutých hubami; adjuvantne pri perorálnej th. grizeofulvínom.

Kontraindikácie – precitlivenosť na klotrimazol, pri vagínových tbl. 1. trimester gravidity. Počas menštruácie je aplikácia tbl. nevhodná.

Nežiaduce účinky – kontaktná alergická reakcia kože a sliznic, najmä u alergikov, ekzematikov a pacientov s polyvalentnou precitlivenosťou na súčasti prípravku.

Dávkovanie – krém, pasta a rozt.: postihnuté miesta a ~ 5 mm lem okolitej zdravej kože sa potierajú 2 – 3-krát/d pri pityriáze a erytrazme 2 – 3 týžd, pri dermatofytózach a trichomoniáze 4 – 8 týžd.; tbl. vag.: 100 mg tbl. sa aplikujú 6 d po sebe večer; 500 mg sa zavádzajú jednorazovo večer čo najhlbšie do pošvy.

Prípravky – Aknecolor® pst., Canesten® crm., sol., tbl. vag., Canesten 100 a 500® mg tbl. vag., Canifug-Creme® crm., Canifug-Cremolum 100® susp. vag., Canifug Lösung® liq., Cani-fug-Vaginal Creme® crm. vag., Clotrimazolum Polfa® crm. a tbl. vag., Clotrimazol Teprol® liq., Fungidexa® ung., Fungizid-Ratiopharm® crm., Fungizid-Ratiopharm Pumpspray® spr., Fungizid-Ratiopharm® tbl. vag., Gilt® liq. a spr., Imacort® crm., Imazol Cremepaste® pst., Jenamazol 2 %® tbl. vag.

Clotrox® – antihyperlipoproteinemikum; →*triparanol.*

Cloudmanov melanóm S91 – [Cloudman, Arthur Mosher, *1901, amer. zoológ] →*melanóm.*

Cloughov-Richterov syndróm – [Clough, Mildred Clark, *1885; Richter, Ina M., *1885, amer. hematológovia] →*syndrómy.*

Cloustonov syndróm – [Clouston, H. R., kanad. fyziológ] →*syndrómy.*

Clout® (Scott) – herbicídum; kys. metánarzónová.

clownismus, i, m. – [angl. *clown* šašo] klaunizmus, klaunovské správanie al. sklon k napodobovaniu iných, grimasovaniu, groteskému držaniu tela. Zisťuje sa pri infantilnom správaní, oligofrénii, mongolizme, nádoroch detského veku a mladistvých.

cloxacillinum →*kloxacilín.*

Cloxapen® (Beecham) →*kloxacilín.*

cloxazolamum →*kloxazolam.*

Cloxypen® (Allard) – polosyntetické antibiotikum podobné penicilínu; →*kloxacilín.*

cloxyquinum →*kloxychín.*

Clozan® (Roerig) – anxiolytikum; →*klotiazepam.*

clozapinum →*klozapín.*

Clozic® (ICI) – antireumatikum; →*klobuzarit.*

clubbing – paličkovité prsty.

clunialis, e – [l. clunis análny otvor] týkajúci sa análneho otvoru.

clunis, is, m. – [l.] análny otvor.

Clupea harengus – sleď obyčajný; →*Clupeidae.*

Clupeidae – sleďovité, morské ryby bez bočnej čiary. Plynový mechúr je spojený s tráviacou rúrou. V plutvách majú mäkké lúče. Vo veľkých množstvách sa tiahnu neresiť k morským brehom, v tom čase sa lovia. Sleď obyčajný (*Clupea harengus*) je asi 30 cm dlhý, ploského tela, žije v severoeurópskych moriach. Spracúva sa na udenáča, zavináča, marinuje sa, nasoľuje, vyrába sa z

neho rybia múčka. Sardinka obyčajná (*Sardina pilchardus*) je asi 20 cm dlhá, mladé ryby sa nakladajú do oleja. Šprota obyčajná (*Sprattus sprattus*) žije podobne ako predošlý druh v európskych moriach. C. tiahnu po určitých dráhach a v pravidelných obdobiach, čo veľmi uľahčuje ich lov.

clupeinum →*klupeín.*

Cluttonov kĺb – [Clutton, Henry Hugh, 1850 – 1909, angl. chirurg] bezbolestný symetrický hydadtros pri kongenitálnom syfilise.

CLY-503® – antihypercholesterolemikum; →*simfibrát.*

clysma, tis, n. – [g. klystérion čistenie] klyzma, nálev, klystír.

Clysodrast® →*bisakodyl tannex.*

clytocybinum →*klytocybín.*

CM – amer. titul Chirurgiae Magister.

Cm – symbol chem. prvku curium.

cm – skr. pre centimeter.

CM-6805® – antihypertenzívum; →*butofilolol.*

CM-6912® – anxiolytikum; →*etylloflazepát.*

CM-8282® – miestne antimykotikum; →*omokonazol.*

CM-9155® – antiflogistikum; →*difluprednát.*

CMC® (Stuart) – sodná soľ →*karboxymetylcelulózy.*

CME 31-916® – fungicídum; →*triforín.*

C meióza – modifikovaná forma meiózy po pôsobení kolchicínu či iných látok, kt. čiastočne al. celkom blokujú vretienkový mechanizmus, vplyvom čoho vzniká →*tetraploidia.*

C-Meton® (SS Pharm) – antihistaminikum; →*chlórfeniramín.*

CMF – skr. kombinácie cytostatík cyklofosfamid + metotrexát + 5-fluorouracil.

CMFP – skr. kombinácie cytostatík cyklofosfamid + metotrexát + 5-fluorouracil + prednizón.

CMFVP – skr. kombinácie cytostatík cyklofosfamid + metotrexát + 5-fluorouracil + vinkristín + prednizón.

CMI – psych. skr. Cornel Mental Index: dotazník o zdravotnom stave vrátane anamnestic-kých údajov ako doplnok lekárskeho interview. Obsahuje 195 otázok rozdelených do 18 odse-kov, kt. vyplňuje sám pacient. Prvých 12 odsekov sa týka somatických ťažkostí a posledných 6 nálady a emočných reakcií.

C-mitóza – mitóza, pri kt. sa inaktivuje vplyvom kolchicínu al. iných látok vretienkový mechanizmus, čím sa znemožňuje ďalšie delenie buniek. Vznikajú chromozómy usporiadané v bunke náhodne a často veľmi skrátené. Po C m. sa tvoria bunky so zväčšeným počtom chromozómov (→*polyploidia*).

CMME – skr. chlórmetylmetyléteru.

CMMS – psych. skr. Columbia Mental Maturity Scale (Burgmeister a spol., 1951, 1952, 1972) obrázkový nonverbálny triediaci test pre 3 – 12-r. deti s motorickými poruchami. Obsa-huje 100 položiek a využíva rozlišovanie percepcie farby tvaru, veľkosti, použitia, druhu, chýbajúcich častí a symbolického materiálu. Test je rýchly (15 – 20 min).

C-MOPP – skr. kombinácie cytostatík cyklofosfamid + mechlóretamín + Oncovin (vinkristín) + prokarbazín + prednizón.

CMP – skr. pre →*cytidínmonofosfát.*

CMPP – skr. metylesteru kys. 2-cyano-2-propénovej, herbicídum; →*mekoprop.*

cms – l. *cras mane sumendus* má sa vykonať zajtra ráno.

CMS – psychol. **1.** *Combined Mental State Interview*, dotazníkový psych. test; **2.** *Cursive Miniature Situation Test* (Cattelll, 1944): psych. test., pri kt. proband cez malé okienko pozoruje bežiaci papierový pás potlačený v nepravidelných vzdialenostiach vodorovnými, zvislými a šikmými čiarami a obrazcami, z kt. niekt. sa majú preškrtnúť, niekt. v kombináciách a iné vôbec nie; **3.** skr. Curtis Interest Scale: test záujmov pre 9–16-r. deti a dospelých.

CMT – antibiotikum; →*cefamandol.*

CMU – skr. *N*-(4-chlórfenyl)-*N,N*-dimetylurey, herbicídum; →*monurón.*

CMV – skr. cytomegaly virus.

CN – **1.** skr. z l. *cras nocte* zajtra v noci; **2.** skr. chlóracetofenónu (→*bojové látky*).

CN-Cbl – skr. pre kyanokobalamín.

cnicinum →*knicín.*

Cnicus benedictus L. (*Asteraceae*) – benedikt lekársky, čes. benedikt lékařský. Droga: Herba cardui benedicti (syn. Herba cnici benedicti). Obsahuje silicu (asi 0,3 %) a triesloviny (asi 8 %), kt. priaznivo ovplyvňujú pôsobenie horkého seskviterpénového dihydrolaktónu knicínu (azulénová laktónová horčina neglykozidického charakteru); ďalej obsahuje flavónové glyko-zidy, odvodeniny apigenínu a kemferolu, knicinolidu, benediktínu, antibiotickú látku (dodeka-diéntetraín), sliz (asi 20 %), soli draslíka, horčíka, vápnika, vitamín B_1 a kys. nikotínovú (príp. jej amid). Pôsobí ako amarum, stomachikum (horké látky), roborans, metabolikum, mierne cholagogum, diuretikum (flavonoidové glykozidy), antiflogistikum, antiseptikum, antivirotikum (účinné proti herpes zoster) a hepatoprotektívum. Zvyšuje vylučovanie kys. močovej.

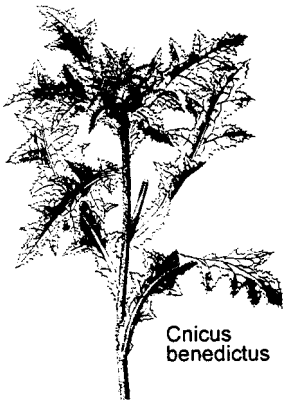

Zápar sa pripravuje z 2 – 6 g al. 1/2–1 1/2 kávovej lyžičky drogy na šálku a pije sa 2 – 3-krát/d medzi hlavnými jedlami. Odvar sa pripravuje z 0,5 – 2,5 g drogy na šálku vody, pije sa 2-krát/d. Ako metabolikum a tonikum sa užíva spolu s Folium urticae, Fucus vesiculosus, Herba violae tricoloris, Herba millefolii, Herba solidaginis, Radis carlinae. Zvýšené vylučova-nie tráviacich štiav a stomachické účinky potencujú drogy: Herba absinthii, Folium trifolii fibrini, Herba cichorii, Lichen islandicus, Radix gentianae, Radix taraxaci cum herba. Diure-tické účinky sa umocnia kombinovaním s Folium betulae, Folium ribis nigri, Fructus petrose-lini, Herba equiseti, Radix ononidis, Radix Pimpinellae. Žlčopudné pôsobenie zosilňuje pridanie Folium menthae, Fructus carvi, Folium boldo, Herba agrimoniae, Herba chelidonii, Herba marrubii, Radix taraxaci. Podobné účinky pri vnútornom používaní majú drogy: Folium trifolii fibrini, Radix gentianae a Herba centauri.

Zápar, príp. odvar z drogy sa používa aj na omývanie a oplachovanie najmä pri infikovaných kožných afekciách. Väčšie dávky vyvolávajú vracanie a môžu podráždiť obličky. V th. dávkach sa podáva aj zoslabnutým pacientom, deťom a starším osobám.

Cnidaria – příhlivce, radiárne súmerné mechúrniky. Majú příhlivé bunky (knidoblasty), kt. usmrcujú al. omamujú korisť. Sú to ektodermové bunky zväčša hruškovitého tvaru. V centrálnej dutine příhlivých buniek je tenké a duté, špirálovito stočené vlákno. Dutina obsahuje tekutý jedovatý hypnotoxín. Na

povrchu přhlivej bunky je citlivý výrastok (knidocil), pri jeho podráždení iným živočíchom sa vymrští přhlivé vlákno ako harpúna, zapichne sa do tela koristi a dutinou vlákenka vteká doň hypnotoxín. Menšie živočíchy usmrcuje, väčšie len omamuje. Přhlivé bunky sú umiestené obyčajne na ramenách v zhlukoch (batérie). Pri C. sú známe dva typy tela, polyp a medúza. Delia sa na triedy: *Hydrozoa* (polypovce), *Scyphozoa* (medúzovce) a *Anthozoa* (koraly).

cnidosis, is, f. – [g. *knidé* žihľava + -osis stav] knidóza, žihľavka.

Cnidosporidia, ae, f. – výtrusníky. Prvoky parazitujúce v bunkách al. tkanivách živočíchov. Mladé štádiá sa meňavkovite pohybujú, rozmnožujú sa rozpadom (schizogóniou) a tvorením spór (sporogóniou). Spóry majú 1 – 3 vačky, v kt. je vymrštiteľné vlákno. C. veľmi dobre odolávajú nepriaznivým vplyvom. Podľa počtu vačkov a ich usporiadania sa delia na rady: **1. *Microsporidia*** (hmyzomory) – majú spóry s jedným vačkom, parazitujú na hmyze, nebezpečné sú najmä parazitujúce na úžitkovom hmyze. *Nosema apis* napáda črevný epitel včiel a vyvoláva hnačku, končiacu sa uhynutím. *Nosema bomdycis* postihuje vnútorné orgány húseníc priadky morušovej. Húsenice potom hynú, slabo nakazené sa vyvíjajú ďalej, a tak sa dostávajú do tela motýľa a do vajíčok. **2*. Myxosporidia*** (rybomory) – parazitujú v telových orgánoch rýb. Spóry majú 2 pólové vačky, vymrštiteľnými vláknami sa zachytávajú na epiteli ryby. V ďalšom vývoji vznikajú cysty, kt. sa usadzujú v rozličných orgánoch ryby, po dozretí prasknú a uvoľnia do vody spóry. *Myxobolus pfeifferi* zapríčiňuje mor mrien, pretože na chorých miestach sa usadzujú rozmanité plesne. **3. *Actinosporidia*** (červomory) – žijú v čer-voch rodu *Tubifex* a *Limnodrilus*. Tvoria prechod k mnohobunkovým živočíchom. Spóry vznikajúce z mnohojadrových plazmódií majú tri pólové vačky, sú veľmi ozdobené, majú rozmanité výbežky.

CNS – skr. pre centrálny nervový systém.

c.n.s. – skr. z l. cras nocte sumendus má sa vykonať zajtra v noci.

CNV – psych. skr. Contingent Negative Variation, negat. vlna na →*EEG*, kt. sa zjavuje pri očakávaní kritického podnetu. Nazýva sa aj E-vlnou (expectancy wave) – vlnou očakávania. Prvý ju opísal Walter a spol. (1964) Je to pomalá povrchová negat. elekt. vlna mozgu, kt. závisí od spojenia (kontingencie) dvoch následných podnetov. Príkladom CNV je reakčný čas s konštantnou predperiódou. Vlny CNV možno vidieť na záznamoch priemerných →*evokovaných potenciálov.* Podobne ako pri meraní reakčného času predchádza výstražný al. varovný signál imperatívnemu signálu, na má pozorovaný odpovedať (stlačiť páčku ap.). Interval medzi podnetmi je obyčajne 1 – 2 s. CNV vzniká v prie- behu tohto intervalu; na to, aby nastal adekvátny výboj, je nevyhnutný adminimálny interval 0,5 s. Súčasne prebieha kontrolný pokus, v kt. sa aplikuje podobný signál avšak bez tohto významu. Napr. varovný zvuk v pravom uchu znamená, že sa má stlačiť páčka ako odpoveď na svetelný podnet. Zvuk v ľavom uchu nemá tento význam. Za týchto podmienok možno pozorovať pomalú odchýlku potenciálu, negat. na vertexe a začínajúcu sa asi 200 ms po podnete. CNV postupne narastá až do vzniku odpovede na imperatívny signál, potom nastáva prudký posun späť k základnej hodnote al. pozitivite. CNV možno vyvolať aj bez motorickej odpovede, napr. keď pozorovaný anticipuje zbadanie obrázka al. je inštruovaný, aby si myslel slovo. Psych. koreláty CNV sa označujú ako očakávanie, rozhodnutie, motivácia, vôľa, prípravná fáza, konácia, arousal. Všetky tieto stavy sprevádza zvýšená pozornosť, rušivé podnety amplitúdu CNV znižujú. Keď je reakčný čas kratší, CNV je vyšší. CNV pozit. a monotónne koreluje s pozornosťou a nemototónne (obrátené U) s budivou reakciou (,,arousal“). Predĺženie CNV sa zisťuje u pacientov s psychózou a možno ho ovplyvniť pCO_2.

CO – chem. vzorec →*oxidu uhoľnatého.*

Co – symbol chem. prvku →*kobalt.*

co- – predpona z l. cum s, spolu.

CO_2 – chem. vzorec →*oxidu uhličitého.*

CO_2 granulat Nicholas® (Laboratories Nicholas) – Betaini chloridum 1,83 g + Natrii hydrogenocarbonas 1 g + Dimeticonum ,075 g + Acidum silicicum colloidale 0,01 g v 1 vrecúšku. Diagnostikum. Prídavný preparát na rtg vyšetrenie tráviacej rúry metódou dvojitého kontrastu. Kontraindikácie nie sú známe, nežiaducim účinkom je občas pocit plnosti v nadbruší. Podáva sa po báriumsulfátovej kontrastnej látke (asi 2 lyžičky s malým objemom vody).

CoA – skr. koenzýmu A.

Co I – koenzým apozymázy katalyzujúcej alkoholovú fermentáciu glukózy, antagonista narkotík, používa sa v th. chron. alkoholizmu; →*nadid.*

coacervatio, onis, f. – [l. *coacervare* hromadiť] koacervácia, nahromadenie, zhlukovanie častíc kvapalnej látky.

Coactin® →*amdinocilín.*

coadaptatio, onis, f. – [l. *coadaptare* prispôsobiť sa] koadaptácia, prispôsobenie niekoľkých druhov organizmov za určitých podmienok.

coagulabilitas, atis, f. – [l. *coagulare* zrážať] koagulabilita, zrážavosť, schopnosť zrážať sa.

coagulans, antis – [l. coagulare zrážať sa] koagulans, látka vyvolávajúca zrážanie, tvorbu koagula.

coagulatio, onis, f. – [l. coagulare zrážať sa] koagulácia, zrážanie (krvi), zhlukovanie častíc (obvykle koloidných).

coagulatus, a, um – [l. coagulare zrážať sa] koagulovaný, zrazený.

coagulopathia, ae, f. – [l. coagulare + g. pathos choroba] koagulopatia, nešpecifikovaná porucha zrážlivosti krvi.

coagulum, i, n. – [l. coagulare] koagulum, krvná zrazenina, zhluk.

Coagulum intravitale (***postmortale***) – krvná zrazenina vzniknutá počas života (posmrtná zrazenina).

coalescentia, ae, f. – [l. coalescere zrastať] koalescencia, zrastanie, splynutie.

coalitio, onis, f. – [l. coalescere zrastať] koalícia, zoskupenie, splynutie, fúzia častí, kt. sú normálne oddelené.

Coalitio calcaneocuboidea – často asymptomatické splynutie pätovej (os calcaneum) a kockovitej kosti (os cuboideum).

Coalitio calcaneonavicularis – jeden z najčastejších typov tarzálnej koalície, splynutie pätovej a člnkovitej kosti.

Coalitio naviculocuneiformis – splynutie člnkovitej (os naviculare) a klinovitej kosti (os cuneiforme).

Coalitio talocalcanearis – jedna z najčastejších foriem splynutia členkovej (talus) a pätovej kosti (calcaneus).

Coalitio talonavicularis – splynutie členkovej a člnkovitej kosti.

Coalitio tarsalis – väzivový, chrupavčitý al. kostný zrast > 2 priehlavkových kostí, kt. často zapríčiňuje →talipes planovalgus a i. deformity, niekedy však býva asymptomatický; môže byť kongenitálny al. vzniká následkom úrazu, infekcie a i. ochorenia kĺbu.

COAP – skr. kombinácie cytostatík: cyklofosfamid + vinkristín + cytarabín + prednizolón.

Coapt® (Ethicon) →*mekrylát.*

coaptatio, onis, f. – [l. *coaptare* prispôsobiť] koaptácia, prispôsobenie, pripodobnenie.

coarctatio, onis, f. – [l. *coarctare* zúžiť] koarktácia, zúženie, skrátenie, napr. c. aortae *(→koarktácia aorty*).

coarcticulatio, onis, f. – [l. *coarctatio* zúženie + l. articulus kĺb] koartikulácia, skĺbenie, spojenie dvoch kostí.

coarctoectomia, ae, f. – [l. *coarctare* + g. *ektomé* vyňať, odstrániť] koarktektómia, vyrezanie koarktácie, napr. operačné odstránenie koarktácie aorty.

coarctotomia, ae, f. – [l. *coagulare* + g. *tomé* rez] koarktotómia, preťatie koarktácie.

CoA-SH – skr. *→koenzýmu A.*

CoA-transferáza – [EC 2.8.3] podtrieda enzýmov triedy transferáz, kt. katalyzujú prenos koenzýmu A z jednej molekuly na inú.

Coatsova choroba – [Coats, George, 1876–1915, angl. oftalmológ] *→choroby.*

Coaxin® (Tobishi) *→cefalotín.*

cobactinum – kobaktín, látka, kt. vzniká pri saponifikácii *→mykobaktínov.*

Cobadex® – glukokortikoid; *→hydrokortizón*

cobalaminum *→kobalamín.*

Cobalex® *→hydroxokobalamín.*

Cobalin® *→hydroxokobalamín.*

Cobalin-H® (Paines & Byrne) *→hydroxokobalamín.*

Cobalion® (Houdé) *→kobabamid.*

cobaltosis, is, f. – [cobaltum kobalt + -osis stav] pneumokonióza následkom inhalácie kobaltového prachu a tkanivovej reakcie naň.

cobaltum, i, n. *→kobalt.*

cobamamidum *→kobamamid.*

cobaminum *→kobamín.*

Coban® (Lilly) – používa sa vo veter. med. ako antiprotozoikum, antibiotikum, kokcidiostati-kum (hydina), suplement výživy; *→monenzín.*

Cobantril® (Pfizer) – anthelmintikum; *→pyrantel.*

Cobanzyme® (Bouchara) *→kobabamid.*

Cobaphos® inj. ad us. vet. (Richter Pharma) – Natrii hydroxybenzylphosphinas 125 mg + Cyanocobalaminum 50 mg v 1 ml. Veter. prípravok používaný na th. porúch vývoja, meta-bolizmu a výživy, tetanu a paréz, ako aj zlepšenie výkonu jazdeckých a dostihových koní.

Cobbov syndróm – [Cobb, Stanley, angl. lekár] vrodené hemangiómy na pia mater, materské znamienka na koži v inervačnej oblasti postihnutej miechy.

Cobefrin Hydrochloride‹ (Winthrop) *→nordefrínhydrochlorid.*

Coben® (Takeda) – antitusikum; *→pikoberín.*

Cobidec N® cps. (Parke-Davis) – multivitamínový prípravok s iónmi a stopovými prvkami. Zloženie: Retinoli palmitas 3000 IU + Thiamini nitras 10 mg + Riboflavinum + Pyridoxini hydrochloridum 5 mg

+ Cyanocobalaminum 5 mg + Nicotinamidum 100 mg + Acidum ascorbicum 200 mg + Alfa-tocoferoli-DL-acetas 15 mg + Ferrosi sulfas hydrocus 66 mg + Manganosi sulfas monohydricus 3,1 mg + Natrii molybdes 0,48 mg + Cupri sulfas mono-hydricus 5,6 mg + Magnesii oxidum leve 125 mg v 1 kapsli.

Indikácie – profylaxia a th. nedostatku vitamínov, minerálov a stopových prvkov.

Kontraindikácie – hyperkalciémia, nefrolitiáza (konkrementy s obsahom vápnika), hemochromatózy, poruchy využitia železa (napr. sideroachrestická anémia, talasémie).

Nežiaduce účinky – poruchy GIT pri neznášanlivosti železa, obstipácia. Vitamín A vo vysokých dávkach je teratogénny. Možná precitlivenosť na vitamín B_1.

Dávkovanie – 1 tbl/d.

Cobinamide® →*vitamín B_{12}.*

Cobiona® (Esteve) →*oxatomid.*

Cobione® (Merck & Co.) →*vitamín B_{12}.*

Indikácie – profylaxia a th. nedostatku vitamínov, minerálov a stopových prvkov.

Kontraindikácie – hyperkalciémia, nefrolitiáza (konkrementy s obsahom vápnika), hemochro-matózy, poruchy využitia železa (napr. sideroachrestická anémia, talasémie).

Nežiaduce účinky – poruchy GIT pri neznášanlivosti želea, obstipácia. Vitamín A vo vyso-kých dávkach je teratogénny. Možná precitlivenosť na vitamín B_1.

Dávkovanie – 1 tbl/d.

Cobinamide® →*vitamín B_{12}.*

Cobiona® (Esteve) →*oxatomid.*

Cobione® (Merck & Co.) →*vitamín B_{12}.*

Cobitidae – pĺžovité, menšie ryby. Majú hmatové fúziky okolo úst. Telo je obyčajne holé. U nás žije slíž obyčajný (*Nemachilus barbatulus*), má predĺžené telo, okolo úst 6 fúzikov, žije pri dne tečúcich vôd, ukrýva sa pod kameňmi, koreňmi, živí sa larvami pakomárov. Pĺž obyčajný (*Cobitis taenia*) má pretiahnuté, na bokoch ploské telo, 6 krátkych fúzikov. Je asi 7 cm dlhý. Žije v stojatých vodách pri dne, zarýva sa do bahna a hľadá aj živočíšnu potravu. Čík obyčajný (*Misgurnus fossilis*) má pretiahnuté, z bokov oploštené telo. Okolo úst má 10 fúzikov. Je až 30 cm dlhý. Žije pri dne stojatých vôd. Pri nedostatku kyslíka prehltáva vzduch a sliznicou črева z neho absorbuje kyslík. Zavŕtaný v bahne môže vydržať aj vyschnutie vôd. Živí sa živočíšnou potravou.

COBOL – počít. skr. angl. commom business oriented language; imperatívny programovací jazyk na komerčné spracovanie dát. Vyvinul sa koncom 50. r. Odhaduje sa, že sa v ňom napísalo najviac programov na svete. Pretože najdôležitejším vstupným zariadením bol vtedy snímač diernych štítkov, musia mať programy v jazyku COBOL formát im podobný (jeden príkaz v jednom riadku, zavádzanie údajov v stĺpcoch ap.). Program pozostáva zo 4 oddielov (divisions), kt. sa delia na state (sections): 1. identification division (obsahuje mená progra-mov, dátum spracovania ap.); 2. environment division (oddiel vybavenosti, v kt. sa zadávajú hardverovo-špecifické údaje, ako typ počítača, na kt. sa má preložiť zdrojový program – prekladač, resp. vykonať cieľový program a pripravenie v programe používaných súborov vstupno-výstupných zariadeniam); 3. data division (oddiel dát pozostávajúci zo state súborov a pracovnej pamäte); 4. procedure division (procedúrový oddiel obsahujúci príkazy na spracovanie vstupných a výstupných dát). Z príznakov pozná COBOL inštrukcie na otvorenie a zatvorenie súbvorov, načítanie a výpis jednotlivých dátových záznamov, priradenie hodno-ty, aritmetické výpočty, skoky, jednoduché podmienené príkazy a cykly. Má

jednoduchý syntax a ľahko sa osvojuje Veľký dôraz sa kladie na vstupno-výstupné operácie, preto je vhodný na načítavanie, formátovanie a vypisovanie dátových záznamov a jednoduché výpoč-ty. Chýbajú v ňom však niekt. dôležité pojmy informatiky (napr. pojem procedúry al. modulu, rekurzia, všeobecné dátové štruktúry). Výkonnejšie programovacie jazyky sú PASCAL, PL/1, ADA, MODULA-2.

cobra – [port. cobra de capello had s kapucňou z l. colluber had] jedovaté hady žijúce v Afri-ke, Ázii a Indii; →*kobra.*

cobraismus, i, m. – [*cobra* + *-ismus*] otrava kobrím jedom.

cobralysinum, i, n. – [*cobra* + g. *lynein* uvoľňovať] kobralyzín, hemolytický jed z kobry.

Cobrentin Methanesulfonate® (Merck & Co.) – anticholínergikum; →*benztropínmesylát.*

cobrotoxinum →*kobrotoxín.*

Cobutolin® (Cox) – bronchodilatans, tokolytikum; →*albuterol.*

coca – koka, syn. cuca, hayo, ipado, erytroxylón; sušené listy rastliny *Erythroxylon coca* Lam. (*Erythroxylaceae*) rastúcej v Bolívii, Peru, pestuje sa na Jáve. Obsahuje 0,5 – 2,5 % alkaloi-dov, najmä kokaínu, truxilokokaínu, izatropylkokaínu, kokaicínu, benzoylekgonínu, metylek-gonínu a i. Stimulans CNS, podlieha zákonným ustanoveniam o omamných látkach.

Coca-Cola® – nealkoholický nápoj obsahujúci extrakty listov koky (*Erythroxylon coca*). Stimulans CNS, podporuje duševnú činnosť (Brain Tonic). R. 1886 ho začal predávať amer. jazdecký dôstojník John Styth Pemberton a r. 1891 predal všetky práva amer. farmaceutovi Asovi Griggsovi Candlerovi. Odvtedy sú kokové listy súčasťou nápoja tajného zloženia, ale od r. 1906 je výrobca zákonne povinný odstrániť z listov kokaín. Predchodcom Coca-Cola bol nápoj Vin Mariani, vyrábaný od r. 1863 v Paríži.

Coca I F Sevac inj.® (Sevac) – Phenolum 4 g + Natrii hydrogenphosphas 1,45 g + Kalii dihydrogenphosphas/dodeca-hydricum) 0,36 g + Natrii chloridum 5 g + Polysorbatum 80 0,05 g + Aqua purificata ad 1000 ml. Imunopreparát na výrobu a riedenie alergénov z prachu, baktérií, plesní, hmyzu, potravín a roztočov. Slúži aj ako kontrola pri kožnom testovaní príslušných alergénov na zisťovanie nešpecifických kožných reakcií.

Coca III F Sevac inj.® (Sevac) – zloženie →*Cofa I F Sevac* inj.; imunopreparát na výrobu a riedenie peľových alergénov. Slúži aj ako kontrola pri kožnom testovaní príslušných alergénov na zisťovanie nešpecifických kožných reakcií.

cocaethylenum – miestne anestetikum; →*kokaetylén.*

Cocaine hydrochloride® (Astra; Roxane) – 40 al. 100 mg kokaínhydrochloridu v 1 ml rozt.; miestne anestetikum na znecitlivenie slizníc ústnej, hrtanovej a nosovej dutiny; →*kokaín.*

cocainisatio, onis, f. – kokainizácia, používanie kokaínových prípravkov.

Cocainium chloratum – skr. Cocain. chlorat., ČSL 4, chlorid kokaínia, kokaíniumchlorid, t. j. 3-b-benzoyloxy-2-β-metoxykarbonyltropániumchlorid, $C_{17}H_{22}ClNO_4$, M_r 339,82. Sú to bezfarebné, lesklé kryštáliky al. biely kryštalický prášok, takmer bez zápachu, horkastej chuti; na jazyku vyvoláva krátkodobú necitlivosť. Je veľmi ľahko rozp. vo vode, ľahko rozp. v 95 % liehu a mierne rozp. v chloroforme. Miestne anestetikum; →*kokaín.*

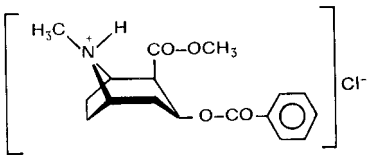

Cocainunm chloratum

Dôkaz

a) Asi 0,1 g vzorky sa zahrieva s 1,0 ml koncentrovanej kys. sírovej 5 min vo vodnom kúpeli a pridajú sa opatrne 2,0 ml vody; je cítiť zápach metylesteru kys. benzoovej a z vychladnu-tého rozt. sa vylučujú kryštáliky kys. benzoovej.

b) Asi 0,1 g sa rozpustí v 5,0 ml vody. Rozt. sa použije aj na skúšku c). K jednej polovici rozt. sa pridajú 2 kv. rozt. oxidu chrómového (30 g/l); vylučuje sa žltá zrazenina, kt. sa trepaním rozpúšťa. Ďalším pridávaním toho istého skúmadla al. pridaním 1,0 ml zriedenej kys. chloro-vodíkovej sa vylúči trvalá oranžovo žltá zrazenina (*kokaín*).

c) K druhej polovici rozt. zo skúšky b) sa pridá niekoľko kv. zriedeného rozt. amoniaku a asi po 5 min sa vzniknutá zrazenina odfiltruje. Filtrát sa okyslí zriedenou kys. dusičnou a pridá sa 1,0 ml rozt. dusičnanu strieborného; vylučuje sa biela klkovitá zrazenina, ľahko rozp. v zrie-denom rozt. amoniaku, nerozp. v koncentrovanej kys. dusičnej (Cl^-).

Stanovenie obsahu

Asi 0,2500 vysušenej látky sa rozpustí v 10,0 ml bezvodej kys. octovej, pridá sa 5,0 ml rozt. octanu ortutnatého v kys. octovej, 1 kv. rozt. kryštálovej violete a titruje sa odmerným rozt. kys. chloristej 0,1 mol/l z fialového do modrého sfarbenia. Zistená spotreba sa koriguje výsledkom slepého pokusu.

1 ml odmerného rozt. kys. chloristej 0,1 mol/l zodpovedá 0,03398 g $C_{17}H_{22}ClNO_4$.

Uchováva sa v dobre uzavretých nádobách a chráni pred svetlom. Podlieha zákonným ustanovenia o omamných látkach. Nesmie sa vydávať bez lekárskeho predpisu.

Dávkovanie – dms na povrchovú anestéziu je 0,1 g, dmd 0,2; th. dávka jednotlivá na povrcho-vú anestéziu je 0,05, denná 0,1 g.

cocainum, i, n. – kokaín; →*Cocainium chloratum.*

cocainismus, i, m. – [*cocainum* + *-ismus*] kokainizmus, návykové (zne)užívanie kokaínu, chron. otrava kokaínom.

cocainomania, ae, f. – [cocainum + g. maniá vášeň] kokaínománia, chorobný návyk na kokaín, druh narkománie; →*závislosť.*

Cocalose® (Maruko) – stimulans CNS a dýchania; →*kokarboxyláza.*

Cocarbina® – stimulans CNS a dýchania; →*kokarboxyláza.*

Cocarboxylase® inj (Polfa) – Cocarboxylasi chloridum 50 mg lyofilizovanej substancie v 1 amp., koenzým; →*kokarboxyláza.*

cocarcinogenum, o, n. – [g. *karkinóma* rakovinový nádor + g. gennán tvoriť] kokarcinogén, látka urýchľujúca rozvoj karcinómu.

Coccidia – [g. kokkos jadro] kokcídia. Podtrieda parazitárnych protozoí (trieda *Sporozoa*, kmeň *Apicomplexa*) parazitujúcich na stavovcoch vrátane človeka, ako aj vyšších nestavovcoch. Ich životný cyklus zahrňuje merogóniu, gametogóniu a sporogóniu. Patria sem tri rady *Agamococcidiida, Protococcidiida* a *Eucoccidiida*; →*coccidiosis.*

Cocciden® (Sankyo) – kokcidiostatikum; →*beklotiamín.*

Coccidioides immitis Rixford et Gilchrist (1896) – [g. *kokkos* jadro + g. *eidos* podoba] dimorfný mikrofungus, pôvodca kokcidioidomykózy; →*coccidioidomycosis.* V léziách sa vyskytuje vo forme guľovitých útvarov (sferúl) s Ø 5 – 200 μm. Veľké sféruly sú hrubostenné a vyplnené guľovitými, vajcovitými al. úplne nepravidelnými útvarmi – endospórami veľkosti 2 – 5 mm. Sféruly možno zastihnúť v rôznych štádiách vývoja i prasknuté, viac menej vyprázdnené. Vznikajú z artrospór i

endospór. Parazitárnu fázu predstavujú sféruly a endospóry. Z prasknutých sférul v tkanivách uvoľnené endospóry sa môžu dislokovať a za vhodných podmienok opäť zväčšiť a diferencovať na sféruly. Micéliová fáza na Sabouraudovej pôde pri 25 °C tvorí po niekoľkých d blanité, ploché, vlhké, sivé kolónie pokrývajúce sa neskôr bielym povlakom. Spodina je tmavá. Mikroskopicky sa v kolóniách zisťujú septované hýfy s Ø 2 – 4 μm. Niekt. z nich sú raketovito zmenené. Vegetatívne hýfy tvoria lamelárne vetvy (sporofory), kt. sa niekedy opäť vetvia. Tieto vetvy dosahujú väčšinou dvojnásobnú hrúbku vegetatívnych hýfov a fragmentujú v 2 – 10 μm artrospóry. Artrospóry sú cylindrické, vajcovité, niekedy aj guľovité. Sú vysoko infekčné.

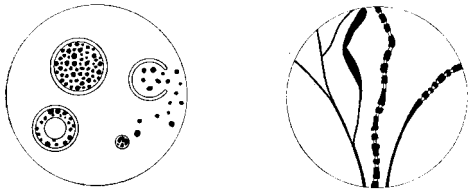

Mycéliová fáza vyrastá na bežných kultivačných médiách pri + 4 až 37 °C, je relatívne necitlivá voči zmenám pH a prítomnosť aktidónu ani chloramfenikolu v médiu ju neruší. Za určitých podmienok sporuluje. C. je pomerne odolná; pri 12 °C vydrží v materiáli infekčná 110 d. Artrospóry vydržia 15 – 37 °C až mes.

Obr. Coccidioides immitis. Vpravo – tkanivová forma; vľavo – mycélium s artrospórami v kultúre (zväčš. 500 ×)

coccidioidomycosis, is, f. – [g. *kokkos* jadro + g. *eidos* podoba + g. *myké* huba + -osis stav] →*kokcidioidomykóza*.

coccidiosis, is, f. – [g. *kokkos* jadro + *-osis* stav] kokcidióza, parazitárne ochorenie vyvolané prvokmi.

coccoclase →*kokokláza.*

coccogenes, es – [g. *kokkos* jadro + g. *gennán* tvoriť, *gignesthai* vznikať] kokogénny, kokového pôvodu, vyvolaný kokmi.

cocculinum →*kokulín.*

Cocculus indicus – sušené plody rastliny *Anamirta cocculus* (L.) Wright & Arn., *Menisper-maceae*; rastie vo vých. Indii. Obsahuje menispermín, paramenispermín a asi 1 % pikrotoxí-nu. Stimuluje CNS, najmä dýchacie centrum.

coccus, i, m. – [g. *kokkos* jadro] kok, baktéria guľovitého tvaru; →*baktérie*

coccyalgia, ae, f. – [g. *kokkyx-kokkýgos* kukučka; kostrč] kokcyalgia, bolesti v oblasti kostrča; syn. coccygodynia, sy. m. levator ani; →*kokcydýnia.*

coccygeus, a, um – [g. *kokkyx-kokkýgos* kostrč] kokcygeálny, kostrčový.

coccygodynia, ae, f. – [g. *kokkyx-kokkýgos* kostrč + g. *odyné* bolesť] syn. cocyalgia, sy. m. levator ani; →*kokcygodýnia.*

coccyx, igis, f. – [g. *kokkyx-kokkýgos*] kostrč, →*os coccygis.*

cocillana – sušená kôra rastliny Guarea rusbyi (Birtt.) Rusby (Meliaceae), kt. rastie v Bolívii. Obsahuje rusbyín, živice, tuk, tanín. Expektorans.

Cockayneov syndróm – [Cockayne, Edward Alfred, 1880 – 1956, angl. pediater] →*syndrómy.*

Cockayneov-Touraineov syndróm – [Cockayne, Edward Alfred, 1880 – 1956, londýnsky pediater; Touraine, Albert, 1883 – 1961, franc. dermatológ] →*syndrómy.*

cocktail-party syndrome →*syndrómy.*

coclanolinum →*koklanolín.*

coclaurinum →*koklaurín.*

cocoa – angl. →*kakao.*

coco|mania, ae, f. (Erlenmeyer, 1886) – [*cocainum* + *g. maniá* vášeň] kokainománia; →*kokainizmus.*

Coco-Quinine® (Lilly) – antimalarikum, relaxans kostrového svalstva; →*chinínsulfát.*

Cocos nucifera (*Arecaceae*) – kokosovník obyčajný . Palma pochádzajúca z tropickej Ázie. Pestuje sa pre plody – kokosové orechy, z kt. sa získava kokosové mlieko a vnútorná biela dužina (kopra). Z kopry sa lisuje olej (*Cocos oleum*), používa sa aj na výrobu cukroviniek, vína, palmového cukru ap. Cocos oleum je zložkou farm. prípravkov: Enfalac Praemat® plv., Nenatal® plv., Nutrilon Low-Lactose® plv., Nutrilon Soya® plv., Nutrison Paediatric® sol. Nutrison Standard® plv. a sol., Nutrodrip Standard Kaffe® sol., Nutrodrip Neutral® sol., Nutrodrip Vanille® sol., Nutrodrip Schoko® sol. a Nutrodrip Spargel® sol.

Porovnanie zloženia kokosového oleja a bravčovej masti (na 100 g)

	Kokosový olej	Bravčová masť
Tuk (g)	99	99
z toho polyénových kys.	1,4	10
cholesterol	0	0,1
Proteíny (g)	0,8	stopy
Sacharidy (g)	0,01	0
Energia kcal	978	901
MJ	3,67	3,77
α-tokoferol (mg)	3,6	2,0
Karboxylové kyseliny (hmot. %)		
Kys.		
– kaprylová C8:0	10,1	–
– kaprínová C10:0	6,6	< 0,2
– laurová C12:0	45,8	0,1 – 0,3
– myristová C14:0	18,4	1,3 – 2,3
– palmitová C15:0	8,0	22 – 32
– palmitoolejová C16:1	stopy	1,7 – 4,0
– stearová C18:0	2,4	7 – 26
– olejová C18:1	6,0	35 – 59
– linolová C18:2	1,7	5,3 – 5,9
– linolénová C18:3 + C20:1	0	0,1 – 0,8

coct. – skr. z l. coctus varený.

coctail lytique (Laborit a Huguenard, 1848) – franc. lytický koktail, neuroleptikmi potenco-vaná narkóza al. hypotermia.

coctio, onis, f. – [l. cocquere variť] varenie.

coctulinum →*sinomenín.*

coculinum – kokulín, syn. kukolén, optický izomér metoxytebainónu; →*sinomenín.*

codaminum →*kodamín.*

codecarboxylase →*kodekarboxyláza.*

codehydrase II →*kodehydráza.*

codehydrogenase →*kodehydrogenáza.*

codeigenum →*kodeigén.*

Codein® (Slovakofarma) – Codeini phosphas (codeinum dihydrogenphosphoricum) 15 al. 30 mg v 1 tbl.; prirodzený alkaloid ópia, centrálne antitusikum, tlmí centrum pre kašeľ; →*kodeín.*

Codeinium dihydrogenphosphoricum – skr. Codein. phosph., dihydrogénfosaforečnan kodeínu, syn. Codeinum phosphoricum, Codeini phosphas, ČSL 4, seskvihydrát kodeíniumdihydrogénfosfátu, $C_{18}H_{24}NOP.3/2\ H_2O$, Mr 424,39, bezvodý – 397,37. Antititusikum. Je to biely al. takmer biely mikrokryštalický prášok, bez zápachu, ľahko rozp. vo vode, veľmi ťažko rozp. v 95 % liehu a prakticky nerozp. v chloroforme. Na vzduchu stráca kryštálovú vodu, na svetle sa farbí po čase do žlta. Je opticky aktívny, ľavotočivý.

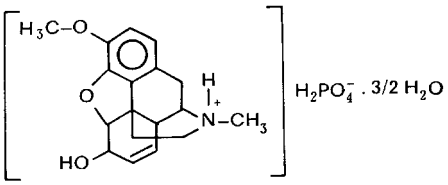

Codeinum dihydrogenphosphoricum

Dôkaz

a) Asi 0,25 g vzorky sa rozpustí v 2,0 ml vody a pridajú sa 3,0 ml zriedeného rozt. hydroxidu sodného. Trením tyčinkou o stenu skúmavky sa vylúči biela, kryštalická zrazenina, kt. sa odfiltruje, premyje vodou a 30 min suší pri 105 °C; topí sa pri 153 – 158 °C (*kodeín*).

b) Asi 0,01 g vzorky sa rozpustí v 5,0 ml koncentrovanej kys. sírovej, pridá sa 1 kv. rozt. chloridu železitého a mierne sa zahreje; rozt. sa sfarbí do modra, nie modrofialova al. fialova (rozdiel voči narkotínu). Po ochladení sa pridá 1 kv. koncentrovanej kys. dusičnej; rozt. sa sfarbí do červena (*kodeín*).

c) Asi k 2,0 g vzorky sa pridá na porcelánovej miske 1,0 ml rozt. formaldehydu v kys. sírovej a premieša sa; vznikne ihneď modrofialové sfarbenie (*rozdiel voči morfínu a etylmorfínu*).

d) Asi 0,02 g vzorky sa rozpustí v 5 ml vody, pridajú sa 3 kv. rozt. octanu sodného a 0,5 ml rozt. dusičnanu strieborného; vylúči sa žltá zrazenina, ľahko rozp. v zriedenej kys. dusičnej (PO_4^{3-}).

Stanovenie obsahu

Asi 0,3000 g vzorky sa rozpustí miernym zahriatím v 20,0 ml bezvodej kys. octovej. Po ochladení sa pridajú 2 kv. rozt. kryštálovej violete a titruje sa odmerným rozt. kys. chloristej 0,1 mol/l z fialového do modrozeleného sfarbenia. Zistená hodnota sa koriguje výsledkom slepého pokusu.

1 ml odmerného rozt. kys. chloristej 0,1 mol/l zodpovedá 0,03974 g $C_{18}H_{24}NO_7P$.

Uchováva sa v dobre uzavretých nádobách a chráni pred svetlom.

Dávkovanie – terapeutická. jednotlivá dávka p. o. je 0,015 – 0,03 g, denná 0,03 – 0,09; dms p. o. 0,1 g, dmd 0,3 g.

Prípravok – Tabuletta codeinii dihydrogenphosphorici (Codein®); →*kodeín.*

Codeine sulfate® tbl. (Roxane) – codeinum sulfuricum, antitusikum; →*kodeín.*

Codein Phosphat® tbl. (Medexport) – Codeini phosphas 15 a 30 mg v 1 tbl. Antitusikum; →*kodeín.*

codeinum →*kodeín.*

Codeinum hydrochloricum – kodeínhydrochlorid; →*kodeín.*

Codeinum phosphoricum – kodeínfosfát; →*kodeín.*

Codeinum sulfuricum – kodeínsulfát (Codeine sulfate tbl. ®); →*kodeín.*

Codelcortone® (Merck & Co.) – glukokortikoid, antiflogistikum; →*prednizolón.*

Codelcortone T.B.A. ® (Merck & Co.) – glukokortikoid, antiflogistikum; tebutát →*prednizolónu.*

Codelsol® (Merck & Co.) – glukokortikoid, antiflogistikum; fosforečnan sodný →*prednizolónu.*

Co-dergocrine Mesylate® – blokátor a-adrenergických receptorov, používaný v th. mentálnych porúch v starobe; →*ergoloidmesylát.*

codethylinum →*kodetylín.*

codex, icis, m. – [l. kniha, súpis] →*kódex.*

codhydrinum →*kohydrín.*

Codicept® (Sanol) – antitusikum, narkotické analgetikum; →*kodeín.*

Codiclear DH syrup® (Central Pharmaceutics) – antitusikum, expektorans obsahujúce hydrokodónbitartrát 1 mg, gvajfenezín 20 mg v 1 ml rozt. Zmierňuje suchý, neproduktívny kašeľ pri zápaloch dýchacích ciest.

Codimal DH syrup® (Central Pharmaceutical) – antitusikum, expektorans obsahujúce hydrokodónbitartrát 0,33 mg, fenylefrínhydrochlorid 1 mg a pyrilamínmaleát 1,66 mg v 1 ml rozt. Zmierňuje suchý, neproduktívny kašeľ pri zápaloch dýchacích ciest.

Codimal-L A. Capsules® (Central Pharmaceuticals) – antitusikum obsahujúce chlórfeniramínmaleát 8 mg a pseudoefedrínhydrochlorid 120 mg v kapsule s retardovaným účinkom.

Codimal PH® (Centra Pharmaceuticals) – antitusikum a expektorans obsahujúce kodeínfosfát 2 mg, fenylefrínhydrochlorid 1 mg a pyrilamínmaleát 1,66 mg v 1 ml sirupu.

Codinovo® →*hydrokodón.*

Codipront® cps., sir. (Mack) – tbl.: Codeinum anhydricum 30 mg + Phenyltoloxaminum 10 mg (viazané na ionex) v 1 kps. s protrahovaným účinkom; sir.: Codeinum anhydr. 200 + phenyltoloxaminum 66 mg (viazané na ionex) v 90 ml sirupu; →*kodeín* je opioidové antitusikum, →*fenyltoloxamín* antihistaminikum s anticholínergickými účinkami.

Indikácie – akút. a chron. dráždivý kašeľ, napr. pri spastickej a astmoidnej bronchitíde, chron. bronchitída s emfyzémom, kašeľ pri alergických al. infekčných zápaloch dýchacích ciest.

Kontraindikácie – stavy s útlmom dýchania, chron. zápcha.

Nežiaduce účinky – nauzea, vracanie, zápacha, ospalosť, eufória. Riziko závislosti morfínového typu. Môže nepriaznivo ovplyvniť schopnosť riadiť motorové vozidlo al. vykonávanie podobných činností.

Dávkovanie – dospelým a deťom > 12-r.: ráno a večer 1 kps.

Codiverm Spot-on® sol. ad us. vet. – Levamisolum 200 mg v 1 ml rozt., antiparazitikum používané vo veter. med., účinné proti črevným a pľúcnym nematódam hovädzieho dobytka (*Bunostomum* spp., *Dictyocalus* spp., *Haemonchus* spp., *Chabertia* spp., *Neoscaris vitulorum*, *Oesophagostomum* spp., *Ostertagia* spp., *Protostrongylus* spp., *Trichostrongylus* spp.).

Codmanov príznak – [Codman, Ernest Amory, 1869 až *1940, amer. chirurg] →*príznaky.*

Codmanov trojuholník – [Codman, Ernest Amory, 1869 až *1940, amer. chirurg] →*troj-uholník.*

Codroxomin® (OJ & F) →*hydroxokobalamín.*

codylinum →*kodylín.*

coecum →*caecum.*

coelenteron, i, n. – [g. *koiliá* brušná dutina + g. *enteron* črevo] →*celenterón.*

coeliacographia, ae, f. – [g. koiliá brušná dutina + g. grafein písať, zaznamenať] celiakografia, rtg znázornenie truncus coeliacus pomocou kontrastnej látky.

coeliacus, a, um – [g. *koiliá* brušná dutina] celikálny, brušný, patriaci k brušnej dutine.

coeliakia, ae, f. – [g. *koiliá* brušná dutina] →*celiakia.*

coeliomyomectomia, ae, f. – [g. *koiliá* brušná dutina + g. *mýs-myos* sval + g. *ektomé* vyňatie] celiomyomektómia, vyňatie nádoru maternice otvorením brušnej dutiny.

coelioscopia, ae, f. – [g. *koiliá* brušná dutina + g. *skopein* pozorovať] celioskopia, laparoskopia, vyšetrenie brušnej dutiny pomocou laparoskopu.

coeliotomia, ae, f. – [g. *koiliá* brušná dutina + g. *tomé* rez] celiotómia, laparotómia, otvorenie brušnej dutiny.

coeloma, tis, n. –[g. *koiloma* dutina] celóm, štrbinovitá dutina tvoriaca sa v zárodku cicavcov v priebehu embryonálneho vývoja; →*celóm.*

coelositus, i, m. – [g. *koiliá* brušná dutina + g. *sitos* jedlo, potrava] celozit, črevný parazit.

coelosoma, tis, n. – [g. *coeloma* dutina + g. *sóma* telo] celosoma, anomália s rozsiahlou prietržou brušných a hrudných útrob.

coenothymia, ae, f. (Giuraud) →*cenestézia*.

coenzym I →*koenzým I.*

coenzym II →*koenzým II.*

coenzym A →*koenzým A.*

coenzym B12 →*koenzým* B_{12}.

coenzym Q10 →*koenzým Q.*

coenzym Q-199 →*koenzým Q-199.*

coenzym R →*koenzým R.*

coenzymum, i, n. →*koenzým.*

coenurosis, is, f. – [*Coenurus* + *-osis* stav] →*cenuróza*.

coeruleolaktit – minerál, obsahuje fosforečnan hlinitý $AlPO_4$.

coeruleus, caeruleus, a, um – [l.] modravý. ***Locus coereleus*** – modravé miesto v hornej časti IV. mozgovej komory; →*bazálne gangliá.*

Co-Ervonum® (Glaxo) – progestagén; →*megestrolacetát.*

Coffea (*Rubiaceae*) – kávovník. Rod drevín z čeľade marenovitých. Pestuje sa na plantážach v tropickej Ázii, Amerike a Afrike pre semená, kt. obsahujú →*kofeín.* Listy sú trváce, protistojné, kopijovité, kvety päťpočetné, obojpohlavné. Semená sa pražia, melú a používajú na prípravu kávy.

coffearinum – kafearín, *N*-metylbetaín kys. nikotínovej; →*trigonelín.*

coffeinum, i, n. →*kofeín.*

Coffeinum – skr. Coffein., kofeín, ČSL 4, 1,3,7-trimetylxantín, $C_8H_{10}N_4O_2$. Mr 194,19. Analeptikum. Sú

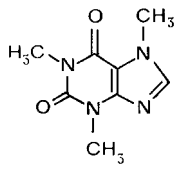

to ihlicovité, hodvábno lesklé, ľahké kryštáliky, obvykle plstnato združené, al. biely kryštalický prášok, bez zápachu, slabo horkej chuti, Pri vyššej teplote sublimuje. Je mierne rozp. vo vode, ťažko rozp. v 95 % liehu a ľahko rozp. v chloroforme.

Coffeinum

Dôkaz

a) Asi 0,01 g vzroyk sa v porcelánovej miske zmieša s 5 kv. zriedeného rozt. peroxidu vodíka a 1 kv. koncentrovanej kys. chlorovodíkovej a odparí sa na vodnom kúpeli do sucha; ak sa odparok navlhčí 1 kv. zriedeného rozt. amoniaku, sfarbí sa do červeno fialova (xantínový derivát).

b) Asi 0,1 g vzorky sa zmieša s 5,0 ml vody, pridá sa 1 kv. rozt. hydroxidu sodného (0,1 mol/l) a 2 kv. rozt. fenolftaleínu; zmes sa sfarbí na červeno. Po zahriatí do varu ostáva rozt. červený (rozdiel voči teobromínu a teofylínu).

c) Teplota topenia: sušený 4 h pri 80 °C sa topí pri 231 – 235 °C (v kapiláre).

Stanovenie obsahu

Asi 0,1500 g vysušenej látky sa rozpustí miernym zahriatím v 10,0 ml anhydridu kys. octovej. Po ochladení sa pridá 20,0 ml toluénu, 2 kv. rozt. kryštálovej violete a titruje sa odmerným rozt. kys. chloristej 0,1 mol/l z fialového do žltého sfarbenia. Zistená hodnota sa koriguje výsledkom slepého pokusu.

1 ml odmerného rozt. kys. chloristej 0,1 mol/l zodpovedá 0,01942 g $C_8H_{10}N_4O_2$.

Uchováva sa v dobre uzavretých nádobách. Nesmie sa vydávať bez lekárskeho predpisu.

Dávkovanie – dms per os 0,5 g, dmd 1,5 g; th. dávka jednotlivá per os 0,1 – 0,25 g, denná 0,2 až 0,5 g.

Coffeinum cum natrio benzoico – skr. Coff. natr. benz., kofeín s benzoanom sodným, syn. Coffeinum natrium benzoicum, Coffeinum et natrii benzoas, zmes kofeínu s benzoanom sodným, ČsL 4. Je to jemný, biely al. takmer biely prášok, bez zápachu, horkastej chuti. Je ľahko rozp. vo vode, ťažko rozp. v 95 % liehu a prakticky nerozp. v chloroforme. Centrálne analeptikum; →*kofeín.*
Príprava: Coffeinum 50,0, Natrium benzoicum 50,0 g; kofeín a benzoan sodný sa starostlivo premieša.

Dôkaz

a) Asi 0,01 g sa v porcelánovej miske zmieša s 5 kv. zriedeného rozt. peroxidu vodíka a 1 kv. koncentrovanej kys. chlorovodíkovej a odparí sa na vodnom kúpeli do sucha; ak sa odparok navlhčí 1 kv. zriedeného rozt. amoniaku, sfarbí sa do červeno fialova (*xantínový derivát*).

b) Asi 0,1 g vzorky sa zmieša s 5,0 ml vody, pridá sa 1 kv. rozt. hydroxidu sodného (0,1 mol/l) a 2 kv. rozt. fenolftaleínu; zmes sa sfarbí na červeno. Po zahriatí do varu ostáva rozt. červený (*rozdiel voči teobromínu a teofylínu*).

c) Teplota topenia: sušený 4 h pri 80 °C sa topí pri 231 – 235 °C (v kapiláre)

Stanovenie obsahu

Asi 0,1500 g vysušenej látky sa rozpustí miernym zahriatím v 10,0 ml anhydridu kys. octovej. Po vychladení sa pridá 20,0 ml toluénu, 2 kv. rozt. kryštálovej violete a titruje sa odmerným rozt. kys. chloristej 0,1 mol/l z fialového do žltého sfarbenia. Zistená hodnota sa koriguje výsledkom slepého pokusu.

1 ml odmerného rozt., kys. chloristej 0,1 mol/l zodpovedá 0,01942 g $C_8H_{10}N_4O_2$.

Uchováva sa v dobre uzavretých nádobách. Nesmie sa vydávať bez lekárskeho predpisu.

Dávkovanie – th. dávka jednotlivá per os je 0,2 – 0,5 g, s. c. 0,1 – 0,25 g, denná per os 0,5 až 1,0 g, denná per os 0,5 – 1,0 g, s. c. 0,2 – 1,0 g; dms p. o. al. s. c. je 1,5 g, dmd 3,0 g;

Prípravok – Injectio coffeini cum natrio benzoico (Coffeinum natrium benzoicum‹).

Coffeinum natrium benzoicum inj® (Medexport) – Coffeinum et natrii benzoas 200 mg v 1 ml amp. centrálne analeptikum; →*kofeín.*

Coffeinum natrium benzoicum Spofa® inj. (Léčiva) – Coffeinum et natrii benzoas (coffeinum cum natrio benzoico) 100 al. 250 mg v 1 ml; →*kofeín.*

Coffeinum natrium benzoicum Spofa® inj. ad us. vet. (Spofa) – centrálne analeptikum pre veter. účely; →*kofeín.*

Indikácie **–** celková slabosť, kolaps al. šok ako prejavy útlmu al. ochrnutia CNS (po vyčerpávajúcej námahe, otravách al. ťažkých chorobách), operačnej kóme, na skrátenie prebúdzania po celkovej anestézii, pri srdcovej insuficiencii (najmä s bradykardiou) a celkovom vyčerpaní, ako aj depresívnych stavoch.

Kontraindikácie – hypertenzia, ischemická choroba srdca, hypertyreóza.

Coffeyova-Mayova operácia – [Coffey, Robert C., 1869 – 1933; amer. chirurg pôsobiaci v Portlande; Mayo, William J., 1861–1939, amer. chirurg] →*operácie.*

Coffinov-Lowryho syndróm – [Coffin, G.S., ; Lowry, R.B., amer. pediatri] →*syndrómy.*

Co-Fram® (Abbott) – sulfónamid; →*sulfamoxol.*

Coganov syndróm I – [Cogan, David, *1908, amer. oftalmológ] →*syndrómy.*

Coganov syndróm II – [Cogan, David, *1908, amer. oftalmológ] Äsyndrómy.

Cogentin® (Merck & Co.) →*benztropínmesylát.*

Cogentinol® (Pharma-Stern) →*benztropínmesylát.*

Cogestic® (Mead Johnson) – analgetikum; →*prodilidín.*

cognatio, onis, f. – [l. *cognatus* pokrvný] kognácia, rodové príbuzenstvo.

cognitio, onis, f. – [l. *cognoscere* poznávať] poznanie, poznatok, zoznámenie sa.

cognoscibilis, e – [l. *cognoscere* poznávať] poznateľný.

Cognoscin® spr. (Dental) – Dichlortetrafluorethanum 90 g, stomatologikum. Diagnostikum, anestetikum používané na vyšetrenie citlivosti zuba na chladový podnet. Rýchle odparovanie látky prudko ochladzuje povrch zuba, na kt. je nanesený vatový tampón presýtený sprejovou tekutinou. Nepoužívať v blízkosti tepelného zdroja.

cohabitatio, onis, f. – [l. *cohabitare* spoločne bývať] kohabitácia, súlož; →*coitus.*

cohaerentia, ae, f. – [l. *cohaerere* súvisieť] koherencia, súvislosť, spojitosť.

cohaesio, onis, f. – [l. *cohaerere* súvisieť] súdržnosť prvných látok al. kvapalín vyvolaná príťažlivými silami; →*kohézia.*

Cochicella – rod slimákov, kt. sú hostiteľmi *Dicrocoelium dendriticum*.

cochlea, ae, f. – [l. lyžica, slimačia ulita] slimák. Špirálovite zahnutá rúra podobajúca sa slimáku, kt. tvorí časť vnútorného ucha. Jej základňa je privrátená k laterálnemu koncu vnútorného zvukovodu,

hrot smeruje anterolaterálne. Pozostáva z kostného kanála (modiolus) a lamina spiralis ossea, kt. ju sčasti rozdeľuje na scala vestibuli a scala tympani, kt. komunikujú pro-stredníctvom helicotrema.

cochlea membranosa – ductus cochlearis.

cochlea Mondini – kongenitálna hluchota následkom dysgenézy Cortiho orgánu s čiastočnou apláziou kostného a membránového labyrintu a oploštením slimáka.

cochlear, aris, n. – [l.] lyžicovitý.

Cochlearia – rod rastlín z čeľade krížatých (*Crucifereae*). Patrí sem chren (*C. armoracia* L.) používaný ako pochutina. Obsahujúci sinigrín a myrozín, z kt. po hydrolýze vzniká antipruriginózna látka alylizotiokyanát.

cochleariformis, e – [g. *kochlos* slimák, l. *cochlear* lyžica + g. *forma* tvar] lyžičkovitý, sli-mákovitý, vinutý.

cochlearis, e – [g. *kochlos* slimák, l. cochlear lyžica] lyžičkovitý, slimákovitý.

cochlearium, i, n. – [l.] zberačka, naberačka.

cochleopalpebralis, e – [g. *kochlos* slimák, l. *cochlear* lyžica + l. *palpebra* mihalnica] kochleopalpebrálny, týkajúci sa slimáka a mihalnice.

cochleovestibularis, e – [g. *kochlos* slimák, l. *cochlear* lyžica + l. *vestibulum* predsieň] kochleovestibulárny, týkajúci sa slimáka a predsiene vnútorného ucha.

Cochliomyia – [g. *kochlos* slimák + g. myia mucha] rod múch čeľade *Calliphoriade.*

Cochliomyia americana – syn. →*Cochliomyia hominivorax.*

Cochliomyia bezziana – syn. →*Chrysomyia bezziana.*

Cochliomyia hominivorax – syn. *C. americana, Chrysomyia macellaria*, modrozelená mucha, kt. ukladá vajíčka počas teplých dní do zvieracích rán. Larvy sa zavŕtavajú do rán a živia sa živým tkanivom.

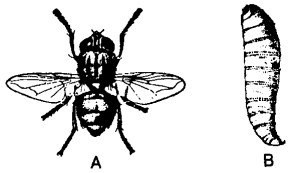

Obr. Cochliomyia hominivorax. **A** – dospelý jedinec; **B** – larva

cochlitis, itidis, f. – [g. *kochlos* slimák, l. *cochlear* lyžica + *-itis* zápal] zápal v oblasti slimáka.

Chochrane Collaboration – medzinárodná spoločnosť (zal. R. 1993), ktorej cieľom je organizovane a systematicky vyhľadávať, posudzovať a konfrontovať relevantné klinické randomizované štúdie a podať objektívne súhrnné informácie na danú tému (obvykle účinok novej liečby).

Cochraneov syndróm – [Cochrane, W. A., angl. pediater] →*syndrómy.*

coilonychia, ae, f. – [g. *koilos* dutý + g. *onyx-onychos* necht] koilonychia, miskovité nechty, napr. pri sideropenickej anémii.

coincidentia, ae, f. – [l. *cum* spolu, s + l. *incidere* pripadnúť] koincidencia, zhoda, časový súbeh.

coinonia, ae, f. – [g. *koinoniá* spoločenstvo] koinonia, súlož; →*coitus.*

coitophobia, ae, f. – [l. *coitus* súlož + g. fobiá strach] iracionálny strach pred súložou.

coitus, i, m. – [l.] súlož, syn. cohabitatio, coinonia.

Coitus condomatus – súlož s použitím prezervatívu.

Coitus incompletus – neúplná súlož, súlož bez dosiahnutia orgazmu.

Coitus interruptus – prerušovaná súlož. Sexuálny cyklus prebieha prakticky normálne, ejakulácia však nastáva mimo rodidiel. Je to jedna z najrozšírenejších metód antikoncepcie u nás. Pomerne spoľahlivá býva u osôb stredného a vyššieho veku, kde častosť pohlavného styku nebýva vysoká a c. sa nevykonáva pod vplyvom alkoholu a drog. U mladých osôb s vysokou sexuálnou aktivitou nie je spoľalivou poistkou proti neplánovanému počatiu. Nepokladá sa za príčinu porúch duševného a telesného zdravia.

Coitus per anum – konečníková súlož.

Coitus reservatus – súlož s vôľovo potlačenou ejakuláciou.

Coitus suspectus – podozrivá súlož, súlož s osobou podozrivou z pohlavnej choroby.

Cola – kola, sušené plody rastliny *Cola nitida* Schott a Endl. a i. druhov *Cola* (*Sterculiacae*) rastúcich v záp. Afrike, Indii, Srí Lanke. Obsahuje asi 1,5 % kofeínu, teobromín, glukozid kolatín, enzým kolazým, kolatanín, glukózu a i. Má analeptické účinky.

Colace® (Mead Johnson) – laxatívum zvláčňujúce stolicu; →*dokusát sodný*.

Colalin® – extrakt pečene, zdroj vitamínu B_{12} a kys. listovej.

Colalin® – acidum cholicum; →*kyselina cholová.*

colaminum →*kolamín.*

colare – [l.] kolírovať, cediť, filtrovať cez textilnú filtračnú priehradku (kolírku), kt. sa upevňovala na filtračný rám (tenakl).

Colascory® (DHA) – acidum ascorbicum, vitamín C; →*kyselina askorbová.*

Colaspase® – antineoplastikum, používa sa v th. akút. leukémie; →*L-asparagináza.*

Colcamyl® – relaxans kostrového svalstva; →*tiokolchicín.*

Coldan® – adrenergikum, vazokonstringens, nosové dekongestívum; →*naftacén.*

Coldastop® gtt. nas. (Desitin Arzneimittel) – Retinoli palmitas 300 000 IU + Alfa-tocoferoli acetas 400 mg + Terpineoleum 40 mg + Aurantii etheroleum 40 mg + Isopropylis myristas 1,7 g + Citri etheroleum 80 mg + Arachis oleum ad 20 ml. Olejový rozt., kt. zabraňuje vysušovaniu sliznice a zlepšuje jej stav. Používa sa pri suchej rinitíde a atrofii sliznice, suchej epifaryngitíde, atrofickej rinopatii (ozaena), liekovej rinopatii, akút. a chron. poškodení sliznice nosa, pri užívaní vazokonstringencií, po operácii septa nosa. Vkvapáva sa do každej nosnej dierky v dávke 2 – 4 kv. (deťom od 3 r.).

Cold creme® – krém zložený z 8 d. vorvaniny, 7 d. žltého vosku, 60 d. podzemnicového oleja, 25 d. vody. Namiesto vorvaniny sa používa cetylpalmitát. V kozmetike sa odporúča na suchú, citlivú, starnúcu kožu. Pri natieraní sa emulzia o/v rozpadá a vystupujúca voda pôsobí chladivo.

Coldrex® tbl. (Sterling Health) – Paracetamolum 5000 mg + Coffeinum anhydricum 25 mg + Phenylephrini hydrochloridum 5 mg + Terpinum hydratum 20 mg + Acidum ascorbicum 30 mg v 1 tbl. Kombinované analgetikum, antipyretikum; →*paracetamol.*

Coldrex Blackcurrant® plv., **Coldrex Lemon®** plv. (Sterling Health) – Paracetamolum 750 mg + Phenylehrini hydrochloridum 10 mg + Acidum ascorbicum 60 mg v 1 vrecku. C. B. má príchuť čierneho ríbezu, C. L. príchuť citrónu. Kombinované analgetikum, antipyretikum. Nie je vhodné pre deti < 12-r.; →*paracetamol.*

Coldrin® (Nippon Shinyaku) – antitusikum; →*chlofedianol.*

colecalciferolum →*kolekalciferol.*

colectomia, ae, f. – [g. kolón črevo + g. ektomé vyňať] →*kolektómia.*

Colectril® (Merck & Co.) →*amilorid.*

Coleflux® (Finadiet) – choleretikum; →*piprozolín.*

Coleho rúrka – tracheálna rúrka na →*tracheostómiu.* Je tvarovaná tak, aby periférna zúžená časť ľahšie prenikla medzi hlasové väzy a rozšírená časť spočívala na väzoch a zabraňovala endotracheálnej intubácii. Jej nevýhodou je možnosť zasunutia rozšírenej časti distálne pod hlasové väzy s následnou endobronchiálnou intubáciou u dieťaťa s celkovou svalovou ochabnutosťou, ako aj nadmerne vysoký odpor v dýchacích cestách vyvolaný turbulenciou plynov v mieste prechodu rúrky do zúženej časti a zvýšené nebezpečie obturácie zúženej časti rúrky insipirovanými hlienmi.

Coleho syndróm →*Zinsserov-Engmanov-Coleho sy.*; →*syndrómy.*

Coleho-Rauschkolbov-Toomeyov syndróm →*Zinsserov-Engmanov-Coleho sy.; →syndrómy.*

colemanite →*kolemanit.*

Colemanov syndróm – [Coleman, Claude C., *1879, amer. neurológ] →*syndrómy*

Colembola – chvostoskoky. Rad hmyzu z podtriedy bezkrídleho hmyzu. 1 – 2 mm dlhý, veľmi početný a na celom svete rozšírený hmyz. Sú významnými tvorcami humusu. Živia sa hubami spórami, riasami, odumretými telami rastlín a niekt. druhy aj telami živočíchov. Sú jednoducho stavané, s hryzavými al. bodavo-cicavými ústnymi ústrojmi. Tykadlá sú štvorčlánkové. Niekt. druhy majú 8 jednoduchých očiek, mnohé druhy sú slepé. Dýchajú osmoticky, celým povrchom tela, iba niekoľko druhov má jednoduchú vzdušnicovú sústavu. Ich najcharakteristickejším spoločným znakom je vidlica (furca) na spodnej strane bruška, kt. sa v pokoji zapiera do osobitného výrastku (retinaculum). Pri skoku sa vidlica uvoľňuje a prudko sa opiera o podklad. Hrudné články sú voľné, hrudné nohy dobre vyvinuté. C. sú známe už z devónu.

Colenormol® – choleretikum; →*oxydibutanol.*

Colenterin® plv. ad us. vet. (Biotika) – Streptomycini sulfas 797 000 (103 610 000) IU+ Furazolidonum 200 (26) mg + Embraminum 150 (19, 5) mg v 1 fľaštičke; streptomycínový prípravok používaný vo veter. med. v th. kolienteritídy teliat.

coleocystitis, itidis, f. – [g. *kóleos* pošva + g. *kystis* mechúr + *-itis* zápal] koleocystitída, zápal pošvy a močového mechúra; zried.

Coleoptera – chrobáky. Najväčší rad hmyzu s dokonalou premenou, s veľkosťou 0,25 – 17 cm. Najcharakteristickejším znakom C. sú krovky (elytrae) – prvý pár silne chitinizovaných krídel premenený na ochranný pancier, kt. kryje bruško zhora. Pod krovkami je poskladaný druhý pár krídel, kt. sú blanité a zväčša schopné letu. Tykadlá sa skladajú obyčajne z 11 článkov. Každá čeľaď má iné tykadlové články, a to ružencovité, pílovité, listovité atď. Ústne ústroje C. sú hryzavé, obrátené nadol al. dopredu. Väčšina druhov má vyvinuté veľké zložené oči (temenné očká sä vyvinuté len zriedkavo), mnohé jaskynné a v tme žijúce druhy oči nemajú. Predohruď, kt je vždy voľná, je na vrchnej strane rozšírená a tvorí štít kryjúci aj hlavu al. aspoň jej časť. Stredohruď je na chrbte viditeľná iba ako malý trojuholníkovitý štítok (scutellum) medzi krovkami. Zadohruď je zakrytá krovkami. Z brušných článkov je zvonka viditeľných obyčajne osem. Tri páry nôh, vyrastajúce z predohrude, stredohrude a zadohrude, boli pôvodne kráčavé. Podľa spôsobu života rozličných skupín chrobákov sa zmenili na nohy behavé, plávacie, hrabavé ap.

C. sú oddeleného pohlavia (gonochoristy) a rozmnožujú sa takmer výlučne vajéíčkami (živo-rodosť je veľmi zriedkavá). Väčšina C. má vo vývoji tri larválne štádiá. Kukly sú obyčajne voľné. Vzhľadom na mimoriadne veľký počet druhov a obrovské geografické rozšírenie radu sa jednotlivé skupiny

odlišujú ekologicky i tvarovo. Z opísaných > 260 000 druhov sa u nás vyskytuje > 6000 druhov. Niekt. čeľade žijú hromadne vo vode (napr. *Dysticidae, Hydrophili-dae*).

Niekoľko druhov parazituje na živočíchoch, napr. *Leptinus testaceus* v kožúšku drobných stavovcov, *Anthribidae*, kt. larvy žijú paraziticky vo vajíčkach červov, al. *Meloidae*, kt. larvy parazitujú v hniezdach včiel. Niekt. druhy sú dravé (živia sa inými chrobákmi al. drobnými bezstavovcami), kadaverofágne (*Silphidae*) a niekt. sa živia exkrementmi cicavcov (*Scarabeidae*). *Silphidae* a *Scarabeidae* sú významné ako ,,zdrav. polícia". Dravé chrobáky sú užitočné požieraním škodlivých druhov, kt. ničia poľnohospodárske rastliny a lesné kultúry. Medzi C. je veľa nebezpečných škodcov poľnohospodárstva (*Elateridae, Nitidulidae, Curcu-lionidae, Chrysomelidae*), lesníctva (*Cerambycidae, Ipidae*), ako aj v potravinových skladoch (*Anobiidae, Dermestidae, Lariidae* atď.). C. sú známe z permu. Rozdeľujú sa na podrady mäsožrave (*Adephaga*) a všežravé (*Polyphaga*).

Rozšírené sú po celom svete, žijú v rôznych prostrediach, majú rôznu veľkosť a tvar. Ústne ústroje sú väčšinou hryzavé, predné krídla sú premenené na krovky. Živia sa mäsom, hlavne inými druhmi hmyzu al. rastlinami, a to živými i odumretými. Tým čistia zem. Pre ľudstvo sú veľmi užitočné. Niekt. druhy likvidujú škodcov, iné opeľujú stromy. Mnohé sú endoparazitmi a veľkými škodcami rastlín Okrem toho hmyz obsahuje veľa proteínov a vitamínov a v budúcnosti sa možno stane hlavnou potravinou pre človeka. Niekt. dospelé jedince však potravu neprijímajú, pijú len rosu al. nektár a miazgu stromov.

Podľa potravy sa chrobáky delia na mäsožravé a všežravé. Na Slovensku je známych 101 čeľadí chrobákov a tie sa ešte delia na druhy a poddruhy. Sú pritom značne regionálne rozdiely. Napr. v Malej Fatre je opísaných 62 čeľadí a 938 druhov chrobákov.

Najväčší z fúzačov sveta je *Titanus giganteus* z pralesov Amazónie. Meria až 15 centimetrov. Je najdrahším chrobákom na svete (1 ks stojí až 8 000 korún). Niekt. vedia lietať, a to aj hore nohami, či dozadu, ba aj v daždi pomedzi kvapky. Jeden pár krídel je pevný a slúži ako nosná plocha, druhý je hnacou silou. Dokážu vyvinúť rýchlosť aj > 70 km/h a krídelkami môžu mávať viac ako 1000-krát/s (motýle 5/s, drobné komáre až 800/s). Niekt. druhy vnímajú i UV žiarenie, kt. ľudia nevidia. Aj reflexy majú mnohonásobne rýchlejšie akočlovek a samček dokáže tykadlami zacítiť samičku na kilometre.

K našim jedovatým ch. patrí *Meloä violaceus*, kt. od začiatku apríla do začiatku júna. Je tmavomodrý, niekedy čierny, 7 cm dlhý a nehryzie, ale pri dotyku rukou vylučuje zo svojho tela hnedú tekutinu s prudko jedovatou látkou kantaridínom, kt. môže vyvolať fatálnu meningitídu. Aj mŕtve telo ch. obsahuje tento jed. Na juž. Slovensku žije jedovatý druh *Lytta vesicatoria.*

Klasifikácia chrobákov

Podríša: mnohobunkovce (*Polycytozoa*)
Vývojový stupeň: epitelovce (*Eumetazoa, Epitelozoa*)
Nadkmeň: *Panarthropoda*
3. kmeň: článkonožce (*Arthropoda*)
2. oddelenie: hryzadlovce (*Mandibulata*)
3. podkmeň: šesťnôžky (*Hexapoda*)
4. trieda: hmyz (*Insecta*)
2. podtrieda: *Dicondylia*
2. infratrieda: *Pterygota*
4. subdivisio: holometabolný hmyz (*Endopterygota*)
4. rad: ***chrobáky (Coleoptera)***
1. podrad: mäsožravé (*Adephagia*)
1. čeľaď: svižníkovité (Cicindelidae)
2. čeľaď: byštruškovité (Cabaribae)
3. čeľaď: potápnikovité (Dytiscidae)

4. čeľaď: krútňavcovité (Gyrinidae)

2. podrad: všežravé (*Poplyphaga*)

1. čeľaď: vodomilovité (*Hydrophilidae*)
2. čeľaď: zdochlinárovité (*Silphidae*)
3. čeľaď: drobčíkovité (*Staphilinidae*)
4. čeľaď: svietivkovité (*Lampyridae*)
5. čeľaď: snehulčíkovité (*Canthaidae*)
6. čeľaď: kováčikovité (*Elateridae*)
7. čeľaď: krasoňovité (*Buprestidae*)
8. čeľaď: kožiarovité (*Dermastidae*)
9. čeľaď: lienkovité (*Coccinellidae*)
10. čeľaď: črvotočovité (*Anobiidae*)
11. čeľaď: májkovité (*Meloidae*)
12. čeľaď: múčiarovité (*Tenebrionidae*)
13. čeľaď: skarabeusovité (*Scarabeidae*)
14. čeľaď: roháčovité (*Lucanidae*)
15. čeľaď: fúzačovité (*Cerambycidae*)
16. čeľaď: liskavkovité (*Chrysomelidae*)
17. čeľaď: zrniarkovité (*Bruchidae*)
18. čeľaď: nosáčikovité (*Curculionidae*)
19. čeľaď: podkôrnikovité (*Scolytidae*)

---

col(e)os, i, m. – [g. *kóleos* pošva] pošva; zried.

Cole)os masculinus – penis.

Cole)os femininus – draždec.

Colepan® (Panther-Osfa) – choleretikum; →*cyklobutyrol.*

Colepax® – rtg. kontrastná látka; kys. jopanová; →*kyselina jopanová.*

Coleps hirtus – nálevníkov, kt. má pancierik. Žije v zahnívajúcej vode; →*rovnakobrvce.*

Colepur® (Draco) – antiseptikum, dezinficiens; →*broxychinolín*.

colerainite →*kolerainit.*

Colesov väz →*ligamentum inguinale reflexum.*

Colestid® plv. (Upjohn) – Colestipoli hydrochloridum 5 g prášku v 1 vrecku, antihyperlipoproteinemikum; →*kolestipol*. Ide o nerozp., vysokomolekulový ionexový kopolymér. Je bez chuti a zápachu. Viaže žlčové kys., prerušuje ich enterohepatálny obeh, čím znižuje plazmatickú koncentráciu cholesterolu. Neresorbuje sa ani nerozkladá tráviacimi enzýmami.

Indikácie – hypercholesterolémia, kt. nereaguje na th. diétou.

Kontraindikácie – precitlivenosť na C., gravidita, laktácia.

Nežiaduce účinky – zápcha, nafukovanie, grganie, pocit plnosti v bruchu, ojedinele prechodný vzostup aktivity alkalickej fosfatázy v sére. Môže obmedzovať resorpciu iných súčasne podávaných liečiv (nepoužívať iné lieky 1 h pred podaním C. a 1 h po ňom).

Dávkovanie – 15 – 30 g/d rozdelených do 2 – 4 dávok. Pred použitím sa zmieša s tekutinou (ovocné šťavy, mlieko, polievky). Diéta sa dopĺňa vitamínmi (A, D, K). Výsledok th. sa prejaví do 1 mes.

Colestipol® – antihyperlipoproteinemikum; →*kolestipol.*

colestipolum →*kolestipol.*

colestyraminum →*kolestyramín.*

Coletrast® – rtg. kontrastná látka; →*kyselina jódalfíniová.*

Coletyl® →*karbachol.*

Colfarit tbl® (Bayer) – Acidum acetylosalicylicum micronis. 500 mg v 1 tbl., antiagregačná látka, antireumatikum. V nízkych dávkach (< 100 mg) nepreniká do krvných ciev, znižuje tvorbu tromboxánu v trombocytoch, pri vyšších dávkach (> 250 mg) inhibuje aj tvorbu prostacyklínov, antiagregačný účinok je však nižší; →*kyselina acetylsalicylová.*

Indikácie – inhibícia agregácie trombocytov, dlhodobá profylaxia trombózy. Zápalové a degeneratívne reumatické ochorenia.

Kontraindikácie – poruchy krvnej zrážavosti, vredová choroba, alergia na salicyláty. V gravidite sa podáva len v prísne indikovaných prípadoch, 4 týžd. pred pôrodom sa nemá podávať. Opatrnosť je nevyhnutná pri poškodení obličiek a najmä asthma bronchiale.

Nežiaduce účinky – poruchy GIT, okultné a manifestné krvácania z GIT, astmatické záchvaty.

Interakcie – kumarínové antikoagulanciá a kortikoidy zosilňujú krvácanie do GIT, C. zvyšuje toxickosť metotrexátu, znižuje urikozurický účinok probenecidu a účinok sulfínpyrazínu. Zvyšuje hypoglykemický účinok sulfonylmočoviny a znižuje účinok spiro- nolaktónu.

Dávkovanie – za najúčinnejšiu antiagregačnú dávku sa pokladá 300 mg/d. Pri reumatických ochoreniach sa podávajú až 3 g/d, rozdelené na 3 dávky.

colforsinum →*kolforsín.*

Colgate Mental Hygiene Test →*testy.*

Colcemid® (Ciba) →*demekolcín.*

colchaminum – syn. Santavyho látka F, antineoplastikum; →*demekolcín.*

colchiceinum →*kolchiceín.*

Colchicin Spofa® (Léčiva) – Colchicinum 1 mg v 1 tbl. Prirodzený alkaloid z jesienky obyčajnej (*Colchicum autumnale* L., *Liliaceae*), antiuratikum s cytotoxickým pôsobením, používa sa na potlačenie akút. dnavej artritídy. Mechanizmus účinku nie je úplne objasnený, neovplyvňuje tvorbu ani vylučovanie kys. močovej. Tlmí zápalovú reakciu na urátové kryštá-liky tým, že inhibuje migráciu leukocytov, fagocytózu a tvorbu leukotriénu B_4. Dobre sa vstrebáva z GIT, čiastočne sa metabolizuje v pečeni, vylučuje sa väčšinou stolicou, len 10 až 20 % močom. Účinná látka prechádza placentárnou membránou. Zmiernenie bolesti a opu-chov sa dostavuje obvykle do 12 h po podaní, úplné vymiznutie príznakov do 48 – 72 h; →*kolchicín;* →*Colchicinum.*

colchicinum →*kolchicín.*

Colchicinum – skr. Colchic., kolchicín, ČSL 4, $C_{22}H_{25}NO_6$, Mr 399,44. Je to alkaloid získaný z hľúz al. semien jesienky obyčajnej *Colchicum autumnale* L. (*Liliaceae*). Sú to bledožlté kryštáliky al. šupinky, príp. žltkastý amorfný prášok, bez zápachu, na svetle nestály. Je dobre rozp. vo vode, ľahko rozp. v 95 % liehu a chloroforme. Antiuratikum.

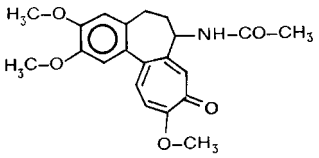

Colchicinum

Dôkaz

a) Na tenkú vrstvu silikagélu s fluorescenčnou prísadou na detekciu pri 254 nm, napr. Silufol UV 254, sa nanesú na štart čerstvo pripravené rozt. v 95 % liehu za tlmeného svetla v poradí:

1. 10 ml rozt. skúšanej látky (2 mg/ml)
2. 10 ml skúšanej látky (0,02 mg/ml).

Vyvíja sa zmesou chloroform–acetón–dietylamín (7 + 2 + 1 obj.). Po vysušení v prúde suchého vzduchu má hlavná škvrna na chromatograme 1 vo svetle ortuťovej výbojky s maxi-mom žiarenia pri 254 nm R_f asi 0,6. Chromatogram sa použije aj na skúšku na cudzie alkaloidy.

b) Absorpčné spektrum, rozt. skúšanej látky v 95 % liehu (10 mg/l), merané proti tomu istému rozpúšťadlu, javí v ultrafialovej časti maximá pri 243 ± 2 nm a 350 ± 2 nm ($A_{1cm}^{1\,\%}$ pri 350 nm = 425).

c) Infračervené spektrum tablety pripravenej z bromidu draselného a skúšanej látky sa zhodu-je so spektrom overeného rozt. vzorky kolchicínu získaným za rovnakých podmienok.

Stanovenie obsahu

Asi 0,1300 g vysušenej látky sa rozpustí v zmesi 15,0 ml anhydridu kys. octovej a 15 ml toluénu, pridajú sa 3 kv. rozt. malachitovej zelene a titruje sa odmerným rozt. kys. chloristej 0,05 mol/l zo zeleného do jasno žltého sfarbenia.

1 ml odmerného rozt. kys. chloristej 0,05 mol/l zodpovedá 0,01997 $C_{22}H_{25}NO_6$.

Uchováva sa v dobre uzavretých nádobách a chráni pred svetlom. Nesmie sa vydávať bez lekárskeho predpisu.

Indikácie – akút. dnavá artritída – profylaxia záchvatov; dg. test pri akút. artritíde. Podáva sa v profylaxii najmä v kombinácii s inými antiuratikami (alopurinol, kebuzón, probenecid), nie však na začiatku th. a v priebehu záchvatu.

Kontraindikácie – poruchy krvotvorby. Relat.: vysoký vek, tel. zošlosť, hmotnosť < 60 kg, ťažšie ochorenia srdca, obličiek, GIT (znížiť dávky).

Nežiaduce účinky – asi v 30 %;najčastejšie hnačky, nauzea, vracanie, bolesti brucha, kožné erupcie, leukopénia, trombocytopénia; u starších osôb môže vyvolať periférnu neuritídu a útlm kostnej drene (agranulocytózu, aplastická anémia), príp. dehydratáciu následkom hnač-ky; riziko vzniku Lyellovho sy.

Interakcie – C. zvyšuje účinok myorelaxancií a látok vyvolávajúcich kŕče (strychnín, pentazo-cín); jeho toxickosť zvyšuje aminofenazón, fenylbutazón, chloramfenikol, cytostatiká, prehá-ňadlá a strychnín.

Dávkovanie – max. dávka jednotlivá per os je 0,002 g, denná 0,006 g; th. dávka denná per os 0,0005 – 0,001 g, denná per os 0,002 – 0,004 g. Spočiatku sa podáva 1 mg, potom ½ mg každé 2 – 3 h až do vymiznutia príznakov, vždy po jedle a zapíja sa väčším množstvom tekutiny; dms – 2 mg; dmd – 4 – 6 mg max. 3 d.

Prípravky: Obducenta colchicini (Colchicin®).

Colchicum autumnale L. (*Liliaceae*) – jesienka obyčajná (čes. ocún podzimní); separandum. Droga Semen colchici (autumnalis) obsahuje 1,5 % jedovatých alkaloidov. Najvýznamnejší z nich je kolchicín (0,2 – 0,6 %), ďalej najmä →*demekolcín,* olej, triesloviny a i. Kolchicín má antimitotické a antiuratické účinky; →*Colchicinum.*

Colchicum autumnale

Používa sa vo forme práškovanej drogy (jednolivá dávka je 0,2 g, denná dávka 0,6 g). Tct. colchici má dms 1 g, dmd 6 g. Kolchicín sa podáva v dávke

0,001 – 0,005 g až do vymiznutia príznakov (dms je 0,002, dmd 0,006). Nielen droga, ale aj celý rastlina je prudko jedovatá. Kolchicín je kapilárny a mitotický jed s centrálne ochrňujúcim účinkom. K prvým príznakom otravy patrí pálenie v hltane a pažeráku a hnačky; neskôr sa zjavuje krvavá stolica a vracanie. Dostavujú sa úzkosť, cyanóza, bolesti kĺbov a svalov, polyúria (príp. hematúria), kŕče, pokles glykémie. Exitus môže nastať následkom postupujúcej centrálnej paralýzy. Za letálnu dávku sa pokladá 20 mg kolchicínu.

Prípravky: Tct. colchici, Colchicin Spofa® drg. Droga sa používa aj na pestovanie polyploid-ných rastlín, kt. sa vyznačujú nadmerným rastom.

Colchicum-Dispert® drg. (Kali-Chemie Pharma) – Colchici seminis alkaloida 0,5 mg v 1 dr. Antiuratikum používané v th. dny; →*kolchicín.*

coli- – prvá čať zložených slov z g. *kolón* črevo.

colibacillaemia, e, f. – [*coli-* + l. *bacillus* bacil, triviálny názov *Escherichia coli* (*Bacillus coli*) + g. haimos krv] kolibacilémia, prítomnosť *Escherichia coli* v krvi.

colibacillaris, e – [*coli-* + l. *bacillus* bacil] kolibacilárny, súvisiaci s (vyvolaný) *Escherichia coli.*

colibacillus, i, m. – [*coli-* + l. *bacillus* bacil] triviálny názov *Escherichia coli* (*Bacillus coli*).

colica, ae, f. – [g. *koliké* (*nosos*) choroba čriev] kolika, akút. záchvatová bolesť, podmienená spazmom hladkého svalstva dutých orgánov.

Colica flatulenta – črevná kolika z nahromadenia plynov.

Colica gastrica – žalúdková kolika.

Colica hepatica (biliaris) – pečeňová (biliárna) kolika.

Colica intestinalis – črevná kolika.

Colica mucosa – mukózna kolika, funkčná porucha čriev; obsol.; →*colon irritabile.*

Colica renalis – obličková kolika.

Colica testicularis – kolikovité bolestzi v oblasti testes.

colicinum →*kolicín.*

colicus, a, um – [g. kolon hrubé črevo] patriaci k hrubému črevo.

colicystitis, itidis, f. – [bacterium coli + g. kystis mechúr] kolicystitída, cystitída vyvolaná *Escherichia coli.*

Colidosan® – sklerotizujúca látka; sodná soľ kys. ricínolejovej.

Colifoam® (Trommsdorf) – glukokortikoid, antiflogistikum; →*hydrokortizónacetát.*

Colifos®– hepatoprotektívum; vápniková soľ →*fosforylcholínu.*

coliinfectio, onis, f. – [*Escherichia coli* + l. infectio nákaza] infekcia vyvolaná *Escherichia coli.*

Colimune® (Fisons) – antiastmatikum; →*kromolyn.*

Colimycine® inj. (Laboratoire Roger Bellon) – Colistini mesilas (colistinum methansulfonicum) 1 milión j. v 1 fľaštičke; polypeptidové antibiotikum; →*kolistín.*

colimycinum →*kolimycín.*

Colinac® inj. ad us. vet. (Mevak) – Paramyxovirus avium phyl. CAMP V-284 109 EID50, Paramyxovirus avium phyl. CAMP V-285 109 EID50. Veter. imunopreparát, inaktivovaná adsorbátová vakcína proti pseudomoru holubov (nevhodný pre kurčatá), podáva sa s. c..

Coliopan® (Eisai) – anticholínergikum, antispazmodikum; →*butrópiumbromid.*

Colipar® (UCEPHA) –antiseptikum, dezinficiens; →*broxychinolín.*

colipyelitis, itidis, f. – [*Escherichia coli* + pyelitis] zápal obličkovej panvičky vyvolaný *Escherichia coli*; →*pyelitis.*

Coliquifilm® ung. ophth. (Pharm-Allergan) – Paraffinum liquidum + Vaselinum album et Lanae alcoholum 20 mg + Chlorbutanolum anhydricum 5 mg v 1 g masti; →*chlórbutanol.* Adjuvantný liek s lubrikačným a ochranným pôsobením v oku. Tvorí na povrchu oka film, kt. ho chráni pred vysušením, preto je vhodný na suché oči. Používa sa pri keratitídach s nedostatočnou funkciou mihalníc (ektrópium, exoftalmus, traumatické poškodenie mihalníc) a zníženou citlivosťou rohovky (obrna n. trigeminus, herpetická keratitída), ako aj pri recidivujúcich eróziách rohovky, keratitis sicca, počas očných operácii (na neoperované oko). Kontraindikáciou je precitlivenosť na zložky prípravku. Nežiaduce účinky sa neuvádzajú. Nanáša sa asi ½ cm pásik masti niekoľkokrát/d a na noc do spojovkového vaku.

Colisone® (Frosst) – glukokortikoid; →*prednizón.*

Colisticina® – antibiotikum; →*kolistín.*

colistimethane sodium – antibiotikum, kolistínnátrium metánsulfonát; →*kolistín.*

colistinum →*kolistín.*

Colite® (Nippon Chemiphar) – cerebrálne vazodilatans; →*citikolín.*

Colitiazolo® – sulfónamid; →*ftalylsulfatiazol.*

colitis, itidis, f. – [g. kolon hrubé črevo + -itis zápal] kolitída, zápal hrubého čreva.

Colitis cystica profunda – hlboká cystická kolitída.

Colitis mucosa (mucomembranacea) – mukózna (mukomembranózna) kolitída.

Colitis ulcerosa – [g. kolón črevo + -itis zápal, l. ulcus vred] ulcerózna kolitída, syn. proctocolitis haemorrhagica, proktokolitída, idiopatická kolitída. Je difúzne nešpecifické zápalové ochore-nie sliznice hrubého čreva neznámej etiológie. Charakterizuje ho primárne postihnutie rekta.

Ochorenie je pomerne časté, jeho výskyt je v jednotlivých geografických oblastiach odlišný (2 až 7 prípadov na 10^5 obyvateľov). Vyšší výskyt je v USA, Anglicku, Austrálii a vo Švédsku, nižší vo Francúzsku, Nemecku, Japonsku a u nás. V ostatnom čase je frekvencia ochorenia vyššia. Môže sa vyskytovať v ktoromkoľvek veku, obyčajne sa však prejaví medzi 20. a 40. r.

Etiopatogenézu choroby – nepoznáme. V patogenéze ochorenia sa pripisuje význam genet. peristatickým, neuropsychickým, alergickým, resp. imunitným faktorom.

Genetické faktory – často sa pozoruje rodinný výskyt ochorenia, asi v 15 % prípadov sú postihnutí viacerí členovia rodiny. Familiárny výskyt, geografické rozdiely a významne vyšší výskyt ochorenia u Židov v USA poukazuje na účasť genetických faktorov; pp. ide o vrodenú precitlivenosť čreva na rôzne vplyvy. Genetické faktory sa môžu uplatňovať na úrovni imunologickej reaktivity, ako aj na úrovni cieľového tkaniva. O geneticky podmienenej reaktivite svedčí asociácia c. u. s HLA-DR2 a prítomnosť rôznych autoprotilátok u nepostihnutých príbuzných pacientov s c. u. Štúdie u monozygotných dvojčiat navyše ukázali, že zmenená tvorba IgG_1 a IgG_2 v črevnej sliznici pri c. u. môže byť geneticky podmienená. Na úrovni cieľového tkaniva sa u monozygotných dvojčiat zistilo, že kvalitatívne zmeny mucínu asociované s c. u., kt. predchádzajú začiatku ochorenia, môžu byť geneticky podmienené (aj keď samy nie sú schopné iniciovať zápal sliznice).

• *Faktory prostredia* – ochorenie môžu zmenou cieľových tkanív vyvolať faktory prostredia, ako sú infekcie. Predstava o infekčnom pôvode ochorenia dnes už neplatí. Infekčné faktory sa však môžu na patogenéze ochorenia podieľať významnou mierou stimuláciou imunitného systému sliznice. Ďalším faktorom prostredia je fajčenie. Jeho mechanizmus účinku je neznámy, ale môže pôsobiť na tvorbu mucínu, prietok krvi a odolnosť organizmu.

• *Neuropsychické faktory* – neuropsychická koncepcia ochorenia vychádza z pozorovania, že psychická trauma môže vyvolať vzplanutia choroby a že pacienti s c. u. majú často charakteristické psychické črty osobnosti. Ide zväčša o osoby citovo nezrelé, psychosexuálne retardované, punktičkárske, hypersenzitívne, so sklonom k egoistickému infantilnému správaniu, depresiám a tesnej väzbe na matku al. inú silnú osobnosť. Patogenetický význam môže mať nervovo podmienené vyplavenie acetylcholínu a histamínu s vazokonstrikciou, tvorbou opuchov a svalových spazmov a ďalšej poruchy vegetatívnej inervácie.

• *Alergické faktory* – v genéze ochorenia sa predpokladá pre občasnú alergiu na niekt. potraviny, najmä kravské mlieko, proti kt. sa takmer v polovici prípadov zistia v sére protilátky. Vylúčenie mlieka al. nutričných alergénov z diéty môže zmierniť priebeh chron. formy ochorenia. Neznášanlivosť mlieka môže byť však podmienená aj izolovaným deficitom laktázy, čo býva úmerné závažnosti ochorenia. Alergiu však nemožno pokladať za samostatnú príčinu vzniku c. u.

• *Imunitné faktory* – o účasti autoimúnnych faktorov svedčí zvýšený výskyt mimočrevných komplikácií imunoalteračného charakteru. U pacientov s c. u. sa v krvi niekedy zisťujú cirkulujúce protilátky proti bunkám sliznice hrubého čreva. Dôležitý je aj nález cytotoxického účinku lymfocytov týchto pacientov na fetálne epitelové bunky hrubého čreva v tkanivových kultúrach leukocytov, asi v 30 % prípadov vyvolá kožnú reakciu (sčervenanie, opuch, infiltráciu), kt. svedčí o imunopatogenetických viazaných procesoch na bunku. Nie je však jasné, či tieto autoimúnne reakcie sú príčinou al. následkom ochorenia. Je pp., že v etiológii ochorenia sa uplatňuje viac faktorov, a patol. zmeny pri c. u. sú rovnakou reakciou na rôzne patogénne činitele.

Zápalový proces na sliznici môžu ovplyvňovať aj endogénne faktory, napr. neuroendorkinné vplyvy. O poruche neuroimunitných interakcií pri zápalových ochoreniach čriev svedčí vzostupná regulácia väzbových receptorových miest pre neuropeptid, substanciu P, kt. nie je špecifická pre c. u., ale môže prispievať je jej patogenéze.

Zápalový proces pozostáva z dvoch fáz, iniciácie a amplifikácie. Významnú úlohu pritom hrá imunitný systém. Jeho účasť na vzniku a udržovaní lézií črevnej sliznice sa uplatňuje dvoma mechanizmami: **1.** priama autoimunitná reaktivita na črevné epitélie, **2.** nepriame poškodenie následkom neautoimunitnej aktivácie T-lymfocytov sliznice.

• *Autoimunita epitelu* – na rozdiel od autoimunitného ochorenia, pri kt. ide o poškodenie tkaniva ako priameho následku imunitnej reakcie na špecifický autoantigén, ide pri c. u. skôr o autoimunitné javy, ako je tvorba autoprotilátok a autoreaktívnych lymfocytov, kt. nie sú zodpovedné za poškodenie tkaniva.

Pri c. u. sa zisťujú cirkulujúce protilátky proti epitelovým bunkám. Pretože tieto protilátky vykazujú skríženú reaktivitu s antigénom spoločným niekt. črevným baktériám, niekt. autori vznik ochorenia pokladajú za následok autoimunitnej reakcie na základe molekulovej mi-mikry. Túto predstavu podporil dôkaz lymfocytmi sprostredkovanej cytotoxickosti proti epite-lovým bunkám. Tieto deje sa pokladajú za následok autoalteračného poškodenia epitelu so zvýšením permeability, zvýšeným prenikaním baktériových chemotaktických faktorov, kt. podmieňujú amplifikáciu al. udržiavanie zápalového procesu. Prítomnosť autoprotilátok proti epitelovým bunkám a cytotoxických lymfocytov reagujúcich s epitéliami však nie sú pre c. u. špecifické a zisťujú sa aj pri iných zápalových ochoreniach čriev. Autoimunitné poškodenie nemá pri c. u. pp. úlohu iniciačného faktora: nezisťujú

sa tu prejavy autodeštrukcie, ale skôr hyperplázia epitelových buniek sliznice a poškodenie epitelu, a ulcerácie sú obyčajne neskorým javom.

• *Neepitelová autoimunita* – pri c. u. sú známe prejavy autoimunitnej reaktivity na rôzne neepitelové bunky, napr. asociácia medzi c. u. a podskupinou antineutrofilných cytoplazmatických autoprotilátok (ANCA), kt. sa môže priamo podieľať na patogenéze ochorenia. Zisťuje asi v 60 – 70 % prípadov. Nejde len o epifenomén súvisiaci so zápalom čreva, ale pp. o následok poruchy imunoregulácie. ANCA-pozitívni jedinci vykazujú pritom asociáciu s HLA-DR2.

Poškodenie tkaniva sprostredkované imunitnými mechanizmami nevyžaduje priamy imunol. zásah do špecifických cieľových buniek, t. j. autoimunitný mechanizmus. Poškodenie sliznice môže byť následkom imunitnozápalovej reakcie vyvolanej trvalou aktiváciou T-lymfocytov sliznice. Za normálnych okolností je črevná sliznica v stave kontrolovaného zápalu. Imunitný systém sliznice sa aktivuje v závislosti od systémového a periférneho imunitného systému. Táto miestna imunitná aktivácia je pri c. u. (ako aj Crohnovej chorobe) zvýšená. Dôkazom aktivácie T-lymfocytov sliznice pri c. u. je polyklonová expanzia T-lymfocytov sliznice bez porušenia pomeru pomocných a supresorových T-lymfocytov, zvýšená expresia povrchových antigénov asociovaných s aktiváciou, zvýšená expresia génov imunitnej aktivácie a zvýšená tvorba niekt. cytokínov v T-lymfocytoch. Následkom uvoľnenia cytokínov sa aktivujú v sliznici aj priľahlé B-lymfocyty a makrofágy.

Trvalá al. nekontrolovaná aktivácia sliznicových T-lymfocytov vyvoláva kaskádu deštrukč-ných procesov, sprostredkovaných cytokínmi. Cytokíny vyvolávajú deštrukciu sliznice priamo al. nepriamo. Priamy účinok cytokínov na lokálne mikroprostredie vyvoláva poruchy funkcie epitelových ai. buniek sliznice. Zistilo sa, že cytokíny tvorené T-lymfocytmi al. sek. aktivovanými makrofágmi, napr. faktor vyvolávajúci nekrózu nádorov (TNF) a IL-1 (nie však IL-6) stimuluje rast prim. kultúr netransformovaných buniek črevných krýpt. Tieto zistenia sú v súlade s typicky zvýšeným obratom epitelových buniek pri c. u. Nepriamo pôsobia cyto-kíny, ako je IL-1 a TNF_2, indukciou expresie endotelových adhéznych molekúl a stimuláciou tvorby chemotaktických cytokínov v endotelových bunkách, napr. IL-8, následkom čoho nastáva iniciácia migrácie neutrofilov. Vtok neutrofilov potom vyvoláva amplifikáciu zápalo-vej odpovede.

Podnet na aktiváciu T-lymfocytov pri c. u. je nezmámy. Ide pp. skôr o rozmanité vonkajšie vplyvy prostredia, ako o jediný autoantigén. Príčinou trvalej aktivácie T-lymfocytov môže byť neschopnosť epitelových buniek indukovať supresorové lymfocyty, kt. je však prítomná aj pri Crohnovej chorobe. Ďalším aktivátorom T-lymfocytov môžu byť baktériové superanti-gény. U geneticky vnímavých jedincov vyvolávajú superantigény globálnu stimuláciu T-lymfocytov väzbou na variabilnú oblasť □-reťazca receptora T-lymfocytov (Vb) a na molekuly hlavného systému histokompatibility triedy II (MHC-II). Faktorom, kt. predisponuje k chronicite zápalu pri c. u. i Crohnovej chorobe je aj nerovnováha medzi koncentráciou IL-1 a antagonistami receptoru pre IL-1 (Il-1ra). Deficit Il-1ra podporuje aktivačný vplyv IL-1 na T-lymfocyty.

• *Amplifikačná fáza zápalu sliznice* – bez ohľadu na to, či je imunitná aktivácia následkom autosenzibilizácie al. neautoimunitnej aktivácie T-lymfocytov, konečným dôsledkom je miestny influx neutrofilov a i. akút. zápalových buniek. Neutrofily sú prevažujúcimi efektorovými bunkami v aktívnych léziách a sú svojím amplifikačným účinkom pp. najviac zodpovedné za poškodenie tkaniva. Neutrofily a monocyty prestupujú cez endotel ciev do sliznice, kde sa ich časť deštruuje, kým ostatné migrujú ďalej cez epitélie do krýpt až črevného priesvitu. Poškodenie sliznice sprostredkujú z lneutrofilov uvoľnené reaktívne radikály kyslíka, proteázy a oxid dusnatý. Navyše sú neutrofily hlavným zdrojom leukotriénu B_4, hlavného chemotaktického faktora v zapálenej sliznici. LTB_4 pôsobí chemotakticky na neutrofily (ich prim. zdroj) a zvyšuje tvorbu cytokínov v monocytoch. Ďalšia amplifikácia zápalu je následkom poškodenia epitelových buniek a zvýšenej permeability na

rôzne produk-ty baktérií, ako je chemotaktický peptid f-met-leu-phe. U geneticky predisponovaných jedin-cov s c. u. môžu resorbované produkty vyvolávať mimočrevné zápalové poruchy.

Patologická anatómia – zákl. prejavom ochorenia je hemoragická proktitída. Patol. zmeny sa začínajú vždy v rektosigmoidovej oblasti a môžu sa šíriť smerom hore na ďalšie črevné úseky. V ťažkých prípadoch môže byť postihnuté celé hrubé črevo, zriedka terminálne ileum. Sliznica je edematózna, krvácavá, na dotyk fragilná s povrchovými nekrózami a nánosmi hlienu a fibrínu. Niekedy sa zistia aj povrchové ulcerácie. Zápalové zmeny sú ohraničené na sliznicu, kt. je infiltrovaná plazmocytmi, eozinofilmi a lymfocytmi. Svalová vrstva býva postihnutá iba pri fulminantnom priebehu, keď črevná stena môže perforovať. Poškodená sliznica sa môže sek. baktériovo infikovať. Zahojením vredov atrofuje sliznica, kt. je granulovaná, pričom na nej pretrváva al. regeneruje sliznica (pseudopolypy). Pri chron. priebehu reaktívna fibróza mení postihnutú časť čreva na zúženú rigidnú rúru bez haustrácie.

Imunologické rozdiely medzi colitis ulcerosa a Crohnovou chorobou

Ukazovateľ	Colitis ulcerosa	Crohnova choroba
Asociácia s autoimúnnymi chorobami	+	–
Asociácia s autoprotilátkami	silná	slabá
Ukladanie imunoglobulínov a komplemetu	+	–
Tvorba granulómov	–	+
Preferenčná tvorba IgG v mukóze	IgG_1	IgG_2
Expresia IL-2 mRNA v sliznici	normálna	zvýšená
Bunky čreva exprimujúce receptor IL-2 (CD25)	makrofágy	T-lymfocyty

Klin. obraz – je veľmi rozmanitý. Podľa priebehu a rozsahu chorobných zmien možno vyčleniť niekoľko typov ochorenia, medzi kt. môže byť plynulý prechod: **1.** remitujúci priebeh s relapsmi a mesiace až roky trvajúcimi remisiami s miernym al. ťažkým priebehom; **2.** chron. kontinuálny priebeh ochorenia; **3.** fulminantný, perakútny, toxický priebeh ochorenia.

• *Ľahký priebeh ochorenia* – je najčastejší. Patol. zmeny sú ohraničené na konečník, príp. esovitú časť hrubého čreva (proctitis haemorrhagica). Prejavuje sa najčastejšie rektálnym sy., čo je nutkavý bolestivý pocit na stolicu (tenesmus alvi) s vyprázdnením malého množstva obyčajne formovanej al. bobkovitej stolice s prímesou krvi. Rektoskopický nález často kontrastuje s pomerne nevýraznými príznakmi. Príznaky celkového ochorenia chýbajú, stav výživy býva dobrý. Stav sa môže počas niekoľkých týžd. upraviť aj bez th.

Ťažký priebeh ochorenia – je charakterizovaný kolitickým sy., nutkavou početnou defekáciou riedkej, hnačkovitej stolice, kt. je premiešaná krvou, hlienom al. hnisom. Postihnuté sú obyčajne už aj vyššie úseky hrubého čreva, nezriedka celé. Hnačka budí pacienta zo spánku už aj v noci. Bolesti brucha sú kolikovitého charakteru, pri črevných pohyboch a defekácii sa zmierňujú. Postupnej strate telesnej hmotnosti napomáhajú aj nechuť do jedenia. Horúčka je takmer pravidelným sprievodným príznakom, pri nehnisavých komplikáciách má septický charakter. Strata krvi a plazmy vyvoláva sideropenickú anémiu a hypoproteinémiu. Zrýchlená sedimentácia krviniek a leukocytóza svedčí o aktivite procesu.

• *Chron. kontinuálny priebeh* – sa vyznačuje dlhým, 6 mes. i dlhšie trvajúcim vzplanutím ochorenia. Ťažkosti a príznaky môžu byť rôznej intenzity. Komplikácie sú veľmi časté. Exacerbá-cie sa pripájajú k subjektívne a objektívne nie uspokojivo upravenému stavu.

• *Fulminantný, perakútny, toxický priebeh* – je relatívne zriedkavý. Vyskytuje sa asi v 5 % prípadov c. u. Ide o stav, kt. vážne ohrozuje život pacienta. Je charakterizovaný náhlym začiatkom ťažkej

hnačky s rozvratom vnútorného prostredia, sepsou a hyperpyrexiou. Smrť môže nastať počas niekoľkých d aj pri adekvátnej konzervatívnej al. chir. th.

Komplikácie – k miestnym komplikáciám patrí krvácanie z nahlodania cievy, perforácia vredu s následnou peritonitídou, príp. paralytickým ileom, striktúry a stenózy čreva, kt. býva veľa, no ich dĺžka nie je veľká. Nezriedkavé sú anorektálne poruchy, ako hemoroidy, prolaps sliznice konečníka, periproktálny absces al. fistula. Častejší je karcinóm. Pri akút., fulminantnom priebehu sa môže utvoriť akút. toxická dilatácia hrubého čreva (akút.m, toxický megakolón).

Vzdialené komplikácie zahrňujú artritídy, sakroileitídy, ankylozujúcu spondylartrózu, erythe-ma nodosum, pyoderma gangraenosum, iritídu, uveitídu a hemolytickú anémiu. Častá býva aj pericholangitída, steatóza a fibróza až cirhóza pečene, v akút. štádiách ťažkých foriem tromboflebitídy a tromboembolické príhody.

Kritéria závažnosti colitis ulcerosa

Ukazovateľ	Forma		
	mierna	ťažká	fulminantná
Počet stolíc	< 4/d	> 6/d	> 10/d
Krv v stolici	+/–	++	trvalá
Horúčka	> 37,5 °C	> 37,5 °C	
Pulz	normálny	> 95/min	< 90/min
Hemoglobín	normálny	< 75 %	transfúzie
Sedimentácia	< 30 mm/h	> 30 mm/h	> 30 mm/h
Rtg čreva	edém steny ,,thumbprinting“	plynatosť črevo	dilatované hrubé
Klin. príznaky	tivosť brucha	palpačná boles- bolestivosť brucha	distenzia a palpačná

Dg. – dá sa stanoviť v typických prípadoch už na základe anamnézy a klin. obrazu, ale treba ju overiť endoskopicky, rtg., príp. biopticky. Hlavnou dg. metódou je rektoskopické vyšetrenie, zásadne bez predchádzajúcej prípravy. Pri hemoragickej proktitíde v ampule konečníka sa obvykle nezistí nijaká stolica. Sliznica je začervenená, krehká, na dotyk, ale aj spontánne krváca z mnohých erózií. Cievna kresba chýba, v belavých povlakoch často vidieť zápalový exsudát. V neskorších štádiách sa môžu zjaviť ploché vredy; zachovaná sliznica tvorí medzi nimi ostrovčeky a mostíky, kt. môžu polypózne bujnieť. V chron. štádiu je sliznica bledočervená až ružová, s granuláciami a zápalovými polypmi. Podobný obraz sa zistí aj pri kolono-skopii.

Diagnostické kritériá colon irritabile

Aspoň 3-mesačné trvalé al opakujúce sa bolesti brucha al. nepríjemné pocity, ktoré ustupujú po defekácii a bývajú spojené so zmenami frekvencie vyprázdňovania stolice a konzistencie stolice

Prítomnosť > 2 z nasledujúcich príznakov v 1/4 situácií al. dní:

- zmenená frekvencia vyprázdňovania stolice
- zmenený vzhľad stolice (tvrdá, resp. hrudovitá, riedka, resp. vodnatá)
- zmenená pasáž stolice (nutkavá, urgentná al. pocit neúplného vyprázdnenia)
- vylučovanie hlienu
- meteorzimus al. pocit nafúknutého brucha
- zmenená frekvencia vyprázdňovania stolice = > 3 stolice/d al. < 3 stolice/týžd.

Bioptické vyšetrenie je dôležité skôr na vylúčenie iných patol. stavov.

Rtg zmeny nie sú patognomické pre proktokolitídu, podľa nich usudzujeme na rozsah poškodenie hrubého čreva. Zisťujú sa deštruktívne zmeny sliznice, strata haustrácie, zúženie priesvitu a skrátenie čreva. Fibróza pretvorí črevo na rigidnú rúru.

Objektívnym ukazovateľom aktivity ochorenia je luminálna koncentrácia leukotriénu B_4 a po-čet leukocytov v stolici.

Dfdg. – treba vylúčiť baktériové infekcie (šigelózy, salmonelózy), parazitózy, amebózu, karcinóm a i. príčiny kolitídy, najmä →*Crohnovu chorobu.*

Th. – závisí vo veľkej miere od priebehu ochorenia. Je viac empirická a symptomatická al. podporná. Jej hlavným cieľom je zvládnuť zápal, upraviť funkciu hrubého čreva, emočné poruchy a realimentovať pacienta. Ďalšie úsilie sa zameriava na th. sek. infekcie, málokrvnos-ti a na úpravu porúch hydrominerálnej rovnováhy. Podstatný prínos pre zmiernenie priebehu ochorenia a zlepšenie prognózy bolo zavedenie salicylazosulfapyridínu, kortikoidov a imunosupresív spolu s vypracovaním novších chir. postupov. Th. má byť individuálna, dostatočne dlhá a komplexná. Zahrňuje režimovú th., diétu, medikamentóznu a chir. th.

• *Režimová th.* – základnou požiadavkou je obmedziť telesnú a duševnú aktivitu. Každý atak sa lepší pokojom na posteli. Pacienti s ťažkou hnačkou, krvavými stolicami, stratou telesnej hmotnosti a komplikáciami majú byť hospitalizovaní. Dôležité je odstrániť psych. záťaže a konfliktové situácie. Psychoterapeutické pôsobenie zamerané podľa prevládajúcich čŕt narušenej psychiky spočíva najmä v navodení dôvery pacienta k ošetrujúcemu lekárovi a personálu, vo vysvetlení podstaty choroby, zbavení nepríjemných pocitov a strachu, v optimistickom prístupe a povzbudzovaní pacienta.

• *Diéta* – v ľahkých prípadoch nemá dôležitú úlohu. V ťažších sa odporúča bezzvyšková, šetria-ca, ľahko stráviteľná strava, energeticky dostatočná a bohatá na bielkoviny a vitamíny. Vždy treba rešpektovať individuálnu neznášanlivosť, kt. býva najčastejšie na mlieko. Pri zvlášť ťažkom priebehu je potrebné niekedy podávať iba parenterálnu výživu al. tekutú, neskôr kašovitú.

• *Medikamentózna th.* – je protizápalová a adjuvantná. Adjuvantná je vzhľadom na zápal čreva nešpecifická, jej cieľom je zlepšiť príznaky následkom iritability čreva. Liekom voľby je sulfasalazín (salicylazosulfapyridín – Salazopyrin®, Sulfasalazin®, Azulfidine®), kt. je kombináciou sulfapyridínu s kys. 5-aminosalicylovou (5-ASA, syn. mesalamín, mesalazín). Je vhodný pre pacientov s miernou formou ochorenia a v remisii.

Sulfasalazín sa metabolizuje črevnými baktériami a po azoredukcii v priesvite čreva sa rozkladá na sulfapyridín a 5-ASA. Sulfapyridín sa zväčša resorbuje, v pečeni acetyluje a vylučuje obličkami. 5-ASA sa vylučuje najmä stolicou po acetylácii črevnými epitéliami, baktériami al. v pečeni, pričom len jej malý podiel prechádza do systémového obehu. Zistilo sa, že keď sa 5-ASA aplikuje na miesta zápalových lézií, jej klin. účinok je ekvivalentný sulfasalazínu. Účinok 5-ASA na črevnú sliznicu sa vysvetľuje tým, že sa po lokálnom podaní do čreva vstrebáva len málo. Acetylovaná 5-ASA lokálne nepôsobí, pretože sa netransportuje cez črevný epitel. Obidve látky inhibujú metabolity kys. arachidonovej (prostaglandíny, tromboxány, leukotriény a faktor aktivujúci trombocyty), interleukín-1 a i. cytokíny, tvorbu imunoglobulínov a pôsobia ako lapače reaktívnych foriem kyslíka.

Pre špecifickú afinitu sulfasalazínu k spojivovým tkanivám ho nemožno v účinku nahradiť iným sulfónamidom. Na rozdiel od kortikoidov má dobrý th. účinok aj v prevencii relapsov. Odporúča sa podávať 2 – 8 g/d. Dlhodobá udržiavacia dávka je 2 g/d. Môže vyvolať nežiadu-ce účinky, ako nauzeu, vracanie a bolesti hlavy, kt. sú zväčša prechodné a spontánne ustúpia. Sulfapyridín môže vyvolať alergické a toxické reakcie. Preto sa vyvinuli alternatívne spôsoby aplikácie (klyzmy, čapíky, peny), kt. umožňujú obísť proximálnu resorpciu 5-ASA a dopraviť ju k črevnej sliznici.

Rektálna aplikácia 5-ASA (mesalamín) je účinná, ak sa liečivo dostane k hornému okraju zápalu (napr. čapíky pri proktitíde, klyzmy pri kolitíde distálne od lienálnej flexúry), kým účinok perorálne podaného liečiva kolíše. Azozlúčeniny sa uvoľňujú v čreve a len minimálne sa resorbujú, ale ich aktivácia závisí od aktivity baktériovej azoreduktázy.

Olsalazín, dimér 5-ASA (pozostáva z dvoch molekúl 5-ASA), uvoľňuje mesalamín priamo do čreva, bežne sa resorbuje do obehu, má však vplyv na sekréciu tenkého čreva a v ťažkých prípadoch môže vyvolávať vodnaté hnačky, kt. majú iný charakter ako kolitické hnačky. Pripravili sa aj perorálne prípravky mesalamínu, kt. chránia aktívnu látku pred proximálnou resorpciou. Dostatočné uvoľňovanie ekvivalentných dávok 5-ASA umožňuje mesalamín v ži-vicových kapsulách z rôznych materiálov závislých od pH a v etylcelulózových mikroguľôč-kach. Pôsobenie liečiva ovplyvňujú aj zmeny vyprázdňovania žalúdka, pH v čreve a tranzitný čas, pretože proximálne uvoľnenie 5-ASA zo sulfasalazínu ai. azozlúčenín má za následok jej resorpciu a zmenu dostupnosti účinnej látky v hrubom čreve. Naproti tomu oneskorené uvoľňovanie aktívnej látky v hrubom čreve nie je natoľko ovplyvnené tranzitným časom a baktériovou flórou. Výhodou nesulfatovaných aminosalicylátov je lepšia znášanlivosť. Pri th. olsa-lazínom a mesalamínom sa len zriedka zjavujú nežiaduce účinky (pankreatitída, hepatitída, nefritída a zhoršenie kolitídy).

Th. kortikoidmi – je indikovaná pri exacerbáciách s ťažkým priebehom, pri akút. fulminant-nom priebehu, systémových komplikáciách a neúspechu inej konzervatívnej th. Ich priaznivý účinok sa vysvetľuje protizápalovým účinkom a pôsobením na imunopatologické mechanizmy. Prednizón sa podáva v začiatočnej dávke 40 – 60 mg/d a postupne sa dávka podľa stavu znižuje.

Imunosupresívna th. – azatioprínom (Imuran®) al. 6-merkaptopurínom (Purinethol®) je indikovaná, ak je th. kortikoidmi a salicylazosulfapyridínom neúčinná, al. ak sa v kombinácii môže znížiť potreba vysokej udržiavacej dávky kortikoidov. V takýchto prípadov je však výhodnejšia chir. th.

Osvedčila sa aj perorálna a lokálna (klyzmy) th. cyklosporínom, jeho i. v. podávanie (kt. odstraňuje variabilitu vyvolanú kolísavou a nepredpovedateľnou resorpciou) sa osvedčilo aj pri ťažkej refraktérnej forme. Chýbajú tu však dlhodobé pozorovania, kt. by zodpovedali otázku, či sa včasná odpoveď dá aj udržať pri únosnej toxickosti v týchto chir. liečiteľných prípadoch.

Inhibítory 5-lipoxygenázy – predbežné štúdie účinku zileutonu priniesli sľubné výsledky, hoci dosiahnutý stupeň inhibície LTB_4 nestačí na potlačenie zápalu. Podávanie ,,cytoprotektívnych“ prostaglandínov al. inhibítorov zápal podporujúcich tromboxánov môžu priaznivo ovplyvňovať priebeh ochorenia zásahom do rovnováhy medzi metabolitmi reakcií katabolizovaných cyklogenázou a oxygenázou a i. derivátmi kys. arachidonovej (faktor aktivujúci trombocyty, tromboxán A_2). Klin. sa pri refraktérnej c. u. s úspechom skúšal aj inhibítor fosfolipázy A_2, antimalarikum hydroxychlorochín.

Antibiotiká – nepatria k štandardnej th., aj keď jestvujú údaje o priaznivom účinku metronidazolu a tobramycínu pri aktívnej kolitíde.

Priaznivé účinky pri distálnej kolitíde sa opísali po lokálnej aplikácii lignokaínu. V začiatočných štádiách ochorenia sa priaznivé výsledky dosiahli imunoterapiou pomocou antagonistu receptora interleukínu-1 a anti-CD4 monoklonových protilátok, u niekt. pacientov po i. v. aplikácii imunoglobulínov. Fajčenie cigariet údajne chráni pred vývojom c. u., u exfajčiarov, kt. začali opäť fajčiť, však môže vzniknúť remisia ochorenia.

Cieľom th. je vyvolať a udržať remisiu klin. príznakov a akút. zápalu sliznice. Pri chýbaní príznakov aktivity ochorenia sa th. zameriava na zmiernenie príznakov a vyvolanie endoskopicky overenej regenerácie sliznice. Relaps môžu signalizovať morfol. prejavy akút. zápalu a zvýšenie luminálnej koncentrácie LTB_4, biopsia ani rektálny dialyzát sa však rutínne nevy-šetrujú; v praxi sa th. usmerňuje podľa klin. príznakov.

Distálna kolitída – asi v polovici prípadov sa ochorenie obmedzuje na postihnutie rekta a ľavej časti hrubého čreva. Horný hranica zápalu nesiaha väčšinou proximálnejšie. Podrobnejšie sa distálna kolitída člení na proktitídu, proktosigmoiditídu a ľavostrannú kolitídu; pojem distálna kolitída je pracovnou dg. a znamená, že je prístupná miestnej (rektálnej) th. a nemá prognostický význam. U pacientov s miernym stupňom distálnej kolitídy sa osvedčuje perorálna aplikácia aminosalicylátov, lokálna aplikácia mesalamínu a lokálna aplikácia steroi-dov. U pacientov bez anamnézy alergie sa podáva sulfasalazín v dávke 2 – 6 g/d rozdelene počas jedenia.

Ťažká kolitída – niekt. formy c. u. znamenajú urgentný stav. Patrí k nej ťažká a fulminantá kolitída a toxický megakolón. Ťažkú kolitídu charakterizujú časté hnačky (počet stolíc >6/d), príznaky anémie, horúčky a tachykardia, pri fulminantnej forme býva nauzea, vracanie a pal-pačná bolestivosť brucha (abdominal tenderness), kým pri toxickom megakolóne distenzia brucha, škrkanie a vysoké črevné zvuky, Rowsingov príznak a znížená črevná motilita.

Vo všetkých týchto prípadoch je nevyhnutná hospitalizácia, úprava rozvratu hydrominerálnej rovnováhy a hladovka. Pri ťažšej anémii sa podávajú transfúzie erymasy. Treba vylúčiť hladinky, príp. distenziu čriev (natívna snímka brucha a denné sledovanie pacienta) a pri ileu, resp. dilatácii čreva zaviesť nazogastrickú sondu. Napriek distenzii sa ma pacient prevaľovať al. ležať na bruchu, aby sa uľahčil odchod plynov. Pri malnutrícii a hypalbuminémii je indikovaná parenterálna výživa. Kultiváciou stolice treba vylúčiť osídlenie čreva patogénmi al. *Clostridum difficile*.

Podávajú sa parenterálne kortikoidy – v dávkach ekvivalentných 200 – 300 mg hydrokortizó-nu al. 40 – 60 mg prednizolónu; u pacientov predtým liečených kortikoidmi ACTH v infúzii al. inj. (120 j/d). Osvedčuje sa aj cyklosporín. Pri napätí brušnej steny s horúčkou, kt. svedčia o transmurálnom zápale sa odporúčajú aj širokospekt-rálne antibiotiká a antianaeróbna clona (napr. metronidazol al. gentamycín, príp. cefalosporíny II. generácie, napr. cefalosporín); indikované je aj chir. konzílium.

Intenzívna i. v. th. sa aplikuje do zlepšenia stavu, kt. sa prejaví úpravou vzhľadu stolíc, neprí-tomnosťou krvácania a bolestí brucha. Pacienta do zlepšenia stavu treba sledovať 2-krát/d, denne sa má zhotoviť natívna snímka brucha, vyšetrovať KO a bilancia elektrolytov a vody. Akékoľvek zhoršenie stavu je indikáciou na kolektómiu.

Refraktérne prípady – nereagujúce na perorálnu a miestnu aplikáciu mesalamínu al. kortikote-rapiu predstavujú 20 – 70 % prípadov. Asi 1/4 pacientov liečených kortikoidmi sa stáva závislá na týchto liekoch. Pri distálnej kolitíde nereagujúcej na perorálnu th. aminosalicy-látmi, príp. steroidmi, sa osvedčuje mesalamín vo forme klyzmy v dávke 4 g/d, u niekt. pacientov kombinácia miestnej aplikácie mesalamínu a kortikoidov, i. v. podanie kortikoidov, príp. s imunosupresívami. Remisia v takýchto prípadoch vyžaduje obyčajne kombinovanú udržovaciu th. vysokými dávkami mesalamínu p. o. i miestne, príp. imunosupresívami.

Rozsiahla kolitída – môže tiež vyžadovať vyššie dávky aminosalicylátov per os. Chron. rektálny sy. zlepšuje kombinácia perorálnej a miestnej aplikácie mesalamínu s postupne klesajúcimi dávkami. Remisia sa dá navodiť intenzívnou i. v. kortikoterapiou, perorálnou th. imunosupresív, v refraktérnych, akút. prípadoch i. v. podaním cyklosporínu.

Orálne účinné aminosalicyláty

Liečivo	Vehikulum	Miesto účinku
Preparáty azozlúčenín		
Balsalazín	Aminobenzoyl-β-alanín	*
Olsalazín	Dimér 5-ASA	*
Sulfasalazín		
Preparáty mesalamínu		

Asakol	5-ASA obalená (Eudragit-S®)	**
Asacolitin®		**
Claversal®		**
Lixacol®		**
Mesasal®		**
Pentáza	5-ASA v kapsulách etylcelulózových mikrogranúl	***
Rowasa®		
Salofalk®	5-ASA v glycínovom tlmiči obalená (Eudragit-L®)	****

* hrubé črevo
** distálne ileum–hrubé črevo, oneskorené uvoľňovanie pH >7
*** tenké i hrubé črevo, kontrolované uvoľňovanie (pH/čas)
**** distálne ileum–hrubé črevo, oneskorene uvoľňovanie pH >6

Sulfasalazín môže u mužov až v 80 % vyvolávať abnormality spermatogenézy s reverzibilnou neplodnosťou. U žien schopnosť počatia a rodenia neohrozuje. Počas gravidity sa v 1/3 prípadov ochorenie upravuje, v 1/3 zhoršuje a v 1/3 môže v popôrodnom období vzplanúť. Aminosalicyláty a kortikoidy nemajú na pôrod nepriaznivé účinky.

U detí sa tiež podáva sulfasalazín a aminosalicyláty, kortikoidy vzhľadom na možnosť retardácie rastu len pri ťažších formách; v refraktérnych prípadoch sa môžu aplikovať imunosupresíva.

Chir. th. je indikovaná najmä pri: **1.** akút. relapse pri ťažkom priebehu, keď sa stav pacienta nezlepšuje po intenzívnej konzervatívnej th.; **2.** pri komplikáciách, ako je perforácia, profúzne krvácanie, akút. dilatácia hrubého čreva (toxický megakolón), komplikácie kortikoterapie; **3.** pri retardácii rastu detí; **4.** pri dysplázii al. karcinóme.

Odstránenie chorého hrubého čreva je možné dvoma spôsobmi: **1.** proktokolektómiou s ileostómiou, príp. so zachovaním sfinkterov; **2.** kolektómiou s ileorektálnou anastomózou. Po kolektómii sa výrazne zlepší kvalita života a vymizne väčšina extraintestinálnych príznakov s výnimkou artritídy a sklerotizujúcej cholangitídy. V ťažkých, život ohrozujúcich prípadoch, keď by pacient rozsiahly výkon nezniesol, ako dočasné riešenie pomôže ileostómia.

Prognóza – úplné vyliečenie nie je pp. Ľahké formy proktitídy majú dobrú prognózu. Pri ťažších záleží na priebehu a komplikáciách. Th. salazopyrínom sa dosiahla remisia v 60 – 70 % prípadov, kortikoidmi až v 90 % prípadov. V 10 – 15 % prípadov je potrebná chir. th. Perakútny, fulminantný priebeh ochorenia má infaustnú prognózu. Letalita pri prvom vzplanutí ochorenia sa pohybuje medzi 4 – 8 %. Vzhľadom na možnosť dysplázie a malígneho zvhrnutia vykonávajú niekt. centrá v zahraničí kolonoskopickú depistáž pacientov 10 r. po začiatku. Zrejmá dysplázia je indikáciou na kolektómiu.

colitoxaemia, ae, f. – [*Escherichia coli* + g. *toxikon* jed + g. *haima* krv] kolitoxémia, celkové infekčné ochorenia vyvolané *Escherichia coli.*

coliuria, ae, f. – [*Escherichia coli* + g. *úron* moč] koliúria, prítomnosť *Escherichia coli* v moči.

colivaccina, ae, f. – vakcína pripravená z *Escherichia coli.*

Colivet® plv. ad us. vet. (Sanofi) – Colistini sulfas 120 000 000 IU + Saccharum lactis 18,6 + Saccharosum ad 100 g. veterinárne antibitikum používané v prevencii a th. infekčných enteritíd teliat, ošípaných, hydiny a králikov. Ochranná lehota pre mäso 2 d, pre vajcia bez ochrannej lehoty; →*kolistín.*

collaemia, ae, f. – [g. *colla* glej + g. *haima* krv] kolémia, abnormálna krvná viskozita (obsol.).

collagenase →*kolagenáza.*

collagenosis, is, f. – [*collagenum* kogalén + g. *eidos* podoba] →*kolagenóza.*

collagenum, i, n. →*kolagén.*

collapsus, us, m. – [l.] →*kolaps.*

Collapsus circulatorius – obehový kolaps, obehové zlyhanie

Collapsus orthostaticus – ortostatický kolaps.

Collapsus pulmonum – kolaps pľúc následkom nevzdušnosti.

Collapsus e compressione – kolaps pľúc z kompresie, tlaku, pasívny kolaps pľúc.

Collapsus ex obstructione – masívny kolaps pľúc, napr. následkom obštrukcie hlavného bronchu.

Collapsus resorptivus – kolaps pľúc následkom vstrerbanioa vzduchu v mechúrikoch pri zabránení prístupu vonkajšieho vzduchu do pľúc.

collastinum – kolastín, druh →*kolagénu*, kt. sa farbí napr. orceínom.

collateralis, e – [l.] kolaterálny, pobočný, postranný, obvodový.

collectivus, a, um – [l.] kolektívny, spoločný, zhromaždený, pospolitý.

collector, oris, m. – [l.] →*kolektor.*

collectus, a, um – [l.] zhromaždenie.

collega, ae, m. – [l.] kolega, druh, spolupracovník.

College Characteristics Index – doplnok k dotazníku Activities Index; kým v pôvodnom dotazníku sa zisťuje individuálba štruktúra potrieb, tento doplnok postihuje situačný tlak, vznikajúci na univerzitách ako výsledok určitých potrieb (Stern, 1950).

collegium, i, n. – [l.] kolégium, spoločnosť, spolok, zbor, zhromaždenie.

collemplastrum, i, n. – [l.] kaučuková náplasť, lepivá náplasť, lepivé zmesi látok obsahujúce nevulkanizovaný kaučuk al. syntetické látky s podobnými vlastnosťami, nanesené na vhod-nom textilnom al. inom podklade. Sú určené na upevňovanie obväzov al. na nalepovanie na kožu.

Collemplastrum adhaesivum – lepivá náplasť.

Collemplastrum hydrargyri – kaučuková ortuťová náplasť.

Collemplastrum zinci – kaučuková zinková náplasť; →*emplastrum.*

colliculi – pl. z l. →*colliculus.*

collicularis, e – [l. colliculus pahorok, hrbolček] kolikulárny, hrbolčekovitý.

colliculus, i, m. – [l.] pahorok, hrbolček.

Colliculus inferior – dolný kolikul, párové kaudálne časti stropu mezencefala; súvisia so sluchovým systémom a sú zakončením laterálneho lemniska. Projikujú sa do mediálneho corpus genicu-latum cestou dolného brachium quadrigeminum. U človeka sú vyvinuté slabšie ako colliculi superiores. Každý c. i. obsahuje centrálnu oblasť jadier malých a stredne veľkých neurónov s vloženou bunkou mezencefalického jadra n. V. Jadro každého c. i. prichádza priamo k časti ventrikulárnej sivej hmote, kt. je vo vzťahu k hornému kolikulu. Centrálna jadrová masa je obložená dorzomediálnou, dorzálnou a ventrálnou kapsulou, tvorenou zmesou buniek a vlá-kien (lamina medullaris medialis lateralis). Vlákna kapsuly sú z veľkej časti vláknami komisúr a lemniskov. Bunky a vlákna kapsuly postupujú do lamín horných kolikulov mimo striatum profundum. Hlavnou aferentnou dráhou do dolných

kolikulov je laterálny lemniskus, kt. projikuje sluchové podnety z obidvoch uší do každého c. i. Každý kolikulus je spojený s mozočkom tzv. tractus tectocerebellaris a tractus cerebellotectalis. Obidva dolné kolikuly sú spolu spojené zväzkom vláken tvoriacich commissura inferior. Z každého z obidvoch dolných kolikulov prebiehajú vlákna pozdĺž laterálneho povrchu mezencefala ku genikulátu, kde v mediálnom končia; →*corpora quadrigemina*.

Colliculus seminalis – zhrubnutý (vyklenutý) hrbolček steny močovej rúry v mieste ústia ductus ejaculatorii do prostatickej časti močovej rúry.

Colliculus superior – horný kolikul, párové optické reléové centrá, kt. dostávajú vlákna z corpus geniculatum laterale cestou horného brachium quadrigeminum. Sú to skupiny charakteristic-kých buniek a vláken. Vonkajšia vrstva je stratum zonale, pod ňou leží sivá oblasť stratum griseum primarum (cappa cinerea, zona 4, stratum opticum); vonkajšia časť zóny 5 leží v hĺb-ke stratum griseum primum. Medzi stratum opticum a bielou vrstvou oblasti horných koliku-lov je široké pole tzv. stratum profundum (s. album, s. medullare). Vlákna c. s. prebiehajú od najvonkajšieho povrchu mozgu smerom k akveduktu. Spojenia c. s.: tractus corticotectalis externus, tractus opticus, tractus spinotectalis internus (t. spinocollicularis, geniculotektálne vlákna (u človeka sporné), periventrikulárne spoje, tractus tecto-oculomotoricus, tekto-tegmentový systém, tektorubrálny systém, tektospinálny systém, tractus tectopontinus, tractus tectohabenularis, komisúrové spoje.

α-**collidinum** →*4-etyl-2-pikolín.*

α, β, α'-**collidinum** – kolidín; →*trimetylpyridín.*

β-**collidinum** – β-etyl- γ-metylpyridín; →*3-etyl-4-pikolín.*

colligens, entis – [l. colligere zbierať] zbierací, zhromažďujúci.

collimycinum →*kolimycín.*

collinomycinum →*kolinomycín.*

colliquatio, onis, f. – [l. col (cum) s, spolu + l. liquare rozpustiť] kolikvácia, skvapalnenie, rozplynutie.

colliquativus, au, um – [l. col (cum) s, spolu + l. liquare rozpustiť] kolikvačný, skvapalňujú-ci.

colliquatus, a, um – [l. col (cum) s, spolu + l. liquare rozpustiť] kolikvovaný, skvapalnený.

Colliron I. V.® hematinikum, sacharizovaný oxid železitý; obsahuje 2,8 – 3,2 % Fe; →*železo*

collis, is, m. – [l.] pahorok.

collisio, onis, f. – [l. collidere zraziť sa] kolízia, zrážka.

collocatio, onis, f. – [l. collocare postaviť] kolokácia, postavenie, umiestenie.

collodiolum →*kolodiol.*

collodionum →*kolodión.*

collodium, i, n. – [g. kollodes glejový] →*kolódium*.

Colloidum elasticum – elastické (vláčne) kolódium.

Colloidum salicylatum – salicylové kolódium.

colloides, es – [g. *kolla* glej + g. *eidos* podoba] koloidný, podobný gleju.

colloidum, i, n. – [g. *kollodes* glejový] →*koloid.*

collonema, tis, n. – [g. kolla + g. néma tkanivo] koloném, tukový nádor s hlienovou degene-ráciou.

colloxylinum →*koloxylín.*

collubiazolum →*kolubiazol.*

collum, i, n. – [l.] krk, krčok, šija.

Colum anatomicum – anatomický krčok ramennej kosti; →*humerus.*

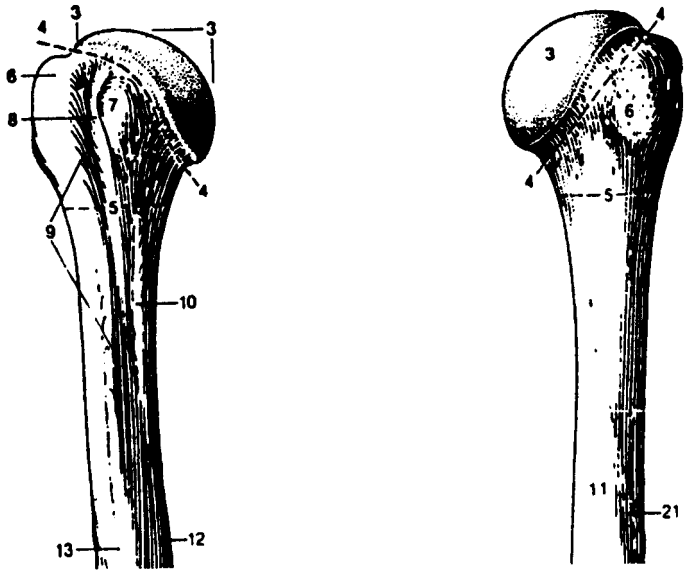

Obr. Collum anatomicum humeri (**4**) et chirurgicum (**5**) z pravej strany spredu (vľavo) a zozadu (vpravo). **3** – caput humeri; **6** – tuberculum majus**; 7** – tuberculum minus; **8 –** sulcus intertubercularis; **9** – crista tuberculi majoris; **10** – crista tuberculi minoris; **11** – corpus humeri; **12** – facies anterior medialis; **13** – facies anterior lateralis; **21** – tuberositas deltoidea

Collum costae – krčok rebra; →*costa.*

Collum femoris – krčok stehnovej kosti; →*femur.*

Collum fibulae – krčok ihlice; →*fibula.*

Collum glandis – krčok žaluďa; →*penis.*

Collum chirurgicum – chirurgický krčok ramennej kosti; →*humerus.*

Collum mallei – krčok kladivka (sluchovej kostičky) spájajúci hlavicu s rukoväťou.

Collum mandibulae – krčok sánky.

Collum radii – krčok vretennej kosti.

Collum scapulae – krčok lopatky.

Collum tali – krčok pätovej kosti.

Collum vesicae felleae (biliaris) – krčok žlčníka.

Collumol® – algedrát, hydroxid hlinitý, používa sa v th. hyperfosfatémie.

collunarium, i, n. – [l. colluere omývať] kolunárium, syn. naristillae, rhinoguttae, nosové instilácie, nosová sprcha, nosové kvapky. Prípravky určené na vkvapávanie a výplach nosa. Sú to obyčajne rozt., niekedy emulzie. Väčšina c. obsahuje liečivá s miestnym účinkom. Platia pre ne zvýšené nároky na mikróbiovú čistotu, vyrábajú sa sterilné, často s prísadou konzervantov. Aby sa spomalil výtok z nosa, pridávajú sa látky zvyšujúce viskozitu. Nosovou sliznicou sa môžu liečivá aj absorbovať a pôsobiť systémovo.

Collunosol® – fungicídum, baktericídum; →*2,4,5-trichlórfenol.*

Collunovar® – neoarsfenamín, používa sa vo veter. med. v th. infekčnej pleuropneumónie, babeziózy, eperytrozoonóze a konskej škvrnitej horúčke.

colluttorium, i, n. – [l. *colluere* umývať] farm. kolutórium, syn. gargarizmá, ústne vody, prí-pravky na kloktanie, výplach ústnej dutiny, obsahujúce dezinficienciá, napr. rozt. formal-dehydu. C. sa uplatňujú ako doplnková th. pri tonzilitídach, faryngitídach a laryngitídach.

collyrium, i, n. – [l. *colluere* umývať] farm. kolýrium, tekuté prípravky určené na vkvapáva-nie, instiláciu do oka al. na očný kúpeľ a vypláchnutie očí. Kolýriá boli známe už v starom Grécku (kollyrion). Boli to pôvodne tuhé čapíkovité al. tyčinkovité prípravky, kt. sa vkladali do telových dutín a aplikovali aj na oči. Používali ich aj arabskí lekári (Mesue, Rhases) ako tzv. sivaf, v stredoveku známe ako sief. Častými súčasťami kolýrií bol šafran, ópium, oliba-num, zlúč. olova, antimónu, medi, ale aj žlč, materské mlieko, dažďová voda. Tzv. Horstova žltá voda na oči (Jozef Horst, 1780 pôsobiaci v Prahe), Collyrium adstringens luteum obsaho-vala síran zinočnatý. V 19. stor. sa začali používať alkaloidy a destilovaná voda.

Rozlišujú sa očné kvapky (*Oculoguttae, Oculostillae*) a očné vody (*Aquae ohthalmicae*). Sú to väčšinou vodné rozt., zriedkavejšie suspenzie, príp. olejové rozt. liečivých látok. Liekopis označuje názvom kolýrium aj zmes tuhých látok, z kt. sa očné kvapky pripravujú rozpúšťaním v čase potreby.

Kvapaliny na kontaktné očné šošovky (*Solutiones pro lentibus ophthalmicis*) sú vodné rozt., kt. slúžia na čistenie, uchovávanie, dezinfekciu, oplachovanie, zmáčanie kontaktných šošo-viek. Ich zloženie sa prispôsobuje druhu šošoviek. Podľa funkcie sa rozdeľujú na zmáčajúce, uchovávajúce, čistiace a upokojujúce. Zmáčajúce rozt. sú určené na nové a suché šošovky. Obsahujú rôzne zložky (hydroxymetylcelulózu, polyvinylalkohol a i. látky upravujúce viskozitu, tenzidy, konzervanty, tlmivé a izotonačné prísady). Uchovávajúce rozt. sú rôzne konzervanty (chlorid dodecínia, chlórhexidín, chlórbutanol a i.). Po vybratí z oka sa šošovky vkladajú do čistiacich rozt. Sú to kvapaliny, kt. zmáčajú znečistený povrch šošoviek a roz-pustenú znečisteninu udržiavajú v disperzii, aby sa na povrch šošovky nemohla znova usadiť. Ide o rozt. tozylchlóramidu, tenzidov, tripolyfosforečnanu dvojsodného ap. Na upokojenie očí podráždených nosením kontaktných šošoviek slúži rozt. hydrochloridu fenylefrénia.

Vodné rozt. kolýrií majú pokiaľ možno vyhovovať fyz. vlastnostiam sĺz. Na úpravu osmotické tlaku sa používa chlorid sodný al. dusičnan draselný. Za rozt. izoosmotický so slzami sa pokladá 0,9 % rozt. NaCl. Nebolestivá je aplikácia rozt. s koncentráciou NaCl 0,4 – 1,75 % rozt. NaCl.

Hodnota pH sĺz je 7,2 – 7,3; oko reaguje bolesťou na rozt. s pH < 5,8 a > 11,4. Úprava rozt. na izohydrické je obyčajne kompromisom medzi th. a technologickými požiadavkami (napr. pri rozt. alkaloidov, kt. majú pH 3, sa upravuje kolýrium, aby sa nevylučovli z rozt. a boli stále na pH 5,5). pH kolýrií sa upravuje tlmivými prísadami, napr. boritanové (pH 6,3 a 6,8) a fosforečnanové (pH 5,3, 6,05, 6,45, 6,85).

Viskozita sĺz je 1,02 – 1,93 mPas. Nepríjemné pocity vyvolávajú kolýriá s 25 – 30 mPas a slzné kanáliky zapchávajú pri 40 – 50 mPas. Na úpravu viskozity sa používa metylcelulóza a hydroxyetylcelulóza (0,5 – 2 %), polyvinylalkohol a polyvinylpyrolidón (2 – 5 %).

Povrchové napätie sĺz je 46,26 mNm^{-1}. Prípravky majú mať povrchové napätie > 30 mNm^{-1}. Znižovanie povrchového napätia je žiaduce pri suspenzných prípravkoch (zlepšenie zmáčavosti a kontaktu so slzami). Neiónové tenzidy (Tween) môžu vyväzovať účinnú látku a predĺžovať jej účinok. Vo vyššej koncentrácii však dráždia oči. Povrchové napätie znižujú aj katiónové konzervačné látky, pridávané do kolýrií na zabezpečenie mikróbiovej čistoty.

Hromadne vyrábané kolýriá majú byť sterilné, pre kolýriá pripravované v lekárňach sa vyžaduje neprítomnosť mikroorganizmov, kt. sa potvrdzuje skúškou na mikrobiologickú nezávadnosť. Na zabezpečenie mikróbiovej čistoty sa do kolýrií pridáva boritan fenylortutnatý (0,02 $g.l^{-1}$), bromid benzododecínia (0,1 $g.l^{-1}$), pre očné kvapky s jodidom sodným a jodidom draselným zmes metyl- a propylparebénu (0,1 %). Ako konzervant sa používa aj oficinálny 0,01 – 0,1 % tiomerzal [2-

(etylmerkuritio)benzoan sodný]. Pôsobí na grampozit. aj gramnegat. baktérie, v závislosti od pH bakteriostaticky a fungistaticky (v neutrálnom a slabo alkalickom prostredí) al. baktericídne (v kyslom prostredí). Antimikróbiový účinok sa odvodzuje od schopnosti blokovať SH-skupiny. Jeho nevýhodou je inkompatibilita s halogénovými iónmi (jodid sodný, jodid draselný). Môže vyvolať aj alergické reakcie. Druh použitej prísady sa vyznačuje na štítku kolýria. Na predpise sa môže uviesť poznámka s. a. (sine antimicrobico), potom sa kolýrium sterilizuje vodnou parou pod tlakom (v autokláve) al. baktériovou filtráciou.

Collyrium acidi borici® gtt. ophth. (Výskumný ústav liečiv Modra) – Acidi borici 1,69 g + Phenylhydrargyrum boricum 1 mg + Aqua destillate ad 100 g. rozt. Izotonický vodný rozt. kys. boritej s antimikróbiovou prísadou boritanu fenylortutnatého. Nahrádza sa ním borová voda (3 %, Acidum boricum solutum, Sol. acidi borici, Aqua borica). Pôsobí ako adstringens. S bielkovinami buniek tvorí nerozp. koloidné väzby v podobe jemných povrchových filmov. Baktérie tým strácajú priaznivé prostredia na život. Používa sa na očné výplachy pri astenopii, conjunctivitis chron. sicca, conjunctivitis angularis a po poleptaní očí. V ostatnom čase sa jeho účinnosť spochybňuje (malá antimikrobiová účinnosť, nežiaduce účinky zlúč. bóru).

Collyrium aethylmorhinii chlorati – kolýrium 0,5 – 1 % chloridu etylmorfínia.

Collyrium argenti diacetyltaninoalbuminati – kolýrium 0,2–3 % taninoalbuminátu striebra.

Collyrium argenti nitrici – očné kvapky s dusičnanom strieborným.

Collyrium atropini sulfurici – očné kvapky so síranom atropínia (0,5 – 1 %).

Collyrium boraxatum – bóraxové kolýrium je mierne hypertonický rozt. kys. boritej (1,75 %), štvorboritanu sodného (0,25 %) a konzervačnej látky.

Collyrium guanethidinii sulfurici – kolýrium síranu gvanetidínia obsahuje 200 mg tohto liečiva v 10 ml rozt. Používajú sa v th. →*glaukómu* (Guanethidin Spofa®).

Collyrium homatropinii bromati – kolýrium 0,5–1 % bromidu homatropínia.

Collyrium chloramphenicoli – skr. Collyr. chloramphenicol.. kolýrium s chloramfenikolom, ČSL 4. Je to vodný rozt. →*chloramfenikolu* s izotonizačnými a stabilizačnými prísadami. Je to číra, bezfarebná až slabo žltkastá tekutina, bez zápachu.

Príprava

Chloramphenicolum (V)	0,50 g
Collyrium boraxatum	ad 100,0 g

K asi 90 g boraxového kolýtia (ČSL 4) zahriateho na teplotu 70 °C sa pridá jemne práškovaný chloramfenikol a rozt. sa trvale mieša a udržuje pri teplote 70 °C do rozpustenia chloramfeni-kolu. Potom sa rozt. ochladí, doplní do 100 g boraxovým kolýriom, premieša sa, sfiltruje a rozplní sa do sterilných fľaštičiek.

Dôkaz

a) 2,0 ml sa okyslí 4 kv. zriedenej kys. chlorovodíkovej. Kurkumový papier navlhčený týmto rozt. sa po vysušení sfarbí oranžovočerveno; toto sfarbenie sa zmení poridaním zriedeného roztt. amoniaku do sivomodrého (*kys. boritá*).

b) K 5,0 ml sa pridá 0,50 ml rozt. chelatónu 3 0,05 mol/l a 2,00 ml rozt. ditizónu; po dôkladnom pretrepaní sa chloroformová vrstva sfarbí oranžovohnedo (*zlúč. ortuti*).

c) Absorpčné spektrum rozt. skúšanej vzorky zo stanovenia obsahu merané v rozpätí 250 až 300 nm v 10 mm vrstve proti vode vykazuje max. pri 278 ± 1 nm (*chloramfenikol*).

Stanovenie obsahu

Asi 1,0000 g (q) sa v odmernej banke na 250 ml doplní vodou po značku a prenieša sa. Meria sa absorbancia (*A*) 10 mm vrstvy tohto rozt. v max. pri 278 ±1 nm proti vode. Obsah nmitrofenylových látok v % (*x*), počítaný ako chloramfenikol sa vypočíta podľa vzorca

$$x = \frac{9{,}8389 \,.\, A}{q}$$

Čas použiteľnosti: 3 mes. (uchovaný v chlade je použiteľný až 12 mes.). Nemá sa vydávať bez lekárskeho predpisu.

Collyrium kalii jodati – skr. Collyr. kal. iodat., Kalii iodati collyrium, kolýrium s jodidom draselným. Je to vodný rozt. jodidu draselného (KI, Mr 166,01) s izotonizačnou a stabili-začnou prísadou (1 %), ČSL 4. Ide o číru, bezfarebnú tekutinu, bez zápachu).

Príprava

Kalium iodatum	2,00 g
Natrium chloiratum	0,20 g
Thiomersalum	0,002 g
Natrium thiosulfuricum	0,02 g
Aqua sterilisata	ad 100 g

Jodid draselný a chlorid sodný sa rozpustia v rozt. tiomersalu a tiosíranu sodného v 90 g sterilizovanej vody. Rozt. sa sfiltruje, filter sa premyje sterilizovanou vodou, ktorou sa roztok doplní do 100 g.

Dôkaz

a) K 1,00 ml sa pridajú 2,0 ml rozt. octanu sodného a 2,0 ml rozt. hexanitrokobaltitanu sodného; vylučuje sa žltá zrazenina (K^+).

b) K 10,0 ml sa pridajú 2,0 ml rozt. uhličitanu a zahreje sa; rozt. musí ostať číry. Potom sa pridajú 4,0 ml rozt. hexahydroxoantimočnanu draselného a znova sa zahreje; po chvíli sa vylučuje biela kryštalická zrazenina. Vylučovanie zrazeniny sa urýchli trením stien skúmavky sklenou tyčinkou (Na^+).

c) K 1,0 ml sa pridá 5,0 ml rozt. dusičnanu strieborného a 2,00 ml zriedeného rozt. amoniaku. Po odfiltrovaní zrazeniny sa číry filtrát okyslí 3,0 ml zriedenej kys. dusičnej; vylúči sa biela zrazenina (Cl^-).

d) K 1,0 ml sa pridá 5,0 ml vody, niekoľko kv. zriedenej kys. chlorovodíkovej, 2 – 3 kv. rozt. chloridu železitého a 2,0 ml chloroformu; po dôkladom pretrepaní sa chloroformová vrstva sfarbí fialovo (I^-).

e) K 5,0 ml sa pridá 1 kv. rozt. jódu; rozt. jódu sa odfarbí ($S_2O_3^{-2}$).

f) 2,0 ml sa pretrepú s 1,0 ml rozt. ditizónu; chloroformová vrstva sa sfarbí hnedožlto (*zlúč. ortuti*).

Stanovenie obsahu

Jodid draselný a chlorid sodný. Asi 5,0000 g sa zriedi 20,0 ml vody, okyslí sa 3,0 m,l zrie-denej kys. sírovej a titruje sa z mikrobyrety odmerným rozt. dusičnanu strieborného 0,1 mol/l za potenciometrickej indikácie (strieborná a nasýtená kalomelová elektróda). Prvý potenciálo-vý skok zodpovedá spotrebe odmerného rozt. na jodid draselný, druhý spottrebe odmerného rozt. na chlorid sodný.

1 ml odmerného rozt. dusičnanu strieborného 0,1 mol/l zodpovedá 0,0166 g KI.

Čas použiteľnosti: 2 mes.

Collyrium kalii et natrii jodati – skr. Collyr. kal. et natr. iodat., kolýrium s jodidom drasel-ným a sodným. Je to hypertonický rozt. jodidu draselného a sodného vo vodnom rozt. hypro-melózy s antioxidačnou a antimikróbiovou prísadou, ČSL 4.

Tekutina je číra, slabo viskózna, nanajvýš slabo opaleskujúca, bezfarebná, bez zápachu.

Príprava

Hypromellosum	0,45 g	
Kalium iodatum	2,00 g	
Natrium iodatum	2,00 g	
Natrium thiosulfuricum	0,02 g	
Thiomersalum		0,002 g
Aqua sterilisata		ad 100,0 g

50 g strerilizovanej vody sa zahreje na 80 – 90 °C a za neustáleho miešania sa pridáva hypro-melóza. Tekutina sa v uzavretej nádobe pri obyčajnej teplote za občasného premiešavania nechá stáť do vychladnutia. Thiosíran sodný a tiomersal sa rozpustia v 40,0 g sterilizovanej vody, potom sa pridá k rozt. jodid sodný a draselný. Rozt. sa sfiltruje, filter sa opláchne sterilizovanou vodou, zmieša sa s 50 g vodného rozt. hypromelóz, doplní sa sterilizovanou vodou do 100 g a rozplní sa do sterilných sklených fľaštičiek.

Dôkaz

a) Farbí plameň žlto (Na^+).

b) 1,0 ml sa zriedi 3,0 ml vody, pridá sa 1,0 ml rozt. octanu sodného a 1,0 ml rozt. hexanitrokobaltitanu sodného; vylučuje sa žltá zrazenina (K^+).

c) 1,0 ml sa okyslí 3 kv. zriedenej kys. chlorovodíkovej, pridajú sa 2 kv. rozt. chloridu železitého a 2,0 ml chloroformu; po pretrepaní sa chloroformová vrstva farbí fialovo (I^-).

d) 1,0 ml sa zahreje; vznikne vločkovitá zrazenina, kt. sa po ochladení opäť rozpustí (*éter celulózy*).

e) 2,0 ml sa zmieša s 1,0 ml rozt. ditizónu; po pretrepaní sa chloroformová vrstva sfarbí žlto-oranžovo (*zlúč. ortuti*).

f) 2,0 ml sa zmieša s 3 kv. rozt. škrobu; po pridaní 4 kv. glycerolového rozt. jódu sa nesmie sfarbiť modro ($S_2O_3^{2-}$).

Stanovenie obsahu

Asi 3,000 g sa zriedi asi 25 ml vody, pridajú sa 3,0 ml zriedenej kysl. sírovej a titruje sa oodmerným rozt. dusičnanu strieborného 0,1 mol/l za potenciometrickej indikácie (strieborná a nasýtená kalomelová elektróda).

1 ml odmernmého rozt. dusičnanu strieborného 0,1 mol/l zodpovedá 0,01269 g I^-.

Čas použiteľnosti pri uchovávaní za zníženej teploty je 1 mes. Nesmie sa vydať bez lekárske-ho predpisu.

Collyrium neostigminii bromati – kolýrium bromidu neostigmínia obsahuje 30 mg liečiva. Pre parasympatikomimetický účinok sa používa v th. →*glaukómu* (Syntostigmin®).

Collyrium physostigminii salicylati – kolýrium salicylanu fyzostigmínia (0,25 %).

Collyrium pilocarpinii chlorati – kolýrium chloridu pilokarpínia 1 a 2 % rozt. s tlmivým rozt. (pH 6,3) ako vehikulom urdžujúcim stabilitu liečiva a bromidom karbetopendecínia ako konzervačnou prísadou. Používa sa v th. →*glaukómu.*

Collyrium sulfacetamidi natrici – kolýrium sodnej soli sulfacetamidu obsahuje 1 g liečiva v 10 ml rozt., má bakeriostatický účinok (Alesten®).

Collyrium timololi hydrogenmaleinici – skr. Collyr. timolol. hydrogenmaleinic., kolýrium s timolóliumhydrogénmaleinátom, ČSL 4. Je to vodný rozt. tiolóliumhydrogénmaleinátu ($C_{17}H_{28}N_4O_7S$, M_r 432,49) s izotonizačnými a antimikróbiovými prísadami. Tekutina je číra, bezfarbá.

Dôkaz

a) Množstvo zodpovedajúce 10 mg timololu sa v deliacom lieviku zmieša s 2,0 ml rozt. hydroxidu sodného a vytrepe sa 3-krát 10,0 ml éteru. Vodná fáza sa sfiltruje, pridá sa po kvapkách brómová voda do nadbytku a nadbytok brómu sa vyvarí. Niekoľko kv. tohto rozt. sa pridá k rozt. 5,0 mg rezorcínu v 3,0 ml koncentrovanej kys. sírovej a zahreje sa; vznikne vínovo červené sfarbenie (kys. maleínová).

b) Na tenkú vrstvu silikagélu, napr. Silufol (ČSL 4) sa nanesú na štart:

1. 20 ml rozt. vzorky pripravenj takto: množstvo skúšaného rozt. zodpovedajúceho 10 mg timololu sa doplní metanolom v odmernej banke na 10 ml po značku. Prípadný zákal sa nechá usadiť.

2. 20 ml rotzt. timolóliumhydrogénmaleinátu (*RL*) v metanole (1,37 mg/ml).

Vyvíjanie sa hodnotenie timolóliumhydrogénmaleinátu (*RL*) v metanole sa vykoná spôsobom uvedeným v skúške b) →*Timololium hydrogenmaleinicum*.

c) Množstvo kolýria obsahujúce 5,0 mg timololu sa zriedi vodou na 250 ml. Absočpné spektrum tohto rozt. merané v 10 mm vrstve proti vode vykazuje v ultrafialovej častiu max. pri 294 ± 1 nm.

Stanovenie obsahu

Množstvo kolýria zodpovedajúce asi 25 mg timololu sa v odmernej banke na 50 ml doplní vodou po značku. Z tohto rozt. sa odmeria 5,000 ml do deliaceho lievika na 150 ml a pridá sa 15,0 ml tlmivého uhličitanového rozt. s pH 9,7 a 20 ml toluénu. Trepe sa 1 min a po oddelení fáz sa vodná fáza prevedie do ďalšieho deliaceho lievika (b), obsahujúceho 20,0 ml toluénu a opäť 1 min trepe. Po oddelení fáz sa vodná fáza vypustí. Do delicaeho lievika (a) sa pridá 10,0 ml tlmivého uhličitanového rozt. s pH 9,7, trepe 1 min a vodná fáza sa prevedie do de-liaceho lievika (b) a opäť sa trepe 1 min. Vodná fáza sa vypustí. Toluénové výtrepky z de-liaceho lievika (b) sa pridajú do deliaceho lievka (a), deliaci lievik (b) sa premyje asi 1 ml toluénu, kt. sa pridajú do deliaceho lievika (a). Spojené extrakty sa zhromažďujú v 100 ml odmernej banke, doplnia sa rozt. kys. sírovej (0,05 mol/l) po značku a premieša sa. Zmeria sa absorbancia (As) v 10 mm vrstve v max. pri 294 nm proti rozt. kys. sírovej 0,05 mol/l.

Súčasne sa odváži asi 0,03500 g timolóliumhydrogénmaleinátu (RL) do odmernej banky na 50 ml, rozpustí sa vo vode a doplní sa ňou po značku. Ďalej sa postupuije rovnakým spôso-bom ako v predchádzajúcom odstavci začínajúc slovami ,,Z tohto rozt. sa odmeria 5,00 ml ...“, a zmeria sa absorbancia (*As*).

Obsah timololu (*x*) vyjadrený v % deklarovaného množstva sa vypočíta podľa vzorca (→*Injectabilia*) s tým rozdielom, že sa m vynásobí faktorom 0,732 (prepočet tiomolóliumhydrogénmaleinátu na timolol).

Kolýrium sa vyrába obvykle sa obsahom 2,5 a 5 mg timololu v 1 ml (Timoptol®). Nesmie sa vydať bez lekárskeho predpisu.

Collyrium trimecainii chlorati – kolýrium chloridu trimekaínu je 2 % rozt. s rýchlym anestetickým účinkom (Mesocain®).

Collyrium viscosum isotonicum – skr. Collyr. viscos. isoton., viskózne izotonické kolýrium, ČSL 4. Je to vodný rozt. hypromelózy s chloridom sodným (NaCl, Mr 58,44) a antimikróbio-vou prísadou. Tekutina je číra, slabo viskózna, nanajvýš slabo opaleskujúca, bezfarbá, bez zápachu.

Dôkaz

a) Farbí plameň žlto (Na^+).

b) 1,0 ml sa zriedi 4,0 ml vody, okyslí sa zriedenou kys. dusičnou a pridá sa rozt. dusičnanu strieborného; vylučuje sa biela klkovitá zrazenina ľahko rozp. v zriedenom rozt. amoniaku, nerozp. v koncentrovanej kys. dusičnej (Cl^-).

c) 1,0 ml sa zahreje; vznikne vločkovitá zrazenia, kt. sa po ochladení opäť rozpustí (*éter celulózy*).

d) 2,0 ml sa okyslí 1,50 ml zriedenej kys. síropvej, pridá sa 5,0 ml chloroformu a 2 kv. rozt. manganistanu draselného (1 g/l). Po pretrepaní sa chloroformová vrstva farbí slabo červeno-fialovo (*kvartérne amóniové zlúč.*).

Stanovenie obsahu

Asi 5,000 g sa zriedi 300 ml vody, pridajú sa 3,00 ml zriedenej kys. sírovej a titruje sa odmerným rozt. dusičnanu strieborného 0,1 mol/l za potenciometrickej indikácie (strieborná a nasýtená kalomelová elektróda).

1 ml odmerného rozt. dusičnanu strieborného 0,1 mol/l zodpovedá 0,005844 g NaCl.

Čas použiteľnosti pri uchovávaní za zníženej teploty je 1 mes.

Collyrium zinci boricum – očné kvapky so zinkom a kys. boritou.

Collyrium zinci sulphurici – kolýrium so síranom zinočnatým je mierne hypertonický rozt. obsahujúci síran zinočnatý (0,25 %), kys. boritú (1,62 %), štvorboritan sodný (0,03 %) a fe-nylboritan ortutnatý.

Colme® (Lasa) – karbimid, obsahuje kys. citrónovú a kyanamid vápenatého (2:1); používa sa v th. chron. alkoholizmu.

colo- – predpona z g. *kolon* hrubé črevo.

coloboma, tis, n. – [g. *kolobos* skomolený, zmrzačený] →*kolobóm*.

Coloboma arteficiale – umelo utvorený defekt, napr. operáciu.

colocentesis, is, f. – [*colo-* + g. *kentésis* prepichnutie] kolocentéza, chir. otvorenie, nabodnutie hrubého čreva.

coloclysis, is, f. – [*colo-* + g. *klysis* vypláchnutie] koloklýza, vypláchnutie, irigácia hrubého čreva.

colocolanastomosis, f. – [*colo-* + g. *anastomosis* spojenie] kolokolanastomóza, chir. spoje-nie dvoch častí hrubého čreva.

colocolicus, a, um – [*colo-* + g. *kolon* hrubé črevo] kolokolický, týkajúci sa dvoch častí hrubého čreva.

Colocynth – sušená dreň plodov rastliny *Citrullus colocynthis* Schrad., *Cucurbitaceae*, rastú-cej v okolí Stredozemného mora, Afrike a Sýrii, Obsahuje kolocyntín, kolocyntidín, pektín, albuminoidy. Laxatívum.

colocynthinum →*kolocyntín.*

colocystoplastica, ae, f. – [*colo-* + g. *kystis* dutina, mechúr + g. *plastiké (techné)* tvárne umenie] kolocystoplastika, plastická operácia na čreve a močovom mechúri.

coloenteritis, itidis, f. – [*colo-* + g. *enteron* tenké črevo + *-itis* zápal] koloenteritída, zápal hrubého a tenkého čreva; enterokolitída.

Colofac® (Duphar) – antispazmodikum; hydrochlorid →*mebeverínu.*

Colofoam® (Stattford-Miller) – glukokortikoid, antiflogistikum; →*hydrokortizón.*

Cologel® (Lilly) – laxatívum; →*metylcelulóza.*

colographia, ae, f. – [*colo-* + g. *grafein* písať] kolografia, rtg. znázornenie hrubého čreva pomocou kontrastnej látky.

cololysis, is, f. – [*colo-* + g. *lysis* uvoľnenie] kololýza, chir. uvoľnenie zrastov v oblasti hrubého čreva.

colon, i, n. – [g. kolon hrubé črevo] syn. intestinum colon, intestinum crassum, hrubé črevo. Je asi 1 – 2 m dlhé (priemerne = 1,35 m); pri začiatku je značne široké (5 – 8 cm), aborálne sa zužuje. Začína sa v pravej bedrovej jame slepým rozšírením (slepé črevo, intestinum →*caecum*), kt. vybieha do červovitého prívesku (→*appendix*), C. obkolesuje slučky tenkého čreva a podľa priebehu sa ďalej člení na vzostupnú časť (*c. ascendens*), priečnu časť (*c. transversum*) zostupnú časť (*c. descendens*) a esovitú slučku (*c. sigmoideum*); koncový oddiel hrubého čreva sa nazýva konečník (*intestinum rectum* seu *terminale*).

Farba hrubého čreva je sivá (na rozdiel od naružovelejh farby tenkého čreva).

Na c. sú tri ténie (*taeniae*). Sú to 8 – 10 mm široké, belavé pásy zhrubnutej longitudinálnej svaloviny, kt. vybiehajú zo súvislej pozdĺžnej svaloviny červovitého prívesku na cékum. Ob-dobne z c. sigmoideum sa zbiehajú pomerne široké ténie na rektum, kde taktiež utvárajú súvislý plášť. Na c. transversum je jedna ténia obrátená dorzálne pri odstupe mesocolon transversumn (*taenia mesocolica*), druhá ventromediálne k omentum majus (taenia omenta-lis), tretia ventrokaudálne (*taenia libera*). N c. ascendens a descendens je taenia mesocolica uložená dorzálne, taenia omentalis ventrolaterálne, taenia libera ventromediálne.

Prechodné vydutiny steny c. medzi téniami – *haustrá* (výpuky) vznikajú ochabnutím cirkulár-nej svaloviny, pre kt. ténie tvoria oporné miesta. Haustrá oddeľujú navonok brázdy, kt. zodpovedajú v priesvite c. polmesiačikovité krkvy. Striedavé kontrakcie kruhovitých snopcov menia neustále umiestenie i vzhľad haustier, kt. sú výrazom funkčných stavov hrubého čreva.

Na voľnom povrchu c., najmä v blízkosti ténií, v miestach plicae semilunares sú *appendices epiploicae*. Sú to stopkaté, kyjovité, ploché výbežky serózy, výnimočne až veľkosti orecha, vyplnené tukovýnm väzivom. U starších tučných osôb je ich mnoho, najmä na c. sigmoideum; sú však vyvinuté už v plode, tu bez tukovej výplne. Ide o tukové orgány, kt. význam je nejasný.

Peritoneálny povlak c. je tenký, podložený len nepatrným množstvom subserózneho väziva, preto serózou presvitá dobre svalovina c.

Stena kolónu má 4 vrstvy:

1. *Sliznica* – je bledá, popolavá, s nádychom do žlta, bez klkov. Sliznicové riasy sú polmesia-čikovité (*plicae semilunares*) rozopnuté medzi téniami, takže zaujímajú necelú tretinu obvodu; obsahujú však aj submukózu a cirkulárnu svalovinu. Riasy tvoria hranice haustier. V sliznici sú početné, značne dlhé *glandulae Lieberkühni*, podobné žliazkam jejunoilea, ale (s výnimkou apendicu) bez Panethových buniek. Voľný povrch sliznice medzi ústiami týchto žliaz pokrýva jednovrstvový valcový epitel so slabo vyvinutým kutikulárnym lemom; medzi valcovitými bunkami sú veľmi početné pohárikovité bunky produkujúce hlien. V *lamina propria*, medzi Lieberkühnovými žľazami, sú roztrúsené solitárne lymfatické uzlíky, najmä v céku; v apendixe splývajú do jednotnej vrstvy (,,tonsilla abdominalis“). *Muscularis mucosae* je silná, z hladkého svalstva usporiadaného cirkulárne a pozdĺžne.

2. *Tela submucosa* – pozostáva z riedkeho väziova a je hrubšia ako v tenkom čreve. Obsahuje lymfatické uzlíky zasahujúce sem zo sliznice, cievne a nervové splete. Kontrakciou pozdĺžnej svaloviny sa skladá spoločne so sliznicou do početných krkiev.

3. *Svalovina* – je diferencovaná na vnútornú slabú súvislú cirkulárnu a vonkajšiu longitudinál-nu vrstvu; aj táto vrstva je súvislá, na 3 miestach značne zhrubnutá do ténií, medzi nimi je veľmi redukovaná. Vo väzive medzi obidvoma vrstvami je nervový *plexus myentericus.*

4. *Seróza* – je tenká, obvyklej skladby. Sčasti zrastá s nástennou pobrušnicou, pri c. transver-sum a sigmoideum tvorí závesy (mesocolon).

Cievne zásobenie c. po flexura lienalis obstaráva a. mesenterica superior, aborálne a. mesente-rica inferior. Ich vetvy určené pre c. sa spájajú navzájom vždy jednoduchou arkádou, posu-nutou niekedy až ku c. Z konkavity a. mesenterica superior odstupujú a. colica dextra et media; prvá prebieha horizontálne vpravo ku c. ascendens, druhá šikmo vzostupne k pravému ohybu. A. colica media vysiela v mesocolon transversum dlhú vetvu (anastomosis magna Riolani seu Halleri) k ľavému ohybu a spájajú sa tak s a. colica sinistra (z a. mesenterica inferior). A. colica sinistra svojou vzostupnou vetvou smeruje k ľavému ohybu c. (a. anguli lienalis), kým zostupná vetva prebieha pri vnútornom boku c. descendens, zásobuje ho a spája sa s aa. sigmoideae. Niekoľko týchto vzájomne anastomozujúcich vetviev zásobuje c. sigmoi-deuum.

Žily sprevádzajú rovnomenné artérie a vlievajú sa za pankreasom do v. portae. V. mesenterica superior leží vpravo od rovnomennej artérie, v. mesenterica inferior vľavo od artérie, od kt. sa kraniálne postupne vzďaľuje.

Lymfatické cievy – prebiehajú pozdĺž krvných ciev do veľkých hlavných (principálnych) lymfatických uzlín uložených pri radix mesenterii pri a. mesenterica superior et inferior, z co-lon sigmoideum do preaortických (lumbálnych) lymfatických uzlín. Medzi črevom a princi-piálnymi uzlinami preteká lymfa početnými vsunutými uzlinami (*lymphonodi mesocolici*), kt. sa podľa uloženia ďalej delia na epikolické (juxtaintestinálne – na čreve, parakolické (pri čreve) a intermediárne (asi v strede vzdialenosti medzi črevom a principiálnymi uzlinami); lymfa môže tiecť aj priamo z čreva do principiálnych uzlín.

Nervy – sú vegetatívne, pochádzajú z prim. veľkých spletí pri aorte (plexus coeliacus, plexus aorticus abdominalis). Nervové vlákna sa dostávajú k črevu pozdĺž ciev (*plexus mesentericus superior et inferior*) a vetvia sa v stene čriev podobne ako nervy tenkého čreva (*plexus sub-mucosus et myentericus*). Sympatikové vlákna sú z hrudnej a brušnej časti sympatika, para-sympatikové vlákna z n. vagus (k flexura lienalis) a kaudálne zo sakrálneho parasympatika.

colon ascendens – výstupná časť hrubého čreva vystupuje ako pokračovanie slepého čreva (→*caecum*) kraniálne až k spodnej ploche pravého laloku pečene. Zosilnená cirkulárna svalovina na jeho začiatku (cekokolický sfinkter) je predilekčným miestom spazmov a najrôznejších patol. afekcií. C. a. je užší ako cékum, dlhý 12 – 16 cm, naplnený obyčajne plynmi a kašovitým obsahom. Jeho zadná plocha, pôvodne voľná, zrastá s nástenným peritoneom a ocitá sa zdanlivo retroperitoneálne, čím je v tejto polohe fixované. Zriedka je voľné (colon ascendens mobile), zavesené na mesocolon ascendens.

Zadná plocha c. a. nalieha na fascia transversalis, pokrývajú m. iliacus, m. transversus abdo-minis a m. quadratus lumborum a ďalej kaudálnu časť prednej plochy pravej obličky. Predná a vonkajšia plocha naplneného c. a. sa dotýka anterolaterálnej brušnej steny. Na mediálnu stranu c. a. sa kladú slučky tenkého čreva, kt. môžu prekrývať i jeho prednú plochu, najmä ak je prázdne.

Pravý (pečeňový) ohyb (*flexura coli dextra* seu *hepatica*) je ostrý al. mierny, ktorým prechádza c. a. vo výške chrupavky 10. a 11. rebra do c. transversum. Je uložené pod pečeňou, na kt. facies visceralis vpravo od žlčníka utvára odtlačok (*impressio colica*) obdobne ako na prednej strane pravej

obličky. Podľa výšky mesocolon transversum je voľné al. fixované, spojené s pečeňou nekonštantnými peritoneálnymi krkvami (*plica hepatocolica et cysticoco-lica*).

colon descendens – zostupná časť hrubého čreva. Je obdobou c. ascendens, od kt. sa líši len väčšou dĺžkou (22 – 30 cm), užším priesvitom a väčším posunutím kraniálne a laterálne. Prebieha od dolného pólu ľavej obličky mediokaudálne, potom takmer vertikálne do ľavej bedrovej jamy, kde prechádza bez určitých hranív do c. sigmoideum. Prirastá v širokom páse na zadnú stenu tela, zriedka má krátke mesocolon (častejšie u malých detí). Jeho synoptické vzťahy sú rovnaké ako pri →*colon ascendens.*

colon irritabile – syn. colon spasticum, dráždivé hrubé črevo. Pokladá sa za psychosomatické ochorenie, kt. trpí asi polovica pacientov s ochoreniami GIT. Ide o funkčnú poruchu regulácie vyprázdňovania čreva následkom narušenej motility a sekrécie hrubého čreva, kt. vzniká ako reakcia čreva na rozličné vplyvy, najmä psychogénne a lokálne. Z psychogénnych faktorov je to načastejšie duševné napätie, larvovaná depresia, anxiózne stavy a emocionálne stresy. K lo-kálnym faktorom patria mechanické a chem. vplyvy potravy (nadmerný obsah celulózy, tukov, dráždivé jedlá), niekt. liečivá (abúzus preháňadiel, preparátov železa), dysmikróbie, stavy po prekonaných infekciách, alergie. S narušením normálneho rytmu peristaltiky sa spája zníženie prahu viscerálnej bolesti následkom zvýšeného napätia črevnej steny.

Klin. obraz – charakterizujú bolesti a poruchy stolice. Bolesti sú najčastejšie v oblasti céka, colon sigmoideum al. nad obidvoma flexúrami; často vyžarujú do okolia. Menia sa od pocitu nafúknutia a napätia až po kŕčovité bolesti; typické sú pichavé al. pálivé bolesti. Dostavujú sa po jedle, po defekácii ustupujú. Poruchy stolice sa prejavujú zápchou, hnačkou al. striedaním zápchy a hnačky. Ženy trpia častejšie zápchou, muži hnačkami. Zápcha býva už v mladosti. Veľké pohyby čreva sa dostavujú 1 – 2-krát/ týžd., hnačky bývajú len cez deň, prvé už po raňajkách, v noci nebývajú, spánok nerušia. Konzistencia stolice môže byť kašovitá až vodnatá, niekedy sa vyprázdňujú tzv. ceruzkovité stolice. Hnačky provokuje alkohol, čierna káva a emócie. V dôsledku koprostázy v konečníku môže vznikať ,,falošná hnačka“. Tvrdá stolica dráždi sliznicu na sekréciu a explozívne sa vyprázdňuje. V stolici sa môže zjaviť hlien. Črevné príznaky sa môžu spájať s malátnosťou, zvýšenou únavou, nepokojom, anxiózne depresívnymi náladami.

Osobitné formy c. i. – 1. *Emocionálne hnačky* – črevná hypermotilita pri emocionálnych stresoch, strachu, obavách. Vyskytujú sa u citlivých a neurolabilných osôb. Typické sú explozívne, často neudržateľné riedke, vodnaté stolice, bez prímesi krvi al. hnisu. Trvajú viac d až týžd. po emócii a spontánne sa upravujú. Najčastejšie bývajú ráno a po každom jedle, v no-ci nebývajú. Kŕčovité bolesti pred defekáciou sú zriedkavé a nebývajú intenzívne. Poruchy výživy obyčajne nevznikajú. Pri rtg. vyšetrení dosahuje kontrastná látka konečník za ½ až 1 ½ h. 2. *Colitis mucosa* – mukózna al. mukomembranózna kolitída, sekrečná neuróza, s brušnými kolikami a nadmernou prímesou hlienu v stolici, najmä v záchvate, keď hlien odchádza vo veľkých kusoch, niekedy až vo forme črevných odliatkov. Vyskytuje sa skôr v mladom a strednom veku, u žien 5-krát častejšie ako mužov. Brucho býva palpačne citlivé. Rektoskopicky je sliznica čreva čistá, hladká, lesklá, bez zápalu, pri záchvate hyperemická s viditeľnýmmi hlienmi. 3. *Proctalgia fugax* – s kŕčovitými bolesťami v rekte a oblasti čriev (dfdg. kokcygiodýnia).

Dg. – stanovuje sa na základe anamnézy a klin. obrazu; vylúčiť treba org. ochorenia.

Dfdg. – amébióza, karcinóm hrubého čreva, colitis ulcerosa, divertikulitída, cholelitiáza, enteritis regionalis Crohn, črevná obštrukcia; niekedy imituje pleuritídu, ochorenia žalúdka, pankreasu a obličiek, apendicitídu al. adnexitídu.

Th. – zameriava sa na th. základného ochorenia a vyvolávajúce príčiny. Dôležitá je psychote-rapia (upokojenie pacienta a vysvetlenie neškodnej povahy ochorenia, riešenie konfliktových situácií), správna životospráva s dostatkom spánku, telesné cvičenie. Podáva sa diéta mecha-nicky a chem.

šetriaca, bezzvyšková s dostatkom tekutín. Pri zápche treba podávať viac ovocia a zeleniny; prerušiť abúzus preháňadiel. Vhodné sú spazmolytiká, anticholínergiká (pred jedením znižujú účinok gastrokolického reflexu), ataraktiká.

colon mobile – pohyblivé hrubé črevo.

colon rectum – rektum, konečník.

colon sigmoideum – syn. pelvinum, S romanum, esovitá časť hrubého črева, esovitá slučka. Začína sa pri hrebeni bedrovej kosti a pokračuje ako esovito prehnutá, 30 – 40 cm dlhá slučka, kt. vo výške S_{2-3} prechádza do rekta. Dĺžka, tvar i poloha sú značne variabilné, závisia od rozvoja a priebehu mezentériového závesu (*mesosigmoideum*). Mesosigmoideum je asi 16 cm vysoké, s úponom na zadnej stene tela v lomenej čiare, prebiehajúca šikmo zostupne od bedrového hrebeňa po m. iliacus; ďalej vystupuje cez m. iliopsoas a odtiaľ po prekrížení ľavého uretera zasa zostupuje krížiac vasa iliaca sin. k prednej ploche krížovej kosti. Na spodnej ploche mezosigmoidea je kraniálne smerujúca jamka (*recessus intersigmoideus Treitzi*), kt. vrchol je v mieste zlomu úponu mezosigmoidea na m. psoas. U starých ľudí je úpon mezosigmoidea skoro rovný a recessus nenápadný.

V dôsledku tejto úpravy mezosigmoidea má c. s. tvar ležatého S, kt. sa vykleňuje najprv sinistrokaudálne, potom nahor, dozadu a doprava. Časť c. s. leží teda v ľavej bedrovej jame (*pars iliaca*), časť zasahuje v 90 % do panvy (*pars pelvina*), u muža do excavatio retrovesi-calis, u ženy do excavatio retrouterina, al. visí nad maternicou a močovým mechúrom; v ostat-ných prípadoch sa vykleňuje smerom k pupku, najmä u detí. Niekedy je c. s. posunuté značne vpravo, takže sa dotýka céka al. dokonca pečene, odkiaľ sa vracia do panvy. Poloha c. s. závisí nielen od jeho pohyblivosti, ale aj jeho náplne a náplne okolitých orgánov, najmä panvových. Podobne ako c. transversum môže byť preto v ktorejkoľvek časti brušnej dutiny.

colon spasticum →*colon irritabile.*

colon transversum – priečna časť hrubého črева.

colonalgia, ae, f. – [g. *kolon* hrubé črevo + g. *algos* bolesť] kolonalgia, bolesť črева; zried.

colonia, ae, f. – [l.] súbor, skupina spoločne žijúcich jedincov (napr. baktérií); zhluk buniek v pevnom prostredí.

Colonorm® (Mundipharma) – antrachinónové glukozidy nachádzajúce sa v senne (*Cassia angustifolia* Vahl, *Leguminosae*) a rebarbore, laxatívum, katartikum; Äsennosid.

colopathia, ae, f. – [g. *kolón* črevo + g. *pathos* choroba] nešpecifikované ochorenie hrubého črева.

colopexia, ae, f. – [g. *kolón* črevo + g. *pexis* upevnenie] kolopexia, chir. fixácia črева k oko-litým štruktúram.

Colo-Pleon® (Henning) – používa sa v th. colitis ulcerosa a Crohnovej choroby; →*sulfasalazín.*

coloptosis, is, f. – [g. *kolón* črevo + g. *ptosis* pokles, zostup] koloptóza, pokles hrubého črева.

coloproctitis, itidis, f. – [g. *kolón* črevo + g. *próktos* konečník + *-itis* zápal] koloproktitída, zápal hrubého črева a konečníka.

color, oris, m. – [l.] farba

Color Matching Test (Goodrich a Boomer, 1963) – psych. test na zachytenie konfliktov medzi manželmi.

coloratio, onis, f. – [l. *color* farba] kolorizácia, zafarbenie, sfarbenie.

colorectalis, e – [g. *kolón* črevo + l. *rectum* konečník] kolorektálny, týkajúci sa hrubého čreva a konečníka.

colorectitis, itidis, f. – [g. *kolón* črevo + l. *rectum* konenčík + *-itis* zápal] kolorektittída, zápal tračníka a konečníka.

colorectoanastomosis, is, f. – [g. *kolón* črevo + l. *rectum* konečník + g. anastomosis spojenie] kolorektoanastomóza, spojenie časti hrubého čreva s konečníkom.

colorimetria, ae, f. – [l. *color* farba + g. *metron* miera] →*kolorimetria.*

colorrhaphia, ae, f. – [*colo-* + g. *rhafé* šev] kolorafia, chir. zošitie čreva.

coloscopia, ae, f. – [*colo-* + g. *skopein* pozorovať] endoskopické vyšetrenie čreva.

coloscopos, i, m. – [*colo-* + g. *skopein* pozorovať] optický prístroj na vyšetrenie čreva.

colostomia, ae, f. – [*colo-* + g. *stoma* ústa] kolostómia, umelé vyústenie čreva. stenou navonok.

colostralis, e – [*colostrum*] kolostrový, týkajúci sa výlučku mliečnych žliaz počas gravidity a popôrodného obdobia.

colostrokininum →*kolostrokinín.*

colostrum, i, n. – [l.] mledzivo; →*kolostrum.*

colotomia, ae, f. – [*colo-* + g. *tomé* rez] kolotómia, incízia hrubého čreva s cieľom odstrániť cudzie teleso, polyp al. nádor.

colotyphus, i, m. – [*colo-* + *typhus* týfus] kolotýfus; brušný →*týfus*

colovaginalis, e – [*colo-* + l. *vagina* pošva] kolovezikálny, týkajúci sa hrubého čreva a pošvy.

colovesicalis, e – [*colo-* + l. *vesica* mechúr] kolovezikálny, týkajúci sa hrubého čreva a mo-čového mechúra.

Coloxyd® (Léčiva) – Methylthioninii chloridum (methylthioninium chloratum, methylenum caeruleum) 100 mg, glucosum 200 mg v 10 ml inj. rozt.; detoxikans; →*metylénová modrá.*

colp/o- – predpona z g. *kolpos* pošva.

colpalgia, ae, f. – [*colp-* + g. *algos* bolesť]

colpatresia, ae, f. – [*colp-* + g. *atresia* uzáver] kolpatrézia, uzáver pošvy.

colpectasia, ae, f. – [*colp-* + g. *ektasis* rozšírenie] kolpektázia, rozšírenie pošvy.

Colpermin® (Tillotts)– fefermintový olej, získava sa z mäty piepornej (*Mentha piperita* L., *Labiatae*).

colpeurysis, is, f. – [*colp-* + g. *eurynein* rozšíriť] kolpeurýza, dilatácia pošvy.

colpismus, i, m. – [*colp-* + *-ismus*] kolpizmus, kŕčovité stiahnutie pošvových svalov; →*vaginizmus.*

colpitis, itidis, f. – [*colp-* + *-itis* zápal] kolpitída, zápal pošvy.

colpocele, es, f. – [*colpo-* + g. *kelé* prietrž] kolpokéla, prietrž pošvy.

colpocleisis, is, f. – [*colpo-* + g. *kleisis* uzáver] kolpoklézia, chir. uzavretie pošvy.

colpocoelotomia, ae, f. – [*colpo-* + g. *koiliá* brušná dutina + g. tomé rez] kolpocélotómia, chir., preťatie pošvy.

colpocystosyrinx, gis, f. – [*colpo-* + g. *kystis* dutina, mechúr + g. syrinx

colpocystotomia, ae, f. – [*colpo-* + g. *kystis* dutina, mechúr + g. tomé rez] kolpocystotómia, chir. preťatie močového mechúra a pošvy.

colpodystrophia, ae, f. – [*colpo-* + g. *dys* + g. *trofé* výživa] kolpodystrofia, dytrofické zmeny pošvovej sliznice.

colpoepisiorrhaphia, ae, f. – [*colpo-* + g. *epision* ohanbie + g. *rhafé* šev] kolpoepiziorafia, zošitie veľkých pyskov a pošvy.

Colpogyn® (Angelini) – estrogén; →*estriol.*

Colpogynon® – estrogén; →*kolpormon.*

colpohyperplasia, ae, f. – [*colpo-* + g. *hyper* nad + g. *plassein* tvoriť] kolpohyperplázia, hyperplastické zmeny pošvovej sliznice.

colpohysterectomia, ae, f. – [*colpo-* + g. *hysterá* maternica + g. *ektomé* vyňatie] chir. odstránenie pošvy a maternice.

colpohysteropexia, ae, f. – [*colpo-* + g. *hysterá* maternica + g. *pexis* upevnenie] kolpo-hysteropexia, upevnenie pošvy a maternice ich fixáciou s okolitými štruktúrami.

colpokeratosis, is, f. – [*colpo-* + g. k*eras-keratos* roh] kolpokeratóza, zrohovatenie pošvo-vého epitelu.

colpopathia, ae, f. – [*colpo-* + g. *pathos* choroba] kolpopatia, nešpecifikované ochorenie pošvy.

colpoperineoplastica, ae, f. – [*colpo-* + l. *perineum* hrádza + g. *plastiké (techné)* tvárne umenie] kolpoperineoplastika, plastická operácia pošvy a hrádze.

colpoperineorrhaphia, ae, f. – [*colpo-* + l. *perineum* hrádza + g. *rafé* šev] kolpoperineora-fia, zošitie pošvy a hrádze.

colpopexis, is, f. – [*colpo-* + g. *pexis* upevnenie] kolpopexia, upevnenie pošvy jej fixáciou k okolitým štruktúram.

colpoplastica, ae, f. – [*colpo-* + g. *plastiké (techné)* tvárne umenie] kolpoplastika, plastická operácia pošvy.

colpoptosis, is, f. – [*colpo-* + g. *ptósis* pokles] kolpoptóza, pokles, zostúpenie, prietrž pošvy.

colporrhagia, ae, f. – [*colpo-* + g. *rhagiá* z rhégnynai výron] kolporagia, krvácanie z rodidiel.

colporrhaphia, ae, f. – [*colpo-* + g. *rhafé* šev] kolporafia, chir. zošitie pošvy.

colporrhexis, f. – [*colpo-* + g. *rhexis* trhlina] kolporexia, trhlina, prasknutie pošvy.

colposcopia, ae, f. – [*colpo-* + g. *skopein* pozorovať] kolposkopia, vyšetrenie pošvy a mater-nicového čapíka pomocou kol- poskopu.

colposcopos, i, m. – [*colpo-* + g. *skopein* pozorovať] kolposkop, optický prístroj umožňujúci vyšetrovanie pošvy a čapíka maternice.

colpostenosis, is, f. – [*colpo-* + g. *stenos* úzky] kolpostenóza. zúženie pošvy.

colpotomia, ae, f. – [*colpo-* + g. *tomé* rez] kolpotómia, chir. preťatie pošvy.

colpormonum – estrogén; →*kolpormón.*

Colpovis® (SIT) – estrogén; →*chinestradiol.*

Colpro® (Dagra) – progestagén; →*medrogestón.*

Colprone® (Ayerst) – progestagén; →*medrogestón.*

Colrex Expectorant® (Rowell) – expektorans, myorelaxans; →*gvajfenezín.*

Coltericin® (Quimica Argentia) – antibiotikum; →*kanamycín.*

Coltirot® – miestne polypeptidové antibiotikum; →*tyrotricín.*

Coltramyl® inj (Roussel) – Thiocolchicosidum 4 mg v 2 ml amp., centrálne relaxans kostrového svalstva; 2-glukozidový analóg →*tiokolchicínu.*

Coltramyl® tbl. – Thiocolchicosidum 4 mg v 1 tbl., centrálne relaxans kostrového i viscerál-neho svalstva (najmä maternice). Selektívny agonista GABA s glycínomimetickým účinkom pôsobí na viaceré úrovne CNS, čo vysvetľuje jeho účinok na svalové kontraktúry a spazmy rôzneho pôvodu; →*tiokolchicín.*

Coltrax® – relaxans kostrového svalstva, tiokolchikozid; 2-glukozidový analóg →*tiokolchicínu.*

Coltromyl® – relaxans kostrového svalstva, tiokolchikozid; 2-glukozidový analóg →*tiokolchicínu.*

Colubridae – najpočetnejšia čeľaď hadov strednej veľkosti. U nás žije užovka obyčajná (*Nat-rix natrix*); má žlté škvrny za hlavou, je asi 1 m dlhá. Nie je jedovatá, zdržuje sa najviac pri vodách, loví žaby, žubrienky, mloky, zriedkavejšie rybky. Užovka fŕkaná (*Natrix tesselata*) má trojhrannú hlavu, je sivej až hnedej farby so škvrnami na tele. Nie je jedovatá, viac sa zdržiava vo vode i okolo nej ako predošlý druh. Živí sa rybkami, u nás žije v teplejších oblastiach. Užovka hladká (*Coronella austriaca*) je menšia, vyše 0,5 m dlhá. Na hlave a chrb-te má tmavú kresbu, často podobnú vretenici. Za trojhrannou hlavou má podkovovitú tmavú škvrnu, telo pokryté hladkými šupinami. Žije na teplých a suchých miestach. Živí sa jašterica-mi, myšami ap., nie je jedovatá. Užovka stromová (*Elaphe longissima*) je naším najväčším hadom, dosahuje až 1,5 m, žije v teplých miestach juž. Slovenska, výborne sa pohybuje po stromoch. Živí sa zväčša myšami, nie je jedovatá. Okuliarnik (*Naja*) môže za hlavou roztvárať rebrá, na rozšírenine vyniká kresba podobná okuliarom. Je veľmi jedovatý.

colubrinum →*kolubrín.*

Columbae – holuby. Vtáky so slabým a krátky zobákom, kt. je od koreňa až po nozdry ozobím. Živia sa semenami. Znášajú dve biele vajíčka, mláďatá kŕmia kašovitou hmotou z hrvoľa. Divé holuby žijú väčšinou na stromoch.

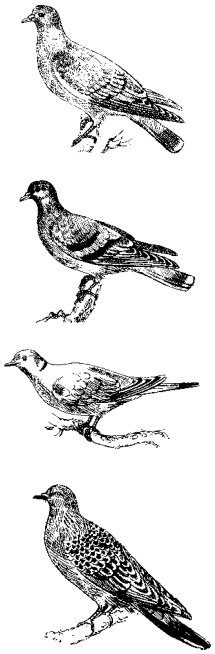

Obr. Zhora: holub divý, holub hrivnák, hrdlička záhladná a hrdlička poľná

Holub hrivnák (*Columba palumbus*) má na krídlach biele škvrny, u nás žije v lesoch, hniezdi v korunách stromov, je sťahovavý. Holub plúžik (*Columba oenas*) nemá biele škvrny na krídlach, je menší. Hniezdi v dutinách stromov, je sťahovavý. Plemená holuba domáceho vyšľachtili z holuba divého (*Columba livia*). Najznámejšie plenená sú páviky, staváky, hrvoliaky, parochniare a poštové holuby. Hrdlička záhradná (*Streptopelia decaocto*) sa rozšírila k nám z Balkánu, žije v blízkosti ľudských sídlisk, hniezdi v záhradách. Na krku má tmavý pás, u nás ostáva aj cez zimu. Hrdlička poľná (*Streptopelia turtur*) žije na poliach a hájoch nížin, je sťahovavá. Na krku má bielosivú škvrnu. Hrdlička chichotavá (*Streptopelia risoria*) je zdomácnená odroda pp. od Streptopelia roseogrisea, chová sa v klietkach.

columbaminum →*kolumbamín.*

Columbiformes – holubovce, vtáky rozšírené po celom svete s výnimkou arktických oblastí. Väčšina voľne žijúcich druhov hniezdi a zdržuje sa na stromoch. Holubovce ľahko a vytrvalo lietajú a dobre chodia. Niektoré druhy denne vykonávajú dlhé cesty za potravou alebo vodou. Zobák majú slabý, pri koreni zhrubnutý. Žijú v pároch. Výstelka hrvoľa samcov i samíc produkuje ,,hrvoľové mlieko“, ktorým rodičia kŕmia mláďatá. Naše domáce holuby sa vyšľachtili z juhoeurópskeho holuba divého (*Columba livia*), ktorý obýva skoro všetky skalné steny pozdĺž Stredozemného mora. Holubice znášajú jedno, najviac dve vajíčka, v sedení sa striedajú obaja rodičia. Spomedzi európskych druhov je najväčší holub hrivnák *Columaba palumbus*. Na hlave, šiji a na hrdle je tmavomodrý a na ostatných častiach svetlomodrý až sivý. Starým holubom sa okolo krku tvorí golier. K stromovým holubom patria aj hrdličky (*Streptopelia* spp.). Majú štíhle telo s malou hlavou, dlhými krídlami a chvostom. Veľkú časť Európy obýva hrdlička poľná (*Streptopelia turtur*) s charakteristických cukrovaním.

columbinum →*kolumbín.*

columbium – kolumbium; →*niób.*

columella, ae, f. – [l.] stĺpik.

columna, ae, f. – [l.] stĺp, stĺpec.

Columna anterior medulae spinalis – c. ventralis medullae spinalis, predný povrazec miechy, sivá hmota tvorená prevažne motorickými koreňovými bunkami.

Columna autonomica →*columna intermediolateralis.*

Columna dorsalis medullae spinalis →*columna posterior medullae spinalis.*

Columna fornicis – predný úsek fornix, na kt. sa pripája plexus chorioideus postrannej mozgovej komory.

Columna griseae – tri lištovito vystupujúce stĺpce sivej hmoty miechy (c. anterior, intermediolateralis et posterior).

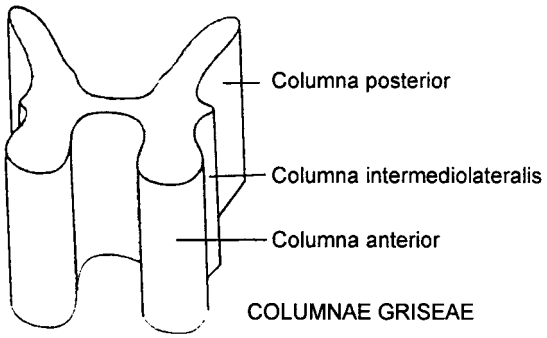

Columna intermediolateralis – syn. c. autonomica, cornus laterale. Obsahuje bunky pre systém sympatika a siaha od Th_1 po L_2.

Columna lateralis medullae spinalis **–** postranný povrazec miechy, sivá hmota medzi predným a zadným rohom.

Columna posterior – c. dorsalis medullae spinalis, zadný povrazec miechy, pozostáva prevažne z buniek, z kt. sa začínajú senzitívne dráhy.

Columnae renales (Bertini) – pruhy obličkovej kôry, kt. sa smerom k hílu vsúvajú medzi obličkové pyramídy; →*oblička.*

Columna ventralis *→columnae anterior medulae spinalis.*

Columna rugarum – pozdĺžne pošvové valy podložené žilovými spleťmi, jeden na prednej (c. r. anterior), jeden na zadnej stene pošvy (c. r. posterior).

Columna thoracica – ncl. thoracicus Stillingi-Clarki, leží v báze zadného rohu, siaha väčšinou od C_7 po L_2. Patrí väčšinou k zadnej spinocerebelárnej dráhe.

Columna ventralis medullae spinalis *→columna anterior medulae spinalis*.

Columna vertebralis – c. vertebrarum, chrbtica. Oporná os tela, časť kostry, kt. sa skladá zo stavcov: 7 krčných (vertebrae cervicales, $C_{1–7}$) 12 hrudných (vertebrae thoracales, $Th_{1–12}$ al. $D_{1–12}$), 5 bedrových (driekových, vertebrae lumbales, $L_{1–5}$), 5 krížových (vertebrae sacrales, $S_{1–5}$) a 4 – 5 kostrčových [vertebrae coccygeae, $Co_{1–4(5)}$], kt. zodpovedajú zakrpatenému chvostovému oddielu chrbtice; *→vertebra*. Otvory v stavcoch utvárajú kanál, ktorým prechádza *→miecha.*

Spojenia na chrbtici

Na chrbtici sú zastúpené všetky druhy kostných spojení: syndezmózy, synchondrózy, synostózy i kĺby.

Medzistavcové disky – fibrocartilagines intervertebrales, disci intervertebrales, intervertebrál-ne disky, sú zložité štruktúry, kt. sa skladajú z väzivového prstenca (anulus fibrosus) a huspeninovitého jadra platničky, vrstvičky chrupavky priľahlej k telám stavcov (nucleus pulposus), chrupkovitých krycích plošiek a úponov anulu na prstencovitú apofýzu tela stavca. Disky spájajú terminálne plochy stavcových tiel. Na chrbtici dospelého človeka je ich 23. Tvarom sa zhodujú s obrysom stavcových tiel. Hrúbky diskov pribúda zhruba kraniokaudálne, takže v bedrovej časti sú najvyššie. Výška všetkých medzistavcových diskov tvorí asi 1/5 až 1/4 celej dĺžky chrbtice.

A Dens axis a jeho väzy
B Atlantookcipitálne skĺbenie zozadu

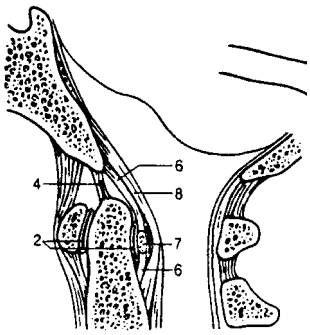

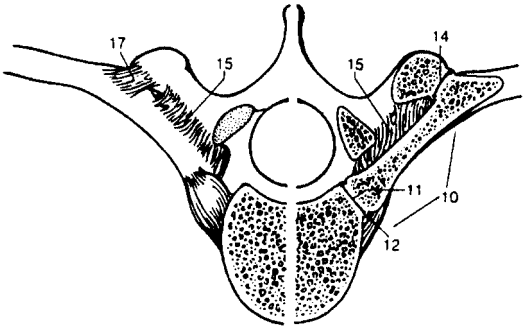

C Väzy medzi atlasom, axis
D Väzy medzi chrbticou a záhlavnou kosťou
E Väzy kostovertebrálnych skĺbení a rebrami sčasti v reze pohľad sprava spred

2 – articulatio atlantooccipitalis mediana (nepárový kĺb medzi dens axis a predným oblúkom atlasu; C); **3** – ligg. alaria (párové väzy od dnes axis k laterálnemu okraju foramen magnum; A, B); **4** – lig. apicis dentis (nepárový väz od hrotu dens axis k prednému okraju foramen magnum; A, C); **5** – lig. cruciforme atlantis (krížový väz zložený z dvojíc nasledujúcich snopcov, uložený medzi dens axis a membrana tectoria; B); **6** – fasciculi longitudinales (väzivové pásy od zadnej plochy tela axis k prednému okraju foramen magnum, uložená za dnes a za lig. apicis dentis; B, C); **7** – lig. transversum atlantis (priečny väz rozopnutý za dens axis od massa lateralis atlasu jednej strany k druhostrannej; B, C); **8** – membrana tectoria (dvojvrstvové pokračovanie lig. longitudinale posterius; ide od axis k prednému okraju foramen magnum, kde prechádza do periostovej vrstvy tvrdej mozgovje pleny na basis cranii interna; C); **10** – articulationes costovertebrales (kĺbvy medzi rebrami a stavcami; D); **11** – articulatio capitis costae (costalis) (kĺbové spojenie hlavice reba s telom stavca a medzistavcovou platničkou; D); **12** – lig. capitis costae radiatum (vejárovitý väz k telám obidvoch susediacich

stavcov a k disku, uložený prevažne na prednej strane kĺbu pred hlavicou rebra; D, E); **13** – lig. capitis costae intraarticulare (väz vnútri kĺbu od crista capitis costae k medzistavcovej platničke; E); **14** – articulatio costotransversaria (kĺb medzi facies articularis tuberculi costae a fovea costalis priečneho výbežku; D); **15** – lig. costotransversarium (väz medzi priečnym výbežkom stavca a krčkom rebra; D); **17** – lig. costotransversarium laterale (väz od hrotu priečneho výbežku stavca k rebru v rovnakej výške; D); **26** – membrana intercostalis interna (väzivové pokračovanie mm. intercostalis interni v úseku medzirebrového priestoru bližšie k chrbtici; E)

V *anulus fibrosus* sa striedajú koncentrické vrstvy väziva ležiace v horizontálnej rovine a väzivovej chrupky. Vlákna jednej vrstvy prebiehajú paralelne, vlákna priľahlej vrstvy ležia šikmo na nich. Chrupkovité krycie platničky predstavujú zónu medzi diskom a telom stavca a okrem toho, že sa tu upínajú fibrily prstenca zabezpečujú difúziu látok, a tým výživu jadra platničky. Po narodení už nemajú disky krvné zásobenie.

Nucleus pulposus sa nachádza vnútri anulus fibrosus, o niečo bližšie k jeho dorzálnemu okraju. Vzniká zo zvyškov chordy, je značne hydrofilný (obsahuje až 85 % vody), a preto málo stlačiteľný. Jeho vnútorný lokálny tlak v najhlbšej vrstve kolíše medzi 1,5 až 10 kg/cm^2. Jeho poloha vnútri anulus fibrosus sa mení podľa rôzneho stupňa ohnutia ch. Funkčne tvorí nucleus pulposus akoby guľové ložisko, vnútri medzistavcovej platničky, kt. je po obvode stlačiteľná.

Medzistavcové platničky podstatne umožňujú pohyblivosť medzi stavcami; okrem toho predstavujú na ch. reťaz pružných nárazníkov. Umožňujú pohyb pri záťaži, rotáciu okolo jadra, laterálnu inklináciu, skĺz a ventrálny posun. Prítomnosť zadných zygoapofýzových kĺbov a i. obmedzovacích mechanizmov účelne tlmí extrémne exkurzie krčnej chrbtice. V starobe sa platničky znižujú, čo je jedna z príčin, prečo sa chrbtica skracuje a v starobe sa znižuje výška tela. Súčasne sa stráca elastickosť diskov.

Väzy chrbtice – k hlavným ligamentám na chrbtice patria:

1. *Ligg. interarcualia* (*flava*) spájajú stavcové oblúky.

2. *Ligg. interspinalia* sú rozopnuté medzi proc. spinales; v bedrovom oddieli sú hrubé.

3. *Ligg. intertransversaria* sú rozopnuté medzi priečnymi výbežkami. Na hrúbke im pribúda kaudálne a súvislé platničky tvoria vlastne až na bedrovej ch.

4. *Lig. longitudinale commune anterius* (*ventrale*) prebieha po prednej strane stavcových tiel od ventrálneho oblúka atlasu až na krížovú kosť. Kratšie hlbšie snopce spájajú susedné stavce, povrchnejšie snopce sa rozprestierajú po 4 – 5 stavcoch. Je pevnejšie spojené so stavcovými telami ako s medzistavcovými platničkami. Je pokračovaním lig. sacrococcygicum anterius (ventrale).

5. *Lig. longitudinale commune posterius* (*dorsale*) prebieha v chrbticovom kanáli po zadnej strane stavcových tiel. Začína sa až na záhlavnej kosti a končí sa na krížovej kosti. Je pevne spojené s medzistavcovými platničkami, menej so stavcovými telami. Ako pokračovanie má lig. sacrococcygicum posterius (dorsale) profundum.

Na vnútorný povrch hlbokej vrstvy lig. longitudinale posterius sa upína peridurálna membrán-a (syn. laterálna membrána, epidurálna membrána). Je to jemná, priesvitná membrána, kt. sa šíri laterálne a dozadu, pričom obkolesuje kostný spinálny kanál navonok od dury. Vény Batsonovho plexu ležia na dorzálnom povrchu peridurálnej membrány a prenikajú ňou ventrálne.

6. *Lig. sacrococcygicum posterius* (*dorsale*) superficiale spája cornua sacralia et coccygica a uzatvára hiatus sacralis.

Od posledného kostrčového stavca vyžaruje do kože slabý snopček, retinaculum caudale cutis, kt. môže podmieňovať na koži plytkú jamku, foveola coccygica.

Medzistavcové kĺby – articuli intervertebrales, sú utvorené medzi kĺbovými výbežkami. V kraniálnej časti ch. sa kĺbové plochy skláňajú mierne dozadu, o niečo kaudálnejšie sa blížia frontálnej rovine, v hrudníkovej časti sú vo frontálnej rovine a začínajú sa postupne skláňať dovnútra, v bedrovej časti sa stáčajú skoro do sagitálnej roviny, pričom plôšky vpravo i vľavo si zodpovedajúce sú časťou dvoch rotačných plôch. Kĺbové puzdrá sú značne voľné, najmä v krčnej oblasti. V kĺboch sa odohrávajú posuvné pohyby.

Synostózy – vznikajú medzi krížovými stavcami, kt. sú zovreté medzi panvovými kosťami a väzmi pripojenými na sedaciu kosť, takže sú znehybnené (zrast ex immobilitate).

Foraminová zóna – zóna medzi rovinami prechádzajúcimi cez mediálny a laterálny okraj pedikula. niekedy nazývaná ,,pedikulárna zóna“, čo môže byť zvádzať na meranie v sagitálnej rovine medzi horným a dolným okrajom povrchu pedikula, toto sa však správne označuje ako ,,pedikulárna úroveň“. Foraminálna zóna sa niekedy nazýva aj ako ,,laterálna zóna“, čo tiež môže byť zavádzajúce, pretože pod pojmom laterálna zóna možno myslieť extraforaminálnu zónu al. oblasť, kt. zahŕňa foraminálnu, ako aj extraforaminálnu zónu (termín, kt. sa používa pri zobrazovacích vyšetreniach).

Extraforaminová zóna – syn. vzdialená laterálna zóna, zóna za sagitálnou rovinou laterálneho okraja pedikula, nemá dobre definovaný laterálny okraj (termín, kt. sa používa pri zobrazova-cích vyšetreniach)

Kraniovertebrálne spojenie – osobitne je upravené spojenie prvých dvoch stavcov s lebkou. Polohu hlavy na chrbtici zabezpečujú skĺbenia záhlavovej kosti s nosičom, resp. s čapovcom.

Atlantookcipitálne skĺbenie tvoria 3 kĺby – mediálny medzi zubom čapovca a predným oblú-kom nosiča vrátane priečneho väzu nosiča (lig. transversale atlantis) a 2 laterálne kĺby medzi dolnými kĺbovými plôškami (fazetami) nosiča, hornými kĺbovými plôškami čapovca opatrené veľmi silným puzdrom a väzy – laterálny Arnoldov väz a 2 predné a zadné atlantoaxiálne ligamentá. Skĺbenie od C2 po Th1zabezpečujú vpredu medzistavcové platničky (disci intervertebrales), kým vzadu 2 zygoapofýzové kĺby.

Articulus atlantooccipitalis má kĺbové jamky na atlase, hlavice tvoria kondyly záhlavnej kosti. Ide o articulus elipsoideus. Pohyb je kývavý, s osou idúcou horizontálne frontálne.

Atlas a epistrofeus sú spojené kĺbovo, ako aj väzmi. Ventrálna vzpruha atlasu sa opiera o fa-cies articularis dentis ventralis, ale zub epistrofea sa opiera svojou facies articularis dorsalis ešte o *lig. transversum atlantis.* Toto ligamentum dopĺňa pozdĺžne vzpruhy, kt. idú kraniálne k záhlavnej kosti (k ventrálnemu okraju záhlavného otvoru) a kaudálne na dorzálnu stranu epistrofea, čím spolu s lig. transversum tvoria tzv*. lig. cruciforme atlantis.*

Od dens epistrophei idú ešte šikmo dopredu k záhlavnej kosti *ligg. alaria* a stredom k zá-hlavnej kosti ide *lig. apicis dentis*, kt. v sebe obsahuje zvyšky po chorda dorsalis. Oblúky atlasu ventrálne i dorzálne spája so záhlavnou kosťou *membrana atlantooccipitalis anterior* a tenšia *membrana atlantooccipitalis posterior.*

Lig. cruciforme pokrýva z dorzálnej stranu vnútri chrbticového kanála membrana tectoria, kt. je pokračovaním zadného pozdĺžneho väzu.

Atlas a epistrofeus sa kĺbovo spájajú aj v kĺbových výbežkoch. Styčné plôšky sú opatrené dosť hrubou vrstvičkou chrupavky a každá z nich je rozdelená frontálne postavenou hranou na dve fazety. Pri pohľade dopredu tieto plôšky na sebe stoja hranou, pri otočení hlavy sklzáva zadná fazeta jedného stavca po prednej fazete druhého stavca.

Subartikulárna zóna – syn. laterálny recesus, posterolaterálna zóna, je zóna vnútri chrbticové-ho kanála sagitálne medzi rovinou mediálneho okraja pedikla a rovinou medulálneho okraja fazety a

koronárne medzi rovinami dorzálneho povrchu tela stavca a pod predným povrchom hornej fazety. Subartikulárna zóna sa nedá presne určiť, pretože štruktúry, kt. ohraničujú roviny zóny sú nepravidelné. Ako laterálny recesus je vhodnejšie označovať priestor vedľa fazety na pedikulárnej úrovni než celú subartikulárnu zónu.

Krvné zásobenie krčnej chrbtice – krčnú chrbticu zásobuje vpravo truncus brachiocephalicus, a. carotis communis a a. carotis interna a externa, vľavo a. carotis communis a a. subclavia odstupujúce priamo z oblúka aorty. A. carotis communis na krku nevydáva nijaké vetvy, delí sa na a. carotis externa a a. carotis interna vo výške $C_{3/4}$.

A. carotis externa je uložená v trigonum caroticum mediálne od v. jugularis interna, krížia ju v. facialis, v. lingualis, vv. thyreoideae superiores, arcus n. hypoglossi, venter posterius m. digastrici, m. styloideus a kraniálne ju kryje glandula parotis.

A. carotis externa sa vetví na: 1. a. thyreoidea superior, kt. sa delí na a. laryngea sup., r. hyoi-deus, r. cricothyroideus, r. sternocleidomastoideus, r. infrahyoideus; 2. a. lingualis, kt. odstu-puje v Béclardovom uhle, vysiela r. hyoideus, a. sublingualis a a. profunda linguae; 3. a. facialis, kt. má len nekonštantné vetvičky; 4. a. sternocleidomastoidea; 5. a. occipitalis a a. auricularis posterior, kt. vysiela podradné vetvičky k m. sternocleidomastoideus; 6. a. pharyn-gea ascendens s jej rr. pharyngei.

A. vertebralis pochádza z a. subclavia al. oblúka aorty (1 % vpravo, 39 % vľavo), penetruje cez foramina costotransversaria C_6 až do foramen na C_2, potom sa ohýba dorzolaterálne, obchádza massae laterales atlantis a podmieňuje na atlase sulcus a. vertebralis, krúti sa ventro-kraniálne a preráža membrana atlantooccipitalis posterior, dura mater a vstupuje do lebky cez foramen magnum. Môže obchádzať distálne foramina a vstupovať v transverzálnych otvoroch v C_5 (6 %), C_4 (1,3 %) al. C_3 (0,1 %).

A. vertebralis vydáva na krku: 1. a. laryngea inferior a pokračuje ako rr. pharyngei, oesopha-gei, thymici a tracheales; 2. a. cervicalis ascendens a jej rr. vertebrales; 3. a. cervicalis super-ficialis, z kt. odstupuje a. cervicali profunda a jej rr. spinales a a. transversa coli. A. carotis interna sa na krku nevetví.

Artériové zásobenie tiel a oblúkov stavcov je rozdielne. Telá zásobujú spredu nástenne pre-biehajúce tepny, vetvy a. vertebralis, ascendentné vetvičky krčných tepien a v dolných čas-tiach krčnej chrbtice proximálne interkostálne artérie; zozadu zásobujú krčné stavce predné arterioly vertebrálneho kanála. Predné i zadné, perpendikulárne prebiehajúce vetvy mohutne anastomozujú, podobne ako artériové zdroje susediacich stavcov. Medzistavcové platničky u dospelých nemajú krvné zásobenie, výživu zabezpečuje osmóza. V plode a u novorodencov sú prítomné arterioly v periférnych častiach väzivového prstenca, nie však v hlbších častiach disku.

Medzi osifikačným centrom densu a osifikačnými centrami tela čapovca sa v ranom detstve nachádza chrupkovitá platnička, kt. však nebráni hojeniu poškodeného stavca. Okolo 10. r. života sa osifikačné centrá zväčšujú a chrupavčitá platnička zužuje. Fraktúra densu sa hojí podobne ako krček femuru endostálnou osteogenézou s endostálnym krvným zásobením, pretože nemá mäkké tkanivá s periostovými cievami. Cez čapovec penetruje cez otvory na jeho báze pravá a ľavá, zadná a predná ascendentná artéria, kt. sú vetvami a. vertebralis odstupujúcich v úrovni tela C_3, V tejto úrovni sa nachádza perforujúca artéria pochádzajúca z obidvoch a. carotis. Niekt. predné i zadné ascendentné artérie tvoria apikálnu arkádu okolo vrcholku čapovca.

Názvoslovie žíl na krku je identické s artériovým (s výnimkou názvov magistrálnych žíl – vv. brachiocephalicae, vv. jugularis interna et externa). V chrupavčitých platničkách sa nachá-dzajú kapilárne lôžka drénujúce subchondrálny priestor. Drenáž cez axiálne vetvy v horizon-tálnom subartikulovom žilovom systéme smeruje do centra stavcov, odkiaľ mnohonásobne anastomozuje s

radiálnymi vetvami vonkajších žilových spletí stavcov. Oblúk drénuje centrál-na vetva tŕňového výbežka, napájajúca sa na vetvičky drénujúce pedikle a medzistavcové disky.

Lymfatickú drenáž krčnej ch. zabezpečuje nekonštantný truncus jugularis smerujúci do ductus thoracicus.

Krvné zásobenie torakolumbálnej chrbtice – prevertebrálne cievy v Th–L úseku sú uložené mediálne. Z magistrálnych ciev leží nad ľavou polovicou prednej plochy ch. od Th_4 po L_4 aorta ascendens. Vv. cavae naliehajú na pravú polovicu prednej plochy ch. Pravý pľúcny hilus oddeľuje v. cava od ch. v rozsahu $Th_{4–7}$. V. cava inferior intímne nalieha na ch. od $L_{4/5}$ po $Th_{8/9}$.

V úrovni pod L_5 sú prevertebrálne cievy symetricky rozdvojené od prednej plochy chrbtice. Pod sakrálnym promontorium tvoria presakrálnu vaskulatúru pravá a ľavá a. et v. iliaca communis a pravá a ľavá a. et v. iliaca interna.

Extraspinálne artériové kolaterály – aortu opúšťajú predné viscerálne artérie, kt. nemajú vzťah k chrbtici a posterolaterálne parietálne artérie, kt. sú v kontakte s telami stavcov. V Th a L úseku sú to aa. intercostales a aa. lumbales. Odstupujú v pároch, približne na zadnej stene aorty, smerujú po laterálnej ploche tiel stavcov k foramina intervertebralia.

Už začiatok parietálnych artérií je veľmi variabilný – nezriedka sa začínajú krátkym spoloč-ným kmeňom, kt. sa rozdelí na pravú a ľavú vetvu i tie môžu byť zdvojené. Veľmi variabilný je aj ich smer a priebeh; najčastejšie ide o 2 typy: 1. od Th_6 po L_1 odstupujú artérie z aorty horizontálne, zarovno úrovne korešpondujúceho medzistavcového otvoru; 2. od Th_3 po Th_5 odstupujú rekurentné artérie pod úrovňou príslušného medzistavcového otvoru a potom stúpajú nahor; v L oblasti odstupujú artérie nad úrovňou medzistavcového otvoru. Niekedy parietálna artéria na laterálnej strane tela stavca bifurkuje a potom vstupuje do dvoch susedia-cich medzistavcových otvorov.

Po dosiahnutí medzistavcového otvoru vydávajú parietálne artérie intraspinárne vetvy (rr. spi-nales), Extraspinálne tepny (rr. dorsales), kt. zásobujú chrbticové svalstvo, podkožie a kožu, odstupujú nad priečnymi výbežkami.

Extraspinálne žilové kolaterály – žily sprevádzajú artérie od periférie smerom k parietálnym interkostálnym a lumbálnym žilám. Rozdiel je v existencii pozdĺžnych prepájajúcich žíl interponovaných medzi parietálnymi a dutými žilami. Týmito pozdĺžnymi žilami sú vv. azygos v Th a vzostupné lumbálne žily v L úseku ch.

Existujú tri vv. azygos: v. azygos (v. azygos major), v. hemiazygos (v. hemiazygos inferior) a v. hemiazygos accessoria (v. hemiazygos superior). Najčastejšie (55 %) vzniká v. azygos na úrovni pravej prednej časti Th_{12} z dvoch zložiek – vnútorná z v. cava inferior a laterálna utvorená sútokom 12. interkostálnej žily sprava a ascendentnej lumbálnej žily tiež sprava. V. azygos vystupuje po pravej polovici tiel stavcov Th_{12}–Th_4, potom obkolesuje pravý pľúcny hílus a napája sa do zadnej steny v. cava superior. V azygos prijíma interkostálne žily z pravej strany, dve vv. hemiazygos ich prijímajú len v úrovni Th_6 a Th_7. Na ľavej strane je usporiadanie v. hemiazygos podobne ako má v. azygos v dolnej časti, kým akcesórna v. hemiazygos priberá ľavé interkostálne žily od Th_3 po Th_6 a spája sa s v. azygos.

Variácie tohto usporiadania sú veľmi časté:

Ľavé interkostálne žily sa spájajú v 9,2 % priamo s v. azygos, v 1,3 % sa vyskytuje len jediná mediálna v. azygos a v rovnakej frekvencii výskytu v. hemiazygos nahrádza v. azygos pod úrovňou Th_7 al. sa v. azygois začína v úrovni L_3 a prijíma horné lumbálne žily, príp. chýba spojenie v. cava inferior s pravou predsieňou, čo kompenzuje väčšia v. azygos.

V dolnej L oblasti smerujú kolaterálne cievy vertikálne. Horizontálne križuje lumbosakrálnu interiliackú a. sacralis mediana, kt. odstupuje od zadnej plochy bifurkácie aorty medzi L_2–L_5, a to

sama al. v spojení s 3., 4. al. 5. lumbálnou artériou; výnimočne odstupuje z ľavej spoločnej a. iliaca (1,1 %). Prebieha blízko strednej čiary pred sakrálnym promontoriom, krížovou kosťou a kostrčou. Aa. sacrales laterales odstupujú z a. iliaca interna al. z jej gluteových a ischiadických vetiev na úrovni S_1/S_2. Sú to 1 – 3 artérie na každej strane vpredu od sakrálnej splete, kt. utvárajú anastomózami s vetvami a. sacralis mediana.

Žily tejto oblasti majú obdobné názvy.

Osteoartikulárna vaskulatúra

Artériová časť – je odlišná pre telá a oblúky stavcov. Telá stavcov zásobujú dve skupiny arteriol: vetvičky odstupujúce priamo z parietálnych artérií a prebiehajúce okolo konvexnej plochy tiel a vetvičky predných artérií kanála uložené okolo zadnej plochy stavcových tiel. Vetvičky parietálnych artérií (aa. intercostales a aa. lumbales, vetvy a. vertebralis pochádzajúce z aa. sacrales) odstupujú perpendikulárne od kmeňa a penetrujú do tiel malými otvormi.

Predné artérie chrbticového kanála odstupujú v úrovni medzistavcových otvorov z vetiev parietálnych artérií uložených pred miechovými nervami. Predná artéria tvorí ascendentné a descendentné ramienka, kt. anastomozujú s korešpondujúcimi hornými a dolnými prípojmi rovnakej strany. Týmto spôsobom sú utvorené dve anastomotické artériové osi, vpravo a vľa-vo, na vonkajšej tretine zadného povrchu stavcového tela pozdĺž celej ch. Priečne anastomó-zy medzi týmito osami ležia nad stredom tiel. Vetvy tohto zásobenia vstupujú do tiel zadnými plochami. Vnútri tiel sú arterioly usporiadané radiálne s axiálnymi vetvami smerujúcimi do hornej a dolnej časti. V koncových chrupavčitých platničkách majú zakončenia arteriol tvar golfových palíc.

Stavcové oblúky zásobujú arterioly odstupujúce zo zadných artérií chrbticového kanála a dor-zálnymi vetvami parietálnych artérií.

Žilová časť – v koncových platničkách sa nachádzajú kapilárne lôžka, kt. odvádzajú žilovú krv do subchondrálnej žilovej siete. Žilová drenáž smeruje cez axiálne vetvy v horizontálnom subartikulárnom systéme žilovej siete do väčších predozadných žíl blízko hornej a dolnej časti stavcového tela. Tento systém je drénovaný cez vertikálne axiálne vetvy do veľkých horizontálnych žíl, kt. sa napájajú do vnútorných žilových spletí na zadnej ploche stavcových tiel. Centrálne žily tiel anastomozujú radiálnymi vetvami do žíl vonkajších spletí.

Oblúky stavcov drénujú centrálne žily tŕňového výbežka a žily laminy, kt. následne drénujú spojky smerom k pediklom do intervertebrálnych otvorov. Tieto žily utvárajú anastomózu s vnútornými, ako aj vonkajšími žilovými spleťami.

Neuromeningová vaskulatúra

Artériová časť – miechu a korene zásobujú spinálne vetvy a. vertebralis (príp. tyreocervikálny zväzok) a parietálne (interkostálne, lumbálne a laterálne sakrálne) artérie. Distribúcia spinál-nych artérií na povrchu miechy zachováva horizontálne a vertikálne anastomozujúca sieť. Spinálna artéria odstupuje od parientálnej artérie v mieste vstupu do intervertebrálneho otvoru. Potom prebieha v epidurálnom priestore pri spinálnom nerve a nakoniec križuje do subarachnoidálneho priestoru. Delí sa na dve vetvy: relat. veľkú ventrálnu radikulárnu vetvu, kt. sleduje koreň a dosahuje miechu a štíhlu zadnú radikulárnu vetvu.

Ventrálna vetva obieha predné stĺpce a smeruje do fissura mediana, kde sa zúčastňuje na vzniku ascendentných a descendentných vetviečiek anastomozujúcich s príslušnými susedia-cimi vetvami, aby utvorili a. spinalis anterior. Tak vzniká os, kt. sa začína spojením prvých 2 vetiev už na medulla oblongata.

Dorzálne radikulárne vetvy sa po kontakte s miechou delia na 2 krátke horizontálne ramienka a každé z nich sa rozpadá na ascendentné a descendentné vetvičky. Anastomozujú a tvoria zadné

spinálne artérie, kt. ležia po oboch stranách dorzálnych stĺpcov, a to už od úrovne foramen magnum. Obe tieto základné vertikálne osi mohutne navzájom anastomozujú v ciev-nej sieti na povrchu miechy.

Miechu zásobuje len 8 – 10 artérií. L–S ch. zásobuje jediná hlavná, tzv. Adamkiewiczova (Kadyho-Lazorthova) artéria, kt. odstupuje z interkostálnej al. lumbálnej artérie prevažne na úrovni $Th_{8–L2}$, výnimočne zo 4. lumbálnej a 1. sakrálnej ľavej artérie. Oklúzia tejto hlavnej artérie má za následok ischémiu miechy a paraplégiu.

Artérie zásobujúce cauda equina s anastomózami medzi ich vetvami v oblasti foramina intervertebralia utvárajú systém suplementárneho krvného zásobenia pre predné a zadné spinálne artérie.

Žilová časť – má za úlohou nielen drenáž ch. Žily odvádzajú krv väčšou mierou do systému vv. azygos, menšou mierou do vv. cavae. Žilový systém ch. pôsobí ako interkaválny skrat drénujúci krv smerom do v. cava inferior. Vzhľadom na to, že systému chýbajú chlopne, môže sa pri obturácii v. cava superior smer odvádzanej krvi obrátiť. Ide tu o účinný vitálny skrat.

Žilový obeh ch. je kapacitne schopný drénovať krv od panvovej oblasti po kraniálne sínusy. Žily ch. nedrénujú len tvrdé a mäkké štruktúry ch., ale sčasti aj prítokových orgánov vv. cavae a portálneho systému: z dolných končatín smeruje do v. azygos 5,7 %, z panvových orgánov 6,5 %, zo supramezokolických orgánov 10,8 % a z intrakraniálnych štruktúr 11,7 % objemu krvi. S chrbticovým žilovým systémom anastomozujú aj žily prsnej žľazy a štítnej žľazy (prostredníctvom tracheoezofágových anastomóz). Tým, že žilový systém ch. môže odvádzať 5 – 10 % krvi z rozličných oblastí tela, sa tento systém podobá hornej a dolnej žile al. portálnemu obehu.

Po celej dĺžke ch. sú utvorené žilové splete. Rozoznávajú sa vnútorné a vonkajšie žilové splete.

Plexus venosi vertebrales interni sú subtílnejšie. Rozprestierajú sa v spatium epidurale, medzi saccus durae matris spinalis a endorrhachis. Kraniálne komunikujú so sinus occipitalis a ple-xus basilaris. Skladajú sa zo 4 pozdĺžnych pruhov – po 2 plexus venosi vertebrales interni anteriores et posteriores. Predné splete prebiehajú po obidvoch stranách lig. longitudinale posterius, zadné po vnútorných plochách oblúkov a žltých väzov. S týmito spleťami komuni-kujú vv. basivertebrales z tiel stavcov a vv. spinales od miechy.

Odtok z vnútorných spletí zabezpečujú: 1. vv. intervertebrales sprevádzajúce nervové korene; 2. spojky medzi oblúkmi do zadných vonkajších žilových spletí; 3. spojky z ventrálnej časti tiel do predných žilových spletí.

Plexus venosi vertebrales externi sú mohutnejšie, ležia ako predné vonkajšie splete na prednej strane tiel a ako zadné vonkajšie splete na zadnej ploche oblúkov. Z nich sa odvádza krv v C oblasti do v. vertebralis a v. cervicalis profunda, v Th oblasti do vv. intercostales, v L oblasti do vv. lumbales a v S oblasti do vv. sacrales laterales. Vonkajšie žilové splete ch. majú aj priame spojky so systémom v. azygos.

Chrbticové svalstvo

Krčná oblasť – delí sa na zadnú a prednú časť.
Zadná časť – nucheálne svalstvo tvoria 4 vrstvy: 1. m. trapezius (extenzia a rotácia); 2. m. splenius colli et capitis, m. levator scapulae (extenzia a laterálna flexia); 3. m. semispinalis, m. longissimus capitis, m. iliocostalis cervicis (laterálna extenzia a flexia); 4. m. rectus capitis posterior minor et major, m. obliquus capitis inferior et superior, m. interspinalis cervicis, m. transversus spinalis cervicis (extenzia, rotácia).

Predná časť – pozostáva z povrchového, hlbokého a ventrálneho svalstva.

Povrchové krčné svalstvo tvorí m. sternocleidomastoideus et m. platysma (flexia, inklinácia a rotácia hlavy).

Hlboké krčné svalstvo predstvujú mm. scaleni anterior, medius et posterior (inklinácia a ro-tácia), mm. recti capitis anterior et lateralis (inklinácia a flexia) a m. longus colli et capitis (inklinácia a flexia).

K ventrálnej časti svalstva patrí (vo vzťahu k jazylke): 1. povrchová vrstva – m. sternohyoi-deus, m. omohyoideus (venter superior); 2. stredná vrstva – m. digastricus (venter posterior), m. geniophyoideus a m. stylohyoideus; 3. hlboká vrstva – m. sternothyreoideus, m. thyreo-hyoideus, m. cricothyreoideus, m. hypoglossus a m. myohyoideus.

Torakolumbálna oblasť – svalstvo Th–L oblasti chrbtice tvorí dorzálna a anterolaterálna časť.

Dorzálna časť predstavuje svalstvo trupu a extenzory panvovej oblasti. Svalstvo trupu je usporiadané v 4 vrstvách: 1. m. latissimus dorsi (elevátor trupu); 2. m. rhomboideus (exten-zia); 3. m. serratus posterior superior et inferior; 4. m. erector spinae – mm. interspinales thoracis et lumborum, mm. spinales thoracis et lumborum, transversospinalis, mm. longissimi thoracis et lumborum, mm. iliocostales thoracis et lumborum (extenzia).

K extenzorom panvovej oblasti pôsobiacim na krížovú kosť prostredníctvom panvy patria gluteové svaly (m. gluteus maximus, medius a minimus) a zadné femorálne svaly (m. semi-tendineus, m. semimembranosus, m. biceps femoris).

Anterolaterálnu časť svalstva Th–L oblasti ch. tvorí hrudníkové a brušné svalstvo.

Hrudníkové svalstvo zahrňuje mm. intercostales externi, interni et intimi a m. diaphragma.

Brušné svalstvo sa delí na anterolaterálnu a dorzálnu iliolumbálnu vrstvu. *Anterolaterálnu vrstvu* brušného svalstva tvorí m. rectus abdominis, m. pyramidalis, m. obliquus abdominis externus et internus a m. transversus abdominis; táto vrstva zabepečuje flexiu a rotáciu chrbti-ce. *Dorzálna iliolumbálna vrstva* brušného svalstva zahrňuje mm. intertransversarii lumborum laterales et mediales, m. quadratus lumborum a m. iliopsoas; tieto svaly zabepečujú inklináciu a rotáciu ch.

Nervové zásobenie chrbtice

Kraniálne a cervikálne nervy na krku – z kraniálnych nervov je na krku n. facialis (VII). Jeho r. digastricus inervuje zadné bruško m. digastricus a m. stylohyoideus, r. colli n. VII inervuje platyzmu.

Rr. pharyngei n. vagi (X) spolu s vetvičkami n. glossopharyngei tvoria plexus pharyngicus. N. laryngeus superior je vetvou n. X, kt. sa delí na r. internus (k hrtanu) a r. externus (k štítnej žľaze). N. laryngeus recurrens odstupuje pri krížení n. X s veľkými cievami. Vpravo tvorí slučku stúpajúcu nahor pred pažerákom, pozdĺž priedušnice k hltanu.

N. hypoglossus (XII) tvorí svojimi r. inferior et superior ansa cervicalis prima inervujúcu svaly jazylky, m. omohyoideus, m. sternohyoideus a m. sternothyreoideus.

Osem párov nn. cervicales (C_1–C_8) vystupuje z foramina intervertebralia, kde sa delia na 4 vetvy: r. meningeus je senzitívna a vegetatívna vetva k obalom miechy, r. communicans (tiež zmiešaného typu) k sympatikovým gangliám a r. dorsalis a r. ventralis. Ventrálne vetvy sa spájajú do plexus cervicalis (C_1–C_4), z kt. vystupujú senzitívne n. occipitalis minor, n. auricularis magnus, n. transversus colli a nn. supraclaviculares, ako aj motorické rr. musculares, r. inferior ansae cervicalis a najmä n. phrenicus zbiehajúci po prednej ploche m. scalenus anterior laterálne od jugulokarotického zväzku k motorickej inervácii bránice.

Vegetatívne nervy v krčnej oblasti – prepangliové sympatikové vlákna sa začínajú v bunkách postranných stĺpcov miechy (ncl. intermediolateralis), vystupujú ako rr. communicantes albi a vstupujú do povrazcov. Truncus sympathicus cervicalis, uložený pred proc. costotransversa-rius,

má v krčnej oblasti 3 ggl. – ggl. cervicale superius, medium et stellatum, z kt. vystupujú rr. communicantes grisei, viscerales et vasculares.

Pregangliové parasympatikové vlákna na krku sú v pars bulbaris partis parasympathicae n. vagi.

Vertebroradikulárna a vertebromedulárna topografia

V 75 % sa miecha končí tesne nad al. pod úrovňou disku L_1/L_2. Výnimočne sa miecha končí v úrovni L_4 a S_4. Dura mater sa končí v úrovni disku S_1/S_2 až S_3/S_4. Vzťah ukončenia miechy a durového vaku je dvojakého typu:

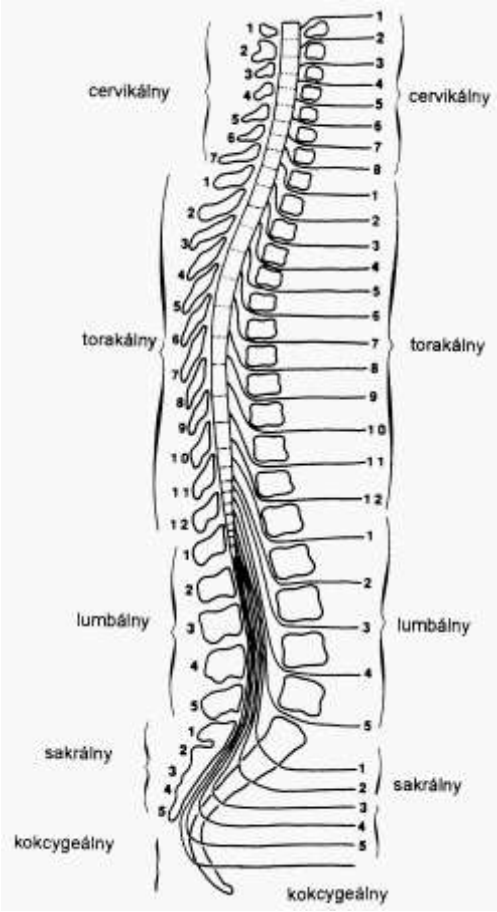

1. typ L_1–S_1 (miecha sa končí pri L_1, vak pri S_1) – conus medullaris sa končí za telom L_1, nad úrovňou disku L_1/L_2. Nervové korene L_1 a L_2 opúšťajú dura mater v úrovni stredu číselne korešpondujúcich tiel stavcov. Koreň L_3 opúšťa dura mater v hornej tretine tela L_3, koreň L_4 v hornej štvrtine tela L_4 a koreň L_5 v hornej pätine L_5. Koreň S_1 prestupuje dura mater pri hornej hrane S_1, resp. niekoľko mm kraniálne od disku L_5/S_1.

2. typ L_2–S_2 (miecha sa končí pri L_2, vak pri S_2) – conus medullaris sa končí na úrovni disku L_1/L_2 až hornej polovice tela L_2. Nervové korene L_1, L_2 a L_3 prestupujú cez dura mater v úrovni stredu číselne korešpondujúcich tiel stavcov. Koreň L_4 vychádza cez dura mater v hornej tretine tela L_4 a koreň L_5 v úrovni hornej štvrtiny. Koreň S_1 opúšťa dura mater pri dolnom okraji disku L_5/S_1.

Nervové korene a nervy ležia diagonálne v medzistavcových otvoroch a prebiehajú medzi mediálnym povrchom horných pediklov a laterálnym povrchom dolných pediklov. Topografia nervov sa dá identifikovať aj pomocou geometrickej projekcie medzistavcových platničiek na oblúky stavcov, napr. na úrovni korešpondujúcej platničky leží kraniálna polovica zygoapofýzového kĺbu.

Inervácia svalov miechovými koreňmi

Svalová skupina	Miechový koreň	Funkcia
Mm. intercostales	Th_4	akcesórne dýchanie
Mm. abdominales	Th_{10}	napätie brušnej steny
M. iliopsoas	L_1, L_2	flexia stehna
M. quadriceps	L_3, L_4	extenzia predkolenia
M. tibialis anterior	L_4	dorziflexia nohy
M. extensor hallucis longus	L_5	dorziflexia palca
M. glutaeus maximus	L_5, S_1	extenzia stehna
m. semitendineus,		
m. semimembranaceus		
M. biceps femoris	S_1	extenzia predkolenia
M. soleus, m. gastrocnemius		
M. flexor hallucis longus	S_1, S_2	plantárna flexia
Sfinktery	S_2, S_3, S_4	tonus sfinkterov

Výbavnosť intervácie hlbokých šľachových reflexov

Spinálny koreň	Periférna inervácia	Reflex
L_{2-4}	N. femoralis	patelový
S_1	N. ischiadicus et tibialis	členkový

Vnemy bolesti a rozlišovanie teploty vedie v mieche spinotalamická dráha, vnemy dotyku, polohocitu a vibrácií zadné stĺpce. Hlavné descendentné dráhy pre motoriku sú v laterálnej kortikospinálnej dráhe v laterálnej bielej hmote miechy.

Segmentálne spinálne nervy opúšťajúce miechu sú zmiešaného motoricko-senzorického typu (pozostávajú z aferentných zadných a eferentných predných koreňov). Následkom toho je, že senzácie z celého tela majú segmentovú distribúciu a premietajú sa v dermatómoch. Dôkladné všetrenie dermatómov spolu s vyšetrením motoriky a šľachových reflexov je dôležité pri určovaní výšky spinálnej lézie.

Zakrivenie chrbtice – chrbtica človeka je zakrivená v predozadnej a frontálnej rovine. V sagitálnej rovine sa na ch. striedajú prehnutia konvexitou dopredu (*lordózy*) a zakrivenia konvexitou dozadu (*kyfózy*). Chrbtica má lordózu krčnú a bedrovú a kyfózu hrudníkovú; medzi posledným bedrovým stavcom a krížovou kosťou je chcrbtica uhlovite ohnutá, čo je podmienené tvarom posledného bedrového stavca, ako aj tvarom medzistavcovej platničky. Toto ohnutie sa nazýva predhorie (*promunturium*). Pod promunturiom nasleduje krížová kosť taktiež kyfoticku prehnutá.

Vrchol krčnej lordózy je medzi C_4 a C_5, vrchol bedrovej je asi medzi L_3 a L_4.

Zakrivenie ch. je výsledkom ťahu svalstva a tiaže útrob, kt. sa uplatňujú pri priamom držaní tela. V plode uloženom v maternici je ch. oblúkovito ohnutá s nepatrným naznačením pro-munturia. Podobne je ohnutá ch. novorodenca, keď ho udržujeme umelo v sediacej polohe. Keď ho položíme na chrbát, ch. sa mu úplne vyrovná.

Prvé zakrivenie, kt. sa tvorí, je *krčná lordóza*. Začína sa v čase, keď dieťa z ležiacej polohy na bruchu dvíha hlavu činnosťou šijových svalov, rozopnutých od záhlavia ku krčnej ch.

Druhé zakrivenie, kt. sa tvorí, je *bedrová lordóza*. Je to v čase, keď sa dieťa učí vzpriamene stáť a chodiť. Do činnosti tu vstupujú vzpriamovače trupu v bedrovej oblasti. Pri pokuse o stojacu polohu hrozí totiž prekotenie hlavy a trupu dopredu; jemu sa bráni zakláňaním v bedrovej ch. dozadu.

Hrudná kyfóza je zvyškom pôvodného oblúkového zakrivenia a zároveň kompenzáciou lor-dóz. Lordózy sú spočiatku prechodné a sú vyznačené len dovtedy, kým je v činnosti príslušné svalstvo. Až po 5. – 6. r. života sa začínajú lordózy fixovať, takže u dospelého človeka, napr. keď leží na vodorovnej podložke, možno v krčnej i bedrovej oblasti podsunúť pod ch. ruku. Okrem napätia chrbticových svalov prispievajú k lordózam aj hmotnosti útrob. Hmotnosť krčných útrob ťahá v stojacej polohe ch. šikmo dopredu, hmotnosť brušných útrob ťahá bedrovú ch. dopredu.

Kyfózy a lordózy sú funkčne výhodné, pretože zvyšujú pružnosť ch., napr. pri doskoku (pružiaci pohyb).

Správne utvorenie lordóz a kyfóz je ukazovateľom dobrého rozvoja šijového a bedrového svalstva.

Vo frontálnej rovine sa chrbtica zakrivuje do strán: *skolióza* (bočitosť) chrbtice. Chrbtica pri každom nesúmernom zaťažení prechodne vybočuje do strán, napr. v stojacej polohe na jednej nohe, al. keď držíme v jednej ruke bremeno. Ale aj v pokoji al. pri súmernom zaťažení býva ch. mierne vychýlená v hrudníkovej oblasti na jednu stranu (tzv. fyziologická skolióza). Je viditeľná pri pohľade zozadu, keď sa farebne vyznačí poloha stavcových tŕňov.

Za príčinu fyziol. skoliózy sa pokladá nerovnaká hmotnosť obidvoch polovíc tela (ťažká pečeň je prevažne v pravej polovici) a väčší rozvoj svalstva na pravej strane u pravákov. Ľavákov je asi 1 %, ľavostranných fyziol. skolióz však 16 %. Príčina fyziol. skoliózy sa hľadá aj v skríženej asymetrii končatín. Ľavá dolná končatina je totiž obyčajne dlhšia ako pravá (kým pravá horná končatina je dlhšia ako ľavá); preto stojí panva mierne šikmo. Sklon k fyziol. skolióze je daný už polohou plodu v maternici, podľa toho, či je plod chrbtovou stranou opretý o pravú al. ľavú hranu maternice. Niekt. autori pochybujú o fyziol. skolióze a pokladajú každú skoliózu za patol.

Asi v 30 % sa vyskytujú rôzne *variácie*, týkajúce sa posunu hraníc medzi jednotlivými úsekmi ch. kraniálnym al. kaudálnym smerom. Rozoznávajú sa 2 varianty: kraniálny a kaudálny.

Kraniálny typ zahrnuje: **1.** sakralizáciu stavca L_5 (čiastočne al. úplne asimilovaný s krížovou kosťou); **2.** výskyt rudimentárneho krčného rebra al. aspoň zväčšenie proc. costotransversa-rius stavca C_7; **3.** kaudalizáciu stavca S_5, kt. nadobúda charakter 1. kostrčového stavca.

Ku *kaudálnemu typu* patrí: **1.** asimilácia atlasu; **2.** skrátenie proc. costotransversarius C_7; **3.** rudimentárne nadpočetné rebrá stavcov L_1 a L_2, t. j. o viac ako je normálne; **4.** lumbalizácia stavca S_1; **5.** sakralizácia prvého kostrčového stavca.

Najväčší kllin. význam má krčné rebro (tlakom na plexus brachialis a a. subclavia) a asimilá-cia atlasu (zmenou prietoku v a. vertebralis).

Vývojové anomálie

Spina bifida (*occulta*) je vrodená štrbina oblúka, niekedy aj tela stavca (tzv. motýľovitý stavec). Rázštepy sa nachádzajú najčastejšie na lumbosakrálnom prechode. Rázštep sám ne-vyvoláva klin. ťažkosti, tie sa zjavia až vtedy, keď vzniknú zrasty a tlak na miechové korene.

Kongenitálny blok stavcov – zrasty dvoch oblúkov stavcov a časti al. celých tiel susedných stavcov. Najčastejšie sa vyskytujú v krčnej oblasti.

Spondylolýza je štrbinový defekt v medzikĺbovej časti oblúka; oddelenie zadnej časti oblúka od tela stavca. Podmieňuje pravú spondylolistézu, t. j. ventrálny sklz tela stavca.



Sakralizácia L_5 ***Krížová kosť s neuzavretým oblúkom S_1 a S_2*** ***Spondylolýza***

Stabilita chrbtice – je jej vlastnosť udržať chrbticové štruktúry súdržné vo všetkých fyziol. polohách tela. Instabilitou sa rozumie patol. stav s vychýlením stavca nad fyziol. rozsah.

Vertikálna statika je podmienená troma typmi morfol. štruktúr – nosičom, čapovcom a ostatnými stavcami. Na nosiči majú statický význam obidve laterálne masy navzájom spojené dvoma oblúkmi. Čapovec tvoria z hľadiska statiky 3 piliere: vertikálne smerujúci kužeľový zub uložený mediálne a dva laterálne, šikmé, paralelné stĺpce kĺbových faziet. Tieto tri piliere sú pripojené na telo stavca. Pedikle na čapovci chýbajú. Distálne od C_3 sú stĺpce uniformné.

Hmotnosť hlavy sa prenáša na chrbticu cez 2 stĺpce nosiča ležiace v jednej rovine. Rozloženie hmotnosti na 3 stĺpce je funkciou čapovca, kt. je preto skutočným garantom správneho prená-šania tiaže. Prenos tiaže kaudálnejšie zabezpečujú 3 stĺpce, zachovávajúce v horizontálnej rovine trojuholníkový tvar s vrcholom ventrálne, kým základňu tvoria kĺbové výbežky a oblúk stavcov.

Tento vertikálny systém ch. podporujú horizontálne opory, kt. na úrovni každého stavca spá-jajú stavec so susednými, a to oblúky nosiča, zadný oblúk C_2 a pedikle s kĺbovými plôškami stavcov nižších úrovní. Priečne a tŕňové výbežky na statike neparticipujú.

Instabilita chrbtice vývolaná úrazom závisí od počtu postihnutých stĺpcov. Chir. stabilizácia spočíva v rekonštrukcii min. 2 stĺpcov s max. snahou upraviť staticky najdôležitejší stredný stĺpec.

Horizontálna statika je výsledkom správnej funkcie dvoch typov medzistavcových skĺbení, kraniovertebrálneho (nemá platničky) a ostatných.

Pri forsírovanom predklone hlavy sa predná plocha zuba opiera o zadnú plochu predného oblúka atlasu. Nadmernému posunu nosiča dopredu zabraňuje napätie lig. cruciforme atlantis, ligg. alaria a membrana tectoria.

Dynamická stabilita chrbtice pri flexii je zabepečovaná súhrou osteoligamentovej kĺbovej opory a väzivových ,,bŕzd“. Väzy brzdiace extrémnu flexiu sa nachádzajú za nucleus pulposus (zadná časť väzivového prstenca, zadný pozdĺžny väz, kĺbové puzdra, žltý väz, nadtŕňové a medzitŕňové väzy). Kostnú podporu tohto systému tvoria kĺbové výbežky, kt. fazety bránia horizontálnemu skĺznutiu Instabilita následkom hyperflexie môže vzniknúť len vylomením týchto výbežkov al. pretrhnutím väzivových ,,bŕzd“.

Pri extenzii sa napínajú väzivové brzdy vpredu od nucleus pulposus (predný pozdĺžny väz a predné časti väzivového prstenca). Kostné elementy limitujúce extenziu ležia v planárnom trojuholníku so základňou vzadu. Zadné časti kĺbov a tŕňové výbežky susediacich stavcov sú pri krajnom záklone hlavy v kontakte.

Inklinácia kĺbových faziet na 45 – 80° k intervertebrálnej rovine zapríčiňuje ich súčasné skĺznutie a rotáciu. Keď dolná pravá kĺbová fazeta smeruje dopredu a nahor, protiľahlá ľavá fazeta sa kĺže dozadu a nadol. Avšak na rotácii a inklinácii sa zúčastňujú všetky štruktúry. Pohyb limitujú šikmé vlákna vo väzivovom prstenci a kostné prekážky – kĺbové výbežky, ako aj uncus. Inklináciu limitujú kĺbové puzdra, medzitŕňové väzy a žltý väz.

Pohyb stavcov nie je založený len na vzájomnom kĺzaní kĺbových faziet po sebe ani na vzá-jomnom kruhovom pohybe dvoch stavcov okolo stredu nucleus pulposus. O stabilite chrbtice rozhoduje geometria intervertebrálneho pohybu.

Instabilita chrbtice – je stav, kt. vzniká následkom poranenia, a to poškodením zadného ligamentového aparátu. Jednoduchá hyperflexia al. hyperextenzia obyčajne nevyvolá roztrh-nutie zdravých a pevných chrbticového väzov. Disky, kĺby a väzy ch. sú odolné voči ťahu a extenzii, ale sú veľmi zraniteľné rotáciou a strihovým mechanizmom. Flexia > 20° a late-rálna inklinácia > 10° na rtg snímke svedčí o roztrhnutí všetkých zadných väzov a poškodení väzivového prstenca.

Dôležitejšie ako prejavy instability na rtg snímkach ch. sú predpoklady na jej vznik. Za nestabilnú sa pokladá chrbtica, kt. sa po zaťažení deformuje a zapríčiní neurol. poškodenie. Podľa Denisa (1984) jestvujú 3 stupne instability: **1.** mechanický (následky ťažkých kompre-sívnych zlomenín al. zlomenín typu bezpečnostných pásov); **2.** neurologický (následky explozívnych zlomeníny, protrúzie disku do kanála); **3.** kombinovaný (následky luxačných a strihových zlomenín).

Dg. instability sa stanovuje na základe funkčného (dynamického) rtg vyšetrenia. Za dg. krité-riá instability hornej C oblasti sa pokladá dislokácia atlasu voči axis o > 3,5 mm na bočnej snímke, v dolnej C oblasti o > 2 mm na bočnej snímke al. angulácia > 11° v segmente chrbtice al. posun kĺbových faziet o viac ako polovicu ich plochy.

Degeneratívne zmeny chrbtice

Degeneratívne zmeny chrbtice zahrňujú →*spondylosis deformans*, lézie medzistavcových platničiek, ako sú osteofyty, hernie (→*diskopatie*), statické a funkčné, resp. dynamické →*blokády*, vyrovnanie fyziol. zakrivení, zúženia intervertebrálnych štrbín, blokové postavenie stavcov následkom degenerácie platničky, vzájomný posun stavcov, unkovertebrálna spondyl-artróza (spondylarthrosis uncovertebralis).

• *Spondylóza* – 1. spondylosis deformans, skrátene spondylóza; 2. neštandardné označenie akýchkoľvek degeneratívnych zmien chrbtice vrátane tvorby osteofytov na apofýzach. Má špecifické prejavy, kt. ju odlišujú od intervertebrálnej osteochondrózy. Obidva procesy zahŕ-ňajú osteofyty. Pojem spondylóza sa často používa nespr. ako syn. degenerácie. Degenerácia je všeobecný pojem, kým spondylosis deformans jeho špecifická podkategória; pozri osteochondrosis intervertebralis, spondylosis deformans.

• *Spondylosis deformans* – degeneratívny proces proces chrbtice postihu-júci anulus fibrosus a väzivový aparát ch. s miernym vzájomným posunom stavcov. To má za následok napínanie pozdĺžnych väzov, iritáciu periostu a vznik okrajových výbežkov (osteofytov). Prítomné sú ventrálne a laterálne marginálne osteofyty, pričom intervertebrálny priestor má primeranú šírku, al. je len ľahko redukovaný. Osteofyty môžu byť rozlične veľké, niekedy sa spájajú a tvoria zobákovité premostenia obmedzujúce pohyblivosť ch. Ochorenie postihuje najmä ventrálnu a ventrolaterálnu stranu ch. V hrudníkovej časti býva postihnutá častejšie pravá strana, kým vľavo v rozsahu Th_4 – Th_{10} chýba. Je to podmienené pp. vzťahom medzi chrbticou a zostupnou aortou. Spondylóza môže byť prim. (postihuje väčšie úseky chrbtice) a sek. (býva obyčajne lokalizovaná, napr. pri lézii medzistavcovej platničky, po úrazoch ap.).

• *Spondylosis deformans localisata* – je následkom iritácie okrajov tiel stavcov priľahlých stavcom postihnutým degeneratívnymi zmenami disku so zúžením medzistavcovej štrbiny, uvoľnením ligamentózneho aparátu, a tým vzájomného posunu stavcov. Následkom iritácie sú osteofyty, kt. sú prejavom produktívnych zmien na okrajoch tiel priľahlých stavcov. Ide o fokálnu hypertrofiu povrchu kosti, príp. s osifikáciou úponov mäkkých tkanív na kosť. Osteofyty môžu byť valovité al. zobákovité. Zobákovité osteofyty sú veľké kostné výrastky odstupujúce tesne pri okraji disku z apofýzy tela stavca smerom k rovnakej časti susedného tela stavca. V L oblasti sú zväčša vpredu a na laterálnych okrajoch, v C oblasti vpredu i vzadu. Je to podmienené epifýzovou okrajovou lištou (upína sa na anulus fibrosus). V L oblasti je lišta podkovovitá (vzadu chýba), v C oblasti prstencovitá (obopína celý obvod). Zadné osteofyty poškodzujú miechu priamo tlakom al. nepriamo zhoršením krvného zásobovania miechy tlakom na cievy. Následkom je vertebrogénna myelopatia. Vyskytuje sa len v krčnej oblasti. Tzv. trakčné osteofyty súkostné výrastky, kt. odstúpujú z apofýzy tiel stavcov asi 2–3 mm nad úrovňou disku a vyčnievajú v horizontálnom smere. Marginálne osteofyty sa vykleňujú z vonkajšieho obvodu apofýzy krycej plôšky stavca a zaň, kým nemarginálne osteofyty sa vyskytujú na inom mieste, než je apofýza krycej plôšky tela stavca.

• *Osteochondrosis intervertebralis* – syn. poškodený disk, chron. diskopatia, osteochondróza, degeneratívny proces chrbtice postihujúci krycie plôšky tiel stavcov, nucleus pulposus a anu-lus fibrosus, kt. charakterizuje zúženie diskového priestoru, vakuový fenomén a reaktívne zmeny na telách stavcov.

• *Unkovertebrálna spondylartróza* – je podmienená produktívnymi zmenami na unkoverteb-rálnych kĺboch, podobných zmenám na okrajoch tiel stavcov. Utvorené osteofyty môžu tlakom na a. vertebralis al. periartériovú sympatikovú spleť vyvolať poruchy prietoku krvi v a. vertebralis. Rtg. spondylartrotické zmeny na ch. treba hodnotiť s rezervou, pretože nie vždy korelujú s klin. symptomatológiou.

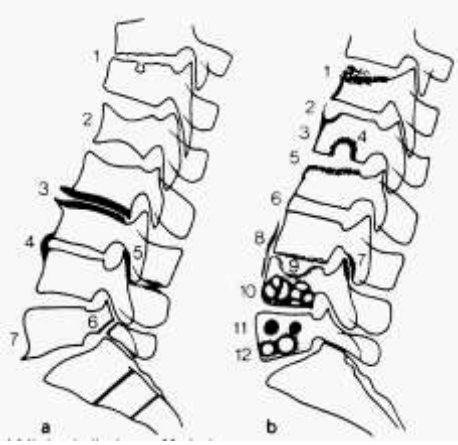

Afekcie chrbtice: **a)** *degeneratívne*: **1.** Scheuermannova choroba; **2.** ,,rybia chrbtica`` pri osteoporóze; **3.** osteochondróza; **4.** hyperostotická spondylóza**; 6, 7.** spondylolistéza so spondylózou; *b) zápalové*: **1.** tbc**; 2 – 7** – Bechterewova choroba; **2** – syndezmofyt; **3** – periostóza; **4** – spondylitída; **5** – spondylodiscitída; **7** – spondylartróza; **8** – parademzmofyt (napr. pri Reiterovom sy., psoriatickej artropatii); **9** – spondylodiscitis infectiosa; **10** – myelóm; **11,12** – osteoplastická, resp. osteolytické ložiská (platnička je intaktná)

Traumatické lézie chrbtice – k traumatickým léziám ch. patria:

• *Fraktúry →zlomeniny.*

• *Limbusová fraktúra* – traumatická separácia segmentu kosti z okraja prstencovej apofýzy tela stavca (namiesto anulárneho úponu). Môže byť združená s herniou disku, zvyčajne s fokálnou al. širokobázovou protrúziou. Môže sa dislokovať do prednej zóny al. dorzálne do zón, kde môžu komprimovať nervové tkanivá.

• ***Luxácie stavcov*** – vznikajú zväčša v C oblasti (najmä C_5 a C_6). Stavec sa dislokuje smerom dopredu oproti nižšie uloženému stavcu. Hrozí kvadruplégia s jej následkami ohrozujúcimi život pacienta.

• Traumatická atlantookcipitálna luxácia (*luxatio atlantooccipitalis*, dislokácia, fixácia) je posun záhlavnej kosti voči nosiču. Post mortem sa zisťuje v 19 – 35 % prípadov s poranením C chrbtice, len výnimočne však prežíva 48 h, 3-krát častejšie prežívajú deti ako dospelí. Predpokladom jej vzniku je extrémne násilie pôsobiace spredu al. zozadu na hlavu pri relat. fixácii trupu a C chrbtice. Rozoznáva sa luxácia s okciputom dislokovaným ventrálne, s longi-tudinálnou distrakciou (distrakčná separácia) a okciputom dislokovaným dorzálne.

Klin. obraz – charakterizujú príznaky zo závažného poranenia hlavy a mozgu s pestrou neurol. symptomatológiou od prejavov pomliaždenia mozgového kmeňa, prerušenia jednotli-vých mozgových nervov až po príznaky lézie predĺženej al. hornej C miechy.

Dg. – stanovuje sa pomocou bočnej rtg snímky al. CT. Podľa Powersa a spol. (1979) o dislo-kácii nosiča svedčí pomer BC/OA > 1,0 (normálny pomer je 0,77); A = predný oblúk nosiča, B = bazión, t. j. stredný bod predného okraja foramen magnum, C = zadný oblúk nosiča, O = opistión, t. j. stredný bod dolného okraja foramen magnum; BC je vzdialenosť medzi baziónom a zadným oblúkom nosiča, OA vzdialenosť medzi opistiónom a predným oblúkom nosiča. Na dislokáciu nosiča u detí treba myslieť, keď vzdialenosť medzi kondylom záhlavo-vej kosti a hornou fazetou atlasu presahuje 5 mm. O dislokácii svedčí aj posun densu s atla-som voči foramen occipitale magnum al. abnormálna separácia okcipitálnych kondylov od hornej fazety nosiča na CT.

Th. – začína sa resuscitačnými opatreniami (zabepečenie adekvátnej ventilácie intubáciou s podporným dýchaním) a imobilizáciou krku v neutrálnej polohe. Definitívna chir. th. spočíva v zadnej okcipito-atlanto-axiálnej fúzii, siahajúcej obyčajne po C3 preformovanými masívnymi

dlahami, fixovanými skrutkami do záhlavovej kosti, ako aj do kĺbových štruktúr stavcov. Aby sa predišlo poškodeniu miechových koreňov, a. vertebralis a samotnej miechy, musia sa skrutky situovať do stredu kĺbov, perpendikulárne k telu stavca s 15° laterálnym vychýlením. Osvedčuje sa Halo-aparát.

Veľmi vážna je transdentálna subluxácia atlasu, kt. sa dá zistiť na bočnej al. špeciálnej trans-orálnej snímke.

• *Whiplash* – [angl. švihnutie bičom] populárny nešpecifický termín zavedený Gayom a Abbottom r. 1953 na označenie úrazov chrbtice a miechy na spojení $C_5/_6$, kt. vzniká ako následok rýchlej akcelerácie al. decelerácie tela. Pretože C_4 je najpohyblivejší, pôsobí ako bič a dolné tri stavce ako rukoväť biča. Môže sa vyskytnúť u tetraplegikov s poranením C chrbtice a miechy bez rtg evidentného posunu. Takýto klin. obraz môžu vyvolať ťažké a kombinovane pôsobiace sily. Predpokladajú sa rôzne mechanizmy, ako je flekčne-dislokačný mechanizmus so spontánnou repozíciou, retropulzácia materiálu platničky, extenčne-distrakčný mechanizmus s nepoznanými, nedislo-kovanými zlomeninami oblúkov al. hyperextenčný mechanizmus. Miecha môže byť pp. poškodená distrakciou v momente extrémnej hyperextenzie, príp. je stlačená medzi uvoľnený žltý väz vzadu a telo stavca vpredu, najmä ak bol kanál predtým postihnutý degeneratívnym procesom so stenotizáciou kanála. V priebehu hyperextenzie nastáva zadný posun jedného C stavca voči druhému, ako aj predný posun oblúka dolného stavca voči hornému. Hyperextenzia môže vyvolať aj subluxáciu a mikrozlomeniny, kt. sa na bežných snímkach nepostrehnú.

• *Luxačné fraktúry* – ohrozujú pacienta poškodením miechy. Na rtg snímke je telo horného stavca posunuté dopredu (ojedinele dozadu), telo dolného stavca je stlačené a môže byť aj priečne rozrušené.

• *Distorzie stavcov* – sú následkom poškodenia väzivového aparátu chrbtice bez traumatických zmien na kostiach.

Zápalové procesy chrbtice *→spondylitídy, →spondylartritídy.*

Nádory chrbtice *→nádory.*

Vyšetrovanie chrbtice – pri vyšetrení chrbtice sa hodnotí fyziol. zakrivenie ch. a jeho odchýlky, jej pohyblivosti, stavu paravertebrálneho svalstva a bolestivosti na tlak. Chrbtica sa vyšetruje poležiačky na bruchu, postojačky, príp. pri chôdzi.

Za fyziol. okolností sú tvar a zakrivenia chrbtice normálne, ch. je voľne pohyblivá všetkými smermi, najvýdatnejšie v krčnej a lumbosakrálnej oblasti.

Za patol. okolností sa zisťujú tieto morfol. odchýlky:

Z normálneho zakrivenia chrbtice možno odvodiť ***chybné zakrivenia.***

• *Plochý chrbát* – chrbtica, na kt. sú málo výrazné predozadné zakrivenia. Vzniká, keď chrbticové svalstvo nie je dosť mohutné al. ochablo (napr. u ľudí, kt. dlho ležali). Sú prejavom slabosti svalstva. Nevýhodou plochého chrbta je v tom, že skoro rovná ch. ľahko vybočuje do strán.

• *Prehnutý chrbát* – je opakom plochého chbrta: lordózy i kyfózy sú vystupňované. Osobitne nápadná býva bedrová kyfóza. Vyskytuje sa u detí s nadmerne vyvinutým svalstvom.

• *Guľatý chrbát* – krčná a hrudníková ch. tvorí plynulý kyfotický oblúk, hlava je sklesnutá dopredu. Môže mať rôznu príčinu: **1.** guľatý chrbát mládeže je zavinený slabosťou šijového svalstva, najčastejšie následkom prílišného al. chybného sedenia, pričom hlava je sklonená dopredu a šijové svalstvo nie je napnuté; **2.** guľatý chrbát ako následok práce vykonávanej trvale v zohnutej polohe (guľatý chrbát truhlárov, cyklistov ap.); **3.** guľatý chbát starcov vzniká nielen stareckým ubúdaním chrbticového svalstva, ale aj znižovaním medzistavcových platničiek. Medzistavcové platničky

svojím tvarom sa totiž zúčastňujú na zakrivení chrbtice; keď postavíme stavce na seba bez medzistavcových platničiek, tvoria vždy kyfotický oblúk.

• *výraznejšia kyfóza*

• *skolióza*

Pohyblivosť chrbtice – závisí od konštitučných faktorov, trénovanosti, fyzickej zaťaženosti, stupňa opotrebovania, pohlavia a veku. Pohyblivosť driekovej chrbtice sa dá vyšetriť niekoľkými testami:

• *Thomayerov manéver* – vyšetruje sa postojačky. Pacient pri predklone flektuje pre bolesť koleno na postihnutej strane. Horné končatiny má spustené dolu; na začiatku bolesti sa odmeria vzdialenosť od špičky po podlahu. Pre bolesť a kontraktúru paravertebrálneho sval-stva je predklon menej výdatný.

• *Schoberov manéver* – pri predklone sa meria vzdialenosť tŕňového výbežku L_5 od označené-ho miesta na chrbtici. Pre kontraktúru paravertebrálneho svalstva a bolesť je táto vzdialenosť menšia.

• *Stiborov manéver* – pri predklone sa meria vzdialenosť L_5–C_7.

• *Bolesť tŕňov na tlak* – vyskytuje sa pri diskopatiách, tlaková bolestivosť paravertebrálne je typická pre radikulárne algické sy., reumatické mylagie, polymyozitídy ap. Význam má najmä lokálna bolesť, kt. svedčí o lokálnom patol. procese.

• *Axiálny tlak na hlavu* (tlak vo vertikálnej rovine tela) môže vyvolať bolesť v mieste lézie medzistavcovej platničky.

• *Franzierov príznak* je vznik bolesti pri kašli, kýchnutí, tlaku na stolicu. Vzniká podráždením postihnutého senzitívneho koreňa zvýšením likvorového tlaku v mieste platničky.

Fyziologický rozsah pohybov chrbtice

Flexia–extenzia

Krčná chrbtica

Flexia: 45°, extenzia: 75°, flexia–extenzia: 120°

	Flexia–extenzia	Rotácia	Inklinácia
Occ.–C_1	20°	2 × 12°	2 × 3°
C_1–C_2	0°	2 × 23°	2 × 0°
C_2–C_3	15°	2 × 6°	2 × 5°
C_3–C_4	15°	2 × 6°	2 × 6°
C_4–C_5	20°	2 × 7°	2 × 6°
C_5–C_6	22°	2 × 6°	2 × 4°
C_6–C_7	18°	2 × 6°	2 × 4,5°
C_7–Th_1	10°	2 × 5°	2 × 5°
Celkový rozsah	120°	2 × 72°	2 × 33,5°

Hrudníková chrbtica

Úplná flexia 30°, úplná extenzia 20°, úplná flexia–extenzia 50°

Drieková chrbtica

L_1–L_2	11°
L_2–L_3	12°
L_3–L_4	18°
L_4–L_5	24°
L_5–S_1	18°

Úplná flexia 53°, úplná extenzia 30°, úplná flexia–extenzia 83°

Aplitúda pohybu celej chrbntice (C + Th + L)

Úplná flexia 128°, úplná extenzia 130°, úplná extenzia–flexia 258°

Axiálna rotácia

Krčná chrbtica

Pravo-ľavá rotácia: 144°

Hrudníková chrbtica

Th_1–Th_2	6°
Th_2–Th_3	6°
Th_3–Th_4	6°
Th_4–Th_5	6°
Th_6–Th_7	8°
Th_7–Th_8	4°
Th_8–Th_9	4°
Th_9–Th_{10}	6°
Th_{10}–Th_{11}	4°
Th_{12}–L_1	10°

Úplná axiálna rotácia hrudníkovej chrbtice 2 × 35° = 70°

Drieková chrbtica

L_1–L_2	2°
L_2–L_3	3°
L_3–L_4	3°
L_4–L_5	4°
L_5–S_1	4°

Úplná áxiálna rotácia driekovej chrbtice 2 × 8° = 16°

Amplitúda pohybu celej chrbtice (C + Th + L)

Úplná axiálna rotácia 2 × 115° = 230°

Inklinácia – laterálna flexia

Krčná chrbtica: Pravo-ľavá inklinácia: 67°

Hrudníková chrbtica: Úplná laterálna flexia 2 × 20° = 40°

Drieková chrbtica: Úplná laterálna flexia 2 × 20° = 40°

Amplitúda pohybu celej chrbtice (C + Th + L): Úplná laterálna flexia 2 × 73,5° = 147°

Zobrazovacie vyšetrenie chrbtice

• *Rtg vyšetrenie chrbtice* informuje o jej morfológii a tvarových a štruktúrnych zmenách, o dynamike ch. ako celku i jej jednotlivých úsekov v pokoji i pri pohybe. K štandardným projekciám patrí predozadná a bočná snímka, k špeciálnym projekciám transorálna projekcia (na zobrazenie atlasu, axisu, dens epistrophei, atlantookcipitálnych a atlantoaxiálnych kĺbov), šikmé snímy krčnej a lumbálnej ch., zobrazenie intervertebrálnych otvorov, kĺbových štrbín a oblúkov stavov) a snímky cervikokraniálneho prechodu. Hodnotí sa tvar stavcov, ich kĺbové výbežky, stav medzistavcových platničiek, unkovertebrálne spojenia.

Pri poraneniach chrbtice sa na predozadnej snímke sledujú axiálne vzťahy a pomery. Skoliotické zakrivenie al. uhlovitá deformácia je typická pre laterálne impakcie a zlomeniny. Schodovité prerušenie obrysov ch. je typické pre translačné lézie (posun ad latus až úplné prerušenie kontinuity o šírku tela stavca). Porovnáva sa súmernosť kontúr stavca s okolitými stavcami, hodnotí výška tela stavca a jeho tvar. Rozšírenie tieňa môže byť prejavom trieštivej zlomeniny postihujúcej telo en bloc, rovnako ako zväčšenie vzdialenosti medzi pediklami. Porovnáva sa symetria pediklov. Predozadná projekcia je rozhodujúca pre zlomeniny priečnych výbežkov, na tŕňových výbežkoch nehľadáme fraktúru ale vybočenie (ako prejav rotácie, príp. translácie).

Treba si pritom všímať aj iných štruktúr (napr. zlomenina rebier môže poukazovať na instabilitu, zmenená paraspinálna čiara a zmenené obrysy m. psoas major na krvácanie). Pri rotačných a strihových zlomeninách Th oblasti je až v > 1/3 prípadov prítomný hemotorax.

Laterálna projekcia je ilustratívnejšia pre posudzovanie rozsahu traumatických škôd na tele stavca. Začína sa s posudzovaním osových pomerov. Klinovitá zlomenina tela stavca sa prejaví kyfotickou deformáciou. Zväčšenie vzdialenosti tŕňových výbežkov je pritom výraznejšie v C ako v Th oblasti. Sleduje sa aj vzájomná poloha a vzťah obrysov tiel stavcov: tvar tela, symetria, stav hornej a dolnej platničky a najmä zadnej hrany. Pátra sa po frontálne prebie-hajúcich fisúrach s ventrálnou dislokáciou prednej časti tela. Pri fraktúre tela býva zreteľné porušenie celistvosti krycích platničiek. Porušenie zadnej hrany stavca, a to aj len jej diskrét-neho vyklenutia v hornej polovici je prejavom trieštivej zlomeniny. Šírka medzistav-covej platničky nepriamo informuje o stave medzistavcovej platničky. Rozšírenie štrbiny býva pri hyperextenčných poraneniach. Percentuálne zmeny kontaktu faziet so zmenami obrysov medzistavcových otvorov svedčia o luxačných poraneniach. Zmeny obrysov, zlomeniny kĺbo-vých výbežkov a vzájomné posuny ich polôh informujú o závažnosti instability.

Na posúdenie funkcie chrbtice sú dôležité funkčné vyšetrenia postojačky, v predklone, úklone a poležiačky. Niekt. morfol. zmeny na chrbtice nemajú nijaký klin. korelát, iné majú výraznú neurol. symptomatológiu.

• *Myelografia* – je rtg vyšetrenie chrbtice. pomocou aplikácie kontrastnej látky do subarachnoidálneho priestoru miechy. Kontrastná látka môže byť pozit. (Amipaque®, Conray®, Dimer-X®, Duroliopaque®, Myodil®, Pantopaque®), ide o tzv. perimyelografiu, al. negat. (vzduch al. ľahké plyny), ide o pneumoperimyelografiu.

• *Perimyelografia* – PMG, kontrastná látka (5 ml) sa podáva lumbálne (ascendentná myelografia) al. subokcipitálne (descendentná myelografia). Postup kontrastnej látky subarachnoidálnym priestorom sa sleduje pod rtg štítom al. na televíznom monitore. Treba si pritom všímať odchýlky od normálneho priebehu. Normálne spomalený prietok býva vo výške C_7 až Th_5.

Ak sa PMG vykonáva subokcipitálnou punkciou, pacienta postupne dvíhame nohami smerom nahor. Tento spôsob sa používa aj pri podozrení na proces (nádor) v hrudníkovej časti chrbtice.

K indikáciám vyšetrenia patria: 1. extradurálne procesy s koreňovou al. miechovou symptomatológiou, najmä prim. a metastatické nádory, neurofibrómy s dislokáciou al. hematómom a i.; 2. intradurálne extramedulárne procesy s miechovou al. koreňovou symptomatológiou (meningeómy, neurinómy); 3. intramedulárne procesy nejasnej genézy, najmä nádory, atrofia miechy, syringomyélia ap.; 4. zápalové chron. procesy obalov miechy (arachnoiditídy); 5. diskopatie s protrúziou al. herniou disku, príp. s osteofytmi.

Relat. kontraindikácie perimyelografie sú podobné ako pri lumbálnej →*punkcii*. K nežiaducim následkom vyšetrenia patria bolesti v nohách, subfebrility, niekedy sfinkterové poruchy a i. Preto sa po ukončení vyšetrenia odporúča vypustiť zvyšok kontrastnej látky.

Pri prekážkach v subarachnoidálnom priestore miechy sa kontrast-ná látka zastaví na úrovni prekážky (,,stop“ kontrastnej látky). Blokáda môže byť čiastočná al. úplná. Podľa tvaru úplnej blokády možno usudzovať na príčinu a lokalizáciu procesu (intra- al. extramedulárnu prekáž-ku). Úplný ,,stop“ môže mať tvar kupoly, dáždnika atď. Neúplný ,,stop“ sa vyznačuje tým, že časť kontrastnej látky sa zadrží a časť prejde cez prekážku. Tak to môže byť v začiatočných štádiách rastu nádoru al. pri arachnoiditíde.

Pri PMG môže ísť o tieto nálezy:

• *Extramedulárne nádory* so ,,stopom“ nad nádorom (pri subarachnoidálnej aplikácii kontrastnej látky) al., ,,stop“ pod nádorom (pri lumbálnej aplikácii kontrastnej látky); dolný okraj kontrastnej látky býva konkávny, má tvar čepca, ,,sedí obkročmo“ na hornom póle nádoru. Pri extramedulárnych extradurálnych nádoroch sa dolný okraj kontrastnej látky postupne zužuje (nie je konkávny). Malé extradurálne nádory na ventrálnej ploche kanála sa môžu pri PMG podobať intramedulárnemu nádoru.

• *Intramedulárne nádory* – roztláčajú kontrastnú látku na boky. Pri PMG sa znázornia sýtymi tieňmi po obidvoch stranách miechy, kt. sa v mieste nádoru zužujú. Kontrastná látka vypĺňa v tomto mieste aj rozšírené koreňové pošvy na obidvoch stranách. Pri intramedulárnych nádoroch je častejšie neúplné zastavenie kontrastnej látky, úplný ,,stop`` sa vyskytuje len pri veľkých nádoroch.

• *Prolaps a herniu medzistavcovej platničky v L oblasti* – pri veľkej hernii môže nastať čiastočný al. úplný ,,stop“ kontrastnej látky, kt. sa na bočnej snímke javí ako zárez v stĺpci, utvorený kontrastnou látkou. Kontrastná látka ,,obteká“ vyčnievajúcu platničku.

• *Spinálne arachnoiditídy* – väčšie arachnoidálne cysty môžu zapríčiniť úplné zastavenie prietoku kontrastnej látky a podobať sa extramedulárnemu nádoru. Pri adhezívnej arachnoiditíde je kontrastná látka roztrúsená pozdĺž celého chrbticového kanála, resp. v mieste predpokladaných zrastov v podobe kvapôčok, kt. sú uložené zväčša v bočných častiach kanála.

Myelografia jódovými látkami rozp. vo vode sa vykonáva len na dg. hernií a prolapsov LS medzistavcových platničiek a procesov v oblasti cauda equina. Styk kontrastnej látky s mie-chou vyvoláva vznik kŕčov.

• *Diskografia* – je kontrastné vyšetrenie medzistavcových platničiek, pričom kontrastná látka (1 ml) sa injikuje cez anulus fibrosus do priestoru nucleus pulposus. Na snímke sa zobrazia trhliny v anulus fibrosus, príp. začiatočné vysúvanie nucleus pulposus, a to skôr ako vznikne manifestná protrúzia al. hernia disku.

• *Spinálna angiografia* – znázornenie spinálnych artérií v určitom úseku miechy pomocou katetrizačnej techniky podľa Seldingera. Špeciálne tenký katéter sa zavedie cez aortu do spinálnej artérie, kt. zásobuje oblasť patol. procesu. Indikuje sa pri podozrení na a–v malformácie a vaskularizované spinálne nádory.

• *Vertebrálna, transspinálna flebografia* – je zobrazovanie chrbticových žilových spletí po inj. hydrosolubilnej kontrastnej látky do processus spinosus L al. Th stavca, a to o jeden segment nižšie ako je predpokladaná lézia. Za normálnych okolností sa dosiahne náplň vertebrálnych žilových spletí (plexus venosus vertebralis internus anterior et posterior). Metóda je vhodná na zobrazovanie epidurálnych procesov, najmä nádorov, kt. už vo včasnom štádiu zapríčiňujú obštrukciu vnútorných žilových chrbticových spletí, laterálnych prolapsov a hernií diskov, kt. tlačia na prednú vnútornú žilovú spleť na príslušnej strane, takže môžu vyvolať obraz podobný epidurálnemu nádoru, ako aj hemangiómov stavcov a epidurálnych varixov.

• *Pneumoperimyelografia* – PPMG, zobrazenie subarachnoidálneho priestoru pomocou negat. kontrastnej látky (vzduchu). Jej výhodou je, že vzduch nedráždi obaly miechy, rýchlo sa resorbuje, vyšetrenie možno kedykoľvek opakovať, vzduchom sa zobrazí celý miechový priestor, možno zistiť šírku, polohu a pohyblivosť miechy, u niekt. pacientov má th. účinok (uvoľnenie zrastov pri spinálnej arachnoiditíde).

Nevýhodou je, že kontrast je menej sýty, takže niekt. detaily môžu ujsť pozornosti. Túto nevýhodu možno však odstrániť tomografickým snímkovaním a tzv. funkčnou PPMG.

Vzduch sa insufluje vždy lumbálnou punkciou. Na znázornenie C oblasti sa aplikuje 30 ml vzduchu pri hlboko predklonenej hlave, na znázornenie ostatných úsekov ch. 50 ml, niekedy aj viac,

poležiačky na boku v Trendelenburgovej polohe. Po skončení insuflácie sa v roz-ličných polohách snímkuje tá oblasť, kde sa predpokladá patol. proces.

Za patol. okolností vznikajú na PPMG podobné rtg obrazy ako pri použití pozit. kontrastných látok. PPMG sa však môže zobraziť nielen horné al. dolné ohraničenie nádoru v miechovom kanáli, ale horné, ako aj dolné ohraničenie. Vzduch často prenikne nad nádor a ohraničí ho z obidvoch strán. PPMG umožňuje zistiť prítomnosť a rozsah atrofických zmien miechy, čo sa prejaví rozšírením subarachnoidálnych priestorov a zmenšením priemeru miechy v prí-slušnom úseku.

• *Počítačová tomografia* – CT, je neinvazívna, nebolestivá zobrazovacia metóda založená na meraní hustoty tkaniva vo viacerých rezoch a hodnotení absorpcie rtg lúčov samočinným počítačom. Má vysokú rozlišovaciu schopnosť, čím umožňuje zdokonalenú morfol. dg. ochorení ch. a miechy, najmä pri použití kontrastných médií (PMG-CT). Výborne zobrazuje oblúky, pedikle, kĺbové výbežky a najmä polohu zadnej hrany stavca voči priesvitu spinálneho kanála. Jej indikáciou sú nejasnosti v dg. poranení (nie verifikácia jasných, klasifikovateľných typov zlomenín ap.), ako aj objasňovanie príčin a rozsahu kompresie miechy al. koreňov. Tomogram v sagitálnej rovine je vlastne dokonalá bočná rtg snímka. Pri translač-ných poraneniach sa odporúča koronárna projekcia. Axiálne rezy umožňujú detekciu disloká-cií zadnej kortikális stavca, ako aj priame zobrazenie protrúzie a jej kvantifikáciu v mm. Neoceniteľné sú pritom pre chirurga údaje o polohe a tvare drobných fragmentov vnútri mie-chového kanála, ako aj vzájomnej polohy faziet. Sagitálna CT rekonštrukcia je patognomická pre posúdenie axiálnej kontinuity miechového kanála.

• *Jadrová magnetická rezonancia* – NMR, umožňuje získať informácie o kostných a väzivových štruktúrach, nesúperí však s CT v zobrazovaní kostných štruktúr. Jej doménou je zachytenie mäkkých tkanív, nervov a koreňov (kompresie, prerušenia), väzov (pretrhnutie), diskov (herniácia) ciev (lézia, trombóza, ateroskleróza) a najmä miechových štruktúr. Je schopná rozlíšiť sivú a bielu hmotu (majú rozdielny obsah vodíkových iónov, a tým rozdielnu absorpciu žiarenia emitovaného ich jadrami). Uplatňuje sa tým v dg. nielen epidurálnych, subdurálnych a intramedulárnych krvácaní, mechanických lézií miechy, ischémie, edému, ale aj lézií miechy infekčných, toxického a metabolického pôvodu, pri kt. je demyelinizácia hlavným patol. procesom. Výhodou NMR je jej neinvazívnosť a práca bez ionizujúceho žiarenia.

Indikácie operácie poranení Th a L chrbtice podľa Lohnerta a Látala (1994) zahrňujú absol. (potreba urgentného chir. výkonu do 6 h) – **1.** neurol.: zjavenie sa deficitu po istom lucidnom bezpríznakovom intervale al. rýchla progresia a nárast príznakov; **2.** morfol.: všetky typy čerstvých nestabilných poranení s neurol. nálezom a otvorené poranenia. K relat. indikáciám (s odložiteľným chir. výkonom na 24 h) patria – **1.** neurol.: kompletný neurol. deficit a konštantné parézy, al. zastavenie regenerácie, resp. reparácie; **2.** morfol.: subluxácie, reluxácie, rekyfotizácie, instabilné poranenia bez neurol. príznakov al. neskoro poznané poranenia, stabilné poranenia s fragmentom v kanáli; **3.** všeobecné: starší vek, nepokojný, delírantný al. psychotický stav, komfort pacienta a jednoduchá ošetrovateľská starostlivosť.

Cieľom operačnej th. je anat. repozícia, dekompresívny débridement na prevenciu sek. myelopatie, nahradenie poškodených diskov, resp. tiel stavcov autológnymi štepmi, stabilizácia uhlovo a osovo stabilným implantátom, kt. umožní včasnú mobilizáciu a rehabilitáciu pacienta.

columnaris, e – [l. columna stlp, stlpec] kolumnový, stĺpcovitý, prúžkovitý.

columnisatio, onis, f. – [l. columna stlp, stlpec] kolumnizácia, zavedenie tampónu do pošvy ako dočasné zabránenie prolapsu maternice.

Colvasone® (Norbrook) →*dexametazón.*

Colybar® (Warner-Lambert) →*cholestyramín.*

Coly-Mycin® (Warner-Chilcott) →*kolistín.*

Colyonal® (Mochida) →*dextránsulfát sodný.*

coma, tis, n. – [g. kóma hlboký spánok] **1.** →*kóma*; **2.** →*koma.*

Coma agrypnodale – syn. →*coma vigile.*

Coma alcoholicum – bezvedomie pri ťažkej intoxikácii alkoholom.

Coma alfa – bezvedomie, pri kt. na EEG dominujú →*alfavlny.*

Coma apoplecticum – bezvedomie vyvolané →*apoplexiou mozgu.*

Coma depassée – psychol. apalický →*syndróm.*

Coma diabeticum (***hyperglycaemicum***) – diabetická (hyperglykemická) kóma.

Coma hepaticum – pečeňová kóma spojená s hepatálnou encefalopatiou.

Coma hyperosmolare nonketoticum – hyperosmolárna neketotická kóma pri diabetes mellitus, pri kt. sú hodnoty ketolátok v tele normálne; prítomná je hyperosmolalita extracelulárnej tekutiny následkom dehydratácie intracelulárnej tekutiny; →*diabetes mellitus.*

Coma hypoglycaemicum – hypoglykemická kóma.

Coma prolongé – psych. franc. termín pre coma vigile, apalický sy.; angl. a prolonged unconsciousness.

Coma uraemicum – uremická kóma.

Coma vigile – syn. c. agrypnodale, angl. locked-in syndrome, hlboké bezvedomie, pri kt. pacient na prvý pohľad budí dojem bdiaceho človeka (má otvorené oči, hýbe rukami ap.). Vyskytuje sa pri cievnych léziách pars ventralis pontis s kvadruplégiou a mutizmom, neporušeným vedomím a zachovaním vôľových vertikálnych pohybov očí, žmurkaním. Syn. deaferentačný stav, pseudokóma; por. akinetický →*mutizmus*.

Comafusin Hepar® inf. (Pfrimer) – Isoleucinum 4,3 g + Leucinum 230 mg + Valinum 3,5 g + Argininum 7,5 g + Ornithini aspartas 5 g + Acidum malicum laevogyrum 3,5 g + Pyridoxini hydrochloridum 600 mg + Nicotinamidum 400 g v 500 ml. Rozt. s prevažným obsahom rozvetvených aminokyselín, kt. ovplyvňuje nerovnováhu aminokyselín pri ťažkých hepato-patiách s encefalopatiou.

Zabraňuje prenikaniu aromatických aminokyselín do mozgu a kompetitívne sťažuje rozvoj pečeňovej kómy. Infundabilum, hepatikum.

Indikácie – insuficiencia pečene (cirhóza pečene, otravy hepatotoxickými látkami, operačné riešenie skratmi, napr. portokaválna anastomóza na pooperačné obdobie).

Kontraindikácie – precitlivenosť na prípravok.

Nežiaduce účinky – možnosť preťaženia obehu, nevyhnutná je bilancia tekutín a minerálov.

Dávkovanie – 1 – 1,5 l/24 h v i. v. infúzii rýchlosťou 40 – 60 ml/h.

comatosus, a, um – komatózny, týkajúci sa →*kómy.*

Comabatrin® (Pfizer) – anthelmintikum; →*pyrantel*

Combat® (Cyanamid) – insekticídum; →*hydrametylnón.*

Combec® (Tokyo Tanabe) – antiflogistikum, analgetikum; →*kyselina flufenamová.*

Combelen® inj. ad us. vet. (Bayer) – Propionylapromazini hydrochloridum 0,1 g v 10 ml, trankvilizér používaný vo veter. med.; →*propionylpromazín.*

combetinum →kombetín.

Combiase Special® drg (Luitpold) – Cloroxinum 100 mg + Chlorquinaldolum (dichlorhydroxychinaldinum) 50 mg + Aspergillasum 60 mg + Pancreatinum 300 mg + Fel tauri depur. sicc. 30 mg v 1 dr.; kombinované digestívum obsahujúce enzýmovú aktivitu pankreatínu, enzýmový koncentrát z plesne *Aspergillus oryzae* (proteáza, hemiceluláza, celuláza a amyláza), hovädzích pľúc a črevné dezinficiens s bakteriostatickými, antiprotozoárnymi a fungistatickými vlastnosťami.

Kloroxín sa nepatrne resorbuje, dosahuje v čreve vysokú koncentráciu, pôsobí na mnohé patogénne baktérie, giardie, kvasinky a niekt. plesne, amebicídne na vegetatívne formy. Nie je dostatočne účinný na patogénne *E. coli* a salmonely. Neovplyvňuje normálnu črevnú flóru, nevyvoláva rezistenciu. Rastlinné proteázy pôsobia v širokom rozpätí pH, aj v kyslom prostredí žalúdka. Štiepi aj celulózu a znižuje tak fermentáciu rastlinných častí potravy v čre-ve. Zvieracia žlč pôsobí ako emulgátor tukov a choleretikum.

Indikácie – akút. dyspepsia (gastroenteritída, enterokolitída) s pp. infekčnou etiológiou al. na podklade dysmikróbie; letné hnačky, kvasná a hnilobná dyspepsia, dyspepsia po th. antibio-tikami, sy. slepej kľučky.

Nežiaduce účinky – nauzea; pri dlhodobom podávaní riziko polyneuropatií, poškodenia n. opticus; zriedka alergické prejavy.

Dávkovanie – 3-krát/d 1 – 2 dr. počas jedenia, nerozkúsané zapiť trocha tekutiny, používať 1 týžd.

Combicol Kent® inj. ad us. vet. (Boos) – Antigen K88 typu ab, ac, antigény K99, 987-P v tit-roch min. 1:128 a enterotoxín LT v titri min. 1:64 v 2 ml, veter. imunopreparát používaný na vakcináciu gravidných zvierat a ochranu ošípaných, oviec a teliat proti koliinfekciám.

Combinal A, A+D2, E, K1® ad us. vet. (Galena) – Retinoli palmitas 50 000 IU v 1 ml, veter. prípravok s vitamínmi nerozp. vo vode (A , D, E, K) upravený pomocou vhodných stabilizá-torov na vo vode rozp. form. Podáva sa v období max. rastu, gravidite, laktácii, pri deficite vitamínov.

Combinal-Selevit® sol. ad us. vet. (Galena) – Tocopheroli acetas 60 mg + Natrii selenis pen-tahydricus 5 mg v 1 ml, veter. prípravok vitamínu E a selénu. Podáva sa pri encefalomalácii a exsudatívnej diatéze hydiny, nutričnej svalovej dystrofii teliat a jahniat a i. ochoreniach zvierat s karenciou vitamínu E a selénu.

combinatio, onis, f. – [l. combinare spojovať] kombinácia, zlučovanie, pridružovanie.

Combizym compositum drg® (Luitpold) – Extr. enzymatic. ex *Aspergillo oryzae* 120 mg + pancreatinum 400 mg + Fel tauri depur. sicc. 60 mg v 1 dr.; dvojstupňové dr. uvoľňuje enzýmový koncentrát z *Aspergillus oryzae* (proteáza, celuláza, hemniceluláza a amyláza) v žalúdku.

Rastlinné proteázy štiepia bielkoviny na oligopeptidy a aminokyseliny a stimulujú žalúdkovú a pankreatickú sekréciu. Celulázy štiepia rastlinnú potravu, čím zabraňujú vzniku prebytoč-ného plynu v aborálnych úsekoch GIT, pankreatické enzýmy sú chránené acidorezistentnou vrstvou pred HCl žalúdkovej šťavy. Uvoľnenie pankreatických enzýmov a žlče nastáva až v alkalickom prostredí dvanástnika. Enzýmové zložky pankreatínu štiepia všetky základné živiny. Žlč (fel tauri) podporuje trávenie tuku a stimuluje cholerézu, pôsobí až v tenkom čreve. Pankreatické enzýmy sa prakticky neresorbujú, v čreve sa rozkladajú. Digestívum používané na substitúciu nedostatočnej sekrécie pankreasu.

Indikácie – substitučná th. pri poruchách vonkajšej sekrécie pankreasu (chron. pankreatitída, nádory pankreasu, stavy po operácii pankreasu, cystická fibróza pankreasu), maldigescia pri poruchách sekrécie žlče (cholestáza, ťažšia hepatopatia), inhibícia tráviacich enzýmov (th. antibiotikami), nedostatočný styk tráveniny s tráviacimi šťavami (stavy po resekciii žalúdka, urýchlená pasáž tenkým črevom).

Kontraindikácie – neuvádzajú sa.

Dávkovanie – 1 dr. počas jedenia al. po ňom, nerozkúsané zapiť trocha tekutiny.

Combot Equine® (Kowa) – koronárne vazodilatans; →*dilazep.*

Combudoron® (Weleda) – Arnicae tincturae basica a. u. h. 5 mg + Urticae tinctura basica a,. u. h. 95 mg v 1 g masti. Fytofarmakum; →*arnika.*

combustio, onis, f. – [l. *comburere* spáliť] **1.** spálenie (rýchla oxidácia s emisio tepla); **2.** →*popálenina*, oparenie. Popáleniny vznikajú väčšinou doma. Môžu ich vyvolať obarenia horúcou kvapalinou, horúcou masťou, pri dopravných nehodách, výbuchoch chem. látok, porušeným elekt. vedením, požiaroch, žeravými predmetmi (pece, variče, žehličky ap.), príp. prudkým slnením. Vzniká pritom povrchový erytém a v 2. stupni vezikuly, kt. sa hoja po vyprázdnení kvapaliny spontánne. Tretí stupeň postihuje aj hlbšie vrstvy kože a vyžaduje chir. ošetrenie.

Tepelné poranenia (popáleniny, *combustiones*) sa delia na 4 stupne podľa hĺbky poškodenia: **I°** – ohraničené začervenanie kože; **II°** – puchiere; **III°** – suchá nekróza, bledá koža al. až vzhľad čiernj eschary; **IV°** – odumretie tkaniva, zuhoľnatenie.

Pacienta s popáleninami od 20 do 40 % povrchu tela treba po resuscitácii šoku odoslať do špecializovaného popáleninové centra. Popáleniny > 40 % povrchu tela > III° majú infaustnú prognózu.

Popáleninu I°, kt. sa prejavuje prechodným erytémom treba ošetriť studeným kúpeľom a mas-ťovým obväzom. Tepelné poškodenia II°, puchiere priložením sterilného masťového obväzu al. punkciou puchiera a odsatím seróznej tekutiny. Prvá pomoc pri ostatnch popáleninách sa vykonáva preložením sterilného obväzu.

Prvá pomoc pri popáleninách pozostáva z ochladenia postihnutej oblasti. Povrchové popáleniny sa hoja po rutinnom ošetrení a ochrane pred infekciou spontánne do 2 týžd. Hlbšie popáleniny vyžadujú lekárske ošetrenie s nutričnou podporou a zhodnotením pľúcnych funkcií, príp. transplantáciu kože, cievny al. rekonštrukčný výkon.

Combustio bulbi – popálenina očnej gule, oka; podobný obraz vyvoláva poleptanie oka (→*causoma bulbi*). Podľa závažnosti sa c. b. delí na 4 stupne: I. Hyperémia spojovky – oko je červené s jemnou sekréciou, na rohovke býva povrchová koagulácia epitelu. Prognóza je dobrá a zhojenie možno očakávať za niekoľko d. II. Chemóza bulbárnej spojovky – oko je bledoružové, rohovkový epitel je nekrotický, suchý. Prognóza je tiež väčšinou dobrá, na rohovke môžu ostať jemné zákaly, kt. nemusia podstatne znižovať zrakovú ostrosť. III. Nekróza a ischémia bulbárnej spojovky, kt. je akoby poliata mliekom, oko je biele, prítomná je povrchová a hlboká nekróza prejavujúca sa porcelánovým vzhľadom. Prognóza je vážna a výsledkom je vždy podstatné zníženie zrakovej ostrosti. IV. Zuhoľnatenie povrchových štruktúr oka. Ide vždy o trvalú stratu oka.

Príčinami popálenín bývajú plameň, horúca voda, para, výbuch atď. Zložitejšie sú popáleniny oka, pri kt. žeravé teleso vyvoláva kontúziu bulbu al. jeho perforáciu.

V th. je dôležitá prvá pomoc – rýchly výdatný výplach spojovkového vaku čistou vodou al. fyziol. rozt., po rýchlom transporte pacienta k špecialistovi revízia spojovkového vaku, najmä po poranení vápnom, pátranie po príp. zvyškoch pod hornou mihalnicou, ďalšie dôkladné výplachy spojovkového

vaku. Výživa rohovky a spojovky sa zabezpečuje vazodilatanciami apli- kovanými vo forme kv. al. inj. pod spojovku (Divascol®), epitelizácia sa podporuje kv. a epitalizačnými masťami (Panthenol®, azulén, aminokyseliny, Axerophtol®, glukóza). Druhotnej infekcii sa predchádza súčasným podávaním antibiotík lokálne, príp. celkove. Následkom poleptania oka môže vzniknúť biely leukóm. Ak prekáža videniu, rieši sa transplantáciou rohovky (keratoplastika). Závažnou komplikáciou je sek. →*glaukóm.*

Combustio bullosa (***vesiculosa***) – bulózna popálenina, pri kt. sa tvoria puchiere.

Combustio escharotica – escharotická, nekrotická popálenina, pri kt. sa tvoria príškvary.

Combustio. necrotica – nekrotická popálenina; →*combustio escharotica.*

comedo, onis, f. – [l. comedere zožierať] komedón, zápalové ochorenie mazových žliaz s čiernymi hyperkeratotickými zátkami v ústi folikulov.

Comelian® (Kowa) – koronárne vazodilatans; →*dilazep.*

comes, itis, m. – [l.] sprievodca, účastník.

Cometamine® (Yamanouchi) – tiamínový preparát; →*cykotiamín.*

co-methylcobalaminum – kometylkobalamín; →*vitamín* B_{12}.

Comfolax® (Searle) – laxatívum, zvláčňujúce stolicu; →*dokusát sodný.*

comitalis, e – [l.] snemovný.

Morbus comitalis – zastar. výraz pre epilepsiu (ak bol pri snemovaní niekto touto chorobou postihnutý, snemovanie sa prerušilo).

comitans, antis – [l. *comitare* sprevádzať] sprevádzajúci, pridružujúci sa.

comitatus, a, um – [l. *comitare* sprevádzať] sprievodný, pridružený.

Comite® (Uniroyal) – akaricídum; →*propargit.*

COMLA – kombinácia chemoterapeutík cyklofosfamid + vinkristín + metotrexát (s kys. listovou) + cytarabín.

Comlyho syndróm – [Comly, Hunter H., angl. lekár] →*syndrómy.*

comm., cp. – farm. skr. l. compositus zložený.

Command® (FMC) – herbicídum; →*dimetazón.*

commasculatio, onis, f. – [l. *cum* s, spolu + l. *masculus* mužský] komaskulácia, homosexualita, pohlavný styk medzi mužmi.

Commelinaceae – podenkovité, čeľaď jednoklíčnolistových trvácich al. jednoročných rastlín. Vyznačuje sa sukulentnými bylinami s uzlovito členenou stonkou, striedavými listami, pravidelnými al. súmernými kvetmi s kalichom a korunou. Rastú v trópoch (asi 40 rodov, 550 až 600 druhov). Všeobecne známe a pestované izbové rastliny sú tradeskancia virgínská (*Tradescantia virginiana*), tradeskancia bielokvetá (*Tradescantia albiflora*) a záhradná rastlina podenka belasá (*Commelina coelestis*).

commensalis, e – [l. cum s, spolu + l. mensa stôl] komenzálny, spolustolujúci.

commensalismus, i, m. – [l. cum s, spolu + l. mensa stôl + -ismus] komenzalizmus, symbióza, vzájomne prospešné spolužitie dvoch organizmov.

commentatio, onis, f. – [l. commentari uvažovať] uváženie, príprava.

Commetamin® – preparát tiamínu; →*cykotiamín.*

Commifora molmol ENGL. (*Commiphora*) – syn. *C. abyssinica, C. schimperi* (*Bursera-ceae*), myrhovník abesínsky, syn. etiopská myrha. Suchomilný ker al. malý strom. Tŕnisté konáriky má porastené malými tuhými listami. Kvety sú obojpohlavné al. jednopohlavné. Plod je polodužinatá kôstkovica. Malé stromčeky rastúce v juž. Arábii, sev. Etiópii, Somálsku, Sudáne, sev. Indii. Drogu tvorí prirodzený produkt získaný narezaním kmeňov – Gummiresina myrha (ČsL 4). Na divorastúcich, zriedkavo pestovaných rastlinách sa narezáva kmeň a konáre. Zo sekrečných kanálikov kôry vyteká zlatožltá gumoživica myrha, nikdy nevyteká samovol'ne, ale až po poranení. Na vzduchu rýchlo tuhne do tvrdých slzovitých zrniek al. hrudiek. Myrha príjemne aromaticky vonia a má horkú chuť. Zdrojom myrhy sú aj iné druhy myrhovníkov, napr. C. africana zo Sudánu a C. schimperi z etiópskej oblasti. Myrha obsahuje a 10 % silice zloženej z pinénu, *m*-krezolu, limonénu, eugenolu a i., ďalej 30 – 40 % živice a 30 – 60 % slizovitých (gumovitých) látok. Rozpúšťajú sa v liehu. Krehké kusy nepravidelného tvaru, na povrchu červenožltkasté až hnedé, horkej škrabľavej chuti a slabého príjemne aromatického zápachu.

Commifora molmol

Obsahové látky sú veľmi rôznorodé, 40 – 60 % tvorí v liehu rozp. živica obsahujúca triterpénové kys., estery a alkoholy, silica zložená zo seskviterpénov (najmä furanoseskvi-terpénov), alkoholov a uhľovodíkov. V liehu nerozp. podiel označovaný ako surová guma sa skladá asi z 20 % proteínov a asi 70 % polysacharidov, kt. hydrolyzujú na galaktózu, ara- binózu a kys. 4-*O*-metylglukurónovú. Z drogy sa pripravuje Tinctura myrrhae, kt. sa používa ako antiseptikum a dezinficiens, často spolu s trieslovinovými tinktúrami a silicami na liečenie zápalov v ústnej dutine. Myrhový rozt. sa pridáva do zubných pást, ústnych vôd a pod. ako dezinfekčná a dezodoračná účinná zložka. Rezinoid z gumoživice druhu C. chironium sa nazýva opoponax a tvorí jednu z hlavných parfumových kompozícií modernej kozmetiky. Parfumujú sa ňou mydlá, rúže, púdre, ústne vody a zubné pasty. Dobre fixuje vôňu. Liehový rozt. myrhy.

comminutivus, a, um – [l. *comminuere* zmenšiť, rozbiť] kominuttívny, roztrieštený, rozbitý.

commissura, ae, f. – [l. *comittere* spájať] komisúra, spoj, spojenie.

Commissura alba anterior – biela hmota medzi substantia intermedia a fissura mediana anterior, s krížiacimi sa vláknami; predné spojenie obidvoch hemisfér mozgu uložené pri prednej strane III. mozgovej komory.

Commissura alba posterior – jednotlivé krížiace sa vlákna v commissura grisea posterior.

Commissura anterior cerebri – predné priečne spojenie obidvoch hemisfér mozgu uložené pri prednej strane III. mozgovej komory. Kmeň komisúry leží za lamina terminalis a je viditeľný v naj-ventrálnejšej časti III. komory.

Commissura epithalamica (***posterior***) – priečny pruh vláken pred stopkou epifýzy; leží medzi recessus pinealis III. komory a vstupom do aqueductus mesencephali. V nej sa krížia vlákna z blízkych jadier.

Commissura grisea anterior (***posterior***) – sivá hmota pred (za) centrálnym miechovým kanálikom.

Commissura habenularis – c. habenularum, vlákna z jadier habenuly, krížiace sa v strednej čiare. Kríženie leží kraniálne od recessus pinealis III. mozovej komory.

Commissura labiorum – prechod hornej pery do dolnej v ústnom kútiku.

Commissura labiorum pudendi dorsalis (***ventralis***) – zadné (predné) spojenie pyskov ohanbia.

Commissura palpebrarum lateralis – spojenie kože hornej a dolnej mihalnice navonok od laterálneho očného kútika.

Commissura palpebrarum medialis – spojenie kože hornej a dolnej mihalnice pri vnútornom očnom kútiku.

Commissura posterior cerebri – zadné mozgové spojenie uložené blízko epifýzy.

commissuralis, e – [l. *comittere* spájať] komisúrový, spojovací.

commissurolysis, is, f. – [l. *comittere* spájať + g. *lyein* uvoľňovať] komisurolýza, chir. uvoľnenie pozápalových zrastov srdcových chlopní.

commissurotomia, ae, f. – [l. *comittere* spájať + g. *tomé* rez] **1.** komisurotómia, chir. preťatie al. oddelenie zrastov v mieste srdcových chlopní; **2.** preťatie spinotalamickej dráhy v mieste jej kríženia v commissura anterior cerebri.

commode – [l.] primerane, náležite, vhodne.

common cold – [angl.] celkové prechladnutie.

Common cold virus – vírus celkového prechladnutia; →*Rhinovirus.*

Common Comfrey Balsam® crm. (Naturland) – Symphiti rqadicis extractum aquosum fluidum 10 g + Aklantoinum 100 mg + Chamomillae et Calendulae extractum paraffinosum 6 g + Alfa-tocoferoli-DL-acetas + Salviae etheroleum v 100 g krému. Fytofarmakum, dermato-logikum. Používa sa na ošetrovanie poúrazových stavov (kontúzie, distorzie, opuchy, zápaly) a ako súčasť každodennej starostlivosti o pokožku. Vzhľadom na prítomnosť pyrolizidínových alkaloidov sa odporúča prípravok aplikovať len na nepoškodenú kožu a jeho používanie nesmie prekročiť 4 – 6 týžd. v roku.

commotio, onis, f. – [l. *commovere* prudko pohnúť] komócia, otras.

Commotio cerebri – komócia mozgu, otras mozgu. Ide o náhlu, traumaticky vzniknutú globálnu, krát-kotrvajúcu, funkčnú, reverzibilnú poruchu mozgových funkcií. Vzniká následkom pôsobenia tlakovej, ppríp. likvorovej vlny. Tlaková vlna prebehne rýchlou mouzgovým tkanivom a mozgovými komorami naplônenými likvorom. Náraz likvorovej vlny na mozgový kmeň poškodzuje bunky retikulárnej formácie a vyvolá reverzibilné zmerny koloidného tlaku (zmena sólu na gél). Poškodené neuróny a ich výbežky strácajú schopnosť prenášať vzruchy, čo sa najviac prejaví na synapsiách (generalizovaná asynapsia). Poruchy vedomia vyvoláva priame poškodenie axónov a lézia retikulokortikálnych vláken, kt. má za následok funkčné al. štruktúrne rozpojenie mozgového kmeňa a mozgovej kôry. Na patogenéze c. c. sa zúčastňujú ak prechodné ischémia mozgového tkaniva. Morfol. zmeny na mozgu sa nezisťujú.

Klin. obraz – charakterizuje okamžité, bezvedomie s následnou amnéziou, trvajúce niekoľko minút (ľahký stupeň), hodín (stredný stupeň) až dní (ťažký stupeň). Typická je reverzibilnosť príznakov.

Pacient v bezvedomí je bledý, prítomná je mydriáza bez reakcie zreníc na osvetlenie, bradypnoe, bradykardia, pacient nereaguje na bolestivé podnety, končatiny po nadvihnutí bezvládne padajú, niekedy sa pozorujú ,,plávajúce bulby“.

Keď sa pacient preberá k vedomiu často vracia, má závraty, je dezorientovaný v mieste, čase, príp. i osobe.Môžu vznikať delíria, hysterické prejavy a i. psychotické stavy a pacient môže náhle vykonáť

násilný čin, na kt. sa potom nepamätá (je súdne osloboditeľný). V ďalšom štádiuu sa pacient sťastuje na bolesti hlavy, závraty, najmä pri pohybe hlavu, predklone al. vstávaní z postele, čomu zodpovedá objektívne zistený nystagmus (asi v 1/3 prípadov). Niekedy sa pozoruje ortostatická hypotenzia, kt. sa dajú overiť Schellongovým testom (pokles systolického a vzostup diastolického tlaku pri zmene polohy tela z ležiacej do stojacej). Tieto vegetatívne príznaky sú pp. následkom traumatického poškodenia krčnej chrbtice, napr. blo-kády, lézie medzistavcovej platničky, subluxácie (sy. zadného sympatika; Barrého-Lieouov sy.; →*syndrómy*).

Objektívne sa zisťuje šľachovookosticová hyporeflexia, mierny nystagmus, drobné zmeny na EEG, zvýšený tlak likvoru, kt. má normálne zloženie.

Dg. – stanovuje sa na základ e anamnézy úraz s bezvedomín, z kt. sa prebral a nemá nijaký neurol. deficit. Má iba amnéziu na úraz, bolesti hlavy, niekedy vracia a má vestibulárne po-ruchy.

Dfdg. – treba vylúčiť zmliaždenie mozgu (prítomné sú ložiskové príznaky; →*contusio cerebri*), epidurálny a subdurálny hematóm. Ťažko sa odlišujú najmä stavy s viacerými drobnými kontúznymi ložiskami.

Th. – obyčajne stačí pokoj na posteli a ľahká dehydratačná th. Podávajú sa analgetiká, ataraktiká, sedatíva,. príp. hypnotiká, pri vestibulárnych príznakoch. Dôležité je pozorovanie pacienta. Má obyčajne dobrú prognózu, niekedy však vzniká postkomočný sy., pp. následkom otasu vestibulárneho aparátu. Pomerne dobrú prognózu otrasu mozgu skresľuje psychol. spracovanie úrazu, kt. vyúsťuje odo neurózy (reaktívnej al. rentovej), ako aj vznik poúrazového cervikokraniálneho a cervikobrachiálneho sy. (→*synrómy*).

Commotio cordis – otras srdca pri tupom náraze al. poranení hrudníka. Klin. príznaky sú podmienené spazmom vencovitých ciev, trhlinami s príp. nekrózou a ložiskovými hematómami, neskôr malatickými ložiskami v myokarde. Môžu postihovať srdcovú priehradku, chlopne a koronár-ne cievy; môže sa vyvinúť aneuryzma (Äaneurysma cordis).

Dg. – sa stanovuje na základe nálezu následkov násilia na hrduníku, údajov bolesti v prekordiu, slabosti a príznakov zlyhávania obehu (bledosť, cyanóza, poruchy vedomia, pokles TK, arytmie, prejavy žilovej stázy, dilatácie srdca a prejavov pľúcnej stázy). Pri poškodení chlopní vznikajú príznaky nedovieravosti. Dg. sa potvrdzuje pomocou EKG a ultrasonografie. Ťažšia je dg. pri polytraumatizme.

Th. – zameriava sa na udržiavanie obehu (podľa hodnôt centrálneho žilového TK), homeostázy vnútorného prostredia, th. príp. arytmie, pri zastavení srdcovej činnosti a fibrilácii komôr masáž srdca, medikamentózna, resp. elekt. defibrilácia s príslušnou farmakoterapiou. Pri tamponáde perikardu punkcia, resp. operačná revízia perikardiálnej dutiny.

Commotio medullae spinalis – otras →*miechy.*

Commotio retinae – otras sietnice; vzniká pri kontúzii bulbu (→*contusio bulbi*); prejaví sa ako edém sietnice (Berlinovo skalenie).

communicans, antis – [l. *communicare* stýkať sa] komunikujúci, spájajúci.

communicatio, onis, f. – [l. *communicare* stýkať sa] komunikácia, spojenie, oznamovanie.

communicatus, a, um – [l. *communicare* stýkať sa] spojený, združený.

communis, e – [l.] spoločný, všeobecný.

communiter – [l.] spoločne.

Community Mental Health Center – angl. sociálne centrá duševného zdravia. Tretia psychiatrická revolúcia v zmysle revolty proti tradičným psychiatrickým nemocniciam. Podporil ju záujem

federálnej vlády USA, nápor psychofarmák a zmena psychiatrických oddelení, ako aj vplyv psychodynamických teórií. Ide o presun starostlivosti o pacientov do mimonemocničnej starostlivosti, deinštitucionalizácia duševne chorých, zabránenie tzv. sy. sociálneho zlyhania.

community psychiatry – angl. sociálna psychiatria. Uvádzajú sa viaceré koncepcie: **1.** ,,psychiatrické sociálne programovanie“ – liečiť sa má spoločnosť (analogicky s pacientom); je to neprijateľná, zjednodušujúca transpozícia lekárskych koncepcií do oblasti sociálnych vied; **2.** forma socioterapie, napr. v psychiatrickej nemocnici; **3.** forma sociálnej psychiatrie pre jedinca, kt. zotrváva vo svojom priamom sociálnom prostredí; do popredia prichádza ambulantná starostlivosť, práca s mikrosociálnym prostredím (rodina, pracovisko ap.); **4.** rôzne psychiatrické extramurálne zariadenia, poradne, ambulancie, stacionáre atď.; **5.** forma preventívnej psychiatrie; **6.** forma pozitívnej starostlivosti o zdravie, t. j. snaha o zlepšenie duševného zdravia pomocou socioštruktúrnych postupov. Zdravie sa definuje ako optimálny somatický, duševný a sociálny stav, a nielen ako neprítomnosť ochorenia (definicía WHO). C. p. vychádza z toho, že psychiatrické zariadenia nie sú schopné riešiť návrat pacienta do jeho domáceho a sociálneho prostredia. Zdôrazňuje sa nevyhnutnosť zapojiť do th. sociálne funkcie rodiny a malých skupín a pacienta liečiť blízko domova a rodiny pri min. sociálnej dislokácii. Vyvíja sa snaha pomôcť adaptácii pacienta pomocou intrapsychických faktorov a faktorov prostredia, u osôb s rizikom ochorenia zasahovať preventívne.

commutabilis, e – [l. *commutare* zmeniť] zmeniteľný, vymeniteľný, premeniteľný.

commutatio, onis, f. – [l. *commutare* zmeniť] komutácia, zmena, premena, obrat.

Comolliho príznak – [Comolli, Antonio, *1879, tal. patológ] →*príznaky.*

Comox® (Norton) – antimikróbiová látka, účinná aj proti pneumocyste, kotrimoxazol, kombinácia →*sulfametoxazol* a →*trimetroprínu.*

comp. – skr. z l. compositus zložený.

COMP – skr. kombinácie chemoterapeutík cyklofosfamid + vinkristín + metotrexát + pred-nizón.

compactinum →*kompaktín.*

compactus, a, um – [l. *compingere* spájať] kompaktný, zložitý, hutný, tuhý, celistvý.

compago, onis, f. – [l.] stavba, zloženie, súbor, spojenie.

comparabilis, e – [l. *comparare* porovnávať] komparabilný, porovnateľný.

comparans, antis – [l. *comparare* porovnávať] porovnávací.

comparatio, onis, f. – [l. *comparare* porovnávať] komparácia, porovnanie, prirovnanie.

comparativus, a, um – [l. *comparare* porovnávať] komparatívny, porovnávací.

Compass Diagnostic Tests in Arithmetic – dg. školský test spočívajúci prevažne v sčítaní: prvá časť testu obsahuje 70, druhá 66, tretia 12 a štvrtá 18 úloh.

compatibilis, e – [l. compati spolu cítiť] kompatibilný, znášanlivý, vzájomne spojiteľný.

compatibilitas, atis, m. – [l. compati spolu cítiť] kompatibilita, zlučiteľnosť, prípustnosť (napr. krvi darcu a príjemcu).

Compazine® (SK & F) antiemetikum; →*prochlórperazín.*

compendium, i, n. – [l. compendere odvažovať] kompendium, zisk, skrátenie, súhrn poznat-kov vedeckého odboru, príručka obsahujúca takýto prehľad.

Compendium® (Polifarma) – anxiolytikum; →*bromazepam.*

Compendium medicamentorum – zbierka zjednotených požiadaviek kvality a kontrolných postupov pre štáty býv. RVHP. Realizátorom myšlienky vyslovenej na Medzinárodnom sympóziu o štandardizácii liečiv (1959) bol Ústav pre kontrolu liečiv v Berlíne vedený J. Richterom. Vychádzalo po častiach, prvá časť vyšla r. 1970. R. 1986 sa zmenil názov C. m. na Farmakopea RVHP.

compensans, antis – [l. *compensare* vyvážiť] kompenzujúci, vyvažujúci, vyrovnávajúci.

compensatio, onis, f. – [l. *compensare* vyvážiť] kompenzácia, vyváženie, vyrovnanie, nahra-denie funkcie niekt. orgánu (tkaniva) zvýšenou al. zníženou činnosťou iného orgánu (tkani-va).

compensatorius, a, um – [l. *compensare* vyvážiť] kompenzačný, vyvažujúci, vyrovnávajúci, výmenný.

competens, entis – [l. *competere* byť schopný] kompetentný, príslušný, povolaný, oprávnený, spôsobilý.

competentia, ae, f. – [l. *competere* byť schopný] kompetencia, príslušnosť, povolanosť, oprávnenosť, spôsobilosť.

compilatio, onis, f. – [l. *compilare* obrať, vziať niečo] kompilácia, odborná al. vedecká práca vzniknutá novým zostavením cudzích poznatkov.

Compitox® (M & B) – herbicídum; →*mekoprop.*

Complamex® (Wülfing) – vazodilatans, vazospazmolytikum, antihyperlipoproteinemikum; →*xantinolniacinát.*

Complamin tbl® (Galenika; Italchimici) – Xantinoli nicotinas 150 mg v 1 tbl., vazodilatans, vazospazmolytikum, antihyperlipoproteinemikum (vyvoláva najmä zníženie hypertriacylgly-cerolémie); →*xantinolniacinát.*

complexus, us, m. – [l. complecti zahrňovať] komplex, celok, súhrn, súbor.

complexus varicosus cruris – varikózny komplex, súbor zmien pri varixoch predkolenia; →*varixy.*

complicatio, onis, f. – [l. complicare spliesť] komplikácia, spleť, zhoršenie, pridruženie sa ďalšej choroby.

complicatus, a, um – [l. complicare spliesť] komplikovaný, zložitý, spletitý, zhoršený pridružením sa ďalších chorobných zmien.

Compocillin® (Abbott) – polosyntetické penicilínové antibiotikum; →*penicilín H hydrabamín.*

Compocillin-V® (Abbott) – polosyntetické penicilínové antibiotikum; →*penicilín V hydrabamín.*

Compocillin VK® (Ross) – polosyntetické penicilínové antibiotikum; →*penicilín V.*

componens, entis – [l. componere skladať] komponent, zložka, súčasť, časť nejakého celku.

compos, compotis – [l.] spôsobilý, schopný niečoho.

compositio, onis, f. – [l. componere skladať] kompozícia, skladba, zostava.

compositum, i, n. – [l. componere skladať] skladba, zloženie, zostava.

compositus, a, um – [l. componere skladať] zložený, zostavený, usporiadaný.

Compound Sodium Lactate® i. v. inf. (Braun) – kombinovaný približne izotonický rozt. so zákl. iónmi a laktátom; infundabílium. Obsahuje: Kalli chloridum 400 mg + Natrii chloridum 6 g + Calcii chloridum dihydricum 270 mmg + Natrii citras 3,12 g + Aqua pro inj. ad 1000 ml. Používa sa ako izotonická náhrada tekutín pri vyváženej acidobázickej rovnováhe bez hypoxie, centralizácie a hyperkaliémie, pri miernej metabolickej acidóze a dehydratácii po náhrade expanznými koloidnými rozt.

comprehensibilis, e – [l. comprehendere pochopiť] pochopiteľný, vnímateľný.

comprehensio, onis, f. – [l. comprehendere pochopiť] pochopenie, vnímanie.

comprehensivus, a, um – [l. comprehendere pochopiť] komprehenzívny, chápavý, vnímavý.

compressi, orum, m. – [l. comprimere stlačiť] syn. pulveres compressi, comprimata, com-prettae tablety.

compressio, onis, f. – [l. comprimere stlačiť] kompresia, stlačenie, zhustenie. ***C. craniover-tebralis*** – kraniocerebrálne stlačenie s fraktúrou lebky a zmliaždením mozgu.

compressivus, a, um – [l. comprimere stlačiť] kompresívny, stlačiteľný.

comprattae →*compressi.*

Compral® – sedatívum, hypnotikum; →*trichlóruretán.*

Compralgyl® – sedatívum, hypnotikum; →*trichlóruretán.*

Comprecin® (Warner-Lambert) – antibiotikum; →*enoxacín.*

comprimata →*compressi.*

Compudose 365® (Elanco) – estrogén; →*estradiol.*

Comrey Personality Scales – multidimenzionálna stupnica väčších oblastí osobnosti: dôvera x obranné postoje; poriadkumilovnosť x chýbajúca kompulzia; sociálna konformita × vzpurnosť; aktivita x nedostatok energickosti; emočná stabilita x neuroticizmus; extroverzia × introverzia; maskulinita x feminita; empatia x egocentrizmus.

Comptonov jav – [Compton, Arthur Holly, 1892 – 1962, amer. fyzik, nositeľ Nobelovej ceny za fyziku r. 1927] rozptyl fotónov na voľnej nabitej častici, napr. voľnom elektróne al. slabo viazanom elektróne z hornej elektrónovej vrstvy atómu.

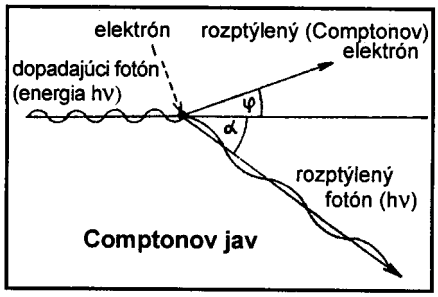

C. j. možno pokladať za šikmú (nestredovú) zrážku pružných guľôčok fotónu a čas tice, pri kt. platí zákon zachovania energie a impulzu. Pri zrážke sa fotón odchýli od pôvodného smeru a jeho vlnová dĺžka sa zväčší o hodnotu zodpovedajúcu energii, kt. odovzdá nabitej častici. Častica súčasne nadobudne rýchlosť zodpovedajúcu tejto energii. Tento fenomén potvrdil Compton (1923) rozptylom rtg lúčov na elektrónoch. Bol to jeden z prvých dôkazov kvantového charakteru svetla.

COMT – skr. →*katechol-O-metyltransferáza.*

ConA – skr. →*konkanavalín A.*

Conadil® (Riker) – antikonvulzívum; →*sultiam.*

conalbuminum – ovotransferín; →*konalbumín.*

conamen, inis, n., conatus, us, m. – [l. conari pokúšať sa] pokus, úsilie.

Conamen (conatus) suicidii – samovražedný pokus.

conc. – farm. skr. l. concentratus koncentrovaný.

concanavalinum →*konkanavalín.*

concavitas, atis, f. – [l. *concatus* vydutý] konkavita, vydutosť.

concavus, a, um – [l.] vydutý.

Concemin® – acidum ascorbicum; →*kyselina askorbová.*

concentratio, onis, f. – [l. *con (cum)* s, spolu + l. centrum stred] koncentrácia, sústredenie, zahustenie; množstvo látky v objemovej jednotke.

concentratum, i, n. – [l. *con (cum)* s, spolu + l. *centrum* stred] koncentrovaný, sústredený, zosilnený, zahustený.

concentricus, a, um – [l. *con (cum)* s, spolu + l. *centrum* stred] koncentrický, majúci spoločný stred, sústredný.

Conceplan® (Grünenthal) – kombinácia noretindrónu a acetátu s estrogénom, progestagén; →*noretindrón.*

Concept Evaluation Technique – variant Rorschachovho testu, vyvinutý McReynoldsom (1951).

conceptio, onis, f. – [l. concipere zhrnúť, pojať] koncepcia, poňatie, chápanie, spôsob nazerania, osnova; počatie.

Conceptrol® (Cilag, Ortho) – Monoxynolu-9 5 % w/w v 1 vagínovom čapíku; lokálny antikoncepčný prostriedok. Neiónový surfaktant, detergens, emulgátor, stabilizátor. Rozpúšťa sa v pošve a spája sa s jej prirodzeným sekrétom, utvára spermicídnu a fyz. bariéru tým, že pokrýva vonkajšiu bránku hrdla maternice a adheruje na stenu pošvy, čím zabezpečuje antikoncepčnú ochranu; →*monoxynol.*

conceptus, us, m. – [l. *concipere* zhrnúť, pojať] počatie.

Conceral® (Takeda) – syntetický pentapeptidový analóg LH-RH, stimulans gonád; mono-acetát →*fertirelínu.*

concisus, a, um – [l. *concidere* rozsekať na kusy] koncízny, stručný, úsečný, zhustený.

conclusio, onis, f. – [l. *concludere* uzavrieť] uzavretie, ukončenie, záver.

conclusus, a, um – [l. *concludere* uzavrieť] uzavretý, previsnutý.

Conco NI® (Continental Chem) – neiónový surfaktant, detergens, emulgátor, stabilizátor; →*nonoxynol.*

concoctio, onis, f. – [l. *concoquere* dobre variť] zavarenie, strávenie.

concoctus, a, um – [l. *concoquere* dobre variť] zvarený, strávený.

concomitans, antis – [l. *con (cum)* s spolu + l. *comitare* sprevádzať] konkomitantný, sprevádzajúci, sprievodný.

Conconiho test →*testy.*

Concor® (E. Merck) – Bisoprololi fumaras 5 al. 10 mg v 1 tbl. Kardioselektívny blokátor β_1-adrenergických receptorov bez vnútornej sympatikomimetickej aktivity. Antihypertenzívum; hemifumarát →*bisoprololu.*

concordans, antis – [l. concordare zhodovať sa] zhodujúci sa.

Concordin® (Merck & Co.) hydrochlorid →*protriptylínu.*

concors, dis – [l.] jednomyseľný, svorný, zhodný.

concrementum, i, n. – [l. concrescere zrastať] konkrement, kameň, tuhý útvar utvárajúci sa za patol. podmienok v dutých orgánoch.

concretio, onis, f. – [l. concrescere zrastať] zahustenie, zrastenie.

Concretio pericardii – zrast parie-tálneho a viscerálneho listu srdcového vaku.

concretus, a, um – [l. concrescere zrastať] zrastený, vnímateľný, skutočný, konkrétny.

concrustatus, a, um – [l. *con (cum)* s, spolu + l. crusta kôra, povlak] stuhnutý, potiahnutý kôrou.

concubina, ae, f. – [l. *concubare* spať s niekym] konkubína, súložnica.

concubinatus, us, m. – [l. *concubare* spať s niekym] konkubinát, súložníctvo, voľné manžel-stvo bez riadneho sobáša.

concubitus, us, m. – [l. *concubare* spať s niekym] súlož, pohlavný styk.

concussio, onis, f. – [l. *concutere* ortiasať] konkúzia, otras.

condensans, antis – [l. *condensare* zahustiť] kondenzujúci, zahusťujúci.

condensatio, onis, f. – [l. *condensare* zahustiť] kondenzácia, zahustenie, zrazenie.

condensator, oris, m. – [l. *condensare* zahustiť] kondenzátor; **1.** zariadenie na zrážanie pár, zrážač; **2.** zariadenie na hromadenie elektr. nábojov; →*kondenzátor.*

condensus, a, um – [l. *condensare* zahustiť] kondenzovaný, zahustený.

condescendatia, ae, f. – [l. *condescendere* vychádzať v ústrety] kondescencia, zhovievavosť, blahosklonnosť.

conditio, onis, f. – [l.] podmienka, požiadavka; celkový stav jedinca vzhľadom na jeho výkon.

Conditio sine qua non – podmienka, bez kt. nie je niečo možné, nevyhnutná podmienka.

conditionalis, e – [l. *conditio* podmienka] kondicionálny, podmieňovací, podmienečný.

condimentum, i, n. – [l. *condire* koreniť] korenie.

conditus, a, um – [l. *condire* koreniť] korenený, chutný, cukrovaný.

Condol® →*vitamín* D_2.

condolentia, ae, f. – [l. *condolere* mať sústrasť] kondolencia, sústrasť, prejavy sústrasti.

condomum, i, n. – [angl. *condom*] kondóm, prezervatív, mužský ochranný a antikoncepčný prostriedok z gumy.

Condorelliho syndróm →*syndrómy.*

Condrosulf® (IBSA) – dvojsodná soľ →*chondroitín-4-sulfátu.*

conducens, entis – [l. *conducere* spojovať] vedúci, zhromažďujúci.

Conducton® (Klinge) – antagonista β-adrenergických receptorov; →*karazolol.*

conductor, oris, m. – [l. *conducere* spojovať] konduktor, nosič určitej choroby, napr. žena pri hemofílii; sonda, zavádzač na umiestenie prístroja na presne určené miesto.

conduplicatio, onis, f. – [l. conduplicare zdvojiť] konduplikácia, zdvojenie.

conduplicato corpore (**partus**) – osobitná forma spontánneho pôrodu pri macerovanom al. nedonosenom plode. Spontánny pôrod plodu pri priečnej polohe s ohnutím hrudnej chrbtice do ostrého uhla.

Conduplicatio corpore

conduplicatus, a, um – [l. *conduplicare* zdvojiť] zdvojený.

conduranginum →*kondurangín.*

condylaris, e – [g. kondylos kĺbový hrboľ] kondylový, patriaci ku kondylu.

condyloideus, a, um – [g. *kondylos* kĺbový hrboľ + g. *eidos* podoba] kondyloidný, podobný kondylu

condyloma, tis, n. – [g. *kondylos* výbežok + *-oma* bujnenie] kondylóm, kožný výrastok podobný bradavici.

Condyloma accuminatum – končistý kondylóm. Vírusová choroba kože a slizníc, vegetácie, ružové, papilomatózne, karfiolovité útvary okolo genitálu a análneho otvoru. Patrí k chorobám, prenášaným prevažne pohlavným stykom, kt. vyvoláva papovavírus podobný vírusu bradavíc (human papilloma virus, HPV 3), kt. vyvoláva bujnenie prechodných slizníc. Jeho vznik u muža podporuje fimóza, kvapavka i negonoroická uretritída, u žien okrem kvapavky podpo-ruje výtok a nedostatočná hygiena.

Prvým prejavom sú drobné papuly farby normálnej kože al. ľahké začervenené, hladkého al. mierne zdrsneného povrchu, kt. sa rýchlo zväčšujú a menia na filiformné, stopkaté, inokedy až karfiolovito rozoklané útvary. Ich povrch sa často maceruje al. eroduje a pokrýva zapácha-júcim povlakom. Postupne sa môžu tvoriť ďalšie vegetácie, kt. sa šíria na celý genitál. Najčas-tejšou lokalizáciou u muža je okraj glans penis pri sulcus coronarius, vnútorný list predkožky a frenulum, u ženy labia majora a minora a introitus vaginae, menej často iné oblasti genitálií, ústie uretry a okolie análneho otvoru.

Osobitnou formou je Buschkeho-Löwensteinov sy. vyskytujúci sa u mužov s fimózou s kar-fiolovitými útvarmi postihujúcimi celý genitál, zasahujúcimi do corpora cavernosa a uretry, ako aj perigenitálnu oblasť.

Dg. – určuje sa na základe typického klin. obrazu a mikrobiol. vyšetrenia. Na vyšetrenie sa zasiela materiál zoškrabaných morf do odberovej súpravy, resp. skúmavky naplnenej fyziol. rozt. Priamy dôkaz pôvodcu sa dá získať mikroskopovaním (v jadrách buniek rohovej vrstvy epidermy sa zisťujú bazofilné intranukleárne inklúzie), imunofluorescenčnými metódami a elektrónovou mikroskopiou. Možno použiť aj metódu CPR. V akút. štádiu sa dajú zistiť protilátky IgM (bežne sa však nevyšetrujuú).

Dfdg. – 1. syphilis condylomatosa (condylomata lata – ploché útvary, peniažkovité, tuhé, hladké, mokvajúce, červenohnedej farby, pozit. séroreakcia na syfilis, dôkaz Treponema palli-dum); 2. spinocelulárny a papilomatózny karcinóm (priebeh podstatne pomalší, infiltrovaná spodina, nevyhnutné je histol vyšetrenie); 3. pemphigus vegetans (stopkaté útvary, často zmeny prítomné aj inde na tele, iný histol. obraz).

Th. – zlepšiť miestnu hygienu, liečiť súčasnú kvapavku, uretritídu, balanitídu, výtok ap. Vegetácie sa odstraňujú miestnou aplikácou cytostatík (20 – 25 % podofylín v parafínovom oleji na 6 – 10 h, potom zmyť vodou; →*Condylox*®, príp. 5 % fluorouracil v masti) al. 95 % rozt. alkoholu po pokrytí okolia vegetácií zinkovou masťou. Pri príp. podráždení a zápalovej reakcii kože sa ordinujú hypermangánové kúpele a indiferentný zásyp. Drobné vegetácie sa dajú odstrániť kryoterapiou tekutým dusíkom, zoškrabaním ostrou lyžičkou v lokálnej anestézii kelénom al. argónovým laserom. Pri rozsiahlych c. a. chir. zákrok. Pri Buschkeho-Löwensteinovom sy. je prognóza nepriaznivá (deformácie penisu, niekedy je nevyhnutná amputácia). Odporúča sa sérol. vyšetrenie na AIDS.

Condyloma latum – syphilis condylomatosa, druhé štádium syfilisu charakterizované kožnými vyráž-kami v podobe plochých papúl s macerovaným povrchom; →*syfilis*.

Condylox® liq. – Podophyllotoxinum 5 mg v 1 ml (0,5 % rozt. Najúčinnejší lignán izolovaný z podofylínu, používa sa v th. condyloma accuminata; →*podofylotoxín.*

conessinum →*konesín.*

Conet inf.® (Lek) – Imipenemum monohydricum 500 mg + Cilastatinum natricum 500 mg v 1 amp., β-laktámové antibiotikum zo skupiny penému; →*imipeném.*

confabulatio, onis, f. – [l. confabulari tárať] konfabulácia, skresľovanie skutočnosti, chorob-ná obrazotvornosť.

confectiones, um, f. – [l. conficere zostaviť] konfekta, látky pocukrované al. v cukre balené, používané na th. účely.

confer – porovnaj, skr. cf.

Conferon cps.® (Chinoin) – Ferrosi sulfas (ferrum sulfuricum oxydulatum) 250% mg (= 50 mg Fe^{2+}) + natrii dioctylsulfosuccinas 35 mg v 1 kps., antianemikum.

Indikácie – anémie z nedostatku železa (akút. a chron. krvácanie, gravidita, laktácia), anémie pri infekciách, nutričné anémie; anémie následkom malabsorpcie (resekcia žalúdka). Sideropénia (latentná, darcovia krvi); esenciálna hypochrómna anémia; kožné a sliznicové lézie pri deficite Fe (atrofická rinitída, ragády, ulcerácie). Pri pernicióznej anémii sa podáva ako adjuvans špecifickej th.

Kontraindikácie – kumulácia železa, poruchy utilizácie železa, ťažká hepatopatia al. nefro-patia, hemolytické anémie.

Nežiaduce účinky – podráždenie GIT, bolesti hlavy, závraty; pri predávkovaní hemosideróza. C. znižuje resrocpiu súčasne podávaných tetracyklínov.

Dávkovanie – 1 kps. 2 – 3-krát/d.

configuratio, onis, f. – [l. *configurare* usporiadať] konfigurácia, zoskupenie, priestorové sporiadanie.

conflagratio, onis, f. – [l. *conflagrare* horieť] konflagrácia, vzplanutie.

Conflict Resolution Inventory – psych. dotazník s 35 položkami, špecifickými pre určitú situáciu, v kt. sa na pacienta vznáša nerozumná požiadavka. Pacient má naznačiť, ako by sa pravdepodobne zachovala.

conflictio, onis, f. – [l. *conflingere* zraziť sa] konflikt, zrážka, hádka, spor, stretnutie protichodných síl.

confluens, entis – [l. *confluere* stiekať] splývajúci.

confluens, entis, m. – [l.] sútok.

Confluens sinuum – sútok žilových mozgových splavov.

confocalis, e – [l. *con* (*cum*) s, spolu + l. *focus* ložisko] kofokálny, majúci spoločne ohnisko.

conformatio, onis, f. – [l. *conformare* napodobovať] konformácia, utváranie, prispôsobenie.

conformis, e – [l. *con* (*cum*) s, spolu + l. *forma* tvar, podoba] konformný, podobou zhodný, podobný, prispôposobený.

Confortid inj.® (Dumex) – Indomethacinum natricum 50 mg v 1 fľašt., antiflogistikum, spazmolytikum, inhibítor syntézy prostanoidov; →*indometacín.*

confounder – angl. epidemiol. →*zavádzací faktor.*

confricatio, onis, f. – [l. *confricare* potrieť] konfrikácia, potieranie, potretie.

confrontatio, onis, f. – [l. *con* (*cum*) s, spolu] konfrontácia, postavenie proti sebe kvôli porovnaniu, stretnuutie, zrážka, súčasný výsluch dvoch osôb na porovnanie protichodných mienok, výpovedí ap.

confusio, onis, f. – [l. *confundere* zlievať] konfúzia, popletenosť, zmätenosť.

confusus, a, um – [l. *confundere* zlievať] konfúzny, popletený, zmätený.

congelatio, onis, f. – [l. *congelare* zmrznúť] kongelácia, zmrznutie, omrzlina, lokálny účinok chladu. Pri dlhodobom pôsobení teplôt +4 do +10 °C môže vzniknúť zákopová noha, pri pôsobení teplôt pod teplotou mrazu tkanivá mrznú a nastáva ich trvalé poškodenie. Vznik omrzlín ovplyvňuje teplota a vlhklosť vzduchu, telesný pohyb, druh oblečenia a obuvi (ne-vhodná je tesná obuv) a stav srdcocievneho systému. Nepriaznivo vplýva požitie alkoholu, kt. vyvoláva vazodilatáciu a straty tepla z organizmu, oslabuje signály pociťovania chladu. Chlad poškodzuje najmä endotel ciev, čím sa zvyšuje ich permeabilita a náchylnosť k vzniku trombov. Omrznuté časti sú studené, voskovobiele, krehké, necitlivé. Po zahriatí a rozmrazení sa zjavuje intenzívna bolesť. C. sa delí na 4 stupne podobne ako →*popáleniny.* Niekedy sa ťažko rozlišuje III. a IV. stupeň závažnosti; dfdg. umožňuje vyšetrenie postihnutej cievnej oblasti Dopllerovým prístrojom al. angiografiou.

Th. – postihnuté miesto sa nesmie trieť snehom. S rozmrazovaním sa začína, až keď pominie riziko nového omrznutia. Vhodné je ponoriť postihnuté časti do vody teplej 37 – 40 °C, teplo-ta vody sa kontroluje teplomerom al. druhou osobou (omrznuté časti sú anestetické). Počas rozmrazovania sa podávajú vazodilatanciá (Agapurin®, DH ergotoxin®, Procain®, Xanidil®) a analgetiká (procedúra je bolestivá). Lokálne sa c. ošetruje ako popálenina a pokračuje sa v celkovom podávaní vazodilatancií, analgetík, antiagregačných prípravkov (Acylpyrin®, Curantyl®) a heparínu v profylaktických dávkach.

V príprade potreba sa vykonáva po demarkácii nekrózy nekrektómia. Pri postihnutí IV. stupňa sú často nevyhnutné amputácie akrálnych častí s následnou plastickou úpravou.

Congelatio bullosa – omrznutie s tvorbou puchierov.

Congelatio gangraenosa – najťažší stupeň omrznutia s odumretím tkaniva.

congelatus, a, um – [l. congelare zmrznúť] stuhnutý, zmrznutý, zmrazený.

congenitalis e – [l. *con (cum)* s, spolu + l. *gignere* plodiť] kongenitálny, vrodený.

congestio, onis, f. – [l. *con (cum)* s, spolu + l. *gerere* niesť] kongescia, pasívne prekrvenie orgánu al. tkaniva, nabehnutie.

Complamin retard drg® (Galenika) – Xantinoli nicotinas 500 mg v 1 dr. s protrahovaným účinkom, vazodilatans, vazospazmolytikum, antihyperlipoproteinemikum (vyvoláva najmä zníženie hypertriacylglycerolémie); →*xantinolniacinát.*

complementarius, a, um – [l. *complere* vyplňovať] komplementárny, doplnkový, vzájomne sa doplňujúci.

complementum, i, n. – [l. *complere* vyplňovať] komplement, doplnok; systém krvných proteínov podieľajúcich sa na zrážaní krvi a i. procesoch; →*komplement.*

Complemix® – surfaktant; →*dokusát sodný.*

completatio, onis, f. – [l. *complere* vyplňovať] kompletácia, ucelenie, utvorenie celku z rôznych častí.

completus, a, um – [l. *complere* vyplňovať] kompletný, celistvý, úplný, naplnený.

Complex Coordination Test – psychomotorický test.

complexonum →*komplexón.*

congestivus, a, um – [l. con (cum) s, spolu + l. gerere niesť] kongestívny, pasívne prekrvený, nabehnutý.

conglobatio, onis, f. – [l. conglobare spojiť] zhluk, zhluknutie.

conglomeratio, onis, f. – [l. conglomerare nakopiť] konglomerácia, zmiešanina, zmes, spojenie nesúrodých vecí.

conglutinatio, onis, f. – [l. conglutinare zlepovať] konglutinácia, zlepenie, zlepovanie; zhlukovanie erytrocytov pri sérolog. reakciách.

Conglutinatio orificii externi – zlepenie vonkajšej bránky maternice.

Congo Red →*kongočerveň.*

congressanum →*kongresán.*

congressus, us, m. – [l. *congredi* stretnúť sa] kongres, zjazd vedeckých pracovníkov.

Congressus venereus →*coitus.*

congruens, entis – [l. congruere zhodovať sa] kongruentný, zhodujúci sa, zhodný.

conhydrinum →*konhydrín.*

concha, ae, f. – [l.] koncha, mušľa.

Concha auricularis – c. auriculae, priehlbina na ušnici pri vstupe do vonkajšieho zvukovodu. Ohraničuje juantihelix, antitragus a traus. Horná štrbinovitá časť konchy medzi crus helicis a crus antihelicis sa nazýva cymba conchalis, dolná priestrannejšia časť konchy pod crus helicis a za tragom je cavitas conchalis (cavum conchae).

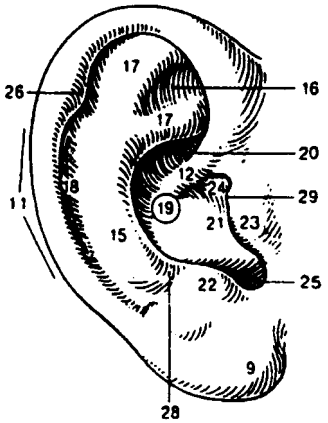

Concha auricularis **(19). 9** – lobulus auricularis; **11** – helix; **12** – crus helicis; **15** – antihelix; **16** – fossa triangularis; **17** – crura antihelicis; **18** – scapha; **20** – cymba conchalis; **21** – cavitas conchalis; **22** – antitragus; **23** – tragus; **24** – incisura anterior (auris); **25** – incisura intertragica; **26** – tuberculum auriculare Darwini; **28** – sulcus auricularis posterior; **29** – tuberculum supratragicum

Concha nasalis – nosová mušľa, časť bočnej steny nosovej dutiny zväčšujúca jej povrch a umerňujúca prúd vzduchu. Dolná mušľa (c. n. inferior) sa pripája k maxile (maxilloturbinale), je najväčšia a siaha najventrálnejšie. Stredná a horná mušľa (c. n. media et superior) patria k riečici (os ethmoides, ethmoturbinalia), sú posunuté viac dozadu, takže ich predný koniec leží na šikmej čiare, rovnobežne s chrbtom nosa. Zadný koniec mušlí zasahuje rovnako ďaleko, takže sú na jednej vertikále.

C. n. rozdeľujú nosovú dutinu na menšie oddiely, prieduchy (meatus nasi). Dolný prieduch (*meatus nasi inferior*) je pod dolnou mušľou, je priestranný, dlhý 4,5 – 6 cm, ventrálne a dorzálne úzky a nízky. Na jeho bočnej stene je vyústenie slzovodu (*ductus lacrimalis*), voľné al. prekryté sliznicovou riasou (*plica ductus nasolacrimalis Hasneri*). Ústie je uložené v prednej časti dolného prieduchu,

vysoko, pri odstupe dolnej mušle, 3 – 4 cm za nosovou dierkou. Dolný prieduch je vo výške ostium pharyngicum Eustachovej rúry, kt. je z neho ľahko dostupná sondou.

Stredný prieduch (*meatus nasi medius*) leží medzi dolnou a strednou mušľou, je napriestran-nejší a najdôležitejší. Ním prechádza prúd vzduchu pri dýchaní. Pred vstupom do stredného prieduchu je nad predným úponom dolnej mušle processus uncinatus a bulla ethmoidea, štrbinovité, 15 – 20 mm dlhé, zriedka okrúhle vyústenie sinus maxillaris (*hiatus semilunaris*). Asi v polovici prípadov sú v sliznici dorzálne pokrývajúcej hiatus sinus maxilla-ris ešte ďalšie 1 – 2 otvorčeky (*ostia maxillaria accessoria Giraldesi*), kt. vznikajú sek. vo vyššom veku, pp. po zápaloch. Prehlbenie v mieste hiatus semilunaris pokračuje pozdĺž processus uncinatus nahor a dopredu, pričom sa lievikovite rozširuje (*infundibulum ethmoi-deum*). Sem vyúsťujú niekt. sinus ethmoidei ant. a často aj sinus frontalis (*infundibulum frontoethmoideum*). Inokedy sa končí infundibulum slepo a sinus frontalis vyúsťuje do ventrálnej časti stredného prieduchu (*recessus frontalis*) samostatne nosovočelovým vývodom (ductus nasofrontalis).

Horný prieduch (*meatus nasi externus*) je medzi concha nasalis med. a stropom nosa. Je najmenší, ťažko prístupný, s ústiami sinus ethmoidei post. Úzky žliabok pri strope nosa (nad agger nasi) sa nazýva sulcus olfactorius; dorzálne nad hornou mušľou je recessus sphenoeth-moideus. Do horného prieduchu nosa vyúsťuje sinus sphenoideus.

Za konchami uložený, 5 – 7 mm široký a 25 mm vysoký priestor sa nazýva meatus nasopharyngeus. Časť nosovej dutiny pri priehradke, medzi ňou a konchami je meatus nasi communis.

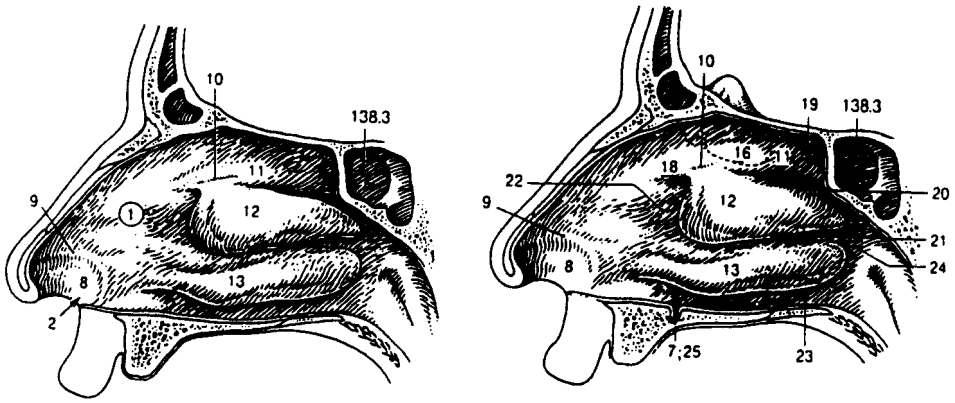

***Concha nasalis superior* (11), *media* (12) *et inferior* (13).** Vľavo: bočná stena nosovej dutiny, vpravo: bočná stena nosovej dutiny, sinus frontalis a sinus sphenoidalis; **1** – cavitas nasi (nosová dutina); **2** – nares (nozdry, obkrúžené nosovej priehradkou a nosovými krídlami); **7** – organon vomerale Jacobsoni (nekonštantný úzly slepý kanálik nad canalis incisivus, zvyšok fylogeneticky starého prídavného čuchového orgánu); **8** – vestibulum nasi (vestibulum nasale, predsieň nosovej dutiny; predný úsek nosovej dutiny až po limen nasi, kde mnohovrstvový dlaždicoviý epitel vestibula prechádza do viacradého riasinkového epitelu vlastnej nosovej dutiny); **9** – limen nasi (lišta zdvihnutá okrajom chrupky nosového krídla, kt. sa končí vestibulum nasi); **10** – sulcus olfactorius (pozdĺžna brázda v sliznici, kt. prebieha medzi odstupom strednej mušle a stropom nosovej dutiny k regio olfactoria); **11** – concha nasalis superior (horná nosová mušľa; malá, uložená pred klinovou kosťou); **12** – concha nasalis media (stredná nosová mušľa, pod ňou leží väčšina otvorov do prinosových dutín); **13** – concha nasalis inferior (dolná nosová mušľa, najdlhšia z mušlí, kryje ústie ductus nasolacrimalis); **16** – regio olfactoria (úsek nosovej sliznice, veľký asi ako koruna, vybavený čuchovými bunkami; zaujíma oblasť lamina cribrosa a priľahlý úsek speta a bočných stien nosovej dutiny); **18** – ager nasi (hrbolček na bočnej stene nosvej dutiny, priamo pred odstupom strednej mušle; zvyšok vývojovo starej prídavnej mušle); **19** – recessus sphenoethmoidalis (výklenok nad hornou mušľou, medzi ňou, prednou stenou dutiny klinovej kosti a stropom nosa); **20** – meatus nasi superior horný prieduch nosa, nad strednou nosovou mušľou); **21** – meatus nasi medius (stredný nosový prieduch, medzi strednou a dolnou nosovou mušľou); **22** – atrium meatus nasi oblasť pri začiatku meatus nasi medius, pred strednou a nad dolnou mušľou); **23** – meatus nasi inferior (dolný nosový prieduch, medzi dolnou mušľou a spodinou nosovej dutiny); **24** – meatus nasopharyngeus priestor za mušľami, kam vyúsťujú tri nosové

prieduchy); **25** – ductus incisivus (nekonštantný slepý výbežok na spodine nosovej dutiny vedľa priehradky, asi 2 cm za nozdrami); **138.3** – sinus sphenoidalis (dutina klinovej kosti v tele klinovej kosti, uložená za recessus sphenoethmoidalis a nad stropom nosohltana; vyúsťuje do recessus sphenoethmoidalis)(podľa Feneisa, 1996)

Concha sphenoidalis – klinová mušľa, časť prednej a spodnej steny klinovej kosti uzatvárajúca ústie sfenoidového sínusu (→*sinus sphenoidalis*).

conchalis, e – [l. concha mušľa] konchový, mušľový, týkajúci sa mušľe.

conchoscopia, ae, f. – [*concho-* + g. *skopein* pozorovať] konchoskopia, priame vyšetrenie nosovej mušle konchoskopom.

conchotomia, ae, f. – [*concho-* + g. *tomé* rez] chir. odstránenie nosovej mušle.

conic(e)inum →*konic(e)ín.*

coni epididymidis (vasculosi) – [l. *conus* kužeľ] kužeľovité lalôčiky v hlave nadvajca oddelené väzivom, každý s 1 al. 2 ductuli efferentes; →*epididymis.*

coniferinum →*koniferín.*

coniformis, e – [g. *konos* kužeľ + l. *forma* podoba, tvar] koniformný, kužeľovitý.

conicus, a, um – [l. *conus* kužeľ] konický, kužeľovitý.

conidium, i, n. – [g. *konis* prach] konídium, výtrusy húb vzniknuté nepohlavnou cestou.

Coniferophytina – Pinophytina, borovicorasty, pododdelenie nahosemenných rastlín, ku kt. patria nahosemenné s listami mikrofylového pôvodu. Rozdeľujú sa na ihličnany (*Coniferopsi-da*) a chvojníky (*Ephedropsida*).

Coniferopsida – *Pinopsida*, ihličiny, trieda oddelenia nahosemenných rastlín (*Gymnosperma-tophyta*), stromov, zriedka krov. Sú pravidelne rozkonárované a majú často brachyblasty. Ich obyč. viacročné listy (mikrofyly) sú prevažne ihlicovitého al. šupinovitého tvaru, striedavého al. protistojného, zriedkavejšie praslenového postavenia. Stonka, v kt. sú otvorené kolaterálne cievne zväzky, pomocou kambiálneho kruhu druhotne hrubne. Charakteristické sú schizogénne živicové kanáliky v kôre, lyku, listoch a často aj v dreve. Len tisovité nemajú živicové kanáliky. Kvety sú jednopohlavné; C. sú jednodomé, zriedkavejšie dvojdomé rastliny. Reprodukčné orgány tvoria šišky, okrem samičích orgánov tisovitých, kt. sú jednotlivé. Samčie kvety pozostávajú z početných šupinkovitých tyčiniek, kt. majú na spodnej strane 2 až 20 peľových komôrok. Samičie kvety tvoria zloženú šišku, pozostávajú z podporného listeňa a zo semennej šupiny s vajíčkami. C. sú vetroopelivé a peľ sa priamo dostane na nahé vajíčko. Po oplodnení vzniká semeno, jeho diploidné embryo je uložené v prvotnom (haploidnom) endosperme, kt. je homologický so samičím prvorastom. Embryo má 2 al. niekoľko praslenových klíčnych listov. Pri dozretí semenné šupiny al. s nimi zrastené podporné listene zdrevnatejú al. zdužnatejú a utvoria šišku al. šiškovú bobuľu (borievka).

C. vznikli asi v karbóne v triede *Psygmohyllopsida* z oddelenia papraďorastov. Rastú takmer po celom povrchu Zeme (50 rodov, 550 druhov), najmä na sev. pologuli, tvoria rozsiahle lesy a majú rozhodný vplyv na vzhľad a klímu krajiny. Pre človeka sú veľmi významné praihličiny (*Votziales*), araukáriovité (*Araucariaceae*), borovicovité (*Pinaceae, Abietaceae*), cyprusovité (*Cupressaceae*), tisovcovité (*Taxodiaceae*), tisovité (*Taxaceae*).

coniinum, i, n. – [g. *koneion* bolehlav] prudko jedovatý alkaloid, kt. sa nachádza v bolehlave; →*koniín.*

coniologia, ae, f. – [g. *konis-kónios* prach + g. *logos* náuka] koniológia, náuka o prachu.

coniometria, ae, f. – [g. *konis-kónios* prach + g. metron miera] koniometria, meranie množstva prachu v atmosfére koniometrom.

coniometron, i, n. – [g. *konis-kónios* prach + g. *metron* miera] koniometer, prístroj na meranie množstva prachu v atmosfére.

coniophagus, i, m. – [g. *konis-kónios* prach + g. *fagein* hltať] koniofág, histiocyt pohlcujúci prachové častice, ,,prachová" bunka.

Coniophoracerae – chrastavkovité, čeľaď triedy bazídiových húb s blanitými al. kôrovitými plodnicami. Čeľaď triedy bazídiových húb. Majú blanité al. kôrovité plodnice. Drevokaz slzivý (*Serpula lacrimans*) s okrúhlou al. laločnatou rozliatou plodnicou rastie vo vhlkých bytoch, ničí najmä podlahy a v pivniciach drevo. Chrastavka pivničná (*Coniophora putanea*) rozkladá drevo v prírode a budovách.

coniosis, is, f. – [g. *konis-kónios* prach + *-osis* stav] konióza, zaprášenie, ochorenie vyvolané inhaláciou prachu.

coniotomia, ae, f. – [l. *conus elasticus* + g. t*omé* rez] konio- tómia, chir. otvorenie priedušnice v conus elasticus – lig. cricothyreoideum.

coniotoxicosis, is, f. – [g. *konis-konios* prach + g. *toxikon* jed] koniotoxikóza, zaprášenie pľúc toxicky pôsobiacim prachom.

conisatio, onis, f. – [g. *konos* kužeľ] konizácia, kužeľovitá excízia z materničného čapíka.

Conium maculatum L. (*Umbelliferae*) – bolehlav plamatý. Obsahuje jedovatý →koniín (0,5 – 1 %), kynhydrín, pseudokonhydrín, metylkoninín, etylpiperidín, kys. koniovú, prchavé a fixné oleje. Po požití sa dostavuje slabosť, ospalosť, nauzea, vracanie, sťažené dýchanie, paralýzy, asfyxia až exitus. Koniínhydrochlorid sa používa ako spazmolytikum.

Conjucain gtt. ophth.® (Dr. Mann) – Oxybuprocaini hydrochloridum 400 mg v 100 ml rozt., oftalmologikum, miestne anestetikum. Používa sa na povrchovú anestéziu rohovky (napr. pri odstraňovaní cudzích teliesok, tonometrii, gonioskopii a i. vyšetreniach), miestnu anestéziu pri chir. výkonoch na oku a pri subkonjunktiválnych al. retrobulbárnych inj. Kontraindikáciou je precitlivenosť na oxybuprokaín. K nežiaducim účinkom patrí prechodná hyperémia, mierne začiatočné bodanie po aplikácii. C. je inkompatibilný s rozt. fluoresceínu. Pri odstraňovaní cudzích telies sa aplikuje 3 – 5 (10)-krát 1 kv. v 30 – 60-s intervaloch, pred tonometriou a gonioskopiou 1 – 2 kv., pred inj. al. operáciou 3-krát 1 kv. počas 5 min.; →*oxybuprokaín.*

Conjucain-Edo sine gtt. ophth.® (Dr. Mann) – Oxybuprocaini hydrochloridum 400 mg v 100 ml rozt., oftalmologikum, miestne anestetikum; →*Conjucain®* gtt. ophhal.; →*oxybu-prokaín.*

conjugalis, e – [l. *coniunx* manžel, manželka] manželský.

conjugata, ae, f. – [l. coniungere spojiť] panvový rozmer, spojnica promontoria a zadnej plochy spony, predozadný priemer panvy.

conjugatio, onis, f. – [l. *coniungere* spojiť] konjugácia, spojenie.

Conjugatophyceae – spájavky, trieda oddelenia zelených rias. Sú jednobunkové al. vláknité (nerozkonárené). Žijú takmer výlučne v sladkých vodách. Nepohlavne sa rozmnožujú delením (jednobunkové) al. fragmentáciou a pohlavne izogamiou, pri kt. sa spájajú dve bezbičíkaté gaméty vzniknuté z protoplamy vegetatívnych buniek. Z jednobunkových patrí k C. napr. dvojčatko (*Desmidium*), vretenovka (*Cosmarium*) a ozdobný mikrestarias (*Micraterias*). Z vláknitých napr. rod spirogyra (*Spirogyra*) so závitnicovitými chloroplastmi a jarmovka (*Zygnema*) s hvizdcovitými chloroplastmi.

conjugatus, a, um – [l. *coniungere* spojiť] konjugovaný, spojený.

conjunctio, onis, f. – [l. *coniungere* spojiť] konjunkcia, spojenie, zlúčenie, jednota.

conjunctiva, ae, f. (tunica) – [l. *coniungere* spojiť] konjunktíva, spojovka. Tenká sliznica, kt. pokrýva zadnú plochu hornej i dolnej mihalnice – tarzálna spojovka (***conjunctiva tarsi***), prechádza cez klenbu spojovky ako tzv. prechodný záhyb (horný a dolný, fornix conjunctivae superior et inferior) na bulbus a kryje jeho prednú časť až po okraj rohovky (*limbus*) – bulbárna spojovka (***conjunctiva bulbi***). Tarzálna spojovka je pevne spojená s tarzálnou platničkou, bulbárna spojovka je pohyblivá proti spodine a len pri limbe pevne spojená so sklérou.

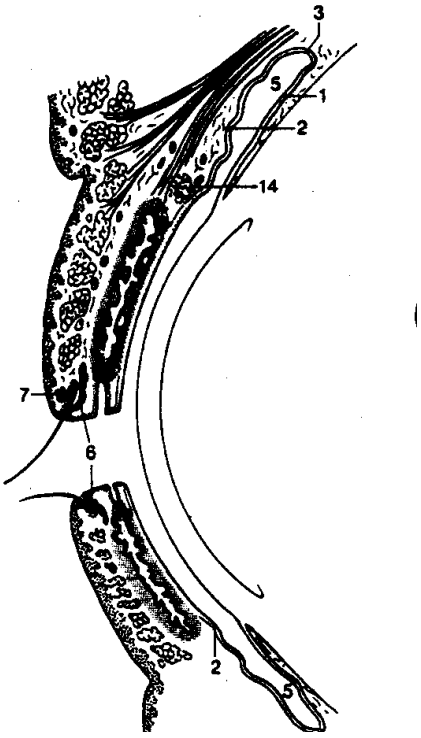

Obr, Tunica conjunctiva bulbaris I – sagitálny rez. 1 – tunica conjunctiva bulbaris (bulbi, bulbárna spojovka, časť spojovkjy pokrývajúca očnú guľu; skladá sa z nerohovatejúceho viacvrstvového dlaždicového epitelu s malým množstvom pohárikovitých buniek a riedkej lamina propria chudobnej na bunky, prestúpenej elastickými vláknami); 2 – tunica conjunctiva palpebralis (mihalnicová spojovka na zadnej strane mihalnice; skladá sa z dvojvrstvového až viacvrstvového cylindrického epitelu s pohárikovými bunkami a riedkej lamina priopria, bohatej na cievy); 3 – fornix conjuntivae superior (horná spojovková klenba; ohyb uložený za hornou mihalnicou vzadu hore, ktorým prechádza tunica conjunctiva palpebralis do tunica conjunctiva bulbi); 4 – fornix conjunctivae inferior (dolná spojovková klenba; ohyb, ktorým prechádza bulbárna spojovka do mihalnicovej spojovky za dolnou mihalnicou); 5 – saccus conjunctivalis (spojovkový vak, štrbinovitý priesdtor medzi bulbárnou a mihalnicovou spojovkou; jeho horný a dolný koniec tvorí fornix conjunctivae superior et inferior); 6 – glandulae ciliares Molli ((apokrinné žľazy na okrajoch mihalníc; vyúsťujú do vlasových pošiev rias al. na okraji mihalníc); 7 – glandulae sebaceae Zeisi (malé mazové žľazy vyúsťujúce do vlasových pošiev rias); 14 – glandulae lacrimales accessoriae (menšie prídavné roztrúsené slzné žľazy, najmä v blízkosti fornix conjunctivae superior)

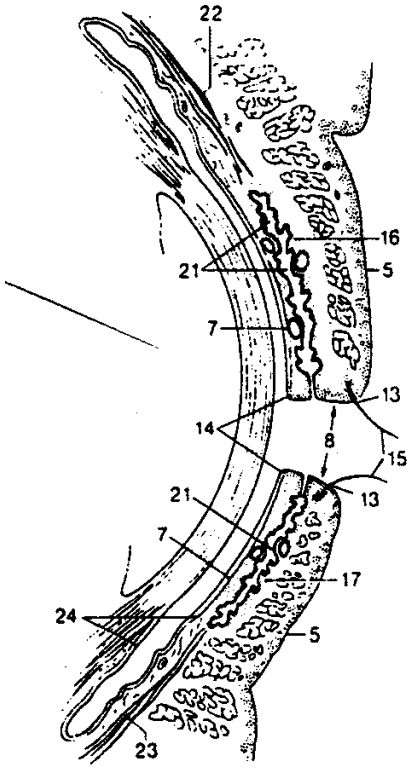

C. sa skladá z povrchovej vrstvy, kt. tvorí viacvrstvový epitel prechádzajúci do epitelu rohovky. Epitel nasadá na podsliznicové väzivo, v kt. sa nachádzajú cievy, nervy, prídavné slzné žľazy a početné zoskupenia lymfocytov. Tarzálne spojovky zásobujú cievy, kt. zásobujú aj mihalnice; predná časť bulbárnej spojovky je zásobovaná z predných ciliárnych artérií. Cievna spleť spojovky v blízkosti limbu sa zúčastňuje aj na výžive rohovky. Jej prekrvenie signalizuje patol. procesy v rohovke. Senzitívna inervácia spojoviek je zabezpečená vetvou n. trigeminus.

Obr. Tunica conjunctiva II – sagitálny rez. **5** – facies anterior palpebralis (predná plocha mihalnice pokrytá kožou); **7** – facies posterior palpebralis)zadná plocha mihalnice pokrytá spojovkovým epitelom s početnými pohárinovými bunkami); **8** – rima palpebrarum (očná štrbina medzi okrajmi hornej a dolnej mihalnice); **13** – limbi palpebrales anteriores (zaoblené prednmé – kožné okraje mihalnice); **14** – limbi palpebrales posteriores (zadné – spojovkové okraje mihalnice); **15** – cilia (riasy, sú zasadené v 3 – 4 radov pri predných okrajoch mihalníc); **16** – tarsus superior (úpolmesiacovitá, miskovito prehnutá horná tarzálna platnička, vysoká asi 10 mm; pozostáva

z tuhého plsťovitého kolagénového väziva; vnútri platničky sú glandulae tarsales); **17** – tarsus inferior (kosáčikovitá, miskovito prehnutá dolná tarzálna platnička, vysoká asi 5 mm; pozostáva z tuhého plsťovitého kolagénového väziva; vnútri platničky sú glandulae tarsales); **21** – glandulae tarsales Meibomi (pretiahnuté holokrinné žľazy, uložené v hornej a dolônej tarzálnej platničke, vyúsťujúce blízo zadných okrajov mihalníc; produkujú lojovitý sekrét, kt. mastí okraje mihalníc); **22** – m. tarsalis superior (hladké svalové vlákna, kt. sa začínajú na rozhraní šľachy a bruška m. levator palpebrae superioris; upínajú sa na tarsus superior); **23** – tarsus inferior (hladké svalové vlákna medzi klenbou spojovky a dolnou tarzálnou platničkou); **24** – tunica conjunctiva (spojovka, pokrýva vnútornú plochu mihalníc; skladá sa z viacvrstvového cylindrického epitelu a lamina propria, kt. je zložená z riedkeho bunkového väziva bohatého na cievy; spojovka prechádza v dvoch ohyboch – klenbách – na očnú guľu, ktorú pokrýva mnohovrstvovým dlaždicovým epitelom až k okraju rohovky)

Z patol. procesov môžu c. postihovať: **1.** zápaly (→*conjunctivitis*); **2.** dystroficko-degeneratívne procesy (xeróza, pterýgium, pseudopterýgium pinguekula); **3.** benígne nádory (dermoidy, hemangiómy, pigmentové névy) a malígne nádory (napr. karcinóm).

conjunctivitis, itidis, f. – [l. *coniungere* spojiť, tunica coniunctiva spojovka + *-itis* zápal] zápal spojoviek, najčastejšia očná choroba.

Klin. obraz – charakterizujú tieto príznaky: **1.** Prekrvenie spojoviek (*hyperémia*) s typickým tehlovočerveným sfarbením je najvýraznejšie v tarzálnej oblasti v oblasti prechodného záhybu, v bulbárnej oblasti (kde je podkladom tzv. povrchovej al. konjunktiválnej injekcie bulbu) smerom k limbu sa zmierňuje. **2.** Edém – *chemóza* na tarzálnej spojovke, kt. sa prejaví zhrubnutím a zamatovým leskom. Stráca sa priesvitnosť tarzálnej spojovky a nevidieť ani tarzálne Meibomove žľazy. **3.** *Zvýšená sekrécia* – môže byť hlienová, hlienohnisová, hnisová až masívna, príp. hemoragická. Hlienohnisový sekrét počas spánku do rána zasychá, zlepuje riasy hornej a dolnej mihalnice, takže pacient môže len ťažko otvoriť oči (zvyčajne až pomocou prstov). Pri menšej sekrécii sa v kútikoch očí tvoria karpiny, niekedy má sekrét akoby spenený charakter. **4.** Tvorba drobných *uzlíkov*, niekedy splývajúcich až do hypertrofických granulácií (papilárne hypertrofie). **5.** *Bolesti* – pálenie, pichanie al. pocit cudzieho telieska v oku sú vždy lokalizované v prednom segmente oka. **6.** *Zahmlievanie videnia* – podmienené zvýšeným slzením, svetloplachosťou až blefarospazmom, najmä však sekrétom prilepeným na povrchu rohovky; bývajú dočasné a pri žmurkaní sa zmenšujú. Ťažkosti sú obyčajne min. ráno a k večeru dosahujú max. Komplikácie postihujú okraje mihalníc a rohovku.

K celkovým príznakom patrí reakcia regionálnych lymfatických uzlín, zvýšená podráždenosť až nespavosť, zvýšenie tel. teploty a i. príznaky zápalu.

Dg. sa stanovuje na základe anamnézy a klin. obrazu. Objektívne sa potvrdzuje inšpekciou v dennom svetle, v bočnom fokálnom svetle, pomocou jednoduchej, príp. dvojitej everzie mihalníc, biomikroskopicky, mikrobiol. a laborat. vyšetrením.

Podľa klin. prejavov sa rozoznávajú katarálne, hnisavé, pseudomembranózne (fibrinózna, difterická, krupózna), folikulárna (trachóm, paratrachóm a keratocunjunctivitis epidemica), alergické (pri rhinitis vasomotorica, liekových alergiách, c. vernalis, flykténová c.), c. sprevá-dzajúce systémové, infekčné a kožné ochorenia.

Podľa priebehu sa rozoznávajú: **1.** *akút. konjunktivitída* máva burlivejší priebeh a nekomplikované trvajú len niekoľko d; postihujú obyčajne obidve oči; **2.** *chron. zápaly* majú zdĺhavý priebeh, príznaky sú miernejšie a trvajú dovtedy, kým sa nepodarí odstrániť príčinu; 3. *subakút. zápaly* sú prechodnou formou.

Podľa etiológie sa c. delia na infekčné a neinfekčné. Infekčné konjunktivitídy môžu byť vyvolané baktériovou, vírusovou al. mykotickou infekciou. Neinfekčné zápaly zahrňujú zápaly vyvolané mechanickým, fyz. al. chem. dráždením a alergické konjunktivitídy.

C. sa môžu vyskytovať pri rôznych celkových infekčných a kožných ochoreniach:

Pri osýpkach sa takmer vždy zisťuje akút. katarálny zápal spojoviek, kt. sa začína pred kož-nou erupciou. Postihnutá býva mihalnicová i bulbárna spojovka, prítomná býva značná hlie-nová sekrécia. Ustupuje spontánne za 2 – 3 týžd. V th. sa osvedčujú výplachy borovou vodou.

Variola je u nás raritou, pomerne často sa však vyskytuje vakcína, najmä v období hromad-ného očkovania. Je uložená najmä pri okraji mihalníc.

Zriedka býva c. súčasťou pemfigu. Prejavuje sa puchierkami, po ich prasknutí ostávajú blanité, sivasté zdrapy sliznice na červenej spodine a pod nimi vriediky hojace sa jazvami s následnou trichiázou, symblefarónom a xerózou spojovky i rohovky. Často býva postihnutá aj rohovka infiltrátmi, vriedikmi a jazvami. Obvykle sú postihnuté aj iné časti kože (ústa, hltan a nos). Priebeh je chronický, trvá roky; →*pemfigus.*

C. často komplikuje ružovku (→*acne rosacea*). Uzlík s povrchovými cievami sa zisťuje v očnej štrbine; infiltrát sa rozpadáva za vzniku malého vriedika, kt. sa len pomaly hojí. Ochorenie často recidivuje. V th. sa osvedčujú kortikoidy, na zabránenie sek. infekcie sa podávajú antibiotiká.

Úporná c. býva pri →*molluscum contagiosum.*

C. sa môže spájať s rôznymi systémovými chorobami, napr. Stevensovým-Johnsonovým →*syndrómom* (okulomukokutánny sy.), Lyellovou →*chorobou* (epidermolysis acuta toxica), Sjögrenovým sy. →*conjunctivitis sicca* a i.

Osobitnou formou c. je okulo-glandulárny sy. (Parinaudov →*syndróm*). Za jeho príčinu sa pokladá baktériová infekcia, najčastejšie Pasteurella tularensis a príbuzná *P. pseudotuberculosis*, plesne a i. Postihuje osoby prichádzajúce do styku s hlodavcami a divou hydinou. Môže byť prejavom tularémie. Ide o kombinácu jednostranného zápalu spojoviek so súčasným zápalom regionálnych uzlín a priušnice. Prejavuje sa zdurením mihalníc a značným zhrubnutím mihalnicovej spojovkys drobnými uzlíkmi, kt. sa rozpadajú za vzniku vriedikov. Prítomná býva horúčka, nevoľnosť, bolesti vo svalstve a kĺboch. Ochorenie trvá 4 – 5 mes. a hojí sa bez následkov. Th. – širokospektrálne antibiotiká miestne i celkove a symptomatická th.

Conjunctivitis aestivalis – letný zápal spojoviek; →*conjunctivitis allergica.*

Conjunctivitis allergica – alergický zápal spojoviek. Zjavuje sa náhle po predchádzajúcom kontakte s vy-volávajúcim činiteľom. Vzniká u vrodene disponovaných ľudí s exsudatívnou diatézou po predchádzajúcej senzibilizácii rôznymi alergénmi, napr. peľom kvitnúcich kvetov, trávou, prachom. C. a. môžu vyvolať aj niekt. lokálne aplikované oftalmol. prípravky, atropín, eserín a antibiotiká. Niekedy sa spája s inými príznakmi alergie.

Ku c. a. patrí: **1.** Zápal spojoviek pri sennej nádche (→*rhinitis allergica*). Vyskytuje sa na jar a v lete u osôb 20 – 50-r. Klin. sa prejavuje intenzívnym pocitom svrbenia a slzením. Objektívne sa zisťuje edém bulbárnej spojovky, ako aj kože mihalníc. V spojovkovom vaku nie je sekrét. **2.** Alergie po lokálnej aplikácii liekov (mydriatík, anestetík, antibiotík, mastí) al. kozmetických prípravkoch v okolí oka. Charakterizuje ich folikulárny zápal, niekedy značná chemóza mihalníc, niekedy býva prítomný ekzém mihalníc**. 3.** →*Conjunctivitis vernalis*. **4.** →*Conjunctivitis phlyctenulo-sa.*

Th. – lokálna aplikácia adstringencií (3 % Aqua borica) a vazokonstrikčné prípravky (Sanorin-Analergin® gtt.), príp. krátkodobo aj kortikosteroidy, celkove antialergiká. Ak je alergín známy, treba sa pokúsiť o špecifickú desenzibilizáciu. Dôležité je vystríhanie sa kontaktu s alergénom. Osvedčuje sa klimatoterapia.

Ku c. a. sa zaraďuje aj →*conjunctivitis veralis* a →*conjunctivitis phlyctenulosa.*

Conjunctivitis angularis – katarálny zápal spojoviek postihujúci očné kútiky s maceráciou okrajov, vyvolaná obyčajne *Moraxella lacunata* (*Diplobacillus Moraxi-Axenfeldi*); →*conjunctivitis catarrhalis*.

Conjunctivitis arteficialis – zápal spojoviek, kt. si pacienti, najmä s psych. poruchami a asociáli vyvolajú sami. Vzniká napr. po vpravovení rôznych látok do očí (mydlová voda, mletý kúkoľ, tabakový prach, dionín ap.), napr. pri silnom blefarospazme následkom postihnutia očí UV žiarením („snehovej slepote"). Zápal je lokalizovaný len na spojovke dolnej mihalnice a dolnej prechodnej riase. V spojovkovom vaku sa zistia zvyšky použitých škodlivín. Zápal po niekoľkých d spontánne ustúpi; →*conjunctivitis catarrhalis.*

Conjunctivitis blennorrhoica – syn. c. gonorrhoica, hnisavá konjunktivitída zapríčinená kvapavkovou infekciou (*Neisseria gonorrhoeae*).

Conjunctivitis blennorrhoica neonatorum – blennorrhoea neonatorum, hnisotok novorodencov. Vzniká zanesením infekcie do spojovkového vaku obidvoch očí počas pôrodu z infikovaných pôrodných ciest matky. U dospelých ide zväčša o jednostranné postihnutie následkom zanesenia infekcie znečistenými rukami. Inkubačné obdobie je 1 – 3 d. K prvým príznakom u novorodencov patrí silný, tvrdý opuch mihalníc, takže mihalnicová štrbina sa dá ťažko otvoriť (štádium infiltrácie). Spojovka je výrazne prekrvená, chemotická, takže prekleňuje cez limbus na rohovku a prolabuje zo štrbiny. Sangvinolentný sekrét sa podobá vode, v kt. sa vypralo mäso. V nasledujúcich d sa mení na hnisový a produkuje sa vo veľkom množstve. Mihalnice zmäknú, takže sú poddajné. Toto štádium hnisotoku trvá 1 – 2 týžd. V liečených prípadoch nasleduje štádium folikulárnej hypertrofie s hlienohnisovou sekréciou. Na tarzálnej spojovke fornixu sa utvorí vysoká papilárna hypertrofia. Toto štádium trvá niekoľko mes. a zväčša sa komplikuje. Edém bulbárnej spojovky tlakom na limbus a perilimbálnu kapilárnu sieť sťažuje výživu rohovky. Epitel rohovky deskvamuje a gonokoky prenikajú do rohovky, rohovka rýchlo nekrotizuje, príp. podlieha perforácii a nastáva zhnisanie celého obsahu oka.

Conjunctivitis blennorrhoica adultorum – hnisotok dospelých má ťažší priebeh ako c. b. neonatorum, pretože sa často pridružujú rohovkové komplikácie. Zápal býva jednostranný.

Dg. – potvrdzuje sa dôkazom pôvodcu v roztere sekrétu, v kt. sa v pozit. prípade zisťujú gramnegat. diplokoky intracelulárne i extracelulárne.

Dfdg. – iné purulentné c., napr. oveľa častejšia pneumokoková al. vírusová c., kt. sa však prejavia až týžd. po pôrode.

Th. – má byť čo najvčasnejšia a energická, aplikujú sa časté výplachy (najprv v 5–10-min intervaloch) dezinfekčnými rozt., kt. sa odstraňuje sekrét a uvoľňuje priestor na aplikáciu antibiotík. Z antibiotík sa podávaju penicilínové kv. s koncentráciou 100 000 j./ml každých 10–15 min, vo forme masti sa aplikuje gentamycín každé 2 h a v prípade kvapavkovej etiológie aj penicilín celkove. Zdravé oko sa chráni obväzom s hodinovým skielkom.

Pri rohovkových komplikáciách sa ordinujú mydriatiká. Profylakticky sa novorodencom aplikuje do dolného fornixu spojovkového vaku 1 % rozt. dusičnanu strieborného (kredeizácia, nariadená zákonom), príp. 1 % rozt. octanu strieborného. K prevencii c. b. patrí boj proti pohlavným, chorobám a th. nakazenej matky pred pôrodom; →*gonorrhoe.*

Conjunctivitis catarrhalis – katarálny zápal spojoviek rôznej etiológie. Najčastejšie ho vyvolávajú fyz. a chem. dráždidlá, ale aj nekorigované refrakčné chyby, niekt. menej virulentné baktérie a vírusy.

Conjunctivitis catarrhalis acuta – akút. katarálny zápal spojoviek. Prejavuje sa slzením, pocitom rezania a svetloplachosťou. Spojovka je hyperemická, v spojovkovom vaku serózny al. sérofibrinózny sekrét, kt. tvorí v očnom kútiku karpiny, príp. aj zlepuje riasy mihalníc. Môže byť

prítomný mierny opuch spojoviek. Zápal odznieva 3 – 6 d po odstránení príčiny, niekedy však prechádza do chron. formy. Príčinou môžu byť rôzne exogénne al. endogénne faktory. Z exogénnych príčin sú to najmä infekcie *Streptococcus pneumonia* (*Diplococcus pneumoniae* – s typickým krvácaním), *Moraxella lacunata* (Moraxov-Axenfeldov bacil) – c. lokalizovaná v očných kútikoch s maceráciou okrajov – c. angularis*), Haemophilus influenzae* (Kochovým-Weeksovým bacilom) – zápal s hojným žltozeleným sekrétom a krvácaním a i. Na druhom mieste sú to fyz.-chem. vplyvy, Patria sem c. vyvolané poranením (c. traumatica), cudzími telieskami, prachom, dymom a niekt. plynmi a parami (Os, S, Cl, Br a i.) a látkami používanými v dermatológii (chryzarobín, tér). Ochorenie trvá obyčajne 2 – 3 d, dlhšie trvajú c. vyvolané cudzím telieskom. Ťažšie zmeny vznikajú účinkom prachu s obsahom vápna a malty. Ultrafialové žiarenie vyvoláva *ophthalmia photoelectrica* (horské slnko, elektr. oblúk) al. ,,snehovú slepotu“ (pobyt na snehových a ľadových pláňach). Vyznačujú sa dlhou latenciou (6 – 12 h) a značnými subjektívnymi ťažkosťami prakticky bez objektívneho nálezu. Pre blefarospazmus pacient nevie otvoriť oči. Vpravovaním rôznych látok do spojovkového vaku si sám vyvolá c. arteficialis. Sek. c. c. vzniká mechanickým dráždením spojovky pri poruchách okolitých tkanív (konkrementy Meibomových žliaz, trichiáza, entrópium, lagoftal-mus) a zápalových procesoch v okolí (slzný vak, mihalnice, prinosové dutiny atď.). Z endogénnych príčin sú to infekčné choroby (osýpky, dyzentéria, kvapavka a i.) a užívanie jódu, brómu, arzénu ap.

Ľahšie formy sa prejavujú prekrvením karunkúl, polmesiačikových rias a spojovky prechodných rias, najmä hore. Pri stredne ťažkej c. sa zisťuje prekrvenie aj tarzálnej spojovky a v spojovkovom vaku hojné chuchvalce hlienu. Pri ťažkých formách je prekrvená aj bulbárna spojovka, koža mihalníc je edematózna, horná milhalnica mierne poklesnutá, v spojovkovom vaku hojne vláken al. vločiek hlienu, kr. zasychá medzi riasami a často ich zlepuje. Ochorenie obyčajne do 2 týžd. spontánne ustupuje, v ťažších prípadoch úprava trvá dlhšie.

Th. – pri mechanickom, chem. a termickom postihnutí mihalníc treba pátrať po príp. poškodení očnej gule, najmä perforačnom poranení oka. V prvej pomoci treba čo najskôr odstrániť z mihalníc, resp. spojovkového vaku zvyšky noxy (vápno, malta, kúsky horúceho kovu ap.). Pinzetou, prúdom fyziol,. rozt. zo striekačky, vatou namotanou na tyčinke sa stierajú všetky makroskopické zvyšky škodlinivy. Prilepený asfalt na tvári a koži mihalníc sa odstraňujú sterilným olivovým olejom, príp. sa riasy mihalníc so zvyškami asfaltu ostrihajú. Chir. treba ošetriť hlboké rezné rany a rezné a tržné rany okraja mihalníc. Drobné rezné rany spôsobené úlomkami skla (okuliarov, tabuľového skla dverí, z auta), postihujúce iba kožu, nevyžadujú chir. ošetrenie. Pri väčšom traumatickom poranení mihalnice sa majú pokiaľ možno zrekonštruovať anatomické pomery. Th. sa zameriava na odstránenie príčiny, aplikujú sa dezinficiencia (O-Septonex®, Ophtal®, zinkové kvapky, 3 % borová voda, príp. 1 % tanín). Pri fotoelektrickej oftalmii sa proti bolestiam môžu aplikovať lokálne anestetické kvapky (mezokaín, tetrakaín, resp. studené obklady.

Conjunctivitis catarrhalis chronica – chron. katarálny zápal spojoviek.Vyvolávajú ho častejšie ako infekcie mechanické škodliviny (prach, dym, sálavé teplo, výpary, poveternostné vplyvy, trenie očí, infarkty Meibomových žliaz, trichiáza, entrópium, ektrópium, cudzie telieska v spojovkovom vaku) a ochorenia pomocných orgánov.

Subjektívne príznaky prevyšujú objektívny nález, kt. býva nevýrazný. Spojovka je len mierne prekrvená, väčšinou len na mihalniciach, je hladká a nie je začervenená. Sekrécia je malá a prejavuje sa zlepovaním rias a mihalníc v spánku al. usadzovaním sekréctu vo vnútorných očných kútikoch. Časté je slzenie a macerácia očných kútikov s tvorbou bolestivých ragád. Priebeh je chron., u starších ľudí trvá aj roky. Ako komplikácie vznikajú marginálne infiltráty al. vriediky, blefaritída, ekzém kože mihalníc s everziou dolnej mihalnice s následným ektrópiom.

Conjunctivitis crouposa *→conjunctivitis pseudomembranaceae.*

Conjunctivitis diphtherica *→conjunctivitis pseudomembranacea.*

Conjunctivitis eczematosa *→conjunctivitis phlyctenulosa.*

Conjunctivitis epidemica – epidemicky sa vyskytujúci folikulárny zápal spojoviek so súčasným postihnutím rohovky (keratoconjunctivitis epidemica). Jeho pôvodcom sú adenovírusy (APC vírusy typu 8, 9, 11, 18, 19 al. 27). Prenos sa uskutočňuje rukami, predmetmi, najmä v ro-dinách a spoločných zariadeniach (internáty ap.), ale aj v očných ambulanciách. Inkubačné obdobie trvá 4 až 12 d. Ochorenie sa začína na jednom oku začervenaním a edémom spojovky, opuchom mihalníc a miernou hlienovitou sekréciou. Na tarzálnych spojovkách, niekedy aj v prechodnej riase sa zisťuje drobná folikulárna hypertrofia. Preaurikulárne lymfatické uzliny sú zdurené. Zakrátko zápal prechádza na druhé oko, kde býva priebeh miernejší, a o niekoľko d sa zjavujú zmeny rohovky v podobe početných bodkovitých infiltrátov, uložených pod epitelom. Akút. príznaky trvajú 7 – 10 d, potom pomaly ustupujú. V th. sa podávajú široko-spektrálne antibiotiká, aby sa zabránilo sek. infekcii, spojovkový vak vyplakuje oftalmológ 2 až 3-krát/d 1 % $AgNO_3$, príp. oxykyanátom 1:5000. Rohovkové komplikácie si vyžadujú th. ako *→keratitídy.*

Conjunctivitis follicularis – folikulárna konjunktivitída. Katarálny zápal spojoviek u osôb s vyvinutejším lymfatickým systémom spojovky. Lymfatické tkanivo zdurie, takže spojovková prechodná riasa (najmä dolná) má zrnitý vzhľad. Postihuje deti s ,,lymfatickou diatézou“. Subjektívne ťažkosti sú malé, priebeh chron., po niekoľkých mes. až r. spontánne ustupuje.

Conjunctivitis gonorrhoica – kvapavkový zápal spojoviek; *→conjunctivitis blennorrhoica; →gonorrhoe.*

Conjunctivitis mycotica – plesňový zápal spojoviek je zriedkavý. Pôvodcom môžu byť rôzne druhy (aktinomycéty, monílie, aspergily a i.). V spojovkovom vaku sa zisťuje kyprý, sivobelavý tvarohovitý materiál, kt. lipne na povrchu spojovky. Pri zotretí sa veľmi rýchlo tvorí znovu. V th. sa aplikuje jodid draselný vo forme 1 % očných kv., príp. antimykotiká.

Conjunctivitis nodosa – vyvolávajú ju chĺpky húseníc. Prítomné sú zápalové príznaky, v tkanive okolo chĺpkov malé uzlíky. Chĺpky môžu prenikať hlbšie do episkléry, rohovky až dúhovky, kde taktiež vznikajú uzlíky vyvolávajúce ťažký, úporný zápal s hypopyónom. Th. – včasné odstránenie chĺpkov, skôr než preniknú hlbšie.

Conjunctivitis paratrachomatosa – paratrachóm je vyvolaný infekciou chlamýdiami, kt. sa nachádzajú v močovopohlavných ústrojoch.

C. p. má dve formy: **1.** *C. p. neonatorum* (inklúzna blenorea novorodencov) imituje kvapavkový zápal spojoviek. Dieťa sa nakazí chlamýdiami matky počas pôrodu. Na rozdiel od kvapavkového zápalu sa ochorenie začína neskoršie (6. – 12. d po pôrode). V th. sa lokálne aplikujú širokospektrálne antibiotiká. **2.** *C. p. adultorum* (plavárenská konjunktivitída) po inkubačnom období 8 – 14 d po nákaze obyčajne v bazénoch sa vyvíja akút. zápal spojoviek, obyčajne jednostranný s miernou sekréciou, opuchom mihalníc a tvorbou početných uzlíkov na spojovkách. Zápal postihuje najmä spojovku dolnej mihalnice a dolný prechodný záhyb. V uzlíkoch sa nachádza množstvo lymfocytov, plazmatických buniek, eozinofilov a žírnych buniek. Na rozdiel od trachomu sa nezisťujú príznaky praskania uzlíkov ani jazvenie. Chlórovaním vody v bazénoch tento zápal vymizol. V th. sa aplikujú širokospektrálne antibiotiká, najvhodnejšie tetracyklíny.

C. phlyctaenulosa – syn. c. eczematosa, scrophulosa, flykténový zápal spojoviek, charakterizovaný flyktenulóznym uzlíkom. Ide o alergické ochorenie, pri kt. alergénom môžu byť rozličné toxíny baktérií, nielen tuberkulotoxín, ako sa donedávna uvádzalo, ale aj cudzorodé bielkoviny a i. C. p. sa vyskytuje väčšinou u detí, najmä žijúcich v zlých sociálnych a hygienických pomeroch, pri avitaminózach a po ťažkých vyčerpávajúcich ochoreniach.

Klin. obraz – charakterizuje silná svetloplachosť až blefarospazmus spojený so silným slzením. Objektívne sa zisťuje prekrvenie tarzálnej i bulbárnej spojovky a typické drobné uzlíky na okraji rohovky (→*flyktény*), solitárne al. mnohopočetné, veľkosti špendlíkovej hlavičky, sivobelavej farby, mierne vyvýšené nad okolie. K uzlíkom sa tiahne sektorová injekcia bulbárnej spojovky. Uzlíky sa skladajú prevažne z lymfocytov a eozinofilov. Ak nevznikne baktériová infekcia, uzlíky sa o niekoľko d premenia na jazvičky. Do klin. obrazu patria ragády okolo úst.

C. p. môže mať rôzne formy: **1.** *phlyctena simplex* – sivobelavý infiltrát so sektorovou al. prstencovitou ciliárnou injekciou; malé infiltráty sa resorbujú bez zvyšku, po väčších ostávajú rôzne sýte jazvy; **2.** *ulcus rotundum* (crateriforme) – po injekcii rozpadnutého infiltrátu má tendenciu šíriť sa do hĺbky; dúhovka je pomerne pokojná, zanecháva okrúhly zákal; **3.** *phlyctena migrans* (fascicularis) – infiltrát sa šíri od limbu k centru a cezeň a vťahuje za sebou zväzok spojovkových ciev; **4.** *phlyctena maligna* – hlboké a rozpadnuté vredy s perforáciou rohovky; **5***. pannus scrophulosus*.

Dfdg. – **1.** bulbárna forma c. vernalis (chýba sektorová injekcia, infiltrát sa nerozpadáva); **2.** acne rosacea (uzlík je hlbšie uložený, spojovka nad ním je posunlivá, je dotyková bolesť, uzol sa nerozpadáva, prítomná je injekcia sklér); **3.** cudzie teleso na limbe; **4.** pannus trachomato-sus (prebieha zhora a má horizontálnu hranicu).

Th. – lokálne sa podávajú kortikoidy – Cortison® gtt., O-Hydrocortison® ung. (pri vzniku rohovkového vredu sú kontraindikované), mydriatiká – atropín 1 % rozt., skopolamín 0,5 % rozt. Pri rohovkovom defekte sa aplikujú širokospektrálne antibiotiká (napr. O-Framykoin® ung.). Upravuje sa celkový stav (výdatná strava bohatá na vitamíny) a zvyšuje hygienický štandard.

Conjunctivitis pseudomembranacea – syn. c. diphtherica, c. crouposa, c. fibrinosa, pseudomembranózny zápal spojoviek. Je zriedkavý, vyskytuje sa najmä u detí 2 – 8-r., obyčajne sa spája s nosnou a krčnou difteriou, ale môže byť aj izolovaný. Pôvodcom môže byť *Corynebacterium diphtheriae*, u dospelých aj streptokoky, pneumokoky, gonokoky a adenovírusy. Mihalnice sú zdurené, modročerveno sfarbené, doskovite tvrdé. Typický je fibrínový výpotok, kt. sa prilepí na povrch spojovky a tvorí špinavožlté izolované al. difúzne pablany, po odtrhnutí kt. sa pod pablanou zisťuje prekrvená a infliltrovaná al. nekrotická krvácajúca spojovka. V neliečených prípadoch sa okolo 10. d pablany odlučujú s hlienohnisovou sekréciou. Hojí sa jazvami, kt. zapríčiňujú trichiázu, entrópium, symblefarón a xerózu spojoviek. Ako komplikácia vzniká rohovkový vred. Regionálne uzliny sú zdurené a bolestivé a prítomné sú aj príznaky celkovej alterácie pacienta. *Dg.* sa overuje mikroskopicky a kultivačne. *Th.* – v prípade *Corynebacterium dipththeriae* treba podať ihneď antidifterické sérum a lokálne a celkove antibiotiká. Pri iných pôvodcoch sa podávajú lokálne antibiotiká.

C. p. sa vyskytuje asi v 1/3 prípadov Stewensovho-Johnsonovho sy. Je to akút. ochorenie postihujúce najmä deti, kt. sa prejavuje horúčkou okolo 40 °C, erytematóznou al. bulóznou kožnou vyrážkou a postihnutím slizníc (spojovka, ústna dutina, močové cesty). Má sklon k symblefarónu, tvorbe vriedikov na spojovke, mihalniciach a rohovke; Stewensov-Johnso-nov →*syndróm.*

Conjunctivitis purulenta – hnisavý zápal spojoviek. Vyvolávajú ho rôzne druhy baktérií, najčastejšie stafylokoky, streptokoky a pneumokoky. Gramnegat. baktérie (*E. coli, Haemophilus duplex, Proteus mirabilis*) vyvolávajú chron. c. konjuktivitída. Niekedy sú pôvodcom plesne, príp. parazity. Príznaky sa nelíšia od ostatných c., sekrécia však býva hnisová, príp. pri chron. c. hlienovohnisová. Th. spočíva v aplikácii širokospektrálnych antibiotík podľa citlivosti do spojovkového vaku (napr. O-Framycoin ung. ® v 2 – 3-h intervaloch), niekedy kombinovane vo forme masti i kvapiek s dezinficiensom (na odplavenie sekrétu a umožnenie pôsobenia antibiotika priamo na povrch bulbu). V th. sa pokračuje ešte aspoň 3 d po vymiznutí hnisového sekrétu.

Conjunctivitis sicca – suchý zápal spojoviek; býva súčasťou Sjögrenovho →*syndrómu.* Tvorba sĺz je znížená až vymiznutá, pacienti majú v oku pocit sucha, pálenia a rezania. Môžu sa pripojiť aj

rohovkové komplikácie. V th. sa podávajú umelé slzy (0,5 % metylcelulóza, Lacrysin® gtt.) v kombinácii s 0,9 % rozt. NaCl, niekoľkokrát/d.

Conjunctivitis syphilitica – syfilitický zápal spojoviek. Môže sa vyskytnúť v ktoromkoľvek štádiu. Pomerne zriedkavý je prim. afekt, sek. štádium môže prebiehať ako katarálny al. folikulárny zápal, vo forme papúl (najčastejšie v karunkule) a scleroconjunctivitis specifica. Nález gúm je veľmi zriedkavý. *Th.* – antisyfilitiká, lokálne symptomaticky.

Conjunctivitis trachomatosa – [g. trachos drsný] trachóm, chron. infekčné ochorenie špecificky postihujúce epitel spojovky (keratoconjunctivitis trachomatosa). Charakteristická je tvorba zŕn, hypertrofia spojovky v jej celom, rozsahu, t. j. aj na bulbárnej spojovke a karunkule. T. č. je na svete postihnutých asi 500 mil. ľudí. Endemicky sa vyskytuje v oblasti Stredozemného mora v arabských krajinách, na Blízkom Východe, v Južnej Amerike, v menšej miere v krajinách juž. Európy, u nás len sporadicky, zväčša u cudzincov. Na boj proti c. t. vydala SZO r. 1973 špeciálnu príručku Terénna diagnostika trachómu.

Pôvodcom ochorenia je *Chlamydia trachomatis*. Ich kolónie sa zisťujú ako cytoplazmatické inklúzie lokalizované okolo jadier epitelových buniek spojovky (Halberstädtove-Prowazekove inklúzne telieska). Prenos sa uskutočňuje najmä rukami, vlhkým uterákom, príp. vektorom (nožičky hmyzu) a i.

C. t. môže mať 3 formy: **1.** *sporadická* (TRS); **2.** ťažká forma po *reinfekcii* (TRG) s následnou slepotou; **3.** *hyperplastická* forma (TRH).

V priebehu c. t. možno rozoznať niekoľko štádií: Pri podozrení na c. t. (*trachoma dubium*) sa zisťuje v rozsahu tarzálnej spojovky ľahká hyperémia, miestna infiltrácia a hypertrofia, ale bez folikulov. *I. štádium* sa prejaví typickými uzlíčkami s priemerom 1 – 3 mm s huspeninovitým žltkastým obsahom na hyperemickej a infiltrovanej spojovke mihalníc aj mimo tarzálnej spovoky. Prítomná je papilárna hypertrofia a na rohovke príp. prejavy rozvíjajúceho panusu (bunková infiltráciu s novotvorbou ciev prerastajúcich zhora medzi epitel a Bowmanovu membránu rohovky). *II. štádium* charakterizuje plnorozvinutý obraz folikulov na tarzálnej spojovke, v prechodných záhyboch i v oblasti karunkuly (obraz ságových zŕn) a panusu na rohovke. Niekt. folikuly splývajú a v prechodných záhyboch spojovky môžu utvárať vysoké hrebeňovité papilárne útvary, väčšie folikuly praskajú. Pri zatlačení na uzlíky sa vyprázdňuje hustý žltobelavý obsah. Je to najnákazlivejšie štádium ochorenia. *III. štádium sa* vyznačuje výraznými prejavmi regresie zápalu, ubúdaním folikulov a na miestach prasknutých uzlíkov jazvením spojovky, ako aj regresiou panusu. Toto štádium (ako aj predchádzajúce) môže trvať 2 – 3 i viac r., periodicky recidivovať s ďalším jazvením. *IV. štádium* je fáza jazvenia bez príznakov zápalu (folikulov), nepokladá sa za nákazlivé. Výrazné jazvenie býva najmä na hornej mihalnici paralelne s jej okrajom (Arltova jazva), môže sa vyvíjať entrópium a rast cílií oproti rohovke (trichiasis) s následným poškodením už prerastajúcim panusom zmenenej rohovky. Chlamýdie môžu byť prítomné latentne v bunkách epitelu a aj po niekoľkých r. vyvolať recidívu (napr. po lokálnej aplikácii kortikoidov).

Dg. – opiera sa o mikroskopické vyšetrenie bunkových inklúzií v roztere ofarbenom Mayovou-Grünwaldovou-Giemsovou-Romanowskiho metódou, Lugolovým rozt. ap., sérologicky (komplementfixačná reakcia) a virologicky izoláciou pôvodcu.

Th. – zameriava sa na likvidáciu pôvodcu infekcie – lokálne a celkové podávanie sulfónamidov a antibiotík tetrackylínového radu (teramycín, aureomycín). Lokálne sa do spojovkového vaku aplikujú 1 % masti 5-krát/d a urýchľuje vyprázdňovanie obsahu folikulov masážou spojoviek sklenou tyčinkou. Po niekoľkých d takejto th. prestáva byť ochorenie nákazlivé, ale v th. sa pokračuje 3 – 5 mes (lokálne aj dlhšie). C. t. podlieha ohlasovacej povinnosti. Dôležitá je osobná hygiena, najmä v endemickej oblasti.

Conjunctivitis tuberculosa – tbc zápal spojoviek. Je veľmi zriedkavý, postihuje obyčajne jedno oko, je nebolestivý a lokalizuje sa na tarzálnej spojovke a prechodných riasach. Prejavuje sa ako malé sivoružové uzlíky al. papilárne bujnenie, príp. vriediky. Väčšinou vzniká hematogénne al. prestupuje na spojovku z okolia (lupus kože, karies kostí). Postihnuté bývajú regionálne uzliny. Th. – celková aplikácia tuberkulostatík, lokálne symptomatická th., na zabránenie sek. infekcie antibiotiká; príp. ožiarenie β-lúčmi.

Conjunctivitis vernalis – jarný katar spojoviek. Je to sezónne ochorenie, kt. postihuje deti najčastejšie vo veku 6 – 12 r. Ide pp. o alergický zápal, o čom svedčí eozinofília v krvnom roztere; istú úlohu tu majú aj genetické faktory.

Klin. obraz – charakterizuje svetloplachosť, slzenie a blefarospazmus, kt. niekedy dosahujú takú intenzitu, že dieťa nemôže otvoriť oči. C. v. môže mať dve formy: **1.** tarzálna forma – tarzálna spojovka a spojovka fornixu je hypertrofovaná, edematózna, belavomliečnej farby. Papilárna hypertrofia, najmä na tarzálnej spojovke tvorí akoby dlaždice až podoby karfioly, kt. sa zvýraznia pri dvojitej everzii hornej mihalnice; **2.** bulbárna forma – menej častá, postihuje oblasť limbu; na temporálnej i nazálnej strane sa zisťujú sivoružové uzlíkovité zhrubnutia, tarzálna spojovka je len difúzne prekrvená. Po puberte c. v. obyčajne spontánne vymizme. Od flyktény sa líši chýbaním sektorovej spojovkovej injekcie a torpídnosťou uzlíkov.

Th. – lokálne sa aplikujú adstringenciá, antialergiká – Sanorin-Analergin® gtt. a kortikosteroidy – 2 – 4-krát/d Cortison očné kv. ®, O-Hydrocortison ung. ®. Sek. infekcii sa zabraňuje podávaním antibiotík. Pri veľkej papilárnej hypertrofii sa vykonáva abrázia, príp. kryokoagulácia spojovky. Priaznivo pôsobí pobyt vo vysokohorskej polohe, resp. pri mori.

conjunctivus, a, um – [l. *coniungere* spojiť] konjunktívový, spájajúci, súdny, logický.

conjunctus, a, um – [l. *coniungere* spojiť] spojený, zúžený.

conjugens, entis – [l. *coniungere* spojiť] spájajúci, pripájajúci.

Conludag® (Astra-Syntex) – progestagén, ,,minipill"; →*noretindrón.*

Conmel® – analgetikum, antipyretikum; →*dipyrón.*

connatalis, e – [l. *cum* (con) s, spolu + l. *natus* pôrod] konatálny, vzniknutý v priebehu intra-uterinného života, počas pôrodu.

connectivus, a, um – [l. *connectare* spojovať] konektívny, spájajúci.

Connettivina® (Fidia) →*kyselina hyalurónová.*

connexus, us m. – [l. connectare spojovať] spoj, úzke spojenie.

Connexus intermedius – medzišľachová spojka medzi šľachami extenzorov prstov na chrbte ruky.

Connov syndróm →*syndrómy.*

Conoco C-50®; Conoco SD 40®; Conoco C-60® →*dodecylbenzénsulfonát sodný.*

Conoderm® (C-Vet) – nitrát →*mikonazolu.*

Conofite® (Pitman-Moore) – nitrát →*mikonazolu.*

Conochilus – vírniky, červy mikroskopických rozmerov. Ich telo sa skladá z hlavy, trupu a nohy. Na hlave majú vírivý ústroj z brv, trup je vakovitý al. valcovitý, noha zložená z ob- rúčok a zakončená dvoma prstami. Telo pokrýva kutikula, meniaca sa pri niekt. druhoch na silnejší pancier, do kt. pri podráždení vťahujú hlavu a nohu. Rozmnožujú sa pohlavne, oplod- nením al. bez oplodnenia – partenogeneticky. Vývoj je priamy. Žijú v stojatých vodách, ma-chu i vo vlhkej zemi. *Rotaria* a *Philodina* žijú v machu, pohybujú sa piaďovitým pohybom. *Brachionus* má vakovité telo s

pancierom. Žije v planktóne. *Keratella* má pancier s dlhými ostňami. *Polyrathra* je bez panciera, na bokoch hranatého tela sú štyri zväzky ihlíc. *Synchaeta* má vírivý orgán v podobe ušiek, *Asplanchna* nemá ušká ani nohu, obidve sú priesvitné. *Peda-lia* má 6 pohyblivých príveskov so štetinami. *Filinia* má 3 dlhé a tenké ihlice. *Conochilus* utvára kolónie, spojené nožičkami a rôsolovitou hmotou.

Conotrane® – antiseptikum; →*hydrargafén.*

Conovid E® (Searle) – progestagén, v kombinácii s mestranolom, perorálny antikoncepčný prostriedok; →*noretynodrel.*

conquinaminum →*konchinamín.*

conquininum →*konchinín.*

Conrad Instrument Talent Test – test najvhodnejšieho nástroja pre určité dieťa.

Conradiho-Hünermannov syndróm →*syndrómy.*

Conray® (Mallinckrodt) – rtg diagnostikum; →*kyselina jotalamová.*

Conray 24 % pro infus. ® (Bracco): Acidum iothalamicum 45,52 g + Megluminum 14,48 g v 250 ml infúzneho rozt. (113 mg jódu v 1 ml); 60 % inj. (Bracco): Acidum iothalamicum 9,105 g + Megluminum 2,985 g v 10 ml amp. (282 mg jódu v 1 ml). Používa sa na infúznu urografiu a angiografiu (24 %), na urografiu, cerebrálnu a periférnu angiografiu, artériografiu dolných končatín (60 %). Kontraindikáciou je ťažká nefropatia, hepatopatia al. kardiomyopa-tia, hypertyreóza, precitlivenosť na jód. K nežiaducim účinkom patria bolesti ramena, podráždenie v mieste vpichu, bolesti hlavy, nevoľnosť. 24 % pro infus sa podáva v dávke 2 – 4 ml/kg pomaly i. v. (5 – 20 min); 60 % inj.: i. v. 20 – 30 ml v priebehu 30 – 90 s, deťom sa podáva 0,8 ml/kg.

conscisus, a, um – [l.] farm. rezaný, rozrezaný

Conselt® (Sana) – agonista □-adrenergických receptorov, bronchodilatans; hydrochlorid monohydrát →*klorprenalínu.*

consp. – farm. skr z l. consperge posyp.

Constantinus Africanus – (1020 – 1087) autor lek. spisov. Prekladal arabské liečiteľské spisy do latinčiny v kláštore Monte Cassino. Pod jeho vplyvom vznikli najvýznamnejšie diela stredovekého liečiteľstva (Circa instans, Antidotarius magnus, Antidotarium Nicolai a i.).

Constaphyl® (Bristol) – antibiotikum; →*dikloxacilín.*

Construction Test →*testy.*

Consupren® sol. (Galena) – Ciclosporinum 5 g v 50 ml rozt. (1 ml = 100 mg cyklosporínu). Imunosupresívum; →*cyklosporín.*

cont. – farm. skr. l. contusus, tlčený.

Cont® →*metronidazol.*

Contact Personality Factor Test →*IPAT.*

contagiosus, a, um – [l.] kontagiózny, nákazlivý.

Contalax® (Riker) – laxatívum, katartikum; →*bisakodyl.*

Contamex® (Beecham-Wülfing) – anxiolytikum; →*ketazolam.*

Contaverm® – anthelmintikum; →*fenotiazín.*

Contax® – laxatívum, katartikum; →*oxyfenizatínacetát.*

Conteben® (Riker) – antituberkulotikum; →*tiacetazón.*

Contemnol® (Slovakofarma) – Lithii carbonas (lithium carbonicum) 500 mg v 1 retard. tbl. Psychofarmakum; →*lítium.*

content uniformity – farm. angl. konštantnosť obsahu účinnej látky pri dávkovaných liekoch.

Contenton® (Dauelsberg) – antivirotikum (účinné proti chrípke A), antiparkinsonikum; →*amantadín.*

Contergan® – sedatívum, hypnotikum, kt. sa prestalo používať pre teratogénnosť; →*talidomid* ***Contergan-Syndrom***.– talidomidová embryopatia.

contiguitas, atis, f. – [l.] hraničná plocha al. miesto, susedstvo, dotyk (medzi tkanivami a orgánmi).

Continal® →*pentobarbital sodný.*

continens, tis – [l. continere držať pohromade] súvisiaci, súvislý, nepretržitý.

continentia, ae, f. – [l. continere držať pohromade] kontinencia, ovládanie, schopnosť udržať (napr. moč a stolicu); op. incontinentia.

continuatio, onis, f. – [l. continuare spájať] nepretržitosť, súvislosť, súvislé pokračovanie, ustavičné trvanie; op. discontinuatio.

continuitas, atis, f. – [l. continuus súvislý] kontinuita, súvislosť, vzájomné nadväzovanie. Per continuitatem – dotykom; op. discontinuitas.

continuus, a, um – [l. continere držať pohromade] kontinuálny, súvislý, trvalý, nepretržitý; op. discontinuus.

Contomin® →*chlórpromazín.*

Contopheron® →*vitamín E acetát.*

contorsio, onis, f. – [l. *contorquere* skrúcať] kontorzia, skrútenie, zvinutie.

contortus, a, um – [l. *contorquere* skrúcať] skrútený, zvinutý, otočený.

contraceptio, onis, f. – [l. *contra* proti + l. *conceptio* počatie] kontracepcia, protipočatie, zabránenie počatia; →*antikoncepcia.*

contraceptiva (remedia) – [l. *contra* proti + l. *conceptio* počatie] →*antikoncepčné prostriedky*.

contraceptivus, a, um – [l. *contra* proti + l. *conceptio* počatie] kontracepčný, antikoncepčný, brániaci počatiu.

contractilis, e – [l. *contrahere* stiahnuť] kontraktilný, stiahnuteľný.

contractilitas, atis, f. – [l. *contrahere* stiahnuť] kontraktilita, stiahnuteľnosť, zrmštiteľnosť (svalov).

contractio, onis, f. – [l. *contrahere* stiahnuť] kontrakcia, skrátenie al. zmenšenie; stiahnutie (svalu), zmraštenie; op. distractio.

contractura, ae, f. – [l. *contrahere* stiahnuť] fixné skrátenie svalu; →*kontraktúra.*

contractus, a, um – [l. *contrahere* stiahnuť] stiahnutý, zmrštený, skrátený.

contra|deviatio, onis, f. – [l. *contra* + l. *de* od, z + l. *via* cesta] kontradeviácia, úchylka (napr. očí) na opačnú stranu ako je smer dráždenia.

contradictio, onis, f. – [l. *contradicere* hovoriť proti] kontradikcia, odporujúce si protirečivé vyjadrenie, protiklad, rozpor, protirečenie.

Contradictio in adjecto – protiklad, rozpor medzi prídavným a podstatným menom (napr. čierny sneh, malý obor).

contraextensio, onis, f. – [l. *contra* proti + l. *extensio* napätie] kontraextenzia, ťah a protiťah.

contraincisio, onis, f. – [l. *contra* proti + l. *incisio* rez] kontraincízia, chir. rez vedený na opačnú stranu ako bol pôvodný rez.

contraindicatio, onis, f. – [l. *contra* proti + l. *indicare* ohlásiť] kontraindikácia, okolnosť al. stav pacienta vylučujúci niekt. th. postup, výkon al. používanie liečiva; op. indicatio.

Contra Infect C® tbl. (Dr. Rentscher Arzneimittel) – Echinaceae succus extractus (40 – 50:1) siccum 70 mg + Acidum ascorbicum 50 mg v 1 tbl., fytoterapeutikum, imunomodulans. Používa sa v th. recidivujúcich infekcií dýchacích ciest a dolných močových ciest. Kontra-indikácie – precitlivenosť na rastliny z čeľade hvizdnicovitých, progredujúce systémové ochorenia, ako tbc., leukémie, kolagenózy, sclerosis multiplex. Podáva sa 3 – 4-krát/d 1 tbl.

Contra Infect Tropfen® sol. (Dr. Rentscher Arzneimittel) – Echinaceae succus extractus (40–50:1) siccum (2,5 – 5:1) 80 g v 100 g rozt. →*Contra Infect C®*. Podáva sa v náraze v dávke 40 kv., potom každé 2 h 20 kv. Udržovacia dávka je 3 – 5-krát/d 20 kv.

Contralin® – tetraetyltiuramdisulfid, používa sa v th. alkoholizmu; →*disulfiram.*

Contrapar® (Burroughs Wellcome) – antivirotikum; *bis*(tiosemikarbazón) →*ketoxalu.*

contraria contrariis curantur – protiklady sa liečia protikladmi; →*alopatia.*

Contraspan® (Galena) – Belladonnae tincturae 300 mg + Papaverini hydrochloridum 30 mh + Phenobarbitalum 20 mg + Camphora 2,5 mg + Absinthii tinctura 50 mg + Valerianae tinctura etherea 150 mg + Chamomillae tinctura 200 mg + Etherolea + Spiritus aromaticus q. s. v 1 ml rozt. (= 30 kv.). Mierne spazmolytikum so slabým sedatívnym účinkom.

Indikácie – mierne spazmy GIT, žlčových a močových ciest.

Kontraindikácie – dekompenzovaný glaukóm, org. podmienená porucha evakuácie žalúdka, poruchy vyprázdňovania močového mechúra, porfyrická choroba.

Nežiaduce účinky – anticholínergický účinok po vyšších dávkach: útlm sekrécie slín a žliaz dýchacích ciest, zvýšenie vnútroočného tlaku, porucha akomodácie, tachykardia, bolesti hlavy, obstipácia. Možnosť liekového exantému. Môže ovplyvniť resorpciu iných liečiv z GIT spomalením pasáže a znížením žalúdkovej acidity. Fenobarbital môže ovplyvniť metaboliz-mus niekt. liečiv (perorálne antikoncepčné prostriedky).

Dávkovanie – 10 – 15 kv., deťom 3 – 10 kv. jednorazovo pri ťažkostiach al. pravidelne 3-krát/d po jedení do ½ pohára vody al. na cukor. V gravidite užívať len krátkodobo. Jemná roztrepateľná usadenina nemá vplyv na účinnosť prípravku.

Contraspasmin tbl® (Germed) – Clenbuteroli hydrochloridum 0,02 mg v 1 dr., bronchodilatans, antihistaminikum, selektívne β_2-sympatikomimetikum; →*klenbuterol*.

Contrathion® – pralidoxímmesylát, reaktivátor cholínesterázy, antidótum pri otrave insekticídami typu nervových plynov a inhibítorov cholínesterázy; →*pralidoxímchlorid.*

Contratin® (Léčiva) – Dimeticonum (dimetylpolysiloxán) 5,0 g, silicii dioxidum colloidale (aerosil) 1,5 g, acidum citricum 42,0 g, natrii hydrogencarbonas 46,5 g, polyvinylpyrrolido-num 5,0 v 100 g granulátu. Rtg diagnostikum; →*dimetikon.* Granulovaná efervescentná zmes, z kt. sa pôsobením kys. citrónovej uvoľňuje CO_2; dimetylpolysiloxán pôsobí ako odpeňovač.

Indikácie – rtg dg. GIT (najmä žalúdka a dvanástnika) metódou dvojitého kontrastu v kombinácii s pozit. kontrastnými prípravkami (Intestibar®, Skiabaryum®).

Kontraindikácie – ako kontraindikácie rtg kontrastných látok.

Nežiaduce účinky – pri prehltaní granulátu sa môže dostaviť nepríjemný pocit v ústach a hrdle, nútenie ku grganiu.

Dávkovanie – pri použití 2 g vrecúška (a zapití malým dúškom vody) sa uvoľní asi 250 ml CO_2, čo je priemerné množstvo potrebné na dosiahnutie optimálneho rozpätia a kontrastu pri normotonickom žalúdku. U detí a pacientov po resekcii žalúdka sa dávka znižuje, pri súčasnom podávaní spazmolytika a pacientov s hypotóniou žalúdka zvyšuje. Po požití C. sa podáva suspenzia rtg. kontrastnej látky a niekoľko minút sa počká, aby sa príp. bubliny v náplni odstránili polohovaním pacienta. Granulát sa nemá vdýchnuť.

Contratuss® – 2-naftalénsulfonát →*levopropoxyfénu.*

Contravul® (Riker) – antikonvulzívum; →*sultiam.*

contrecoup – [franc.] protiúder, úraz následkom úderu na iné miesté, napr. zlomenina lebky vyvolaná úderom na kontralaterálnu stranu.

Contrheuma Retard® (Spitzner) – analgetikum, antipyretikum, antireumatikum, antikoagulans; →*kyselina acetylsalicylová.*

Contristamine® – anticholínergikum; →*chlórfenoxamín.*

Contrix „28“ ® – rtg. dg. látka; →*kyselina jotalamová.*

Control® tbl. (Sigurta) – Lorazepamum 1 al. 2,5 mg v 1 tbl., vysoko účinné benzodiazepamové psychofarmakum, anxiolytikum pôsobiace na receptory v komplexe s GABA receptore; →*lorazepam.*

Control-Om® →*mefenoxalón.*

Controloc® tbl. ent. (Byk-Gulden) – Pantoprazolum 40 mg v 1 tbl., blokátor protónovej pumpy (Na^+/K^+-ATPázy parietálnych buniek žalúdkovej sliznice. Najúčinnejší inhibítor sekrécie HCl; →*pantoprazol.*

controsexismus, i, m. →*transsexualizmus.*

contusio, onis, f. – [l. contundere pomliaždiť] kontúzia, zmliaždenie, poranenie mäkkých tkanív al. orgánu tupou silou.

Contusio bulbi oculi – pomliaždenie očnej gule, vzniká po tupom náraze na bulbus. Prejavuje sa zmenami na rohovke, dúhovke, závesnom aparáte šošovky, šošovke, vráskovci al. sietnici.

Contusio cerebri – pomliaždenie mozgu podmienené tupými úrazmi mozgu, kt. prekračujú rámec →*commotio cerebri* a možno vylúčiť →*compressio cerebri* (napr. subdurálny al. epidurálny hematóm). Najčastejšie ide o tieto mechanizmy:

• *Pôsobenie tlakovej vlny*, kt. prebehne mozgom a jeho komorami pri náraze na lebku a vyvolajú zmeny onkotického tlaku neurónov (zmena sólu na gél).

• *Posun mozgového tkaniva v lebke* – kontúzne ložisko vzniká obyčajne na mieste, kde mozog prilieha tesnejšie na kosti lebky, príp. vyčnievajúce výbežky kostí, a to spätným nárazom (par contre coup). Posun môže byť lineárny (vertikálny, horizontálny al. v obidvoch smeroch), príp. rotačný.

Vertikálny posun mozgu vyvoláva náraz na vertex lebky pádom z výšky al. úderom na hornú časť lebky. Postihnuté bývajú najmä horné časti mozočkovej kôry (tlakom na tentorium cerebri) a hlavové nervy na báze mozgu.

Lineárny posun mozgu v predozadnom smere zapríčiňuje náraz na čelo (postihuje najmä záhlavné laloky), kým posun mozgu v zadoprednom smere úder al. pád na záhlavie (postihuje najmä čelo, tlakom falx cerebri genu corporis callosi a hlavové nervy na báze lebky). Tlakom na ostrý okraj ala parva ossis sphenoidis vzniká lézia spánkových lalokov a tlakom na klivus lézia mozgového kmeňa. Pri tomto mechanizme sa uplatňuje aj silný náraz likvorovej vlny na spodinu III. komory a traumatické poškodenie premosťujúcich a tzv. prídavných premosťujúcich venúl, kt. odvádzajú krv z mozgu do sinus sagittalis sup.

Transverzálny posun mozgu vzniká pri údere do spánkovej oblasti. Postihnutie býva obojstranné – kontralaterálne mechanizmom spätného nárazu a homolaterálne mechanizmom ,,spätného nasávania“ mozgu do utvoreného vákua vzniknutého posunom mozguz na kontralaterálnu stranu. Následkom toho vznikajú obojstranné kôrové a podkôroové kontúzne ložisk a následkom tlaku na ostrý okraj tentória trpí aj mozgový kmeň.

Rotačný posun mozgu vzniká pri prudkej rotácii hlavy okolo kolmej osi. Najväčšie kontúzne zmeny sú v spánkovom laloku (následkom tlaku na okraj ala parva opačnej strany)m v hypotalame a spodine III. komory (následkom tlaku na okraj sella turcica). Môže vzniknúť ruptúra a. meningea media a premosťujúcich žíl.

• *Mechanizmus likvorovej vlny* – vzniká pri náraze mozgového tkaniva na steny komôr, kmeň a mechanicky môže poškodiť priľahlé časti mozgu.

C. c. charakterizujú ireverzibilné štruktúne zmeny nervového tkaniva. Kontúzne ložisko môže byť jedno, al. je ich viac. V strede zmliaždeného ložiska je krvný extravazát, obklopený niekoľkými vrstvami buniek. Najvnútornejšiu vrstvu tvoria úplne zničené bunky, strednú vrstvu deformované bunky a vonkajšiu vrstvu hypertrofovaná astroglia a mikroglia. Okolo ložiska je výrazný edém, podmienený reakciou tkaniva na deštrukciu, ale aj sek. obehové, respiračné, metabolické, acidobázické a hydrominerálne poruchami, kt. vyvoláva ischemické zmeny aj tých neurónov, kt. pôvodne neboli kontúziou poškodené. Edém mozgu môže zapríčiniť obraz sy. intrakraniálnej hypertenzie.

Klin. obraz – charakterizujú príznaky mozgovej komócie a ložiskové príznaky dráždenia, ako aj lézie určitej časti mozgu (pyramídového, extrapyramídového, senzitívneho, vestibulárneho, mozočka al. mozgovej kôry). Pacient je spočiatku v bezvedomí (komócia), oonedlho sa môžu dostaviť Jacksonove motorické epilepsie, centrálne monoparézy al. hemiparézy, afázia, delírantné stavy a zmútenosť, dezorientácia v mieste, čase i osobe, poruchy koordinácie, zorného poľa a i.

C. c. sa skoro vždy spája s edémom mozgu, niekedy aj edémom papily. Prognosticky závaž-nym príznakom je Cheynovo-Stokesovo dýchanie, kt. je prejavom postihnutia predĺženej miechy. Hypoventilácia s hypoxiémou a následnou ischémiou mozgu, ako aj respiračnou acidózou prispieva k zväčšovaniu mozgového edému a vzniku sy. intrakraniálnej hypertenzie, kedy TK stúpa a srdcová frekvencia klesá. Niekedy sa po úraze zjavuje hypertermia, kt. je výrazom poškodenia hypotalamických štruktúr. Deviácia očných bulbov na ochrnutú stranu svedčí o zlej prognóze (je prejavom kontúzie al. edému kmeňa), kým deviácia na zdravú stranu (kontralaterálnu k ochrnutým končatinám) o priaznivejšej prognóze.

Dg. a dfdg. – opiera sa o úvodné bezvedomie a následné ložiskovú symptomatológiu. V dg. a dfdg. pomáha EEG vyšetrenie: pri hematóme býva sploštenie elekt. aktivity nad hematómom, pri kontúzii spočiatku difúzna thétaaktivita a deltaaktivita, kt. sa neskôr stáva viac ložiskovou, podľa toho ako ustpuje edém mozgu. Mozgomiechový mok môže byť spočiatku hemoragický al. ružový, neskôr xantochrómny (pri epidurálnom i subdurálnom hematóme je normálny). Na echoencefalogramesa môže zistiť posun mediálneho echa, kt. však po istom čase ustupuje (pri epidurálnom a subdurálnom hematóme má posun mediálneho echa a hematómové echo trvalý charakter). Najvýznamnejšie informácie poskytuje angiografia a CT: pri kontúzii sa na angiograme pozoruje len

deviácia cievneho riečiska, pri hematóme navyše avaskulárna zóna. CT zobrazuje konztúzne ložisko, edém a všetky typy krvácania.

Th. – keďže ide o stav ohrozujúci život, obyčajne s bezvedomím, treba zabazepečiť okamžitú hospitalizovať v nemocnici s možnosťou resuscitácie. Cieľom prvej pomoci je udržovať voľné dýchacie cesty, zlepšiť oxygenáciu tkanív (podávať O_2), pri zastavení dýchania dýchanie z úst do úst, zabezpečiť objem cirkulujúcej krvi (plazma, reodextrán) a zvládnuť psychomotorický nepokoj (napr. podaním diazepamu). V nemocnici sa th. zameriava navyše na prevenciu a th. mozgového edému, starostlivosť o výživu a hygienu pacienta, prevenciu sek. infekcie a horúčky (najmä dekubitov a infekcií močových ciest) a starostlivosť o obeh a vnú-torné prostredie (acidobázická a hydrominerálna rovnováha). Th. sa začína vysokými dávka-mi kortikoidov (100 mg hydrokortizónu, potom každé 2 – 4 h 8 mg i. v. asi 6 – 9 d). Preven-tívne sa podávajú antiepileptiká.

Osud pacienta závisí od stavu vedomia a rozsahu kontúznej lézie. Pri krátkotrvajúcom bezvedomí a miernych ložiskových príznakoch, kt. sa upravia do 3 – 4 d, môžu reziduálne príznaky pretrvávať 2 – 3 mes. trvale následky však nezostávajú. Pacienti s dlhším trvaním bezvedomia a ložiskových príznakov obyčajne zanechábajú dlhšie trvajúce, príp. trvalé nervové a psych. následky s obmedzením pracovnej schopnosti, príp. trvalou invaliditou.

Contusio corporis ciliaris – postihnutie vráskovca vyvoláva prudký náraz rohovky a komorovej vody na šošovku, jej závesný aparát a koreň dúhovky, s možným poškodením štruktúr v oblasti dúhovkovo-rohovkového uhla. V gonioskopickom obraze sa pri čiastočnej traumatickej cyklodialýze zisťuje v ohraničenej oblasti rozšírenie ciliárneho prúžka pod sklérovou ostrohou s bledšou farbou ako okolie. Pri úplnej cyklodialýze vystupuje sklérová ostroha ako val a vráskovec je spolu s koreňom dúhovky posunutý dozadu a centrálne. Pri hlbšom poranení ciliárneho svalu nastáva separácia jeho meridionálnej a cirkulárnej časti, t. j. traumatické roz-vrstvenie jeho dvoch anatomických súčastí.

Th. a hojenie akút. poranenia vráskovca môže komplikovať hypotónia al. hypertónia oka. Hypotónia oka sa môže vyvinúť následkom reflexného zníženia sekrécie komorovej vody al. následkom cyklodialýzy s uzáverom komunikácie medzi prednou komorou a suprachorioidovým priestorom so zabránením odtoku vody doň a jeho resorpciou cievovkou. Inokedy ide o ruptúru vnútornej steny Schlemmovho kanála s utvorením priamej komunikácie medzi kanálom a prednou komorou. Relat. dobre tolerovaná dlhodobá hypotónia oka sa môže komplikovať edémom papily a vyžadovať chir. zákrok.

Hypertónia oka (sek. glaukóm) môže vzniknúť následkom rozsiahlej fibróznej jazvy ciliárne-ho tela s blokádou dúhovkovo-rohovkového uhla, prítomnosťou rozsiahlych goniosynechií, resp. endotelovej membrány, kt. pri svojej regresii prekrýva rozsiahlu časť uhla a zabraňuje prechodu komorovej vody do Schlemmovho kanála. Stav obyčajne nereaguje na konzervatívnu th. a rieši sa trabekulektómiou. Závažnou komplikáciou je trvalá al. recidivujúca hyféma prednej komory a masívne krvácanie do sklovcovej dutiny. Pretrvávajúca hypotónia následkom cyklodialýzy sa rieši chir. Aplikujú sa viaceré jednotlivé al. matricové stehy, pri otvorenej komore zachytenie prednej časti ciliárneho tela separovaného traumatizmom a fixá-cia za sklérovou ostrohou). Pri iridodialýze v hornej polovici obvodu sa vykonáva iriden-kleiza.

Contusio corporis vitrei – postihnutie sklovca vyvolá porušenie štruktúr a pomeru medzi vláknami trámčinou sklovca a gélovou substanciou, pričom sklovec sa presúva k zadnej ploche šošovky. Ak sa neporuší tubulárna štrukúra Retziusovho-Eisnerovho systému, zadné odlúpenie sklovcovej membrány nemá za následok kolaps bulbu. Kolaps bulbu vzniká skôr u starších jedincov, pri myopii a afakii. Vnútorná štruktúra sklovca sa pritom rozpadáva a sklovec ,,plápolá“ za zadnou plochou šošovky, vrátane otvoru zodpovedajúcemu veľkosti Martegianiho arey na jeho zadnej ploche.

Pri c. b. môže vzniknúť nakrvácanie do sklovca následkom poškodenia okolitých štruktúr, vyvolaného ťahom al. tlakom na sklovec, corpus ciliare al. sietnicu, s následnou ruptúrou cievy. Osobitným prípadom nepriameho kontúzneho poranenia s hemorágiami na sietnici a v sklovci je kontúzia hrudníka s Purtscherovou traumatickou angiopatiou, kt. vzniká pri závaloch v baniach a lomoch.

Krvné koagulum v sklovci sa rozpúšťa a odstraňuje aktiváciou makrofágov ihneď v prvých d po úraze. Sklovec reaguje na prítomnosť krvi degradáciou kys. hyalurónovej a agregáciou kolagénových vláken s postupným skvapalňovaním, retrakciou sklovcovej trámčiny a kolapsom sklovca. Jeho kolabovanie v prítomnosti vitreoretinálnych spojení (fyziol. al. patol.) môže vyvíjať ťah na sietnicu a vyvolať ďalšie hemorágie do sklovca. Následná hemosideróza sietnice vyvoláva degeneráciu fotoreceptorov. Organizácia hemorágií v sklovci môže byť príčinou sek. odlúpenia sietnice, príp. proliferujúcej vitreoretinopatie s neovaskularizáciou sietnice a sklovca.

Krvácanie do Cloquetovho kanála sa prejaví vizualizáciou jeho tvaru. Býva centrálne uložené a môže sa rozšíriť do celej sklovcovej dutiny. Nakrvácanie do Bergerovho priestoru budí dojem masívnej sklovcovej hemorágie, percepcia svetla je však zachovaná. Nakrvácanie do prednej časti sklovca má za následok vznik koagula, kt. sa prikladá k ciliárnemu telu. Silné spojenie bázy sklovca nedovoľuje odlúčenie jeho zadnej membrány. Krvácanie do zadnej časti sklovca sa šíri medzi jeho štruktúrami a prejaví sa pruhmi napodobujúcimi rukavicu s bázou na jej zdroji. Veľké krvácanie má za následok vznik dutiny vyplnenej krvou pomiešanou s tekutým sklovcom. Pri retrovitrálnej hemorágii (medzi sklovcom a sietnicou) vzniká koagulum, kt. sa neretrahuje, pomerne dobre sa resorbuje a nemusí zanechať následky.

Th. krvácania do sklovca – zameriava sa na: **1.** zastavenie krvácania (imobilizácia pacienta, celková aplikácia hemostatík, pri poškodení cievovky aplikácia vazoprotektívnych látok a inhibítorov syntézy prostaglandínov); **2.** podporenie resorpcie hemorágie a prevenciu fibróznej proliferácie (preparáty vápnika, manitolu, zavodňovanie organizmu, aplikácia iónoforézy, ultrazvuku).

Pri c. b. s nakrvácaním do sklovca a jeho resorpciou do 2 – 3 týžd. sa vykonáva laserová koagulácia, pri neúspechu periférna kryokoagulácia vo všetkých štyroch kvadrantoch. Pri sklérovej kontrole je šírka snehovej gule 1 mm od sondy. Zásahy kryódou sa realizujú vo vzdialenosti 8 – 17 mm od limbu.

Contusio sclerae – postihnutie rohovky sa prejaví hematokorneou a edémom rohovky. Hematokornea je infiltrácia strómy rohovky degradačnými produktmi erytrocytov. Pri dlhotrvajúcom zvýšení vnútroočného tlaku býva spojená s hyfémou a traumatickými zmenami Descementovej membrány a endotelu rohovky. Objektívne sa zisťuje tmavočervený al. hnedozelený zákal strómy. Rozpadové produkty erytrocytov sa zvýšeným tlakom vtláčajú medzi fibrily strómy rohovky, kde sa fagocytujú keratocytmi. Tým sa rohovka od periférie postupne vyjasňuje, obnovuje svoju transparenciu. V centrálnych častiach sa aj niekoľko r. po úraze zisťuje v celej hrúbke strómy okrúhly útvar sivooranžovej farby. V th. je dôležité odstránenie krvi z prednej komory. Jednoduchá paracentéza zníži síce vnútroočný tlak, ale úplne krv neodstráni. Časť hyfémy sa niekedy podarí odstrániť lavážou Ringerovým rozt. z malej incízie pomocou dvojcestnej kanyly, väčšinou sa však dá hyféma odstrániť len širokým otvorením prednej komory v sklérokorneálnej oblasti so spojovkovým lalokom s bázou na limbe vymasírovaním krvi ľahkou masážou zdola nahor do korneálnej rany. Vzniku pupilárnej blokády zabráni periférna iridektómia hyfémy. Osvedčuje sa aj jednorazová 10-s kryoterapia centrálnej časti rohovky a aplikácia chelátov (napr. vo forme 10 % desferioxamínovej masti al. parabulbárnej inj.).

Traumatický edém rohovky vzniká následkom zvýšenia vnútroočného tlaku (> 60 mm Hg) a porušenia rovnováhy medzi vnútroočnou tekutinou (za normálnych okolností hyperosmotickou) a interstíciom. Tým sa prekoná bariéra terminálnych spojení endotelových buniek a tekutina vniká do

strómy. Druhou príčinou edému je prenikanie komorovej vody medzi rohovkové lamely ruptúrami cez poškodenú Descemetovu membránu, kt. je málo elastická a pri napnutí sa trhá a retrahuje. Rohovková stróma presiaknutá vodou stráca transparenciu. Nadvihnutím rohovkového epitelu následkom edému rohovky vznikajú bolestivé subepiteliál-ne cysty, kt. pukajú a zanechávajú erózie endotelu.

Typickým príkladom poúrazových zmien je akút. keratokónus. Postupným stenčovaním rohovky sa môže porušiť celistvosť Descemetovo-endotelovej vrstvy a náhle preniknúť komorová voda do rohovky.

Subjektívne sa traumatický edém prejaví zhoršením zrakovej ostrosti, videním farebných kruhov okolo svetla, bolestivosťou, svetloplachosťou a blefarospazmom.

Objektívne sa zisťujú subepiteliálne cysty s eróziami rohovkového epitelu. Kvapkou glycerínu možno dočasne vizualizovať strómu rohovky, kt. je zhrubnutá, opacitná so stratou transparencie. Stupeň závažnosti edému sa dá posúdiť meraním vnútroočného tlaku.

Th. – drobné poškodenia Descemetovo-endotelovej vrstvy sa hoja, najmä u mladých ľudí spontánne bez následkov. Odtrhnutý endotel vlajúci v prednej komore môže napriek tomu, že ho pritlačí k rohovke vzduchová bublina aplikovaná do prednej komory, degenerovať. Definitívne odumretie epitelu signalizuje začínajúca vaskularizácia rohovky a vznik bulóznej keratopatie. V th. edému rohovky sa podáva Diluran, resp. infúzie manitolu. Miotiká sa nehodia na zníženie vnútroočného tlaku pri traumatickom edéme rohovky (podávajú sa však pri keratokónuse spolu s aplikáciou kontaktných šošoviek a tlakového obäzu). Dlhodobejšie sa podávajú kv. 5 % rozt. NaCl vo vodnom al. metylcelulózovom rozt., príp. hypertonické rozt. glukózy (vyžadujú si však opatrnosť pre ich možné kontaminovanie). Definitívne sa ťažšie prípady riešia transplantáciou rohovky.

Contusio iridis – poškodenie dúhovky sa klin. prejaví traumatickou mydriázou často spojenou s hyfémom prednej komory. Mierna mydriáza funkčného pôvodu odznieva bez následkov. Mydriázu následkom natrhnutia časti svalových vláken sfinkteru dúhovky možno odlíšiť aplikáciou sympatikomimetík (napr. Neosynephrin®) a parasympatikolytík (atropín, homatropín): ak mydriatická zrenica reaguje na Neosynephrin® a nereaguje na atropín, ide o org. poruchu.

Trhliny v oblasti sfinktera majú typický tvar s vrcholom na dúhovke a zasahujú všetky jej vrstvy. Trhliny pri jej koreni (iridodialýzy) vznikajú v jej najtenšej oblasti. Malé iridodialýzy sa chir. neošetrujú, ak však dosahujú optickú os oka a podmieňujú oslabenie zrakovej ostrosti s diplopiou, lieči sa chir.

Masívna hyféma a sek. glaukóm bývajú následkom odtrhnutého ciliárneho tela od sklérovej ostrohy a jazvovitých zmien trabekula v procese hojenia. Zachvievanie dúhovky pri pohyboch oka (iridonéza) je prejavom luxácie al. subluxácie šošovky.

Vyplavenie prostaglandínov vyvoláva reaktívnu vazodilatáciu a zvýšenie permeability dúhovkových ciev, čo má za následok zastretie štruktúry dúhovky, uvoľnenie pigmentu do prednej komory a na prednú plochu šošovky a tyndalizáciu prednej komory. (Toto včasné uvoľnenie pigmentu nesúvisí s atrofiou pigmentového listu zistiteľnou diafanoskopicky pri trofickej poruche.) Prostaglandíny sa môžu podieľať aj na iniciácii zápalu. Pri každom poranení uvey sa preto odporúča podáanie inhibítorov syntézy prostaglandínov (napr. indometacín, príp. lokálne Ocuflur coll®) a adrenalínu vo forme kv., kt. priaznivo pôsobí svojím vazokonstrič-ným účinkom na dúhovku, vráskovec, ako aj na príp. sek. glaukóm.

Contusio chorioideae – postihnutie cievovky môže vzniknúť priamym kontúznym poranením bulbu al. nepriamo pri kontúziách očnice. C. b. postihujú viac zadný pól oka ako jeho perifériu. Prejavujú sa zhoršením zrakovej ostrosti postihnutého oka a edémom sietnice zadného pólu podmieneným cievnymi zmenami v dôsledku absorpcie tlakovej vlny. Následkom c. b. môžu vznikať na cievovke

trhliny a traumatická chorioretinitída. Trhliny sú lokalizované na zadnom póle oka (môžu postihnúť makulárnu krajinu), rôznej veľkosti. V hemoragickom štádiu je ruptúra cievkovky (vrátane ruptúry Bruchovej membrány) prekrytá hemorágiami a edémom. V priebehu resorpcie nadobúdajú koncentrický tvar, sledujúc obvod terča zrakového nervu. V štádiu jazvenia je trhlina dobre viditeľná, okraje pigmentované. Sivastá farba trhliny je podmienená aj neprítomnosťou choriokapilaris a korešpondujúceho pigmentového listu sietni-ce. Následkom sek. chron. hypoxie sa po čase môže vyvíjať neovaskulárizácia cievovky.

Traumatické chorioretinopatie sa prejavujú na očnom pozadí atrofickými plochami pigmentového epitelu sietnice uloženými peripapilárne al. paramakulárne s migráciou pigmentu a postihnutím okolitých štruktúr cievovky a sietnice. Pri fluóroangiografickom vyšetrení sa v pigmentovej vrstve sietnice zisťuje preriedenie choriokapilaris a porušenia cievnych stien.

Contusio lentis – postihnutie šošovky sa prejavuje zriedka zmenami polohy šošovky (subluxáciami, resp. luxáciami). V šošovkovom epiteli často vznikajú trhlinky s následnými zmenami jej hydratácie, pH, chem. zloženia a osmotického tlaku (ako pri perforáciách šošovkového puzdra). Prejavujú sa opacifikáciou šošovkovej kôry. Typické sú ružicovité zákaly v zadnej kôre. Pri spätnom náraze predného puzdra šošovky môže na ňom vzniknúť pigmentový odtlačok uvoľneného pigmentu zo zadného listu dúhovky. Opacifikácia šošovky s príp. zmenou jej polohy podmieňuje zníženie zrakovej ostrosti. K ďalším faktorom podieľajúcim sa na znížení zrakovej ostrosti pri kontúznom sy. (Frankel) patrí poškodenie spojovky, erózie a edém rohovky, trhliny dúhovky, zmeny komorového uhla a hyfém prednej komory); →*contusio bulbi.*

Contusio retinae – postihnutie sietnice sa môže prejaviť edémom, krvácaním a od- lúpnutím sietnice (→*ablatio retinae*). Krátko po úraze môže vzniknúť Berlinov edém zadného pólu a makulár-nej krajiny. Prejavuje sa na očnom pozadí presiaknutím sietnice sivobelavej farby s foveolou sfarbenou do červena.

Hemorágie sietnice podmieňujú v závislosti od veľkosti a uloženia rôzny obraz na očnom pozadí: **1.** Preretinálne hemorágie sú uložené medzi vnútornou limitujúcou membránou a vrstvou nervových vláken, niekedy sa vykleňujú do sklovca. Sú okrúhleho tvaru, ich veľkosť dosahuje niekoľkonásobok priemeru papily, sú jasnejšej farby, ohraničené voči okoliu jasnejšou líniou vnútornej hraničnej membrány, ako aj voči sklovcu (v dolnej tretine môžu viac vyčnievať do sklovca). Charakterizuje ich horizontálne usadená krv (ako pri hyféme prednej komory). V priebehu resorpcie strácajú svoj jasnočervený vzhľad. Môžu poškodiť zadnú hyaloidnú membránu a difundovať do sklovca. **2.** Intraretinálne hemorágie sú v kon- takte s cievami, kt. sú zdrojom krvácania. Na očnom pozadí sa javia ako drobné bodky, plamienky, hviezdice, trojuholníky červenej farby. Ich obraz môžu modifikovať axóny gangliových buniek, kt. nimi prechádzajú. **3.** Subretinálne hemorágie a následné odlúpenie pigmentového epitelu utvárajú obraz chorioidálového hematómu. Na očnom pozadí sú to tmavočervené plochy, kt. vnútorný i vonkajší profil sietnice sa vykleňuje, vytláča dopredu. V ťažších prípadoch masívne krvácanie podmieňuje pseudotumorózne odlúpenie pigmentové-ho epitelu s obrazom podobným melanómu chorioidey.

Najčastejšie sú povrchové hemorágie na periférii sietnice, kt. môžu zasahovať do sklovca a šíriť sa v ňom. Súčasný edém sietnice, kt. sa môže vyvinúť niekoľko h po úraze, sa prejavuje zblednutím a zbelavením jej periférie. Môže sa resorbovať al. zanecháva plochú pigmentovanú chorioretinálnu jazvu bez zmien v priľahlom sklovci.

Niekedy sa nekrotické zmeny po ústupe edému prejavia vznikom trhlín. Inokedy vznikajú trhliny sietnice priamo al. následkom porušenia jej výživy a nekrózy. Predilekčným miestom trhlín s operukulom je horný kvadrant pred ekvátorom al. na ňom.

Ďalším následkom c. b. sú trhliny al. odtrhnutie sietnice od ora serrata (orálna dialýza), najmä v dolnom temporálnom kvadrante. Prejaví sa ako rôzne široký, mesiačikovitý, ružovejší prúžok s

konkavitou smerom dozadu; jeho predný okraj je mierne zrolovaný a retrahovaný dozadu. Tieto zmeny zapríčiňujú zužovanie zorného poľa jedného oka. Pri postihnutí makulárnej oblasti nastáva náhly pokles zrakovej ostrosti. Pri myopii vznikajú aj mnohopočetné trhliny, najmä v oblasti ora serrata s následným trofickým poškodením periférie sietnice, resp. mikrocystickou degeneráciou, a to aj bez úrazu. Ojedinele sa vyskytuje traumatická retinoschíza, podmienená pomaly sa resorbujúcou intraretinálnou hemorágiou, resp. ischémiou chorioidey a sietnice. Prejavujú sa ako sietnicové cysty.

Periférne zmeny na sietnici sa dajú vizualizovať kontaktnou optikou, retrobazálne a prebazálne trhliny (vzhľadom na úpon bázy sklovca) len indentáciou skléry. Pri odtrhnutí sklovca je trhlina ohraničená jej predným a zadným úponom s rôzne vyznačeným prúžkom ciliárneho epitelu a sietnice.

Trhliny v perifernej časti cievovky sa prejavujú podobne ako trhliny na zadnom póle vizualizáciou skléry, premostením trhliny s prítomnými hemorágiami, edémom, nadvihnutím okrajov al. zvýšenou pigmentáciou.

C. b. komplikovaná hypotóniou al. hypertóniou sa môže spájať s odlúpnutím ciliárneho tela a chorioidey vyvolanom tlakom hemorágie v dôsledku porušenia veľkej cievy al. zadnej ciliárnej artérie. Prejaví sa vyklenutím s nadvihnutím sietnice sivastej farby. Pomalá resorpcia nahromadenej krvi medzi cievovkou a sklérou sa môže urýchliť punkciou skléry.

Ojedinele sa pri perifernej traumatickej chorioretinopatii zisťujú na periférii sietnice trojuholníkové hrudky pigmentového epitelu s bázou na periférii. Retinálne cievy pritom nie sú porušené, cez rarefikovanú trojuholníkovú oblasť pigmentového listu nevidieť chorioidálne cievy. Fluóroangiografickým vyšetrením sa zisťuje obliterácia krátkych, zriedkavejšie zadných ciliárnych ciev. Tieto zmeny sa prejavia korešpondujúcimi poruchami zorného poľa.

Pri progresívnom odlupovaní sietnice je indikovaná fotokoagulácia, kryoterapia, indentácia, vitrektómia spojená s indentáciou skléry a serklážou. Optimálnym prípadom je utvorenie pevnej chorioretinálnej jazvy.

conus, i, m. – [g. *konos*] kužeľ.

Conus arteriosus – syn. infundibulum, tepnový kužeľ, kužeľovitá výtoková časť pravej srdcovej komory do pľúcnice nad crista supraventricularis.

Conus elasticum laryngis – elastická membrána odstupujúca z horného okraja kruhovitej chrupavky, kt. voľné okraje tvoria hlasivky; vpredu ju zosilňuje lig. cricothyreoideum.

Conus medullaris – dolný koniec miechy vo výške L_1 al. L_2.

Conus myopicus – myopickodegeneratívna peripapilárna tlaková atrofia cievovky a sietnice v okolí terča n. opticus: pri ľahkom a strednom stupni myopie je postihnutá temporálna strana (c. temporalis), pri vysokom stupni je postihnutie cirkulárne (c. circularis); →*myopia.*

Conus pili – vlasový kužeľ.

Convacard® (Madaus) – kardiotonikum z konvalinky voňavej; →*Convallaria majalis.*

convallamarinum →*konvalamarín.*

convallamarogeninum →*kovalamarogenín.*

Convallan® (Gödecke) – kardiotonikum z konvalinky voňavej; →*Convallaria majalis.*

Convallaria majalis L. (*Liliaceae*) – konvalinka voňavá (čes. konvalinka vonná). Droga: Herba convallariae (majalis), Folium convallariae (majalis), Flos convallariae (majalis). Obsahové látky: Najdôležitejšie obsahové látky sú srdcové glykozidy konvalatoxín, konvalatoxol, konvalozid a lokundiozid; ďalej obsahuje periplogenín, strofantidol, strofantidín, bipindogenín a sarmentogenín, kvercetínové flavonoidy, saponizidy – saponínové glykozidy steroidového typu (konvalarín, konvalamarín) a kys. chelidónovú. Kardiotonikum, diuretikum. Konvalinkové glykozidy majú podobné účinky ako strofantín a hlaváčik (*Adonis vernalis*). Zosilňujú srdcové kontrakcie, majú pozit. inotropné účinky. Na rozdiel od digitalisových glykozidov len mierne spomaľujú činnosť srdca. Prípravky z drogy sú vhodné pri niekt. chorobách srdca s bradykardiou, ako aj pri neznášanlivosti iných srdcových glykozidov. Na rozdiel od strofantínu nevyvolávajú zníženú resorpciu živín z GIT. Má silnejšie močopudné účinky ako digitalisové glykozidy, pretože spolupôsobia aj flavonoidné látky. Keďže nehrozí kumulácia účinných látok, môžu sa prípravky z konvalinky podávať aj dlhodobo.

Convallaria majalis

Herba convallariae v práškovanej forme, vo forme záparu má dms 0,5 g, dmd 1,5 g, Infusum Herbae convallariae dms 0,3 g, dmd 0,6 g, Tinctura convallariae (titrata)dms 0,3 – 0,5 g, dmd 0,6 g. Smrteľné dávky sú 2,5, resp. 5g/d. Konvalatoxín sa i. v. aplikuje v dávkach 0,4 – 0,6 mg; udržiavacia dávka je 0,2 – 0,3 mg. Otravy majú podobný priebeh ako otrava digitalisovými glykozidmi. Jedovaté účinky majú aj kolínske vody vyrobené z konva- liniek, rovnako ako voda vo váze, v kt. boli kvety.

Convallaton® – kardiotonikum; →*konvalatoxín.*

convallatoxigeninum →*konvalatoxigenín.*

convallatoxinum →*konvalatoxín.*

Convallen® – vodný extrakt obsahujúci glykozidy konvalinky voňavej; →*Convallaria majalis.*

Convalyt® – vodný extrakt obsahujúci glykozidy konvalinky májovej, kardiotonikum; →*Convallaria majalis.*

Convasid® – vodný extrakt obsahujúci glykozidy konvalinky májovej, kardiotonikum; →*Connvalaria majalis.*

Convenil® (Hommel) – antitusikum; →*butetamát.*

converting enzyme – angiotensin converting enzyme, skr. ACE, konvertáza, enzým konvertujúci angiotenzín I na angiotenzín II; →*angiotenzín.*

convicinum →*konvicín.*

Convolvulaceae – pupencovité, čeľaď dvojklíčnolistových rastlín, prevažne bylín. Majú ľavoovíjavú stonku a šípovité al. srdcovité striedavé listy, päťpočetné pravidelné a obojpo-hlavné kvety. Plodom je tobolka. Obsahujú rozličné glykozidy, alkaloidy, saponíny, živice a i. Čeľaď je kozmopolitická (51 rodov, 1600 druhov). Pupenec roľný (→*Convolvulus arvensis*) je húževnatá burina. Dôležitou kultúrnou rastlinou trópov je povojnica batatová (*Ipomaea batatas*). Iné druhy sú okrasné rastliny. Jalapa prečisťujúca (*Exogonium purga*) je liečivá rastlina.

Convolvulus arvensis L. (*Convolvulaceae*) – pupenec roľný (čes. svlačec rolný). Trváca bylina s dlhým, plazivým koreňom, z kt. vyrastá mnoho bočných koreňov. Byľ je plazivá al. ovíjavá, rozkonárená, hranatá, holá. Listy sú jednoduché, striedavé, majú dlhé stopky, celistvý okraj, čepeľ vajcovitú s oštepovitou bázou, laloky pri stopke nie sú rovnaké, pri čepeliach dolných listov sú

väčšie, pri čepeliach listov pod vrcholom byle sú menšie. Dlhostopkaté kvety vyrastajú z listových pazúch, majú na stopkách 2 malé, čiarkovité listence. Kalich je zrastený, jeho okraj je hnedastý, suchoblankovitý. široká, lievikovitá koruna býva bielej al. ružovej farby, na vonkajšej strane obyčajne tmavšia. Tobolka je vajcovitá, končistá, s dvoma puzd- rami svetlohnedej farby. Semená sú hnedočierne, bodkované. Kvitne od mája až do konca septembra. Vyskytuje sa hojne po celom Slovensku, najmä v teplejších krajoch od nížiny až do horského pásma. Rastie v uzavretých, trávnatých spoločenstvách s prevládajúcim psinčekom obyčajným (*Agrostidetum vulgaris*), na mezofilných lúkach, na poliach v obilí a okopaninách, na úhoroch, pri cestách, na násypoch a hrádzach, na stepných svahoch.

Convolvulus arvensis

Rozmnožuje sa veľmi dobre semenami, ale najmä koreňovými výhonkami. Systém koreňov preniká do hĺbky až vyše 3 m, preto sa dá ťažko odstrániť mechanickým spôsobom. Zato kultúrnym rastlinám neodčerpáva výživu. Oranie a iné kyprenie pôdy podnecuje tvorenie výhonkov, a tým aj vznik nových jedincov. Veľmi zaburinené pole sa odporúča spásť ovcami a ošípanými, kt. ho rady žerú a potom zasiať hustými a trvácejšími krmivami. C. a. bol liečivou rastlinou (preháňadlo, choleretikum, antipyretikum) jeho účinok je však nespoľahlivý.

Convulex, Convulex cps., gtt a sir.® (Byk Gulden) – antiepileptikum; →*kyselina valproová.*

Convulsofin tbl® (VEB Arnzeimittel Dresden) – Calcii valproas 300 mg v 1 tbl., antiepileptikum; →*kyselina valproová*. Indikácie – vekovo viazané epilepsie, generalizované, s myoklonickou, atonickou zložkou; generalizované epilepsie s tonickými, klonickými a tonicko-klonickými záchvatmi, absencie. Zmiešané formy epilepsie.

Cooleyova anémia – [Cooley, Thomas B., 1871 – 1945, amer. pediater] syn. Cooleyov-Leeov sy., morbus Cooley, anaemia Cooley, thalassaemia maior, syndroma thalassaemicum, anaemia mediterranea; →*talasémia*. Dedičná choroba, kt. sa prejavuje anémiou, hemolytic-kým ikterom, terčovitými erytrocytmi s fragmentáciou, zvýšenou osmotickou rezistenciou. Typický je nízky vzrast, zväčšené brucho s hepatosplenomegáliou, hypertelorizmus, plochý nos, osteoporóza. Prognóza je nepriaznivá; →*talasémia.*

Coolspan® (Hishiyama) – antidepresívum, antipsychotikum, digestívum; →*sulpirid.*

Coomassie Blue – farbivo, dg. látka používaná na stanovenie srdcového vývrhu a objemu krvi; →*anazolén sodný*.

Coombsov šelest – [Coombs, Carey F., 1879–1932, angl. lekár] syn. Caryov-Coombsov šelest, mezodiastolický srdcový šelest pri relat. funkčnej mitrálnej stenóze počuteľný na hrote v medioklavikulárnej čiare (na fonokardiograme sa znázorní vretenovite okolo 3. ozvy). Vyskytuje sa pri defekte komorového septa, ductus arteriosus apertus s veľkým ľavo-pravým skratom a mitrálnej insuficiencii.

Coombsov test →*testy.*

Coonsov test →*testy.*

Cooperative General Achievement Tests – psych. test výkonnosti v štúdiu spoločenských, prírodných vied a matematiky (1937, revízia, 1954).

Cooperia – rod parazitických nematód; patria sem rody *C. oncophora*, *C. pectinata* a *C. punbctata*, kt. sa vyskytujú v tenkom čreve hovädzeho dobytka a oviec.