Mebenvet® (Janssen) – anthelmintikum; →*mebendazol.*

Meberyt® – makrolidové antibiotikum; →*erytromycínstearát.*

mebetizol – 2-benztiazoltiol; antimykotikum (Dermacid®).

mebeverín – 4-[etyl[2-(4-metoxyfenyl)-1-metyletyl]amino]butylester kys. 3,4-dimetoxybenzoovej, $C_{25}H_{36}ClNO_5$, M_r 429,54; antispazmodikum papaverínového typu. M. má priamy účinok na hladkú svalovinu najmä hrubého čreva. In vitro je 5 – 120-krát účinnejší ako papaverín (v závislosti od experimentálneho modelu).

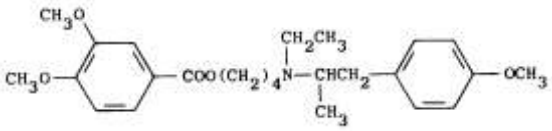

Mebeverín

Indikácie – dráždivý tračník a stavy zaradené do tohto sy. (spastická zápcha, mukózna koli-tída, spastická kolitída, divertikulóza). Spastické stavy iných častí GIT (pôsobí aj na Oddiho zvierač).

Kontrainidkácie – nie sú známe. Opatrnosť je žiaduca u dojčiacich matiek (môže prechádzať do materského mlieka).

Nežiaduce účinky – neoplyvňuje výraznejšie vyprázdňovanie žalúdka. propulzívnu motilitu čreva ani hladkú svalovinu iných orgánov. Nemá anticholínergické účinky.

Dávkovanie – 3-krát/d 100–150 mg, deťom <10-r. sa podávajú polovičné dávky.

Prípravky – hydrochlorid $C_{25}H_{36}ClNO_5$ – Colofac®, Duspatal®, Duspatalin® sol. a tbl.).

mebhydrolín – 2,3,4,5-tetrahydro-2-metyl-5-(fenylmetyl)-1*H*-pyrido[4,2-b]indol, $C_{19}H_{20}N_2$, M_r 276,37; antihistaminikum (Incidal®; 1,5-naftaléndisulfonátová soľ $C_{48}H_{48}N_4O_6S_2$ – Diazoline®, Fabahistin®, Omeril®; zložka prípravku Refagan®).

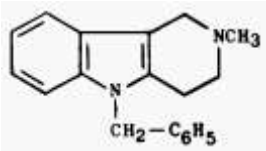

Mebhydrolín

mebichín – mebiquinum, 8-[(dihydroxybizmuto)oxy]-6-metylchinolín, $C_{10}H_{10}BiNO_3$, M_r 401,18; antidiaroikum (DV1®, Diarétyl®).

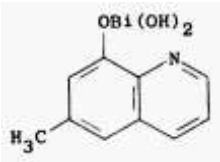

Mebichín

Mebinol® (Erba) – antiamébikum; →*chlórfenoxamid.*

MeBmt – kys. [2*S*-(2*R**,3*S**,4*S**,6*E*)]-3-hydroxy-4-metyl-2(metylamino)-6-okténová; (4*R*)-4-[(*E*)-2-butenyl]-4,*N*-dimetyl-L-treonín; $C_{10}H_{19}NO_3$, M_r 201,27; charakteristická C_9 amino-kyselina cyklosporínov.

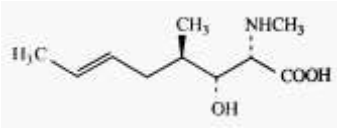

MeBmt

mebroféhydramín – antihistaminikum; →*embramín.*

mebrofenín – syn. trimetylbromo-IDA; *N*-[2-[(3-bróm-2,4,6-trimetylfenyl)-amino]-2-oxoetyl]-*N*-(karboxymetyl)-glycín, $C_{15}H_{19}BrN_2O_5$, M_r 387,23; komplex označený ^{99m}Tc sa používa na zobrazovanie hepatobiliárneho systému (Hibida® kit, Choletec®, Trimetyl-Hida® kit.

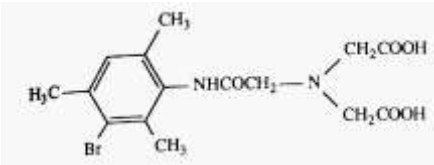

Mebrofenín

Mebron® (Daiichi) – analgetikum, antipyretikum, antiflogistikum; →*epirizol.*

Mebryl® (SK & F) – antihistaminikum; →*embramín.*

Mebumal Sodium® – sedatívum, hypnotikum; →*pentobarbital sodný.*

mebutamat – 2-metyl-2-(1-metylpropyl)-1,3-propándioldikarbamát, $C_{10}H_{20}N_2O_4$, M_r 232,28; antihypertenzívum (W-583®, Axiten®, Butatensin®, Capla®, Carbuten®, Dormate®, Ipotensivo®, Mebutina®, Mega®, No-Press®, Prean®, Simafon®, Valleme®).

$$\begin{array}{l} \qquad\qquad CH_3 \\ H_2NCOOCH_2CCH_2COCNH_3 \\ \qquad\qquad CH_3CHCH_2CH_3 \end{array}$$

Mebutamat

Mebutina® (Formenti) – antihypertenzívum; →*mebutamát.*

Mecadox® (Pfizer) – antibiotikum; →*karbadox.*

Mecalmin® (Yoshitomi) – antiemetikum; →*difenidol.*

MeCbl – metykobalamín.

meCCNU – semustín.

Meciclin® (Citobios) – antibiotikum; →*demeklocyklín.*

Mecilex® (C.E.P.A.) – polosyntetické cefalosporínové antibiotikum; →*cefalexín.*

Mecilinam® – antibiotikum; →*amdinocilín.*

Mecian® (Ortho) – antibiotikum; →*meklocyklín.*

mecismus, i, m. – [g. *mékos* dĺžka + *-ismus*] mecizmus, abnormálne predĺženie dajakej časti.

mecistocephalicus, a, um – [g. *mékistos* najvyšší + g. *kefalé* hlava] mecistocefalický, majúci cefalický index > 71.

Mecistocirrus – rod nematód parazitujúcich v 4. žalúdku prežúvavcov.

Mecistocirrus digitatus – syn. *Strongylus gibsoni*, druh parazitujúci v rôznych prežúvavcoch, človeku a ošípaných.

Meckeho činidlo – 1 d. kys. selenitej v 200 d. koncentrovanej kys. sírovej.

meckelectomia, ae, f. – [Meckel, Johann F., 1781 – 1833, nem. anatóm, *diverticulum Meckeli* + g. *ektomé* odstránenie, vybratie] meckelektómia, chir. odstránenie Meckelovho ganglia, divertikula.

Meckelov divertikul – [Meckel, Johann Friedrich ml., 1781 – 1833, nem. anatóm] divertikulum vo forme výbežka ilea tvaru prsta rukavičky, dlhého 6 – 10 cm, asi 1 ml od jeho vústenia do céka. Ide o zvyšok ductus omphaloentericus. Môže podmieniť vznik zápalov s perforáciou al. bez nej, krvácania, stangulačného al. invaginačného ileu al. volvulu. Vyskytuje sa ~ v 1 – 3 % populácie; →*divertikul.*

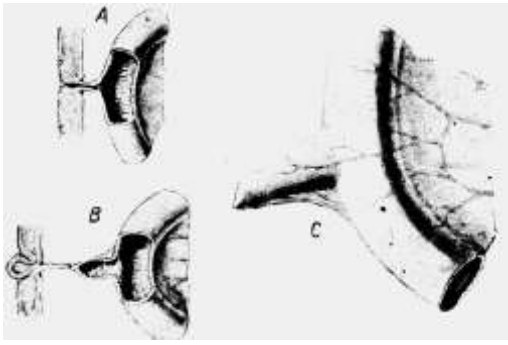

Meckelov divertikul. **A** – divertikul otvárajúci sa v mieste pupka; **B** – divertikul spojený s pupkom väzivovým vým pruhom; **C** – voľný, slepo sa končiaci divertikul

Meckelov ganglion – [Meckel, Johann Friedrich st., 1724 – 1774, nem. anatóm] ggl. pterygopalatinum a ggl. submandibulare.

Meckelov priestor – [Meckel, Johann Friedrich ml., 1781 – 1833, nem. anatóm] Meckelova dutina, cavum trigeminale.

Meckelov syndróm – [Meckel, Johann Friedrich ml., 1781 – 1833, nem. anatóm] Meckelov-Gruberov sy., dysencephalia splanchnocystica. Ide o autozómovo recesívne dedičnú chorobu s nízkym čelom, zadnou meningoencefalokélou, polydaktýliou a polycystickými obličkami; exitus nastáva v perinatálnom období.

Meckelova rovina – [Meckel, Johann Friedrich ml., 1781 – 1833, nem. anatóm] rovina prechádzajúca ušnicovým a alveolárnym bodom.

Meckelove dutina – [Meckel, Johann Friedrich st., 1724 – 1774, nem. anatóm] priestor pod dura mater obsahujúca Gasserovo ganglion (cavum trigeminale, dutina v spánkovej kosti).

Meckelove ligamentá – [Meckel, Johann Friedrich st., 1724 – 1774, nem. anatóm] časť predného väzu upevňujúceho kladivko k stene bubienka.

Meckelova chrupka – [Meckel, Johann F., 1781 – 1833, nem. anatóm] embryová chrupka 1. žiabrového oblúka, jeho distálny koniec osifikuje a vyvíja sa z neho kladivko a inkus; tvorí prechodný skelet dna ústnej dutiny, na kt. sa ako krycia kosť ukladá sánka; s vývojom mizne.

Meclan® – antibiotikum; →*meklocyklínsulfosalicylát.*

Meclastine® – antihistaminkum; →*klemastín.*

meclizinum →*meklizín.*

meclocyclinum →*meklocyklín.*

Mecloderm® – antibiotikum; →*meklocyklín.*

meclofenamatum →*meklofenamát.*

Meclofenoxatium chloratum – skr. Meclofenoxat. chlorat., ČSL 4, chlorid meklofenoxácia; [2-(4-chlórfenoixyacetoxy)etyl]dimetylamóniumchloridu, $C_{12}H_{17}Cl_2NO_3$, M_r 294,18; antipsychotikum. Je to biely, kryštalický prášok, bez zápachu, horkej chuti, veľmi ľahko rozp. vo vode, mierne rozp. v 95 % liehu a prakticky nerozp. v chloroforme.

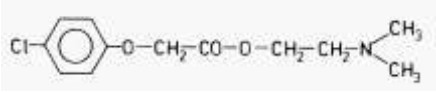

Meclofenoxatium chloratum

Dôkaz

a) Asi 0,25 g látky sa rozpustí v 10,0 ml vody. Rozt. sa použije aj na skúšky b). K 5,0 ml sa pridá 1,0 ml Dragendorffovho skúmadla; vznikne oranžová zrazenina.

b) K 5,0 g látky zo skúšky a) sa pridá 1,0 ml zriedenej kys. dusičnej a rozt. dusičnanu strieborného; vylučuje sa biela klkovitá zrazenina, ľahko rozp. v zriedenom rozt. amoniaku (*CΓ*).

c) Teplota topenia: 137 – 142 °C.

d) Absorpčné spektrum rozt. skúšanej látky v metanole (20,0 mg/l) merané v 10 mm vrstve proti tomu istému rozpúšťadlu, javí v UV časti maximá pri 226 ± 1 nm, 279 ± 1 a 286 ± 1 nm a minimá pri 250 a 284 nm.

Stanovenie obsahu

Asi 0,2000 g vysušenej látky zo skúšky na stratu sušením (suší sa ~ 0,5000 g látky pri 105 °C do konštantnej hmotnosti) sa rozpustí v zmesi 30,0 ml anhydridu kys. octovej a 10,0 ml rozt. octanu ortutnatého v kys. octovej, pridajú sa 2 kv. rozt. kryštálovej violete a titruje sa odmerným rozt. kys.

chloristej 0,1 mol/l z fialového do modrého sfarbenia. Zistená spotreba sa koriguje výsledkom slepého pokusu.

1 ml odmerného rozt. kys. chloristej 0,1 mol/l zodpovedá 0,02942 g $C_{12}H_{17}Cl_2NO_2$.

Uschováva sa v dobre uzavretých nádobách; nesmie sa vydať bez lekárskeho predpisu.

Dávkovanie – th. dávka jednotlivá p. o. je 0,1 – 0,25 g, i. v. a i. m. 0,25 – 0,5 g; th. dávka denná p. o., i. v. a i. m. je 0,5 – 1,5 g.

Prípravky – Cetrexin®.

Meclomen® – nesteroidové antiflogistikum; →*meklofenamát.*

Meclopin® inj. a tbl. (Léčiva) – Oxyprothepini decanoas 25 mg v 1 ml olejového inj. rozt.; neuroleptikum; →*oxyprotepín.*

Meclosorb® crm. (S + K Pharma) – Meclomycinum (ut 5-sulfosalicylas) 10 mg (resp. 14,6 mg), t. j. 1 % v 10 g krému; dermatologikum, antibiotikum; →*meklocyklín.*

Meclutin® – antibiotikum; →*meklocyklín.*

mecocephalia, ae, f. – [g. *mékos* dĺžka + g. *kefalé* hlava] mekocefália, nadmerne dlhá hlava.

mecocephalicus, a, um – [g. *mékos* dĺžka + g. *kefalé* hlava] dolichocefalický.

Mecodrin® – stimulans CNS, anorektikum; →*amfetamín.*

mecometron, i, n. – [g. *mékos* + g. *metron* miera, meradlo] mekometer, prístroj na meranie dĺžky novorodenca.

meconialis, e – [g. *mékónion* šťava z maku] mekóniový, smolkový.

meconiorrhoea, ae, f. – [g. *mékónion* šťava z maku + g. *rhoiá* tok] mekóniorea, nadmerné vylučovanie smolky.

meconismus, i, m. – [g. *mékónion* šťava z maku + *-ismus*] mekonizmus, chron. otrava ópium.

meconium, i, n. – [g. *mékónion* šťava z maku] →*mekónium.*

Mecoptera – srpice, samostatný rad hmyzu. Hlavu majú rypákovito predlženú, na konci s hryzavými ústnymi orgánmi. Krídla sú úzke, blanité, husto žilkované. V pokoji sú zložené plocho na chrbtovej strane tela. Nohy majú dlhé, kráčavé. Larvy sú húsenicovité, na každom článku bruška majú panôžky a na hrudných článkoch článkované nohy. Na chrbtovej strane tela sú jednoduché al. vetvené hrbolčeky. Sem patrí srpica obyčajná (*Panorpa communis*), čierno škvrnitá. Samička má posledné články bruška žltohnedé, ľahko zatiahnuteľné, samček má na konci tela kliešťovité prívesky (gonapofýzy) na prichytenie samičky pri kopulácii. Je dravá, poletuje od mája do septembra vo vlhkých lesoch, okolo ciest a pri potokoch.

Mecostrinchlorid® – myorelaxans; dimetyléter →*tubokurarínchloridu.*

mecystasis, is, f. – [g. *mékynein* predĺžiť + g. *stasis* zastavenie] mekystáza, stav pri kt. sú svalové vlákna relat. preĺžené, odolávajú ťahu, kontrahujú a relaxujú sa a vykazujú tú istú tenziu ako pred preĺžením.

mecysteín – metylcysteinát, $C_3H_9NO_2S$, M_r 135,20; hepatoterapeutikum.

Mečnikov, Lev Iljič – (1838 – 1888) rus. geograf a sociológ; zástanca geografickej určenosti, kládol dôraz na vodné toky a plochy; vývoj delí na riečnu, stredomorskú a oceánickú civilizáciu.

Mečnikov, Ilja Iljič – (1845 – 1916) rus. zoológ. Študoval v Giessene, Göttingene a Mníchove. R. 1867 sa v Odese habilitoval v odbore zoológie a o 3 r. neskôr sa tu stal profesorom. Z politických

dôvodov odišiel r. 1887 z Ruska cez Messinu a Viedeň do Paríža. Venoval sa štúdiu cholery, tbc a syfilisu. Neskôr sa zaoberal procesom starnutia, kt. pokladal za chron. intoxikáciu. Objavil fagocytárnu schopnosť leukocytov, čím vyvolal revolúciu v teórii imunity a infekcie. Za svoje objavy mu bola spolu s Paulom Ehrlichom r. 1908 udelená Nobelova cena za med. a fyziol.

Mečnikovova teória – [Mečnikov, Ilja Iljič, 1845 – 1916] teória bunkovej imunity postulovaná v 80. r. min. stor. Podľa nej hlavný mechanizmus obrany proti baktériovej infekcii predstavuje činnosť makrofágov a polymorfonukleárnych leukocytov a zápal je následkom procesu enzýmového natrávenia počas fagocytózy.

mečík – čes. **1. l.** proc. xiphoideus, slov. mečovitý výbežok; **2.** *Gladiolus* (→*kosatcovité*).

mečovitý – l. xiphoide(u)s, napr. mečovitý výbežok, l. processus xiphoideus.

MED – **1.** skr. angl. *minimal effective dose* min. účinná dávka; **2.** skr. angl. *minimal erythema dose* min. erytémová dávka.

med – [g. *meli-melitos,* g. *mel-mellis*] sladká žltkastá tekutina, produkt včiel, kt. je potravou pre ich larvy. Včely ho pripravujú z nektáru, sladkej šťavy vylučovanej rastlinnými žľazami, nektáriami (nektárový, kvetový m.) al. medovice, vylučovanej rovnokrídlym hmyzom, voškami, červcami a mérami, kt. cudzopasia na listoch a konárikoch stromov (medovicový, lesný m.). Medovica sa vyskytuje na duboch, javoroch, jaseňoch, slivkách, čerešniach lipách a i. Z ihličnatých stromov sú to jedle, smreky a smrekovce. M. včely ukladajú do plástov ako svoj pokrm.

M. je nastarším sladidlom. Záznamy o jeho používaní sú staré > 600 r. Je to číra, mierne opaleskujúca, viskózna kvapalina (má byť tekutý). Kvetový m. obsahuje flavóny, preto je svetlejší, tmavšie m. sú sfarbené karoténmi; lesný m. obsahuje aj melaníny, preto je tmavší, hnedočierny. Vo vôni možno rozoznať vôňu kvetov (agátové, lipové, medovicové m. z jedlí). Chuť m. je sladká, charakteristicky medová, s príchuťami podľa kvetov. Medu sa pripisujú rôzne liečivé účinky; používa sa ako pochutina. Je to koncentrovaný vodný rozt. sacharidov; v menšej miere sa v ňom nachádzajú aj dusíkaté a minerálne látky, vitamíny, enzýmy a farbivá. Jeho pH je 3,8 – 4,3.

M. je prim. vodný rozt. sacharidov. Priemerný obsah sacharidov je 79,6 %, obsah vody je 17,2 %. Zo sacharidov sa v ňom nachádza fruktóza (38,2 %), glukóza (31,3 %), maltóza (7,3 %) a sacharóza (1,3 %). M. obsahuje aj kys. (0,57 %), proteíny (0,26 %),a malé množstvo minerálov (0,17 %) a ďalšie minoritné zložky, ako sú pigmenty, chuťové a aromatické látky, alkoholické cukry, koloidy a vitamíny, kt. dovedna tvoria ~ 2,2 %.

Obsah vody v m. podľa ČSN je 21 %. Viac vody je len v m. nedostatočne zahustenom al. predčasne vytočenom. M. je hygroskopicky, pohlcuje vlhkosť zo vzduchu pri relat. vlhkosti > 60 %, preto vo vlhkom prostredí môžu jeho povrchové vrstvy obsahovať viac vody. Nízky obsah vody podmieňuje jeho trvácnosť, gra- nuláciu a pomernú hustotu. M. sa má preto vhodne uskladňovať.

Z ~ 25 druhov sacharidov majú v m. najväčší význam monosacharidy fruktóza a glukóza. Ich zmes môže tvoriť > 70 hmot. %, sacharóza 2 – 6 % (v agátovom a čistcovom m. je sacharózy aj > 10 %). Min. obsah redukujúcich cukrov (ako invertný cukor) má byť 65 %, obsah popola max. 0,6 %, vlhkosť max. 21 %. (s výnimkou m. získaného z rastlín rodu *Calluna* a *Trifolium* – vlhkosť max. 23 % a m. s označením pekársky al. priemyselný m. – 25 %), obsah sacharózy max. 5 %, látky rozp. vo vode max. 0,1 %. V medovicových m. sa nachádza trisacharid melecitóza (2 glukózy + 1 fruktóza). M. s vyšším obsahom melecitózy rýchlejšie tuhnú. Okrem toho obsahuje m. dextrín, kys. jablčnú a kys. octovú.

Obsah dusíkatých látok v m. závisí od jeho pôvodu a môže dosahovať až 3 %. Tmavé medovicové m. obsahujú viac dusíkatých látok ako svetlé kvetové m. Na obsah dusíkatých látok vplýva aj prítomnosť peľových zrniek v m.

Ako potravina je m. rýchlo disponibilný a ľahko straviteľný zdroj sacharidov a energie. Energetická hodnota 1 kg včelieho m. je ~ 13 500 kJ. Nie je však bohatým zdrojom vitamínov, minerálov ani proteínov. Napr. m. obsahuje aj vitamín C, kt. sa do m. dostáva z nektáru, ďalej riboflavín, PP, biotín, kys. listovú, nikoténovú a pantoténovú, kt. pochádzajú z výlučkov hltanových žliaz včiel, avšak v nevýznamnej koncentrácii. Vitamín C býva najhojnejší, ale na krytie dennej potreby by bolo treba 2 kg m./d.

To platí aj o mineráloch. V m. sa nachádza Al, Ca, Cl, Cr, Cu, Fe, I, K, Mg, Mn, Mo, Na, Ni, P, S, a Zn a i. Z 24 mikroelementov zistených v krvi človeka sa ich 22 nachádza vo včelích produktoch. Na krytie dennej potreby aj najhojnejšieho minerálu Fe by však bolo treba 0,5 až 20 kg m./d. Acidita (max. 40 mmol/kg) sa nemá upravovať artificiálne.

Z enzýmov obsahuje m. diastázu a invertázu. Pretože sa vyššou teplotou inaktivujú, využívajú sa na zisťovanie zahriatia m.

Hyperosmolalita m. zabraňujú rastu baktérií a kvasiniek, kt. usmrcuje dehydratáciou. Rastu baktérii zabraňuje aj vysoká kyslosť m. (pH 3,2 – 4,5, $\bar{x}$ = 3,9). Okrem toho m. obsahuje antibaktériový inhibínový systém. Včely pridávajú do m. glukózaoxidázu, kt. z glukózy tvorí hydrogénperoxid a kys. glukónovú, kt. obidve majú baktericídny účinok. Tento systém je účinnejší v zriedenom m. a pp. konzervujú chlieb natretý zriedeným m.

Vlastnosti a obsah významnejších látok v mede

Vlastnosť/ukazovateľ	$\bar{x}$	Koeficient variácie	Horná hranica
Farba			
Lovibondova stupnica	90 – 150	30 – 6	50
Pfundova stupnica	5	0 – 1	2
Vlhkosť %	17,2	13,4	22,9
Fruktóza %	38,19	27,25	44,26
Glukóza %	31,28	22,03	40,75
Sacharóza %	1,31	0,25	7,57
Maltóza%	7,31	2,74	15,98
Vyššie cukry%	1,50	0,13	8,49
Neidentifikované%	3,1	0,0	13,2
pH	3,91	3,42	6,10
Voľná acidita mmol/kg	22,0	36,75	47,19
Laktóny mmol/kg	7,11	0,0	18,76
Celková acidita mmol/kg	29,12	8,68	59,49
Laktón/voľná acidita	0,335	0,0	0,950
Prach %	0,169	0,02	1,028
Dusík %	0,041	0.0	0,133
Index diastázy (Schade)	20,8	2,1	61,2

M. nesmie obsahovať plesne, drvinu hmyzu, cudzorodé org. a anorg. látky ani potravinárske a i. prídavky. M. nesmie mať neprirodzenú chuť a zápach, nesmie javiť príznaky fermentácie a penenia, nesmie sa zahriať na teplotu rozrušujúcu al. inaktivujúcu prirodzené enzýmy. Hodnoty diastázy v citrusovom m. a m. s nízkou aktivitou enzýmov býva < 3, pri iných typoch m. < 4, obsah hydroxymetylfurfuralu (HMF) > 80 mg/kg.

Pretože resorpcia cukrov nachádzajúcich sa v m. v GIT sa uskutočňuje aktívnym, prenášačo-vým mechanizmom, závisí od počtu prenášačov. Resorpcia je menej nárazová a oscilácie glykémie po

jeho požití menej prudké, a tým menej silné sú podnety pre produkciu inzulínu v pankrease ako po požití sacharózy. Menšia je aj pravdepodobnosť hypoglykemických stavov.

Tzv. kráľovská látka (queen substance), kys. (*E*)-9-oxo-2-decénová, $C_{10}H_{16}O_3$, M_r 184,23, kt. secernujú podsánkové žľazy včiel (*Apis mellifera, A. florea, A. cerana, A. dorsata*), inhibuje vývoj ovárií u robotníčok, zabraňuje tvorbe buniek kráľovny a pôsobí atraktívne na trubcov, čo umožňuje oplodnenie. Odvodeným prípravkom je →*včelia kašička*. Produktom včiel je aj →*propolis.*

Účinky m. a jeho prípravky sú opradené mýtami, kt. hodnovernosť je často pochybná. Nejestvujú totiž zatiaľ kontrolované štúdie, kt. by potvrdzovali tieto tradované účinky:

• Rýchlo dostupný, nezaťažujúci zdroj energie; rýchle vstrebávanie enzýmov a cholínu priaznivo pôsobí na oslabený organizmus.

• Celkový roborujúci účinok, relaxačný účinok na CNS, najmä v kombinácii s inými potravinami (napr. mliekom).

• Aktivácia imunitného systému.

• Priaznivý účinok na činnosť srdca a prekrvenie, v prevencii srdcovocievných chorôb; vďaka obsahu flavonoidov priaznivo pôsobí na krvné kapiláry; acetylcholín prispieva k th. hypertenzie a infarktov.

• Antibaktériový a antiflogistický účinok; zmierňuje napr. bolesti v hrdle. Antibaktériové účinky sa pripisujú inhibínom.

• Priaznivé pôsobenie pri zápaloch močových ciest a obličiek.

• Ako digestívum zmierňuje žalúdkové a črevné ťažkosti; chráni pred zápchou. M. aktivuje funkciu pečene. Podporuje detoxikačné procesy a zabraňuje vzniku steatózy pečene. Podporuje črevnú peristaltiku a sekréciu žalúdkovej šťavy.

• M. má antibaktériový a antiflogistický účinok; možno ho aplikovať na otvorené rany, používa sa v th. abscesov, akne, furunkulózy a vredov, ľahkých flegmón a úpalov, rezných rán a odrenín, hyperkeratózy (klavus) a bradavíc.

Zloženie medu (g/100 g)

Zložka	a	b		a
Voda (g)	17,2	24	Minerály (mg)	
Proteíny (g)	0,3	31	Na	7
Tuky (g)	1,0	15	K	51
Sacharidy (g)	82,3	15	Ca	5
Vláknina (g)	–	–	Mg	3
Energia (KJ)	1,27		Mn	0,03
Vitamíny (mg)			Fe	0,5
A + β-karotén(IE)	0		Cu	0,2
B_1 (mg)	stopy	1,2 – 7,4	Zn	0,1
B_2 (mg)	0,04	5,2 – 10	P	6
B_6 (mg)	0,01	2,2 – 10,2	S	–
Niacín (mg)	0,3	60 – 150		
B_{12} (mg)	0,15			
Kys. listová (mg)	–	0,2		
Biotín (mg)	–	0,9 – 3,7		
Kys. pantoténová (mg)	0,06	65 – 200		
Kys. askorbová (mg)	1	12		
Tokoferol (mg)	–	< 0,2		

a – med; b – včelia kašička

meď – cuprum, chem. prvok I.B skupiny periodickej sústavy, symbol Cu, A_r 63,546, Z = 29, elektrónová konfigurácia [Ar] $(3d)^{10}$ $(4s)^1$, t. t. 1 084 °C, t. v. 2 595 °C, ρ 8,92 g.cm^{-3}. Cu bola známa už v bronzovej dobe. Rimania ju nazývali aes cyprium (cyperský kov), neskoršie cuprum, keďže sa dobývala na ostrove Cyprus. Rýdza m. sa vyskytuje v prírode len zriedka. Najdôležitejšie nerasty Cu sú chalkopyrit a chalkozín, k ďalším patrí kuprit, malachit a azurit. Cu sa vyrába prevažne zo sulfidových rúd pražením na CuO a jeho redukciou uhlím na kov. Takto získaná surová Cu sa čistí obyčajne elektrolyticky. Čistá meď je červený, lesklý, pomerne lesklý, veľmi odolný a ťažný ušľachtilý kov presvitajúci modrozeleno, na vzduchu stály. Na vlhkom vzduchu sa pokrýva *→medenkou.*

Zlúčeniny medi – priamo sa zlučuje s kyslíkom, sírou, selénom a halogénmi, nepriamo s vodou, uhlíkom a dusíkom. Dobre sa rozpúšťa v kys. dusičnej a horúcej konc. kyseline sírovej. Menej ušľachtilé kovy, napr. železo, zrážajú Cu z jej rozt.: $Cu^{2+} + Fe^0 \rightarrow Fe^{2+} + Cu^0$. Proces sa nazýva cementácia.

V zlúč. má Cu oxidačný stupeň I – kuprozlúčeniny ($[Cu(CN_2)]^-$), II – kuprizlúčeniny ($[Cu(H_2O)_4]^{2+}$) a III ($[CuF_6]^{3-}$). Najznámejšie sú zlúč. meďnaté. Zlúč. meďné sú vo vode nerozp. a bezfarebné. Rozp. sú v podobe komplexných zlúč. Zlúč. meďnaté odvodené od silných kys. sa vo vode rozpúšťajú dobre. Dvojmocné zlúč. sú väčšinou modré. Typické je azúrové sfarbenie katiónu meďnatého v hydrátoch $[Cu(H_2O)_4]^{2+}$. Modré sú aj zlúč., kt. tento katión obsahujú. Cu^I a Cu^{II} tvoria veľa komplexných zlúč. s molekulovými a aniónovými ligandmi s koordinačným číslom 4 a 6 (Cu^{II}), resp. 2, 3 a 4 (Cu^I).

→Oxid meďný

→Oxid meďnatý

Hydroxid meďnatý $Cu(OH)_2$ (*Cuprum hydricum oxydatum*) je modrá amorfná zrazenina vznikajúca zrážaním meďnatých solí lúhmi. Státím prechádza na hnedočierny hydrátovaný oxid meďnatý. V amoniaku sa rozpúšťa na rozt. obsahujúci hydroxid tetraamomeďnatý $[Cu(NH_3)_4](OH)_2$, tzv. Schweitzerovo činidlo, kt. rozpúšťa celulózu. Používa sa na dôkaz celulózy pri mikroskopii rastlinných rezov.

Chlorid meďny CuCl je snehobiely prášok. Na vlhkom vzduchu sa rýchlo oxiduje a farbí na zeleno. Vo vode je nerozp., rozpúšťa sa v koncentrovanej HCl a vo vodných rozt. chloridov alkalických kovov, resp. v koncentrovanom vodnom rozt. amoniaku, v kt. sú prítomné najmä komplexné ióny $[CuCl_2]^-$, resp. $[Cu(NH_3)_2]^+$. Jeho vodný rozt. sa používa na absorpciu CO.

Chlorid meďnatý $CuCl_2$ je tmavohnedá, veľmi hygroskopická látka, t. t. 498 °C. Z vodného rozt. kryštalizuje v podobe jasnomodrého dihydrátu $CuCl_2.2H_2O$. Používa sa ako prenášač kyslíka pre výrobe org. farbív. Plameň ohňostrojov farbí na zeleno.

Kyanid meďnatý – CuCN, Mr 89,56; biely až krémovo sfarbený prášok, bezfarbené al. tmavo zelené ortorombické klryštáliky al. tmavočervené monoklinické kryštáliky. Je toxický. Použí-va na pkokvovanie Cu al. Fe, ako insekticídum, fungicídum, katalyzátor polymerizácie.

→Sírnik meďny

→Sírnik meďnatý

Komplexné zlúč. Cu – *biuret* tvorí v alkalickom prostredí s rozt. $CuSO_4$ červenofialové, ružovočervené al. ružové komplexné soli. Reakcia sa používa na dôkaz a stanovenie močoviny, ale aj peptidovej väzby (bielkovín). Zložité komplexy Cu vznikajú aj v tele (hemocyanín, hemokupreín, hepatokupreín, turacín a i.).

Metaloproteíny obsahujúce zmes jedno- a väčšinou dvojmocnú Cu sú často modrej farby. Výnimkou sú plastocyaníny chloroplastov (M_r 11 000, 2 Cu^{2+}) a hemocyaníny, proteíny článkonožcov a mäkkýšov prenášajúce kyslík, kt. obsahujú len Cu^{2+} al. Cu^{+}. S výnimkou kuprotiolátových proteínov, metalproteíny Cu sú enzýmy, kt. substrátom je kyslík, al. proteíny prenášajúce kyslík. Aj ceruloplazmín nie je len transportný proteín, ale má oxidázovú aktivitu s nenasýtenými zlúč. vrátane indolov. Niekt. z oxidázových reakcií inkorporujú celú molekulu O_2 do hydrogénperoxidu, napr. aminooxidázy obsahujúce Cu katalyzujú reakciu $RCH_2NH_2 + O_2 + H_2 \rightarrow RCHO + H_2O + NH_3$, a galaktoza oxidáza katalyzuje reakciu O_2 + galaktóza → H_2O_2 + galaktohexózadialdóza. Častejší typ Cu oxidázy inkorporuje len 1 atóm O_2 do produktu, kým zvyšné sa redukujú na vodu. Patrí sem: **1.** dopamín-β-monooxygenáza (hydroxyluje dopamín na noradrenalín, ióny H^{+} na redukciu druhého atómu O poskytuje askorbát); **2.** monofenolmonooxygenázy (oxiduje tyrozín a i. fenoly); **3.** lakkázy vyšších rastlín a húb (zúčastňuje sa na metabolizme lignínu); **4.** klasická tyrozináza (katecholoxygenáza, katalyzuje 1. stupeň syntézy melanínu z tyrozínu). Cytochróm c oxidáza a askorbátoxidáza redukujú O_2 na 2 molekuly H_2O. Substrátom superoxiddismutázy je ión superoxidového radikálu.

Cu je po Fe a Al najdôležitejší používaný kov, najmä ako materiál na elektr. vedenia. Medeným plechom sa pokrývajú strechy a obkladajú lode. Zliatiny Cu, napr. bronzy (Cu + Sn), mosadze (Cu + Zn), sa používajú pri výrobe prístrojov, súčiastok strojov a náradia. V chémii sa používa ako katalyzátor. Jej zlúč. sa používajú ako farby (horská zelená, horská modrá, svinibrodská zelená a i.), na ničenie škodcov rastlín, pri analýze CO, na farbenie skla a emailov, pri výrobe umelého hodvábu.

Biologický význam medi – Cu je biogénny prvok, kt. sa nachádza vo všektých tkanivách a tekutinách organizmu. V rast-linách je nevyhnutná na syntézu chlorofylu a je zložkou mnohých enzýmov. V živočíšnych organizmoch sa vyskytuje najmä v pečeni (60 – 120 mmol/kg), kostiach, krvi (11 – 25 mmol/l), z toho ½ je v erytrocytoch vo forme metalobielkoviny hemokupreínu) a v mater-skom mlieku. Materské mlieko obsahuje viac Cu (63 – 95 mmol/l) ako kravské. V plazme je Cu viazaná na špecifickú bielkovinu ceruloplazmín. Telové zásoby Cu tvoria 70 – 150 mg. V materskom mlieku je v 2. týžd. 0,6 mg/l a postupne klesá na 0,25 mg/l v 26. týžd. laktácie. Biol. je významný vzájomný pomer medzi katiónmi meďnatými a meďnými, pretože tvoria oxidačno-redukčný systém dôležitý pre činnosť niekt. enzýmov.

$$Cu^{2+} + e \underset{\text{oxidácia}}{\overset{\text{redukcia}}{\longleftrightarrow}} Cu^{+}$$

Cu sa zúčastňuje na transporte elektrónov v membránach a mitochondriách. Je stálou súčasťou asi 200 intra- a extracelulárnych enzýmov, medzi nimi niekt. oxidačných enzýmov (tyrozinázy, polyfenoloxidázy, aldolázy a i.). Zúčastňuje sa ako katalyzátor pri vstupe Fe do hemoglobínu a urýchľuje vznik cytochrómoxidázy. Predpokladá sa, že indukuje mobilizáciu depotného železa z buniek a zúčastňuje sa na prenose železa do jeho transportného proteínu transferínu.

Cu je schopná oxidovať Fe^{2+} na Fe^{3+} a ovplyvniť tak jeho vstup do hemoglobínu. Pre túto schopnosť sa Cu označuje ako ferooxidáza. Optimálny pomer Cu:Fe z hľadiska tvorby Hb je 1:50. Pre ceruloplazmín sa na povrchu bunkových membrán nachádzajú špecifické receptory.

Deficit Cu v tele vyvoláva: 1. znížený prívod Cu potravou al. jeho resorpcie následkom prívodu fosforu a fytátov; 2. deficit Cu v pôde, najmä vápenatej, a tým aj v rastlinnej potrave a v konzumovanom mäse; 3. straty Cu v potravinách pri ich úprave (varená zelenina má o 66 %, rafinovaná potrava až o 80 % medi menej).

Zdrojom Cu sú vnútornosti, najmä teľacia pečeň, morské ryby a morské živočíchy (ustrice ap.), celozrnný chlieb, zemiaky, strukoviny, listová zelenina, huby (najmä šampiňóny), čokoláda a kakao.

Chudobným zdrojom Cu je mlieko a mliečne výrobky vrátane syrov (okrem ementálu), mäso, najmä hovädzie a baranina, koreňová a hľuznatá zelenina, obiloviny, najmä biely chlieb a cukrárske, pekárske a cestovinové výrobky. Koncentrácia Cu v pitnej vode je ~ 3 mg/m^3; z celkového príjmu kryje ~ 28 %.

Riziko vzniku prejavov deficitu Cu hrozí deťom predčasne narodeným, v období ich intenzívneho rastu, trpiacich malnutríciou, mal-absorpciou, chron. hnačkami. Osobitne citlivé je obdobie 1. – 3. mes. po narodení. Deficitom Cu sú ohrozené aj gravidné ženy, starší ľudia trpiaci rôznymi enteropatiami, podvýživou al. konzumujúci jednostrannú stravu chudobnú na Cu, ako aj dlhodobo živení parenterálne. Nedostatok Cu v tele môže vyvolať aj dlhodobé užívanie analgetík, antibiotík a i. liekov. Môže nastať pri stratách krvi. Deficit Cu môže vyvolať hypochromnú, mikrocytovú anémiu refraktérnu voči železu, neutropéniu, leukopéniu a hypoproteinémiu. Pozorovali sa poruchy rastu, chudnutie, anorexia na tuhú stravu. chron. al. recidivujúca hnačka. Môžu vznikať poruchy tvorby kostí a spojivového tkaniva, demineralizácia, osteoporóza a častejší výskyt zlomenín.

Nedostatok Cu môže mať za následok zníženie aktivity Cu-dependentných enzýmov, kt. sa môže prejaviť: **1.** hypopigmentáciou (deficit tyrozinázy); **2.** anomálie vlasov (keratínu), anomálie ciev (elastínu), anomálie kostí (kolagénu), a to následkom zmien tkanivových monoxygenáz; **3.** hypotermia a retardácia rastu a telesnej hmotnosti (cytochrómoxidáza mitochondrií); **4.** kostné prejavy podobné skorbutu (oxidáza kys. askrobovej); **5.** neurol. prejavy (mozgová superoxiddismutáza, dopamín-β-hydroxyláza, mozgová cytochrómoxidáza, porucha tvorby myelínu); **6.** anémia a neutropénia (ferooxidáza I, mitochondriová cytochrómoxidáza, faktor zrenia).

Na mikróby pôsobí Cu^{2+} toxicky už v nepatrnej koncentrácii (oligodynamický účinok). U človeka dávka > 0,6 g môže vyvolať ťažkú otravu a exitus. Cu má aj hypoglykemický účinok. Inj. malých dávok meďnatých solí samiciam králika vyvoláva ovuláciu, pp. následkom stimulácie hypofýzy. Má význam pri vzniku pigmentácie.

Denná potreba Cu je ~ 30 mg/kg, u dojčaťa ~ 50 mg/kg, u detí ~ 100 mg/kg, t. j. ~ 2 mg Cu/d, v gravidite 3 – 4 mg/d. Nedostatok Cu v rastlinnej potrave zvierat môže zapríčiniť zabrzdenie rastu cicavcov, útlm tvorby krviniek a hemoglobínu. Hemokyanín, dýchací pigment pri niekt. nižších živočíchoch, obsahuje Cu a má obdobnú funkciu ako hemoglobín cicavcov.

Cu prijímaná v potrave sa resorbuje v dvanástniku a hornej tretine jejúna. Transportuje sa v plazme nadviazaná na ceruloplazmín. Táto bielkovina sa tvorí v pečeni a za fyziol. okolností inkorporuje do svojej molekuly 90 – 95 % plazmatickej medi. V pečeni sa Cu viaže na hepatokupreín a v tejto forme a uskladňuje. Okrem pečene sa Cu nachádza v kostiach a svalstve.

Indikáciou na vyšetrenie Cu v sére (moči) je podozrenie na Wilsonovu chorobu a monitorovanie jej th. a podozrenie na malígny nádor (klin. obraz a sideropénia). Referenčné hodnoty Cu v sére mužov sú 11 – 22, žien 13,4 – 24 μmol/l, v moči 0,5 – 1 (u novorodencov 0,13) μmol/d.

Na stanovenie Cu v praxi sa používa fotometrická metóda podľa Landersa a Taka: Cu^{2+} v sére sa rozpustí v kyslom prostredí ceruloplazmínu a pomocou hydroxylamínu sa prevedie na Cu^{+}, Cu^{+} reaguje s batokuproínsulfonátom za vzniku modrej zlúč., kt. množstvo je úmerné Cu. Cu v moči sa stanovuje absorpčnou atómovou spektrometriou.

Hypokuprémia – sa zisťuje pri týchto stavoch: *1.* nefrotický sy. (zvýšené straty ceruloplazmín obličkami); **2.** malabsorpčný sy.; **3.** →*Menkesova choroba* (gen. zapríčinený nízky obsah Cu v hepatocytoch a sére); **4.** →*Wilsonova choroba* (znížená celková koncentrácia Cu v sére a zvýšené hodnoty voľnej Cu, ako aj jej hromadenie v pečeni, bazálnych gangliách mozgu, rohovke a obličkách).

Hyperkuprémia – Cu sa vylučuje do žlče a s ňou do stolice. Pri cholestáze je táto cesta uzavretá a koncentrácia Cu v plazme sa zvyšuje. Znížené hodnoty ceruloplazmínu v krvi sú typické pre prim.

biliárnu cirhózu; v hepatocytoch a plazme sú pritom hodnoty Cu zvýšené. Zvýšená koncentrácia Cu v sére sa zisťuje pri malígnych nádoroch (spolu so sideropéniou), akút. zápaloch (infekčné choroby, nekróza tkanív). Fyziol. sa Cu v plazme zvyšuje v poslednej tretine gravidity.

Terapeutické použitie medi – niekt. autori odporúčajú podávať zlúč. Cu p. o. pri hypochrómnej anémii (napr. 1 – 3 mg Cu/d vo forme 10 % rozt. síranu meďnatého), u nedonosených detí niekoľko mes. 100 – 500 □g Cu, pri infekčných, zápalových a reumatických chorobách, kolitíde, pri alimentárnom deficite minerálov, slabosti, vyčerpanosti, strese, v rekonvalescencii, ba aj pri kancerózach, vredovej chorobe, konvulziách a epileptických záchvatoch.

Znížené hodnoty Cu a ceruloplazmínu možno upraviť i.v. podaním Cu. Aj pri Menkesovej chorobe sa opísali priaznivé výsledky po aplikácii Cu, aj keď len čiastočné.

Meďnaté soli org. kys. (napr. undecylénovej) sa používajú ako fungicídy pri dermatomykózach, Cu-acetoarzenid ako insekticídum, rodenticídum, fungicídum a herbicídum. Väčšie množstvá Cu sú toxické. V blízkosti medených baní a skládok však sa zjavujú rezistentné kmene rastlín a mikroorganizmov.

Cupri chloridum dihydricum – zložka prípravkov: Addamel N® inj, Tracutil® inf.

Cupri gluconas – zložka prípravkov: Nutrison Standard® sol., Nutridrip Standard® Kaffe, Netral, Vanille, Schoko a Spargel sol., Vitamin for Hair® tbl.

Cupri sulfas – zložka prípravkov: Elevit Pronatal® tbl. obd., Enfalac Praemat® plv,. Nutrilon Low-Lactose® plv.

Cupri sulfas monohydricus – zložka prípravku: Corbidec N® cps.

Cupri sulfas pentahydricus – zložka prípravkov: Biosorbin MCT® plv., Isocal® plv., Isomil® plv., Lofenalac® plv., Moxamaid XP® plv., MIBG (^{123}I) I. V. ® inj., Milti-Tabs (Multivitamin + Minerals)® tbl., Multivitamin with minerals® tbl., Nenatal® plv., Nutrilon Soya® plv., Nutrison Paediatric® sol., Nutrison Standard® plv., P-AM®, P-AM 1, 2, 3 a 4® plv., Pepti 2000 Variant® plv., Pepti Junior® plv., Peptisorb® plv., Plenyl ctb. A® tbl. eff., Pregestimil® tbl., Salvimulsin Diabetes Neutral a Toffee® sol, Salvimulsin MCT 800 Vanille® sol., Liquid MCT Neutral a Mocca® sol., Sustacal Strawberry, Vanilla al. Chocolate® sol., Tramacal Vanilla® sol.

Cuprotetramibi tetrafluoroboras – Cardiolite® inj. sicc., Cardiospect® kit.

Med. Univ. Dr. – staršia skr. doktor všeobecného lekárstva, MUDr.

Medawar, Peter Brian – (1915 – 1987) britský biológ brazíl. pôvodu, r. 1960 mu bola spolu so sirom Frankom Macfarlaneom Burnetom udelená Nobelova cena z med. a fyziol. za objav mechanizmu získanej imunol. tolerancie.

medazepam – 7-chlór-2,3-dihydro-1-metyl-5-fenyl-1*H*-1, 4-benzodiazepín, $C_{16}H_{15}ClN_2$, M_r 270,76; benzodiazepínové anxiolytikum účinkom podobné chlordiazepoxidu.

Indikácie – stavy úzkosti, strachu, napätia, nepokoja, vzrušenia, psychosomatické ťažkosti, poruchy spánku.

Kontraindikácie – absol.: myasthenia gravis, pitie alkoholu, intoxikácia látkami tlmiacimi CNS; relat.: zvyšuje tlmivý účinok barbiturátov a i. látok tlmiacich CNS. Opatrnosť je žiaduca u osôb, kt. činnosť si vyžaduje sústredenosť.

Nežiaduce účinky – únava, ospalosť, ataxia, sucho v ústach, hnačka al. zápcha.

Interakcie – m. zosilňuje pôsobenie všetkých látok tlmicacih CNS, najmä barbiturátov, niekedy však vznikajú nepredvídateľné reakcie a útlm dýchacieho centra.

Dávkovanie – spočiatku 2 – 3-krát/d 5 mg, neskôr sa podľa reakcie pacienta dávka zvyšuje Th. má trvať max. 4 – 5 týžd. Je teda vhodný v akút. krízach, kt. príčina je prechodná.

Prípravky – Ansilan®, Diepin®, Elbrus®, Esmail®, Medazepam Pharmachim®, Medazepol®, Mezepan Pharmachim®, Megasedan®, Narsis®, Rudotel®, Siman®, Tranquilax®.

Medazepam Pharmachim® – Medazepamum 10 mg v 1 tbl.; anxiolytikum; →*medazepam.*

Medazepol® – anxiolytikum; →*medazepam.*

Medazol® – tbl. (Belupo) Metronidazolum 250 mg v 1 tbl.; gynekologikum, chemoterapeutikum, trichomonadocídum; →*metotnidazol.*

Medein komplex – prianie matky zabiť vlastné dieťa (deti), obyčajne vplyvom nenávisti voči ich otcovi (psychoanalytické poňatie).

medenka – hydroxidouhličitan meďnatý $x\mathrm{CuCO_3}.\ y\mathrm{Cu(OH)_3}$. Vzniká na povrchu medených predmetov dlhodobým pôsobením atm. oxidu uhličitého, vzdušnej vlhkosti a kyslíka. Utvára charakteristický tenký svetlozelený povlak, kt. sfarbuje napr. strechy budov pokrytých medeným plechom.

medetomidín – 4-[1-(2,3-dimetylfenyl)etyl]-1*H*-imidazol, $C_{13}H_{16}N_2$, M_r 200,28; agonista β-adrenergických receptorov, sedatívum, analgetikum (hydrochlorid $C_{13}H_{17}ClN_2$ – MPV-785®, Domitor®).

Medex – [franc. *médecin extesion*] skr. Mx, program rekvalifikácie pôvodne vojenských lekárov na sek. lekárov.

medfalan – D-sarkolyzín, fenyalanínový derivát, látka s antineoplastickým účinkom.

MedForum.net – vyhľadávací systém, kt. umožňuje získavanie informácií z webového prostredia pomocou vyhľadávacích systémov špecializovaných na určitý informačný priestor. Zameriavajú sa na určitú vednú oblasť, diskusné skupiny, vyhľadávanie osôb. Jeho adresa je http://medforum.net/

media, ae, f. (**tunica**) – [l.] stredná vrstva steny tepien, žíl a lymfatických ciev; pozostáva z hladkej svaloviny (cirkulárnej v tepnách, nepravidelne špirálovitej v žilách a lymfatických cievach) a elastických a vlákien.

medialany – povrchovo aktívne látky na báze aminokyselín.

medialis, e – [l. *medium* stred] mediálny, prístredný, ležiaci smerom k stredovej rovine tela.

medializácia – presun, premiestnenie k strednej čiare, napr. m. hlasivky pri jej paréze; op. lateralizácia.

medián – $\hat{x}$, Me, štatist. miera centrálnej tendencie, rovná sa nameranej hodnote práve prostredného jedinca súboru, v kt. sú všetky veličiny usporiadané podľa ich veľkosti. Používa sa namiesto aritmetickéhopriemeru pri štatistických súboroch výrazne asymaetrického typu.

medianus, a, um – [l. *medium* stred] stredový, ležiaci v strede, napr. nervus medianus.

medianometer – prístroj na detekciu a meranie refrakčnej chyby dioptrického prostredia.

mediasclerosis, is, f. – [l. *medium* stred + g. *skleros* tvrdý + *-osis* stav] →*medioskleróza.*

mediastinalis, e – [l. *mediastinmum* medzihrudie] mediastinový, mediastinálny, medzihrudný.

mediastinitída – [mediastinitis]zápal medzihrudia. Akút. m. vzniká napr. pri poranení s preniknutím infekcie a prejavuje sa ťažkými celkovými i miestznymi príznakmi (horúčka, bolesť pri hltaní, dýchavica a i.) Chron. m. vzniká napr. pri tbc al. po ožiarení, príp. z neznámej príčiny. Niekedy pôsobí tlakom na orgány uložené v medzihrudí.

mediastinitis, itidis, f. – [l. *mediastinum* medzihrudie + *-itis* zápal] →mediastinitída, zápal mediastína.

Mediastinitis acuta – akút. mediastinitída, môže ju vyvolať penetrujúce poranenia pažeráka (inštrumentálne, cudzie teleso), rozpad nádoru, hematogénnou al. lymfogénnou cestou vzniká z vnútrohrudníkových orgánov, šírením infekcie z krku al. priamou propagáciou z pľúc a pleury. Prejavuje sa vysokou septickou horúčkou, bolesťami za sternom, dysfágiou, kašľom, mediastinovým a podkožným emfyzémom, edematóznym presiaknutím steny hrudníka a rozšírením podkožných krčných žil. Na rtg snímke je rozšírené mediastinum, hladina abscesu, prejavy medastinového emfyzému (perforácia pažeráka al. trachey), často perihílová zápalová infiltrácia pľúc al. pohrudnicový výpotok. Pri perforácii pažeráka uniká kontrastná látka do mediastina. *Th.* – spočíva v aplikácii antibiotík a drenáži krčným prístupom pre horné mediastinum; pre dolné a zadné medaistinum sa drenáž vykonáva paravertebrálne.

Mediastinitis fibrosa – m. indurativa.

Mediastinitis chronica – chron. mediastinitída, vzniká ako následok akút. pyogénnej infekcie, častejšie ide o špecifický zápal (tbc, aktinomykóza, blastomykóza a i.). Príznaky sú obyčajne nenápadné a svedčia o chron. infekcii s lokálnymi príznakmi konstrikcie mediastína (bolesť na hrudníku, subfebrilné teploty, dysfágia, dyspnoe, chron. kašeľ, celková slabosť, úbytok hmotnosti, anémia). Zriedka vzniká sy. hornej dutej žily al. konstriktívna perikarditída. Studený absces sa môže prevaliť na vzdialenom mieste, pri sek. infekcii rebra a chrupavky môžu vzniknúť, mnohopočetné fistuly (najmä pri aktinomykóze).

Mediastinitis indurativa – m. fibrosa, infekčný, reumatický, hemoragický al. idiopatický sklerozujúci proces, kt. sa môže spájať s fibróznou perikarditídou a i. zápalovou fibrózou inde v tele; fibróza mediastína podobná retroperitoneálnej fibróze vyvoláva pozvoľný uzáver hornej dutej žily, zriedkavejšie tracheobronchiálneho stromu, pažeráka a i. štruktúr. Th. je prevažne konzervatívna a symptomatická, riadi sa príčinou ochorenia. Výnimočne sa vykonáva drenáž abscesu, perikardektómia, resekcia rebier a i.

mediastinographia, ae, f. – [l. *mediastinum* medzihrudie + g. *grafein* písať] mediastinografia, rtg zobrazenie medzihrudia pomocou kontrastnej látky aplikovanej substernálnou inj.

mediastinopericardialis, e – [l. *mediastinum* medzihrudie + l. *pericardium* osrdcovník] mediastinoperikardiálny, týkajúci sa medzihrudia a osrdcovníka.

mediastinopericarditis, itidis, f. – [l. *mediastinum* medzihrudie + l. *pericardium* osrdcovník + *-itis* zápal] mediastinoperikarditída, zápal medzihrudia a osrdcovníka.

mediastinopleuralis, e – [l. *mediastinum* medzihrudie + l. *pleura* pohrudnica] mediastinopleurálny, týkajúci sa medzihrudia a pohrudnice.

mediastinoscopia, ae, f. – [l. *mediastinum* medzihrudie + g. *skopein* pozorovať] →*medias-tinoskopia.*

mediastinoskopia – [*mediastinoscopia*] endoskopická vyšetrovacia metóda slúžiaca na priame pozorovanie medzihrudia zrakom pomocou špeciálneho prístroja (mediastinoskopu). Ide o inšpekciu horného mediastína v intubačnej narkóze pomocou mediastinoskopu s príp. biopsiou. Po kolárnom kožnom reze (nad jugulom) sa tupo odpreparuje trachea po bifurkáciu a bronchy horného laloka. Indikáciou na m. je rozlíšenie patol. procesov v mediastíne (napr. nádorov), bronchopneumopatií so zväčšením hílusových uzlín (napr. sarkoidóza, karcinóm bronchu a i.).

mediastinotomia, ae, f. – [l. *mediastinum* medzihrudie + g. *tomé* rez] mediastinotómia, chir. otvorenie medzihrudného priestoru. Možno ju vykonať transpleurálne (po resekcii rebier a preparácii pleura mediastinalis), extrapleurálne (spredu od mostíka al. zadným paravertebrálny prístupom) al. kolárne (otvorenie krku Kocherovým golierovým rezom).

mediastinum, i, n. – [l.] starší názov *septum mediastinalis*, medzipľúcie. Sagitálne postavená väzivová priehradka oddeľujúca obidve pleurálne dutiny, obsahuje početné orgány.

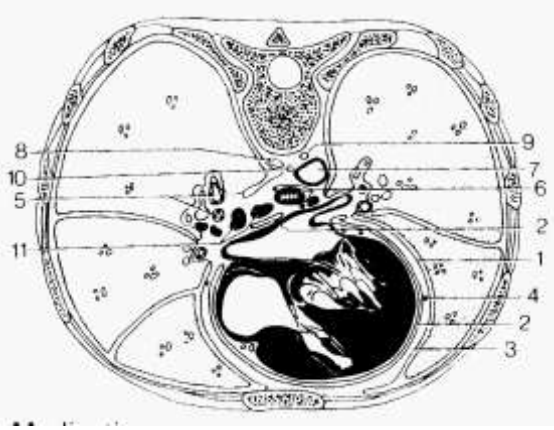

Obr. Mediastínum. **1** – pleura mediastinalis; **2** – perikard; **3 –** srdce; **4** – n. phrenicus; **5** – bronchy; **6** – pažerák a nn. vagi; **7** – aorta thoracica; **8** – v. azygos; **9** – v. hemiazygos; **10** – ductus thoracicus; **11** – nodi lymphatici bronchopulmonales

Skladá sa z riedkeho tukového väziva, kt. kraniálne prechádza do riedkeho väziva, uloženého medzi krčnými svalmi a okolo krčných útrob, kaudálne spočíva na bránici. Dorzálne sa m. pripína na chrbticu a odtiaľ pokračuje ventrálne až k mostíku a čiastočne aj k rebrovým chrupavkám a príslušným medzirebrovým priestorom. Kraniálne je široké, kaudálne sa rozširuje al. ho roztláča veľké srdce. Laterálne je ohraničené mediastinálnou pleurou. Vcelku je poddajné a patol. procesy (napr. výpotky) ho môžu zatláčať na jednu al. druhú stranu. M. sa delí myslenou frontálnou rovinou preloženou zhruba pľúcnym hílom, na ventrálnu (predné m.) a dorzálnu časť (zadné m.).

Mediastinum anterius – predné medzipľúcie, priestor medzi mostíkom a prednou stenou osrdcovníka. Obsahuje týmus, srdce s osrdcovníkom, začiatky veľkých ciev (v. cava superior, začiatok aorty a a. pulmonalis) a n. phrenicus.

Mediastinum medium – stredný priestor mediastina.

Mediastinum posterius – zadné medzipľúcie, priestor medzi perikardom a chrbticou. Nachádza sa v ňom pažerák, nn. vagi, aorta thoracica, vv. thoracicae longitudinales, ductus thoracicus a nn. splanchnici.

Mediastinum superius – horné medzipľúcie, úsek mediastina nad srdcom.

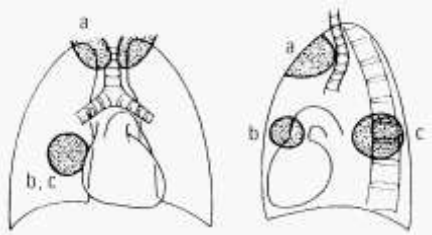

Obr. Nádory mediastína. **a** – substernálna struma (stenóza trachey, pohybuje sa pri hltaní); **b** – dermoid/teratóm (kalcifikácie, osifikácie); **c** – neurinóm (často rozšírený foramen intervertebrale)

Mediastinum testis – syn. Highmorovo teleso, čiastočná priehradka semenníka tvorená väzivom blízko od zadného okraja tunica albuginea.

mediator, oris, m. – [l.] mediátor, prenášač. M. sú látky vznikajúce v organizme, podobné hormónom, kt. sprostredkujú určitý dej (fyziol. al. patol.). Secernujú sa v rozličných orgánoch, za fyziol. (transmitery, resp. regulačné látky) al. patol. okolností (zápal, alergické reakcie a i.), príp. sa uvoľňujú zo súčastí plazmy (kiníny z α_2-globulínov vplyvom kalikreínu). Pôsobia na štruktúry blízke ich vzniku al. po distribúcii krvným obehom na vzdialené miesta. Rozoznávajú sa: **1. *mediátory v nervovom systéme*** (neuromediátory, neurotransmitery), kt. zabezpečujú prenos nervového vzruchu medzi dvoma bunkami al. medzi zakončeniami nervov a efektorovými orgánmi; patrí sem acetylcholín, adrenalín, dopamín, noradrenalín, sérotonín a i.); **2. *mediátory alergie*** – látky zúčastňujúce sa na alergickej reakcii (napr. histamín, leukotriény, sérotonín, slow-acting substances – SRS-A); **3. *mediátory zápalu*** – látky tvorené rozličnými bunkami pri zápale. Lokálne zvyšujú priepustnosť kapilár, priťahujú leukocyty ap., niekt. z nich majú aj celkové účinky (cytokíny,); **4.**

tkanivové hormóny (kiníny, prostaglandíny, tromboxány) a biogénne amíny, angiotenzinogén a angiotenzíny, lyzozómové enzýmy, heparín, leukotriény, lymfokíny.

Mediátor anafylaxie – štiepne produkty aktivovaného komplementu s účinkom podobným kinínom (napr. anafylatoxín). Patria sem látky uvoľňujúce sa z bazofilov a mastocytov počas ich aktivácie. Zúčastňujú sa na alergických a zápalových reakciách. Preformované m. sú uskladnené v granulách a pôsobia ihneď po uvoľnení, napr. histamín, proteolytické enzýmy (chymáza, karboxypeptidáza, tryptáza) a niekt. proteoglykány (heparín, chondroitínsulfát). Novo syntetizované m. pôsobia s oneskorením, lebo sa musia vopred utvoriť. Sú to napr. cytokíny (TNF-α, IL-4, IL-5, IL-6) a metabolity kys. arachidonovej (prostaglandíny a leukoriény).

Falošný mediátor – mediator falsus, látka, kt. sa svojou štruktúrou podobá skutočnému mediátoru, jeho vplyv na prenos vzruchov je však iný.

GABA – kys. γ-aminomaslová, inhibičný mediátor na mnohých synapsiách v mozgu.

Glycín – inhibičný mediátor na synapsiách v mieche a mozgovom kmeni; jeho antagonistom na synapsiách je strychnín.

Kyselina glutamová – excitačný m. na mnohých synapsiách v CNS.

mediátorová RNA →mRNA.

medibazín – 1-(1,3-benzodioxo]-5-ylmetyl)-4-(difenylmetyl)piperazín, $C_{25}H_{26}N_2O_2$, M_r 386,47; koronárne vazodilatans, bronchodilatans (dihydrochlorid $C_{25}H_{28}Cl_2N_2O_2$ – Vialibran®).

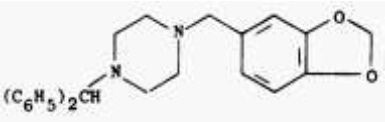

Medibazín

medicabilis, e – [l. medicare liečiť] liečiteľný, vyliečiteľný.

Medicago lupulina L. (*Viciaceae*) – lucerna chmeľovitá (čes. tolice dětelová). Obyčajne jednoročná, zriedka trváca bylina s vretenovitým viachlavovým koreňom. Byľ dorastá do rôznej dĺžky (10 – 60 cm), v riedkom záraste býva poliehavá, v hustejšom vystúpavá al. priama, obyčajne holá al. krátkochlpatá, zriedkavo žľaznatá. Trojpočetné listy majú nerovnaké stopky, ich lístky sú obrátenovajcovité, predný okraj jemne zúbkovitý. Dlhostopkaté súkvetia vyrastajú z listových pazúch. Kvety majú kratučké stopky, preto súkvetie je krátka hlávka, kt. sa po odkvitnutí predlžuje. Kalich je trváci, koruna žltá. Plod je výrazne rebernatý, obličkovito zahnutý struk, na povrchu hladký al. riedkopáperistý. Semená sú malé, žltej farby, ploské. Kvitne od mája do neskorej jesene. U nás je veľmi hojná všade, od nížiny do horského pásma. Rastie na lúkach, pasienkach, v priekopách, pri cestách, na rumoviskách, úhoroch, ako burina. Pre jej nenáročnosť ju pestovali, ale jej produkčná schopnosť je v porovnaní s ďatelinou al. lucernou siatou malá. *Medicaginis pulvis* – je fytofarmakum, antihyperlipoproteinemikum (Esterin® tbl.).

Medicago lupulina

Medicaid – verejne financovaný zdrav. program v USA pre sociálne slabé osoby.

Medical Interview Satisfaction Scale – MISS, dotazník určený na meranie spokojnosti pacienta s poskytovateľom zdrav. služby.

medicamentosus, a, um – [l. *medicare* liečiť] medikamentózny, vyvolaný liekmi.

medicamentum, i, n. – [l. *medicare* liečiť] medikament, liek.

medicatio, onis, f. – [l. *medicare* liečiť] →*medikácia.*

medicatus, a, um – [l. *medicare* liečiť] liečivý, obsahujúci liečivá.

medicína – [l. *medicina, ars* medica lekárske umenie] **1.** liek; **2.** lekárstvo, lekárska veda. M. je veda o zdravom a chorom človekovi vrátane praktického využitia jej poznatkov na ochranu pred chorobami (profylaxia), rozpoznávanie (diagnostika) a liečenie (terapia) chorôb, ako aj pri sociálnom začlenení (rehabilitácia) po regenerácii. Súčasťou m. sú podľa predmetu mnohé čiastkové disciplíny, kt. možno zahrnúť do 4 skupín: **1.** náuka (veda a prax) o štruktúre (anat., histol., cytol.) a funkciách (fyziol. a biochémia) zdravého človeka; **2.** náuka o štruktúre (patol. anat., histol. a cytol.) a funkciách (patol. fyziol. a patobiochémia) chorého človeka; **3.** náuka o ochrane zdravia, rozpoznávaní a liečení chorôb (klin. med.); **4.** náuka o vplyve prostredia na zdrav. stav človeka (vplyvy sociálnych faktorov – sociálna hygiena; biotických a abiotických faktorov – komunálna hygiena, environmentálna med.; pracovných podmienok na zdravotný stav – komunálna hygiena); →*zdravotníctvo.*

Medicina alternativa – alternatívna medicína.

Medicina aviatorica – letecká med., med. odbor, kt. sa zaoberá fyziol., med., psychol. a epidemiol. problémami týkajúcimi sa letectva.

Medicina clinica – klin. med.; **1.** štúdium chorôb priamym vyšetrením živého jedinca; **2.** posledné 2 r. štúdia med. na lekárskych fakultách.

Medicina comparativa – porovnávacia med., štúdium javov týkajúcich sa chorôb všetkých druhov.

Medicina domestica – domáce, ľudové liečiteľstvo.

Medicina emporiaca – [g. *emporos* cestujúci loďou] emporiatrika, cestovná med., odvetvie tropickej med., kt. sa zaoberá dg. th. a prevenciou chorôb cestovateľov.

Medicina environmentalis – environmentálna med., odbor med. študujúci vplyv vonkajšieho prostredia na človeka, vrátane populačných faktorov, teplotných extrémov, zmien atmosferického tlaku, znečistenia vody a ovzdušia, žiarenia, dopravy atď.

Medicina experimentalis – pokusná med., štúdium chorôb v experimentoch na zvieratách.

Medicina familiaris – [angl. family practice] rodinné lekárstvo, praktické lekárstvo, med. odbor, kt. náplňou je plánovanie a sústavné vykonávanie celkovú prim. zdrav. starostlivosti o všetkých členov rodiny bez ohľadu na vek a pohlavie.

Medicina forensis – m. legalis, forenzná medicína, súdne lekárstvo.

Medicina galenica – absol. systém liečiteľskej praxe založený na Galenovom učení.

Medicina generalis – [angl. *general* practice] →*všeobecné lekárstvo.*

Medicina geographica – geografická m.; **1.** syn. nosochthonographia, nosogeographia, pathologia geographica, geomedicína, odvetvie m. zaoberajúce sa vplyvom geografických faktorov, ako je podnebie a podmienky prostredia na zdravie a choroby; **2.** m. tropica.

Medicina geriatrica – geriatria.

Medicina hermetica – m. spagyrica.

Medicina holistica – med. systém, kt. pokladá človeka za integrovaný celok, resp. funkčnú jednotku.

Medicina humana – ľudské lekárstvo.

Medicina hyperbarica – th. chorôb v prostredí s vyšším atmosferickým tlakom.

Medicina industrialis – pracovné lekárstvo.

Medicina interna – vnútorné lekárstvo.

Medicina katastrof *→urgentná medicína.*

Medicina legalis – medicina forensis.

Medicina nuclearis – nukleárne lekárstvo.

Medicina orthomolecularis – ortomolekulové lekárstvo, smer v med., kde sa v th. indikáciách podávajú len prirodzené telu vlastné látky (napr. vitamíny, esenciálne karboxylové kys. ap.).

Medicina physicalis – fyziatria.

Medicina praeclinica – predklin. lekárstvo; **1.** prvé 2 r. štúdia na lekárskej fakulte; **2.** m. praeventiva.

Medicina praeventiva – m. praeclinica, preventívne lekárstvo.

Medicina socialis – sociálna med., sociálne lekárstvo.

Medicina socialisata – socializovaný (štátny) systém zdrav. starostlivosti regulovaný a kontrolovaný vládou, v kt. vláda preberá na seba zodpovednosť za poskytovanie starostlivosti o zdrav. potreby a nemocničnú starostlivosť celej populácie bezplatne, platenú z daní.

Medicina spagyrica – m. hermetica, poloalchymistický systém liečiteľstva založený na Paracelsovom učení (obsol.) .

Medicina tropica – m. geographica, zaoberá sa najmä chorobami vyskytujúcimi sa v trópoch a subtrópoch; špecialisti tohto odboru pôsobia aj v rozvojových krajinách al. oblastiach s miernou klímou.

Medicina praeventiva – preventívne lekárstvo, predchádzanie chorobám.

Medicina veterinaria – zverolekárstvo.

medicinalis, e – [l. *medicare* liečiť] medicinálny, liečivý, liečebný.

medicinbal – ťažká plnená kožená lopta (na cvičenie).

medicinman – [angl.] u primitívnych národov lekár-čarodejník; čarodejník a mastičkár.

medicínska etika *→zdravotnícka etika.*

mediclub.cz/club/mp – český lekársky internetový portál.

mediclub.sk/club/mp – slovenský lekársky internetový portál. MediClub ani MedProGO neručí za kvalitu a účinnosť akéhokoľvek výrobku al. služby ponúkanej v reklame al. inom materiále komerčnej povahy, uverejnených na stránkach MediClub SK.

medicothorax, cis, m. – [l. *medicus* lekár + g. *thorax* hrudník] medikotorax, umelý pneumotorax s podávaním liekov do pohrudnicovej dutiny.

medicus, a, um – [l.] lekár.

medicus.sk – zdrav. informačný servis na internete pre laikov i lekárov. Obsahuje adresár lekárov, lekární a farmaceutických firiem.

medifoxamín – *N,N*-dimetyl-2,2-difenoxyetánamín, $C_{16}H_{19}NO_2$, M_r 257,33; antidepresívum (fumarát $C_{20}H_{23}NO_6$ – LG 152®, Clédial®, Gerdaxyl®).

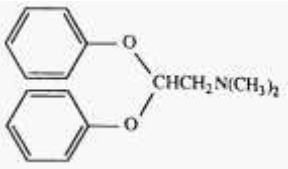

Medifoxamín

Medigap – doplnkový zdrav. program pre poistencov zabezpečený programom →*Medicare.*

medik (medička) – [l. *medicus* lekár] študent (študentka) medicíny. Už počas štúdia môže pod dozorom a vedením lekárov uskutočňovať určité výkony a vyšetrenia, najmä na klinikách na to určených. Rovnako ako lekári sú povinné zachovávať lekárske tajomstvo a dodržovať ostatné etické zásady.

medikácia – [*medicatio*] ordinácia liečiv a liečba pacientov, podávanie lieku, liečenie pomocou liekov, resp. ich predpisovanie (preskripcia). *Pravidelná m.* – lieky, kt. pacient pravidelne užíva, a ich dávkovanie

medikagol – 3-hydroxy-6*H*-[1,3]dioxolo[5,6]benzofuro-[3,2-c]-[1]benzopyran-6-ón, $C_{16}H_{8}O_{6}$, M_r 296,22; látka, kt. sa nachádza v lucerne chmeľovitej (*Medicago lupulina*) postihnutej virózou, kt. sa prejavuje škvrnitosťou listov.

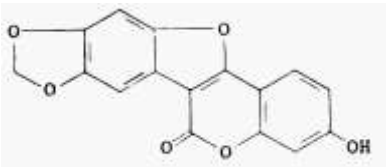

Medikagol

medikament – [*medicamentum*] liečebný prostriedok; liek.

medikamentózny – [*medicamentosus*] liekový, týkajúci sa liekov, uskutočňovaný pomocou medikamentov (medikamentózna th.) al. nimi vyvolaný (medikamentózne poškodenie).

medikarpín – syn. demetylhomopterokarpín; (6aR-*cis*)-6a,11a-dihydro-9-metoxy-6*H*-benzofuro[3,2-c]-[1]benzopyran-3-ol, $C_{16}H_{14}O_{4}$, M_r 270,28; antimykotický fytoalexín produkovaný rastlinami z čeľade *Leguminosae*; izoloval sa zo *Swartzia madagascariensis* Desv., *Caesalpinoidae*.

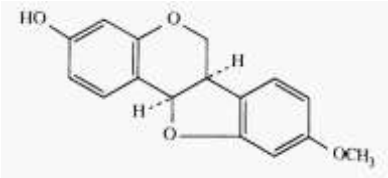

Medikarpín

Medin, Karl O. – 1847 – 1927, švéd. pediater, prvý opísal epidemický charakter poliomyelitídy; →*Heineho-Medinova choroba.*

medio- – prvá časť zložených slov z l. *medius* stredný.

mediocalcinosis, is, f. – [*medio-* + *calcium* vápnik + *-osis* stav] mediokalcinóza.

mediocarpeus, a, um – [*medio-* + l. *carpus* zápästie] mediokarpálny, týkajúci sa stredu zápästia.

mediocervicalis, e – [*medio-* + l. *cervix* krk, krček] v strede krčka (krku). Napr. mediocervikálna zlomenina krčka stehnovej kosti.

medioclavicularis, e – [*medio-* + l. *clavicula* kľúčna kosť] medioklavikulárny, idúci stredom kľúčnej kosti.

mediocollicus, a, um – [*medio-* + l. *collum* krček] mediokolický, týkajúci sa strednej časti krčka, napr. mediokolická zlomenina.

mediocrisis, e – [l.] priemerný, priemerne veľký.

mediocritas, atis, f. – [l.] priemernosť.

mediocriter – [l.] priemerne.

mediogastricus, a, um – [*medio-* + g. *gastér* žalúdok] mediogastrický, ležiaci uprostred žalúdka (žalúdkovej steny).

mediokalcinóza – [*mediocalcinosis*] kalcinóza strednej vrstvy tepny; →*calcinosis.*

medionecrosis, is, f. – [*medio-* + g. *nekros* mŕtvy + *-osis* stav] →*medionekróza.*

Medionecrosis cystica Erdheimi – ochorenie strednej vrstvy tepien elastického typu so zánikom svalovi-ny a vznikom drobných dutiniek, kt. so vyplnené mukoidnou hmotou.

Medionecrosis idiopathica cystica – idiopatická cystická medionekróza, ložiskové poškodenie a zánik svalových buniek a elastického vláken s tvorbou cýst v strednej vrstve aorty.

medionekróza – [*medionecrosis*] ložiskové poškodenie a zánik buniek v strednej vrstve tepny idiopatickej, traumatickej al. infekčno-toxickej genézy. Ohrozuje pacienta ruptúrou cievy al. vznikom aneuryzmy, najmä aorty.

medioplantaris, e – [*medio-* + l. p*lanta (pedis)* stupaj] týkajúci sa stredu stupaje.

medioplantárny reflex – vyvoláva sa poklepom do stredu stupaje, odpoveďou je kontrakcia m. triceps surae; je to fyziol. šľachový reflex, ktorý prebieha cez oblúk L_2–S_2; →*reflexy.*

mediopubický reflex – brušný reflex; →*reflexy.*

mediopubicus, a, um – [*medio-* + l. *pubes* lonová oblasť] mediopubický, týkajúci sa stredu lonovej spony.

mediopulzia – [*medio-* + l. *pellere* hnať] návrat sánky z lateropulzie do základnej polohy. Vysoko aktívny pohyb za účasti m. massteer, m. pterygoideus medialis a m. pterygoideus lateralis. Pohyby kĺbových hlavíc prebiehajú opačne ako pri →*lateropulzii.*

mediosklerózа – [mediasclerosis] ložiskové stvrdnutie strednej vrstvy tepny.

mediovaný – sprostredkovaný, napr. alergická reakcia mediovaná histamínom.

Medipyrin® – analgetikum, antipyretikum; →*paracetamol.*

Medisave – program povinného zdrav. sporenia v Singapure. Prostriedky z osobného účtu z tohto programu možno použiť na úhradu výdajov spojených s hospitalizáciou a na niekt. ambulantné služby. Je doplnený programom Medishield na financovanie náročných výkonov vyžadujúcich dlhodobú starostlivosť.

meditácia – [l. *meditatio* premietanie] **1.** premýšľanie v zmysle rozjímania v modllitbách; **2.** pokojný, uvoľnený stav, v kt. sa jedinec snaží dosiahnuť integráciu svojich cieľov, emócií, postojov. M. sa často spája s vierou, že sa vstupuje do kontaktu s ,,nadprirodzenou silou“, resp. ,,princípom“. Pojem m. sa nemá zamieňať s kognitívnymi procesmi, resp. rozjímaním, aj keď ho obsahuje. M. postihuje všetky aspekty jedinca: somatické, mentálne, emočné, spirituálne. Podľa Eastwareena (1969) ide o dynamickú prax vedúcu k umožneniu precitnutia v najvyššej úrovni vedomia. M. sa podobá stavu →*tranzu*, →*hypnózy* al. →*spánku,* EEG však ukazuje, že ide o odlišné stavy: vlny a sú podobné, nie však identické s vlnami v relaxovanom stave bdenia. M. je ,,bdelý, ale odpútaný stav“ al. ,,neúzkostná pozornosť“ (Blair, 1971) so zníženou aktivitou autonómneho nervového systému a relat. deaktiváciou EEG, s presunom do vyššej voltáže, spomalením frekvencie α a θ, aj keď bývajú prítomné aj vysoké frekvencie β-aktivity. EEG obraz sa podobá stavu ospalosti, resp. 1. stupňa spánku. Prítomné bývajú aj zmeny EEG, aké sú pri sústredenej pozornosti s autonómnou aktiváciou. Počas výbojov θ meditujúce osoby uvádzajú príjemné stavy s intaktnou situačnou orientáciou a bez známok ospalosti. Osoby v stave non-meditácie výboje ∂ nemali. M. sa skúšala aj v th. toxikománií, nespavosti a hypertenzie.

mediterraneus, a, um – [l. *medius* stredný + l. *terra* zem] mediteránny, stredozemný.

medium, i, n. – [l.] **1.** stred; **2.** prostriedok; **3.** v špiritizme osoba sprostredkujúca zdanlivý ,,styk“ živých so záhrobím; **4.** prostredie (napr. výživné, kultivačné); →*kultúra.*

mediumizmus – výraz Ch. R. Richeta (1855 – 1935) pre parapsychológiu.

medius, a, um – [l.] stredný.

MEDLINE – najväčšia, voľne dostupná bibliografická báza dát v oblasti medicíny Národnej knižnice USA (National Library of Medicine (NLM) v Bethesde.). Obsahuje > 15 miliónov bibliografických záznamov od r. 1966 a je dostupná pod názvom PubMed (htttp://www.ncbi.nlm.nih.gov/ PubMed. Záznamy sú klasifikované pomocou tezauru →*MeSH* (Medical Subject Headings). Umožňuje vyhľadávať citácie článkov publikovaných od r. 1966. Väčšina článkov obsahuje aj abstrakty. V databáze možno vyhľadávať podľa autora, mena časopisu, dátumu publikovania, kľúčových slov al. kombinácie týchto charakteristík. Kľúčové slová sa možu kombinovať pomocou logických, resp. Booleových operátorov (AND, OR, NOT). Pre prvotný širší výber sa kľúčové slová často pravostranne skracujú tzv. hviezdičkou konvencií – napr.: diabet* and foot*. Hviezdička zabezpečí, že sa budú vyhľadávať prípony nasledujúce za neúplným tvarom slova. Použitie operátora AND použijeme, keď chceme, aby sa v jednom zázname vyskytli obidve heslá (prienik tém), operátor OR zabepzečí, že sa v jednom zázname vyskytne aspoň jedno z hesiel, NOT umožní, aby sa v zázname zadaný termín neobjavil.

Medline on CD ROM – je bibliografická databáza na kompaktných diskoch z biomedicíny, kt. je produktom NLM. Pokrýva: Index Medicus, Index to Dental Literature a International Nursing Index. Ročný prírastok predstavuje ~ 350 tis. záznamov z ~ 3 600 časopisov biomedicínskeho zamerania zo 70 krajín.

medmaín – syn. antisérotonín; 3-etyl-*N,N*-trimetyl-1*H*-indol-5-amín, $C_{13}H_{18}N_2$, M_r 202,29; inhibítor sérotonínu.

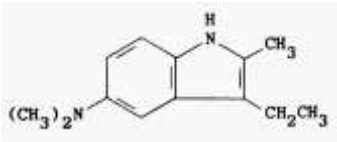

Medmaín

Medociprin 250 a **500**® mg tbl. obd. (Medochemie) – Ciprofloxacini hydrochloridum mohohydricum 292 al. 584 mg (= 250 a 500 mg ciprofloxacínu) v 1 poťahovanej tbl.; chinolónové antibiotikum; →*ciprofloxacín.*

Medocriptine® tbl. (Medochemie) – Bromocriptini mesilas 2,87 mg v 1 tbl.; stimulátor dopamínergických receptorov, inhibítor sekrécie prolaktínu, antiparkinsonikum; →*bromokriptín.*

Medoglycin 600® mg inj. (Medochemie) – Lincomycini hydrochloridum monohydricum 340 mg (= 300 mg bázy) v 1 ml inj. rozt.; linkozamidové antibiotikum; →*linkomycín.*

medorrhoea, ae, f. – [g. *médea* pohlavné ústroje + g. *rhoiá* tok] medorea, výtok z močovej rúry.

Medostatin® – hypolipidemikum; lovastatín.

Medosulepinium chloratum – skr. Medosulepin. chlorat., ČSL 4, chlorid medosulepínia; *N,N*-dimetyl-3-(2-metyl-6,11-dihydrodibenzo[b,e]-tiepín-11-ylidén)propypamín;*trans*-[3-(metyl-6,11-dihydrodibenzo[b,e]-etiepin-11-ylidén)-propyl]dimetylamóniumchlorid, $C_{20}H_{24}$-ClNS, M_r 345,93; antihistaminikum, inhibítor H_1-receptorov. Je to biely, mikrokryštalický prášok, bez zápachu, horkej chuti, ľahko rozp. vo vode a chloroforme, dobre rozp. v 95 % liehu.

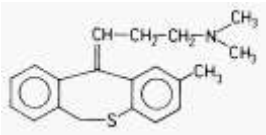

Medosulepinum

Dôkaz

a) Asi 2 mg látky sa rozpustí v 5,0 ml koncentrovanej kys. sírovej a nechá sa stáť 5 min; vznikne hnedozelené sfarbenie (*medosulepín*).

b) Asi 0,05 g látky sa rozpustí v 5,0 ml vody, pridá sa niekoľko kv. zriedeného rozt. amoniaku a vzniknutá zrazenina sa odfiltruje. Filtrát sa okyslí zriedenou kys. dusičnou a pridá sa rozt. dusičnanu strieborného; vylučuje sa biela klkovitá zrazenina, ľahko roz. v zriedenom rozt. amoniaku, nerozp. v koncentrovanej kys. dusičnej (Cl^-).

c) Absorpčné spektrum rozt. skúšanej látky v metanole (15,0 mg/l), merané v 10 mm vrstve proti tomu istému rozpúšťadlu, javí v UV časti maximá 231 ± 1 a 311 ± 1 nm a minimum pri 292 ± 1 nm.

Stanovenie obsahu

Asi 0,1300 g vysušenej látky zo skúšky na stratu sušením (suší sa ~ 1,000 g látky pri 105 °C do konštantnej hmotnosti) sa rozpustí v 30,0 ml vody, pridá sa 5,0 ml koncentrovanej HCl, 0,40 g bromidu draselného a titruje sa odmerným rozt. bromičnanu draselného 0,0167 mol/l za potenciometrickej indikácie (platinová a nasýtená kalomelová elektróda).

1 ml odmerného roz. bromičnanu draselného 0,167 mol/l zodpovedá 0,01730 g $C_{20}H_{24}ClNS$.

Uschováva sa v dobre uzavretých nádobách a chráni pred svetlom; nesmie sa vydať bez lekárskeho predpisu.

Dávkovanie – th. dávka jednotlivá i. v. je 0,025 g, denná 0,025 – 0,05 g.

Prípravky – Methiaden Calcium®.

Medrin® tbl. (Léčiva) – Embramini teoclas 25 mg v 1 tbl.; antiemetikum, antivertiginosum, antihistaminikum; →*embramín.*

medrogestón – 6,17-dimetylpregna-4,6-dien-3,20-dión, $C_{23}H_{32}O_2$, M_r 340,51; progestín, antagonizuje účinok estrogénov, zabraňuje vzniku estrogén-dependentných nádorov (AY 62022®, Colpro®, Colprone®, Pronthil®; zložka kombinovaných perorálnych antikoncepčných prípravkov – Presomen 0,6 Compositum® dr.).

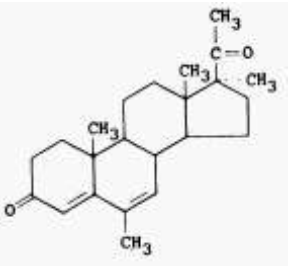

Medrogestón

Medrol® tbl. (Upjohn) – Methyprednisolonum 4, 16, 32 al. 100 mg v 1 tbl.; perorálny gluko-kortikoid; →*metylprednizolón.*

medroxyprogesterón – (6α)-17-hydroxy-6-metylpregn-4-en-3,20-dión, $C_{22}H_{32}O_3$, M_r 344,48; progestín, regulátor estru. Inj. antikoncepčný prostriedok, zložka kombinovaných antikoncepčných prostriedkov s noretisterónom, používa sa v paliatívnej th. karcinómu prsníka a endometria (17-acetát, $C_{24}H_{34}O_4$, 17β-acetoxy-6α-metylprogesterón – MAP®, Agestal®, Amen®, Clinovor®, Curretab®, Cycrin®, Depo-Clinovir®, Depo-Provera®, Deporone®, Farlutal®, Gestapuran®, Gestapuron®, G-Farlutal®, Hysron H®, Lutoral®, Nidaxin®, Oragest®, Perlutex®, Prodasone®, Provera®, Sodelut ,,G“®, Veramix®).

Medroxyprogesterón

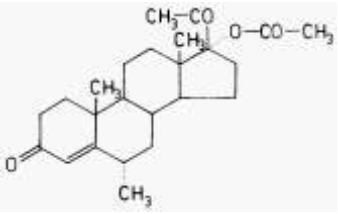

medrylamín – 2-[(4-metoxyfenyl)fenyl- metoxy]-*N,N*-dimetyletanamín, $C_{18}H_{23}NO_2$, M_r 285,37; antihistaminikum [(Histaphen(e)®, Prostafen Salve®].

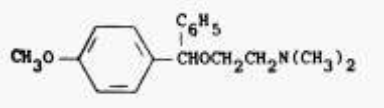

Medrylamín

medryzón – syn. hydroxymesterón; 11-hydroxy-6-metylpregn-4-en-3,20-dión, $C_{22}H_{32}O_3$, M_r 344,48; glukokortikoid s antiflogistickým účinkom. Používa sa v oftalmológii (U-8471®, HMS®, Medrocort®, Ophtocortin®, Spectamedrun®).

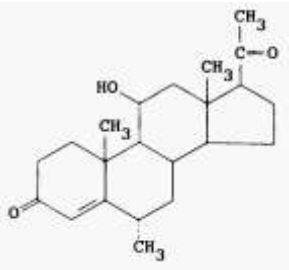

Medryzón

Medtronic-Hall – jeden z typov umelej srdcovej chlopne.

medulárna trubica – neurálna trubica. Jej vývoj začína v 3. týžd. embryového štádia. Chordomezodermový výbežok indukuje lokálnu proliferáciu ektodermu zárodočného terčíka okolo mediálnej roviny na medulárnu platničku tvorenú viacradovým neuroektodermom. Rýchla rastúca platnička sa prelomí na medulárnu brázdu a jej okraje, nadvihnuté nad úroveň zvyšku zárodočného terčíka, sa k sebe približujú, až sa koncom 3. týžd. spoja na úrovni 3. až 4. prvosegmentu do nervovej (medulárnej) trubice. Spoj postupuje rýchlejšie kaudálne ako kraniálne, kde spojeniu prekáža zreteľné rozšírenie medulárnej platničky (základ mozgových vačkov). Kaudálne ústie – neuroporus posterior – sa uzatvára na štádiu 20 prvosegmentov, kraniálne ústie – neuroporus anterior na štádiu 25 prvosegmentov. Okraje pôvodnej brázdy sa oddelia od medulárnej trubice, ako aj od ektodermu, kt. medulárnu trubicu úplne prekryje ako gangliové lišty. M. t. je v období uzatvárania mimoriadne citlivá na vonkajšie noxy (žiarenie, alkohol, nikotín, vírusové a baktériové texíny), ktorých pôsobenie môže vyvolať poruchy uzavretia (myeloschisis).

medulárne-cystická oblička – familiárna juvenilná nefroftíza, Seniorov-Løkenov syndróm. Zriedkavý sy. aplázie obličiek a sietnice. Dedičná choroba s progredujúcou insuficienciou obličiek v dôsledku tvorby cýst v dreni obličiek. Porušená je koncentračná schopnosť obličiek. Prítomné je progresívne poškodenie zraku až slepota. Dedičnosť je rôzna, autozómovo dominantná, recesívna i viazaná na chromozóm X. Môžu byť aj ďalšie anomálie.

medulárny – [l. *medullaris*] dreňový, týkajúci sa drene, napr. medulárna krvotvorba (v kostnej dreni).

medulárny karcinóm – 1. zriedkavý nádor štítnej žľazy vychádzajúci z parafolikulových buniek, kt. produkujú kalcitonín Prejavuje sa ako uzlová struma, niekedy s kalcifikáciami. Niekedy je súčasťou MEN 2, pri MEN 2B môže v klin. obraze dominovať feochromocytóm. Histol. obraz je rozmanitý, môže byť prítomný amyloid. Dg. je dôležitá produkcia kalcitonínu, často aj ďalších peptidových hormónov al. biogénnych amínov. Tvorí asi 1/10 nádorov štítnej žľazy, asi v ¼ má familiárny výskyt. Familiárne formy majú mutáciu v oblasti RET protoonkogénu (angl. rearranged during transfection, tyrozínkináza v spojení s receptorom GFR pre nervové rastové neurotrofické nádory). Zakladá metastázy. Základom th. je operácia, príp. ožarovanie rádiojódom v špeciálnej forme (metajódbenzylguanidín, MIBG), somatostatín al. interferón. Prognóza je horšia v prípade metastáz, najmä malígny je nádor v rámci MEN 2B; **2.** karcinóm mäkkej konzistencie, obsahujúci viac parenchýmu ako väziva.

medulla, ae, f. – [l.] **1.** dreň (vnútorná časť niekt. orgánov, napr. obličiek, nadobličiek); **2.** miecha (m. spinalis), resp. predĺžená miecha (m. oblongata).

Medulla glandulae suprarenalis – dreň nadobličiek.

Medulla nodi lymphatici – dreň lymfatickej uzliny.

Medulla oblongata – predĺžená miecha. %Časť CNS na prechode mozgu a chrbticovej miechy, patrí k mozgovému kmeňu. Obsahuje viaceré nervové centrá dôležité pre riadenie vitálnych funkcií (dýchanie, krvný obeh ap.), retikulárnu formáciu.

Na *ventrálnej strane* sa na nej nachádza:
• foramen caecum
• fissura mediana anterior (ventralis) – od decussatio pyramidum po spodný okraj mosta
• pyramides (pyramis) medullae oblongatae – dva symetrické pozdĺžne valy, kt. obsahujú bielu hmotu
• sulcus anterolateralis – laterálne od pyramíd, vychádza z neho 10 – 15 vlákien, fila radicularia, kt. sa spájajú a tvoria n. hypoglossus (XII. hlavový nerv)
• oliva – párová vyvýšenina po stranách predĺženej miechy, 14 × 7 mm, obsahuje sivé hmoty – ncl. olivares
• sulcus posterolateralis – laterálne od olivy, vynárajú sa v ňom nervové vlákna z kt. vznikajú 3 nervy: n. accessorius (XI., jeho radices craniales), n. vagus (X.) a n. glossopharyngeus (IX.); všetky tri nervy sú zmiešané a obsahujú somatosenzitívne a viscerosenzitívne, ako aj somatomotorické a visceromotorické vlákna
• sulcus bulbopontinus – uhol medzi mostom a predĺženou miechou

Na *dorzálnej strane* sú na m. o. tieto útvary:
• sulcus medianus postyerior – končí sa kraniálnym rozšírením
• fasciculus gracilis (medialis, Golli) – končí sa hrbolčekom – tuberculum gracile, obsahuje sivú hmotu – ncl. graclis
• fasciculus cuneatus (lateralis, Burdachi) – končí sa hrbolčekom – tuberculum cuneatum, obsahuje sivú hmotu – ncl. cuneatus
• tuberculum cinereum – sivastý hrbolček, laterálne od tuberculum cuneatunm u detí zreteľnejší, podmieňuje ho v hĺbke uložená substantria gelatinosa (Rolandi)

Na *m. o.* sa rozoznávajú tieto sivé a biele hmoty:
Sivé hmoty – nahromadenie nervových buniek
• dorzálne jadrá zadných povrazcov, na kt. sa končia vzostupné senzitívne vlákna zadných miechových povrazcov
  – ncl. gracilis
  – ncl. cuneatus
  – ncl. cuneatus accessorius
• okolo canalis centralis
  – ncl. spinalis n. trigemini (V.)
  – ncl. dorsalis n. vagi (X.)
  – ncl. n. hypoglossi (XII.)

Ďalšie sivé hmoty:
  – ncl. olivaris inferior (neooliva) má tvar pokrčeného vrecka, dorozmediálne otvoreného; v tomto mieste (hilum ncl. olivaris) vystupuje tractus olivocerebellaris, kt. sa ihneď kríži; prívodné vlákna do jadra prichádza opo jeho obvode (amiculum olivae)
  – ncl. olivaris accessorius medialis et posterior (paleooliva) (ncl. olivares majú význam ako predradené časti jemnej regulácie pohybov)
  – ncl. arcuati (drobné jadrá vysunuté z ncl. pontis)

Biele hmoty (vlákna):
  – fibrae arcuatae internae (začínajúp sa z ncl. gracilis et ncl. cuneatus ako druhý neurón senzitívnej dráhy, krížia sa v strede predĺženej miechy (decussatio lemniscorum seu raphe senzoria a pokračujú ako klemniscus medialis (sensitivus seu tractus bulbothalamicus do talamu (druhý neurópn dráh zadných povrazcov)
  – fibrae arcuatae externae anteriores – z ncl. arcuati do mozočka
  – fibrae arcuatae externae posteriores – z ncl. cuneatus accessorius od mozočka – tractus bulbocerebellaris

Cievne zásobenie medulla oblongata: aa. vertebrales (a. spinalis anterior, aa. spinales poste-riores) a a. basilaris (rr. ad medullam oblongatam)

Funkcia m. o.:

- regulácia dýchania, obehu, trávenia (hltanie, vracanie)
- nepodminené obranné reflexy (kašeľ, kýchanie, vracanie)
- udržiavanie rovnováhy a normálnych pohybov

Medulla ossium flava – žltá kostná dreň.

Medulla ossium rubra – červená kostná dreň.

Medulla renalis – dreň obličky; →*obličky.*

Medulla spinalis – [g. myelos] chrbtová miecha, časť CNS, kt. sa nachádza v chrbticovom kanáli (canalis vertebralis). Je to štíhly, oblý, valcovitý, mierne ventrodorzálne oploštený, ~ 40 – 50 cm dlhý povrazec. Miecha nevypĺňa celú dĺžku kanála, siaha od od foramen magnum (ossis occipitalis), kde je jej pokračovaním predlžená miecha, po hornú časť driekovej oblasti; končí sa medzi Th_{12} a L_3, často pri disku L_1 a L_2. Je ~ 1 – 1,3 cm široká, váži ~ 30 – 35 g. Na ventrolaterálnej a dorzolaterálnej strane m. vystupujú jemné vlákna miechových nervov do predných a zadných koreňov (*radices ventrales et dorsales*), kt. prebiehajú laterálne smerom k foramen intervertebrale. V ňom vzniká spojením predného a zadného koreňa miechový nerv (*n. spinalis*). Obsahuje motorické i senzitívne vlákna (*n. spinalis mixtus*). Pri spojení radix ventralis et dorsalis je v priebehu zadného koreňa zreteľné zhrubnutia (nervové uzliny, *ggl. spinalia*), podmienené nahromadením tiel senzitívnych neurónov. Majú vretenovitý tvar a ležia na vnútornej strane foramina vertebralia.

Úsek miechy, z kt. sa zbiehajú fila radicularia do jedného koreňa, resp. jedného miechového nervu (párovo), sa nazýva *miechový segment*. Tvoria ho obidva predné a obidva zadné korene a príslušný úsek sivej hmoty miechy. Ich počet (31) zodpovedá počtu párov miechových nervov. Sú pomenované podľa nervu, kt. im prináleží ($C_{1–8}$, $Th_{1–12}$, $L_{1–5}$, $S_{1–5}$, Co). Krčných nervov je osem, lebo prvý nerv vystupuje už medzi záhlavnou kosťou a 1. stavcom.

V oblasti C_4 až Th_2 je tzv. cervikálna intumescencia, hrudníková miecha sa skladá z 12, lumbálna z 5 segmentov. Dolná časť sakrálnej miechy sa kónicky zužuje a tvorí tzv. *conus medullaris*; obsahuje 3 dolné sakrálne segmenty a kokcygový segment. Prvé sakrálne segmenty sa nazývajú *epikónus.*

Z miechy vychádza *31 miechových nervov*: 8 krčných, 12 hrudných, 5 driekových, 5 krížových a 1 kostrčový. Vedú impulzy do mozgu a z neho a kontrolujú rôzne automatické svalové aktivity (reflexy).

Predný a zadný koreň sa spájajú ešte v subarachnoidálnom priestore a opúšťajú ho spoločne cez dura mater a potom cez foramina intervertebralia, kde je uložené ggl. spinale. Až za ním tvoria korene spinálny nerv.

Vetvy miechových nervov sú: **1.** r. meningeus (prebieha späť do chrbticového kanála, inervuje obaly miechy); **2.** r. communicans albus (ide do ganglií truncus sympathicus) a r. communicans griseus (ide späť z ganglií do spinálneho nervu); **3.** r. posterior (dorsalis); **4.** r. anterior (ventralis) – nahrubší.

V *embryu* miecha pôvodne vypĺňala celú dĺžku canalis vertebralis a predné a zadné korene prebieiechyhali horizontálne doprava a doľava do príslušného medzistavcového otvoru. Počas embryového vývoja však chrbtica rástla rýchlejšie ako miecha. Zaostávanie rastu miechy sa prejavilo jej relat. skracovaním v porovnaní s chrbticou a kaudálny koniec miechy sa ocital relat. stále vyššie. Kaudálnejšie korene a miechové nervy prebiehajúce cez príslušné medzistavcové otvory sa postupne naťahovali, aby udržali kontinuitu s miechou. Preto kaudálnejšie korene prebiehajú stále šikmejšie, dolu sklonene a od koreňa L_3 utvárajú pod kaudálnym koncom m. zväzok nazvaný podľa podoby s konským chvostom cauda equina, kt. sa pokrýva durálny vak; končí sa až vo výške S_2.

Hrúbka miechy v celej jej dĺžke nie je rovnaká. V rozsahu stavcov C_3–Th_3 je zhrubnutie s maximom pri C_5, 13 × 9 mm (*intumescentia cervicalis*), medzi Th_9–L_1 druhé zhrubnutie s maximom pri Th_{12}, 12 × 8,5 mm (*intumescentia lumbosacralis*). Obidve sú podmienené nahromadením väčšieho počtu buniek pre motorickú inerváciu svalov hornej a dolnej končatiny. Kaudálne sa miecha kužeľovite zužuje do *conus medullaris*, kt. hrot siaha po rozhranie stavcov L_1–L_2 a určuje kaudálnu hranicu miechy. Pod conus medullaris pokračuje z miechy tenký pruh väziva, kt. neobsahuje nervové tkanivo, *filum terminale*.

Stredom ventrálnej strany miechy prebieha hlboká pozdĺžna brázda, *fissura mediana anterior (ventralis)*. V strede dorzálnej strany je plytší sulcus medianus posterior (dorsalis). Po stranách v mieste výstupu predných a zadných koreňových vláken je naznačený sulcus anterolateralis (ventrolateralis) a sulcus (posterolateralis (dorsolateralis).

Podobne ako mozog je miecha obalená 3 plenami: *dura mater, arachnoidea* a *pia mater*. V epidurálnom priestore, kt. sa kraniálne začína pri C_3 a zostupuje nadol až k hiatus sacralis sa nachádzajú okrem riedkeho tukového tkaniva žilové splete, ktorými sa môže trombus al. infekcia dostať z panvových orgánov do intraktraniálnych žilových sínusov a žíl.

Miechu v durálnom priestore upevňujú *ligg. denticulata* a miechové korene, čo umožňuje pomerne dobrú pohyblivosť m. aj relat. dlhú odolnosť na tlak, napr. pri raste extramedulárnom nádoru. Tak je m. chránená pred nárazmi.

Na priečnom priereze miechou možno smerom od stredu miechy rozoznať tieto útvary: **1.** ústredný kanál (canalis centralis, v strede, vyplnený mozgovomiechovým mokom); **2.** sivá hmota (substantia grisea, tvarom pripomína písmeno H al. motýľa); **3.** predné rohy (cornua anteriora seu ventralia, kratšie a širšie); **4.** predné stĺpce (columnae anteriores seu ventrales, obsahujú motorické bunky, ich axóny vystupujú ako predné korene miechových nervov); **5.** zadné rohy (cornua posteriora seu dorsalia, dlhšie a štíhlejšie); **6.** zadné stĺpce (columnae posteriores seu dorsales; ich šasti sú basis, cervix, caput a apex; v ich bunkách sa končí veľká časť axónov buniek spinálnych ganglií, kt. prinášajú vzruchy z periférie organizmu a začínajú sa axóny vzostupný dráh do vyšších centier CNS); **7.** postranné stĺpce (columnae laterales, najlepšie utvorené v oblasti Th a S); 8. biela hmota (substantia alba), tvorí povrchovú vrstvu miechy, prevažujú v nej myelinizované nervové vlákna, kt. obaľuje v hĺbke uloženú sivú hmotu (→*substantia grisea*) s prevahou nervových buniek, kt. ako súvislý stĺpec prestupuje celou dĺžkou miechy a hore pokračuje do sivej hmoty predlženej miechy.

Substantia alba je rozdelená na 3 miechové povrazce v obidvoch poloviciach miechy: **1.** *funiculus posterior* (dorsalis), kt. obsahuje úprevažne ascendentné dráhy a delí sa na mediálne uložený fasciculus gracillis (Golli) a laterálny fasciculus cuneatus (Burdachi); **2.** *funiculus lateralis*, kt. sa nachádza od sulcus posterolateralis po sulcus anterolateralis; obsahuje vzostupné a zostupné dráhy; **3.** *funiculus anterior* (ventralis), kt. obsahuje vzsotupné aj zostupné dráhy. K bielej hmote patria aj propriospinálne zväzky vlákien, kt. spájajú navzájom rôzne úseky miechy (*fasciculi proprii*), vlákna miechových nervov (*fila radicularia*) a zadné korene (*radices posteriores* seu *dorsales, sensoriae*), kt. vstupujú do sulcus posterolateralis a privádzajú nervové vzruchy z buniek miechových ganglií do miechy (senzitívne korene).

V zadných koreňoch miechy je väčší počet vlákien (500 000) ako v predných (150 000). Na zadných koreňoch sa nachádza nervová uzlina (*ganglion spinale*) vretenovitého tvaru, kt. obsahuje pseudounipolárne neuróny, ktorých dendrity sú vlákna zadného koreňa (*fila radicularia*); gangliá sú uložené na vnútornej strane foramina intervertebralia.

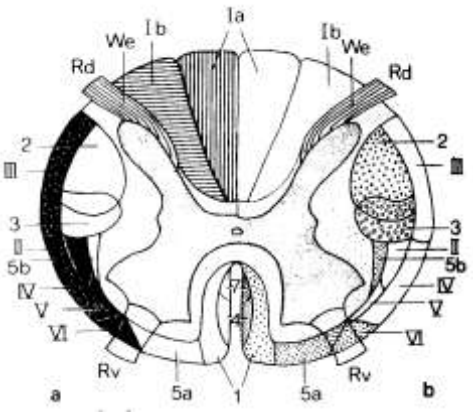

Obr. Priečny rez miechou. **I** – *fasciculus gracilis Golli* (zväzok ležiaci mediálne a dostáva vlákna z dolnej polovice miechy, kt. sprostredkúvajú citlivosť hmatu a hlbokú citlivosť); **II** –

fasciculus cuneatus Burdachi (zväzok začínajúci sa v hornej polovici hrudnej miechy a vedie aj vlákna pre hmatovú a hlbokú citlivosť); **III** – *tr. spinocerebellaris post. Flechsigi* (zadná mozkočová dráha bočného povrazca; prebieha neskrížene a funkčne zodpovedá prednej mozočkovej dráhe); **IV** – *tr. spinocerebellaris ant. Gowersi* (predná mozočková dráha bočného povrazca; prichádza čiastočne z protiľahlej strany a prevádza do mozočka informácie o napätí svalov a postavení končatiny); **V** – *tr. spinotectalis* (dráha prichádzajúca zo zadného rohu protiľahlej strany, ležia pri tr. spinothalamicus lat. a končia v lamina tecti); **VI** – *tr. spinocereticularis* (dráha ležiaca vedľa tr. spinoolivaris a končiace sa vo formatio reticularis medullae oblongatae); **1** – *tr. corticospinalis ant.* (tr. pyramidalis, neskrížené vlákna pyramídových dráh po stranách fissura mediana ant.); **2** – *tr. corticospianlis* (pyramidalis) *lat.* (postranné skrížené pyramídová dráha); **3** – *tr. rubrospinalis Monakowi* (ide z ncl. ruber k bunkám predných rohov a leží pred pyramídovou dráhou); **4** – *tr. tectospinalis* (sulcomarginalis) – (vlákna z lamina tecti v prednej oblasti bočného povrazca, krížia sa v mozgovom kmeni – Meynertovo kríženie – a končia v predných rohoch miechy); **5a** – *tr. spinothalamicus ant.* (vlákna vystupujúce do talamu vedúce pocitov tlaku a dotyku); **5b** – *tr. tectospinalis lat*.; Rd – radices dorsales (post.); Rv – radices ventrales (ant.).

Fasciculi proprii – sú kratšie i dlhšie intersegmentové spoje, ktoré prepájajú bunky bližších i vzdialenejších segmentov miechy medzi sebou. Pochádzajú z buniek sivej hmoty miechy a na bunkách sivej hmoty miechy sa aj končia. Tento znak je určujúci, lebo fasciculi proprii tiež nakoniec prebiehajú ascendentne al. descendentne. Vlákna fasciculi proprii sú v bielej hmote vložené najhlbšie; tvoria úzku zónu, naliehajcu bezprostredne na substantia grisea.

Sivú hmotu miechy (*substantia grisea*) tvoria: **1.** *interneuróny*, kt. majú integračné funkcie; sú to menšie bunky vo všetkých častiach sivej hmoty miechy, kt. uzatvárajú reflexný oblúk na miechovej úrovni; tzv. komisúrové interneuróny prechádzajú cez strednú čiaru, asociačné neuróny idú ascendentne aj descendentne, ďalej sem patria inhibičné interneuróny (Renshawove bunky); **2.** celulluae funiculares sú len v zadných povrazcoch; ich axóny vystupujú zo sivej hmoty do vyšších centier CNS.

Bunky v zadných stĺpcoch miechy (ich jadrá sa nachádzajú v →*Rexedovej zóne VII – IX*):

---

a) VII. interneuróny medzi predným a zadným rohom
b) VIII. mediálne jadrá motoneurónov
c) IX. laterálne jadrá motoneurónov

Bunky v predných stĺpcoch miechy (motoneuróny, veľké multipolárne bunky, ich jadrá sa nachádzajú v →*Rexedovej zóne I – VI*):

---

a) *motoneuróny* α (60 – 100 mm), vysielajú motorické vlákna ukončení na motorických platničkách; najviac je ich v intumescenciách; tvoria 5 jadier
   – ncl. anteromedialis
   – ncl. posteromedialis
   – ncl. centralis
   – ncl. posterolateralis
b) *motoneuróny* γ (30 – 40 _m, motoricky intervujú vlákna svalových vretienok a slúžia na udržovanie stavu kontrakcie svalu)
c) *motoneuróny* β (u človeka sa nevyskytujú)

Bunky v bočných stĺpcoch miechy – viscerálne motoneuróny tvoria:

– *ncl. intermediolateralis* (C_7 – L_2), zdroj vzruchov sypatika
– *ncl. parasympathici sacrales* (S_2 – S_4), zdroj vzruchou sakrálneho parasympatika
– *ncl. intermediomedialis*, prijíma senzitívne vzruchy z interoreceptorov vnútorných orgánov odovzdáva ich do ncl. intermediolateralis

Miechové spoje – časť bielej hmoty, kt. prilieha k sivej hmote, obsahuje prevažne krátke miechové dráhy spájajúce blízke segmenty sivej hmoty miechy ascendentne i descendentne (tzv. *spinospinálne dráhy*); sú fylogeneticky najstaršie miechové spoje, kt. zabezpečujú súhru jednotlivých miechových segmentov (fasciculi proprii). Hlavnou súčasťou miechových povrazcov sú dlhé dráhy, fylogeneticky mladšie, kt. tvoria súvislý plášť okolo fasciculi proprii; ide o ascendentné a descendentné dráhy.

Ascendentné dráhy miechy – tvoria vlákna, kt. vedú senzitívne informácie ascedentne, t. j. do kraniálnejších častí CNS. Senzitívne aferentné vlákna z periférie prichádzajú do CNS ako axóny buniek spinálneho ganglia cez dorzálne korene a v mieche majú rôzny osud. Z anat. i funkčného hľadiska možno tieto vlákna rozdeliť na dve skupiny: **1.** dráhy prenášajúce pocity bolesti a teploty; **2.** dráhy dotykovej kožnej citlivosti, tlaku, vibrácie a polohy častí tela.

1. *Dráha pre bolesť a teplotu* – dráhy protopatickej citlivosti vedú pocit bolesti z povrchu tela, ďalej bolesti zo svalov, kĺbov a útrob, ako aj teplotnú informáciu (teplo a chlad). Tieto pocity sa registrujú prevažne voľnými nervovými zakončeniami v koži, tkanivách a orgánoch. Väčšina z týchto zakončení sú dendrity neurónov, kt. telá ležia v ggl. spinale.

a) Prvá skupina týchto vláken po vstupe do miechy ide do sivej hmoty zadných stĺpcov a končí sa na bunkách ncl. posteromarginalis, al. dostáva sa hlbšie až do ncl. proprius. Pokračovanie tejto dráhy už predstavuje axóny buniek uvedených štruktúr sivej hmotu miechy, kt. sa krížia a vstupujú do buniek uvedených štruktúr sivej hmoty miechy, kt. sa krížia a vstupujú do bielej hmoty opačnej polovice miechy. Tu prebiehajú vo funiculi ventrales ascendentne ako *tr. spinothalamicus ant. et lat.* až do talamu. V bielej hmote vedú teda tieto vlákna pocity bolesti a teploty z opačnej polovice tela.

Iným pokračovaním dráh protopatickej citlivosti je ascendentný *tr. spinoreticularis*, kt. vedie skrížené ak neskrížené vlákna cez funiculus lateralis do formatio reticularis mozgového kmeňa a *tr. spinotectalis*, kt. obsahuje skrížené vlákna prebiehajúce takisto vo funiculius lateralis ascendnentne do colliculi craniales mezencefala. Tr. spinoreticularis a tr. spinotectalis predstavujú napojenie senzitívnych dráh na štruktúry mozgu, kt. sprostredkúvajú zložitejšie motorické a ďalšie polysynaptické reflexné odpovede na bolestivé a teplotné podnety.

b) Druhá časť vláken po vstupe do miechy prebieha najprv ako *ascendentné a descendentné kolaterály* v bielej hmote a až potom v rôznej výške vstupuje do zadných stĺpcov sivej hmoty. Tieto vlákna sa teda končia v sivej hmote iného segmentu, než ktorého spinálnym nervom vstúpili do miechy. Poračujú axónmi buniek sivej hmoty, kt. sa pridávajú k týmto ascendentným vláknam al. interneurónmi a senzitívny signál prenášajú na motoneuróny predných stĺpcov sivej hmoty miechy. Eferentné vlákna motoneurónov inervujúce kostrové svaly uzatvárajú okrem príslušného polosynaptického reflexu (bolesť – interneurón – motoneurón – motorická svalová odpoveď). Motorická odpoveď na bolesť a teplo nie je taká rýchla a briskná ako sú napr. šľachové reflexy, lebo niekt. interneuróny majú inhibičný účinok na prenos signálu vnútri sivej hmoty miechy.

Pri prenose aferentných impulzov protopatickej citlivosti na bunky, z kt. pokračuje tr. spinothalamicus ventralis et dorsalis sa pp. tiež v niekt. situáciách uplatňuje inhibičný, tzv. vrátkový mechanizmus riadenia prenosu pocitu bolesti (angl. gate control): stimulovaný inhibičný inteneurón inhibuje aktivitu buniek sivej hmoty, kt. sú zdrojom tr. spinothalamicus a informácia idúca do talamu sa utlmí. Uvedené interneuróny možno stimulovať dráždením senzitívnych kožných dotykových receptorov. Bolesť možno teda čiastočne zmierniť, ak si bolestivé miesto pošúchame al. pofúkame. Pre protopatickú citlivosť je typický vysoký prah, dlhá latencia, zlá lokalizovateľnosť a adaptabilita (útroby a glans penis majú len protopatickú senzitívnu inferváciu).

2. *Dráhy dotykovej kožnej citlivosti* (epikritickej citlivosti), *tlaku, vibrácie a polohy* častí tela (propriopceptívnej citlivosti) prinášajú príslušnú informáciu zo špecializovaných receptorov: dotyk a tlak z Meissnerových a Ruffiniho teliesok a zo špeciálnych epitelových Merkelových buniek, o vibrácii z Pacciniho teliesok, o polohe častí tela z proprioceptorov v kĺboch, šľachách a svaloch. Uvedené receptory sú inervované periférnymi výbežkami buniek spinálneho ganglia. Ich axóny vstupujú dorzálnymi koreňmi do m., vstupujú do bielej hmoty do funiculi dorsale a prebiehajú v nich ascendentne až do predlženej m. do jadier zadných povrazcov (ncl. gracilis a ncl. cuneatus). Vlákna tejto dráhy v mieche prebiehajú neskrížene, t. j. vedú informácie epikritickej a proprioceptívnej citlivosti z tej istej polovice tela.

V zadných povrazcoch sú vzostupné vlákna zoskupené tak, že vlákna z najkaudálnejších koreňov miechy sú uložené mediálne, pri septum medianum dorsale a k nim sa postupne prekladajú vlákna z kraniálnejších koreňov (tzv. Kahlerovo pravidlo). Preto fasciculus gracilis obsahuje senzitívne vlákna sakrálne, lumbálne a dolné hrudné, laterálne od neho uložený fasciculus cuneatus má vlákna pochádzajúce z horných hrudných a krčných koreňov.

Časť ascendentných vláken zadných povrazcov odbočuje do sivej hmoty miechy a končí sa na motoneurónoch predĺžených stĺpcov. Sú aferentným ramenom monosynaptického šľachového reflexu (podráždenie svalového receptora – motoneurónu – motorická odpoveď svalu). Kolaterály týchto vláken môžu zapojením interneurónov aktivovať polysynaptické reflexy, ktorý-mi sa antagonisty reflexne kontrahovaných svalov naopak relaxujú.

Vlákna epikritickej a proprioceptívnej citlivosti sa končia na bunkách ncl. proprius. Ďalej pokračuje dráha v dorzálnych častiach funiculus lateralis neskrížene nahor a po ďalšej interpolácii na bunkách sivej hmoty v kraniálnej časti krčnej m. sa po skrížení pridávajú k tr. spinothalamicus.

Skupina ascedentných vláken vo fasciculus gracilis, kt. vedú najmä proprioceptívne vzruchy z dolnej časti tela (zo svalov, šliach a kĺbov) vstupuje do sivej hmoty a ide k bunkám ncl. thoracicus (Stillingovo-Clarkovo jadro) pri báze dorzálnych stĺpcov. Dráha potom pokračuje vo funiculus lateralis ako tr. spinocerebellaris posterior neskrížene do mozočka. Podobný priebeh má tr. spinocerebellaris anterior, kt. sa však kríži.

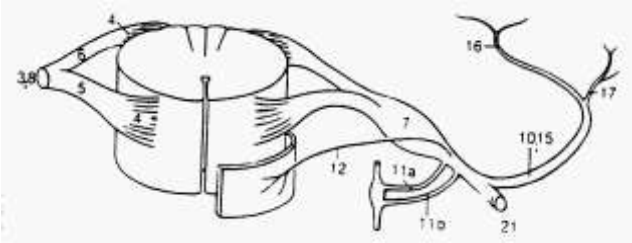

Obr. Schéma miechového nervu s koreňmi a vetvami. **3** – *nn. spinales* (spájajú sa každý z dvoch koreňov a na rozdiel od hlavových nervov vystupujú cez foramina intervertebralia); **4** – *fila radicularia* (jemné koreňové vlákna vystupujúce z miechy a vstupujúce do miechy; združujú sa do predných a zadných koreňov jednotlivých miechových nervov); **5** – *r. anterior* (motoria)(predný motorický koreň); **6** – *r. posterior* (sensoria)(zadný senzitívny koreň); **7** – *ggl. spinale* (sensorium)(ganglión s pseudounipolárnymi bunkami, uložené vo foramen intervertebrale; leží v zadnom koreni tesne pred jeho spojením s predným koreňom); **8** – *truncus n. spinalis* (kmeň miechového nervu vystupujúci z foramen intervertebrale; je to úsek od spojenia obidvoch koreňov k odstupu prvej vetvy); **10** – *r. griseus* (postgangliový úsek); **11b** – *r. albus* (pregangliový úsek); **12** – *r. meningeus* (jemná vetva prebiehajúca späť zo spinálneho nervu cez foramen intervertebrale k miechovým obalom, kde sa spája so susednými nervami do splete; vedie senzitívne a sympatikové vlákna); **16** – *r. medialis* (vetva blížšie k strednej čiare, idúca k svalstvu a koži); **17** – *r. lateralis* (čisto motorická vetva idúca šikmo laterálne do svalstva)(podľa Feneisa, 1996)

Descendentné dráhy miechy – sú vlákna bielej hmoty miechy, prichádzajúce z vyšších častí CNS, kt. vedú obyčajne motorické impulzy k bunkám sivej hmoty. Najvýznamnejšou je pyramídová dráha; *→tractus corticospinalis.*

Ďalšia skupina descendentných dráh sa označuje ako *extrapyramídové motorické dráhy*. Začínajú sa v mimokôrových štruktúrach mozgu a nemajú priamy vzťah k vôľou regulovanej motorike. Mnohé z ich vláken sa končia na γ-motoneurónoch a ich prostredníctvom regulujú tonus kostrového svalstva. Patrí sem →*tractus reticulospinalis,* →*tractus rubrospinalis* a →*tractus vestibulospinalis.*

Motorické poruchy →*parézy* a →*plégie.* Najčastejšie ide o paraplégie (paraparézy) dolných končatín, triparézy, príp. kvadruparézy.

Zmiešané obrny vznikajú pri poškodení kortikospinálnych dráh a motorických buniek v mieche, v mozgovom kmeni, niekedy i motorických koreňov miechy. Charakterizujú ich: **1.** zníženie aktívnej hybnosti; **2.** zníženie až strata svalovej sily; **3.** svalové atrofie; **4.** fibrilácie a fascikulárne zášklby; **5.** poruchy elekt. dráživosti (ako pri periférnej obrne); **6.** zvýšený al. znížený tonus svalov v závislosti od postihnutej časti; **7.** zvýšené al. znížené šľachové reflexy**; 8.** chýbanie porúch citlivosti. Najčastejšou príčinou zmiešanej obrny je amyotrofická laterálna skleróza.

Prehľad miechových dráh

Dráhy zadných povrazcov

1. tr. spinobulbaris – tvoria axóny buniek spinálnych ganglií – prvý neurón hlavnej senzitívnej dráhy; dráha sa končí v ncl. fasciculorum posteriorum seu dorsalium, kt. má 2 časti: **a)** fasciculus gracilli (Golli) – mediálne; **b)** fasciculus cuneatus (Burdachi) – laterálne
2. fasciculi proprii posteriores

Dráhy bočných povrazcov

a) pri povrchu	1. tr. spinocerebellaris posterior (Flechsig)
	2. tr. spinocerebellaris anterior (Gowers)
b) vnútri	1. tr. corticospinalis lateralis
	2. tr. rubrospinalis
	3. tr. spinothalamicus lateralis
	4. tr. spinotectalis
	5. tr. spinoreticularis
	6. tr. reticulospinalis
c) v hĺbke	1. fasciculi proprii laterales

Z topografického hľadiska je dôležité, že miecha je kratšia ako chrbtica. Na určenie stavca, ktorému zodpovedá lézia príslušného segmentu sa používa táto schéma s pripočítaním

Chrbtica (proc. spinalis)	Miechový segment
dolná C	+ 1
horná Th	+ 2
dolná Th	+ 3
$Th1_1$	L_5
Th_{12}	$S_1 – S_5$

Ak chceme zistiť, v akej výške chrbtice sa nachádza zistená porucha citlivosti (koreňovej al. miechovej), príp. zmeny reflexov, zvolíme odčítavanie:

Segment	Telo stavca	Proc. spinosus
C_2	C_2	C_2
C_4	C_3 (–1)	C_3
C_6	C_5 (–1)	C_5
Th_1	C_7 (–1)	

Th_4	Th_2 (–2)	Th_3
Th_6	Th_4 (–2)	Th_3
Th_9	Th_7 (–2)	Th_6
Th_{12}	Th_9 (–3)	Th_8
L_1	Th_{10} (–3)	Th_9
L_5	Th_{12} (–4–5)	Th_{11}
$S_1 – S_5$	L_1 (–4–5)	Th_{12}

Cievne zásobenie miechy

Artérie sa k mieche dostávajú cez foramina intervertebralia pozdĺž miechových koreňov ako rr. spinales (~ 200 vetiev); v rôznych častiach miechy ich tvoria:

C: – a. vertebralis
– a. cervicalis ascendens
Th: – a. cervicalis profunda
– a. intercostalis suprema
– aa. intercostales posteriores
– a. subcostalis
L: – aa. lumbales
– aa. sacrales laterales
S: – aa. sacrales laterales

Celý Th–L úsek zásobuje *a. radicularis magna anterior* (Adamkiewiczova artéria); odstupuje z aorta thoracica najčastejšie pri Th_9 vpravo; ide o rozhodujúci cievny prítok spinálnych artérií v tejto oblasti, pri traumatickom poškodení tejto tepny vzniká paraplégia. Po vstupe do canalis vertebralis sa delí na a. radicularis anterior a posterior. V pia mater prechádzajú do pozdĺžnych kmeňov: a. spinalis anterior a posterior dextra et sinistra. *A. spinalis anterior* vzniká v dutine lebky z obidvoch a. basilaris, cez fissura mediana anterior medullae oblongatae a foramen magnum pokračuje kaudálne vo fissura mediana anterior medullae spinalis. Z tejtio artérie odstupujú do hĺbky miechy aa. sulcomarginales (5 – 8 vetiev/1 cm dĺžky miechy), vetvia sa v bielej a j sivej hmote miechy, zásobujú predné 2/3 miechy. *A. spinalis posterior dextra et sinistra* sa začínajú z aa. vertebrales o niečo nižšie, po prechode cez foramen magnum prebiehajú kaudálne v sulcus posterolateralis dexter et sinister; zásobujú zadnú tretinu miechy. Vnútri miechy nie sú artério-artériové anastomózy.

Sieťovité anastomózy a. spinalis anterior a aa. spinales posteriores v pia mater po obvode miechy sa nazýva *vasocorona.*

Žily zbierajú krv do povrchových žíl v pia mater, vyúsťujúcich do pozdĺžnych žíl, z kt. jedna prebieha vpredu (pozdĺž fisfura mediana anterior), jedna pozdĺž sulcus medianus posterior a 2 po stranách miechy; všetky pozdĺžne žily vzájomne anastomozujú, je ich dvakrát viac ako artérií. Kraniálne sa žily miechy vlievajú do vv. cerebelli a vv. sinus durae matris, nižšie do plexus venosi vertebrales interni (v pia mater), potom pozdĺž miechových nervov cez foramina intervertebralia do plexus venosi vertebrales externi a z nich do vv. vertebrales, vv. cervicales profundae, vv. subcostales, vv. lumbales a vv. sacrales laterales.

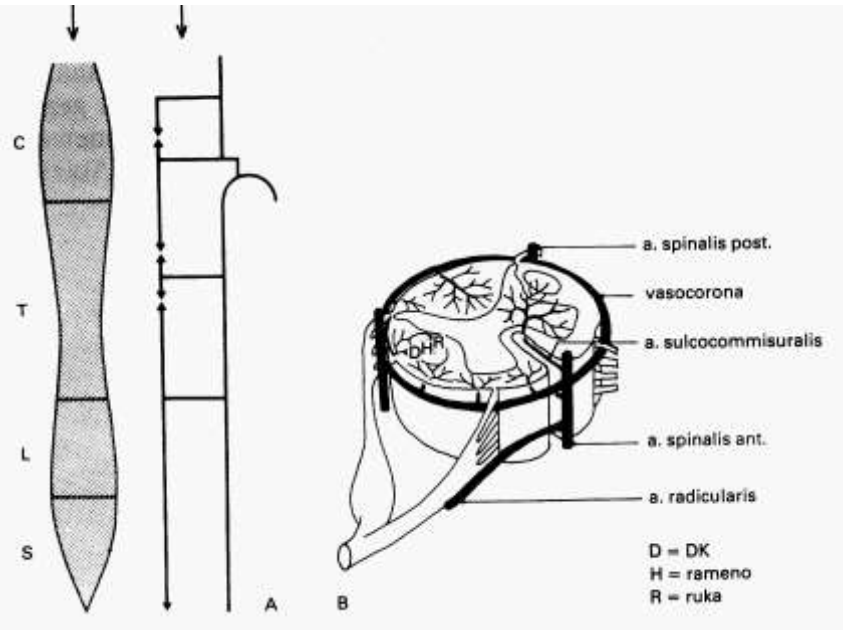

Obr. Vaskularizácia a krvné zásobenie miechy. **A –**

vaskularizácia miechy: **C** – cervikálna, **T** – torakálna, **L** – lumbálna, **S** – sakrálna; **B** – krvné zásobenie miechy: 6 až 8 párových koreňov artérií, najväčšia (zväčša nepárová) a. radicularis magna leží medzi Th_{10} – L_2 ; šípky hore: smer krvného prúdu v a. spinalis anterior a odstup vetiev z a. vertebralis, a. subclavia a aorty

Poškodenie m. sa môže týkať jej celého prierezu (napr. pri úrazoch, zápaloch ap.), jej polovice (pri úrazoch, nádoroch m.), predných povrazcov (pri nádoroch), zadných rohov (tabes dorsalis) al. predných rohov (poliomyelitída). Lézia môže vzniknúť náhle al. pomaly.

Miechou prechádza väčšina proprioceptívnych a exteroceptívnych signálov do mozgu, eferentné vzruchy zo supraspinálnych regulačných okruhov hybnosti a veľa vegetatívnych vzruchov. Preto má poškodenie m. za následok motorické, senzitívne, trofické, vegetatívne a i. poruchy.

Miechové sy. tvoria niekoľko semiologických komplexov (→*syndrómy*). R. 1992 schválila Americká spoločnosť pre úrazy miechy (American Spinal Injury Association, ASIA) s Medzinárodnou spoločnosťou pre paraplégiu (International Medical Society of Paraplegie, IMSOP) v Barcelone klasifikáciu poranení m. známu ako ASIA, kt. nahradila Frankelovu škálu.

K povinným vyšetreniam patrí podľa ASIA testovanie týchto svalov: **1.** flexory lakťa; **2.** extenzory zápästia; **3.** extenzory lakťa; **4.** dlhý flexor distálneho článku ukazováka; **5.** abduktor malíčka; **6.** flexory koxy; **7.** extenzory kolena; **8.** flexory členka; **9.** dlhý extenzor palca nohy; **10.** plantárne flexory. Fakultatívne voliteľné sú: **1.** bránica; **2.** brušné svaly; **3.** análny sfinkter.

Senzitívne poruchy – prejavujú sa subjektívnymi (bolesť, parestézie) a objektívnymi príznakmi (hypestézia, hyperestézia, anestézia, dyzestézia). Môžu sa týkať všetkých modalít citlivosti al. sú disociované, ako je syringomyelitický, tabický a Brown Séquardov typ. Senzitívne poruchy vznikajú pri týchto stavoch:

• *Lézia povrazcov* – porucha citlivosti môže byť asociovaná (porucha všetkých druhov citlivosti, napr. pri priečnej lézii m.) al. disociovaná (porucha len niekt. druhov citlivosti, napr. pri lézii zadných povrazcov vzniká tabická disociácia citlivosti – hlbokej, príp. aj taktilnej citlivosti s ataxiou). Miechové poruchy citlivosti sa často spájajú s poruchami koordinácie (miechová ataxia).

• *Lézia zadných koreňov* – vyvoláva koreňové poruchy citlivosti pre všetký druhy pásovitého, na končatinách pozdĺženého, na trupe priečneho priebehu, zníženie až vymiznutie šľachovo-svalových reflexov, napr. reflexu pätovej šľachy pri lumbálnych diskopatiách, hypotóniu svalstva, napr. lýtkového pri lumboischiadickom sy., segmentálnu obrnu pri poškodení min. 2 zadných koreňov po spojení s 2 prednými koreňmi. Lézia zadných koreňov miechy býva častým príznakom pri diskopatii.

• *Lézia zadných rohov a zadnej komisúry* – vyznačuje sa disociovanou poruchou ctlivosti syringomyelického typu: porucha termickej a algickej citlivosti.

Poruchy sfinkterov sa týkajú sfinkterov močového mechúra a konečníka. Môže ísť o →*inkontinenciu* – neschopnosť udržať moč, resp. stolicu, a o retenciu – neschopnosť chorého močiť, takže musí byť cievkovaný, resp. vznik úpornej zápchy, takže stolicu treba provokovať (klyzmou). K poruche sfinkterov nestačí, aby lézie m. bola jednostranná, pretože inervácia sfinkterov je obojstranná. Retenciu moču sprevádza niekedy ischuria paradoxa, moč odteká, al. odkvapkáva pri naplnenom mechúri vtedy, ak zvýšený tlak v mechúri prechodne prekoná odpor spastického zvierača.

Trofické a *vegetatívne poruchy* sa vyskytujú pri léziách bočných rohov miechy. Prejavujú sa napr. trofickými zmenami kože (rýchly vznik dekubitov), kostí (osteoporóza z dekalcifikácie), chýbaním reflexného dermografizmu, pilomotorického reflexu, sekrečnej a potnej reakcie po pilokarpíne a trofických zmien svalov. Sexuálne poruchy, najmä impotencia a sexuálna anestézia, vznikajú len pri obojstrannej lézii miechy.

Úplne *náhle transverzálne prerušenie miechy* má za následok prerušenie prívodu všetkých eferentných vzruchov z mozgu k nervovým bunkám miechy a prívodu všetkých aferentných vzruchov z receptorov na periférii (proprioceptorov, exteroceptorov, visceroceptorov a i.) pod miestom lézie. Pri náhle vzniknutej transverzálnej lézii vzniká →*miechový šok.*

Postupná transverzálna lézia miechy – prejavuje sa ako náhla transverzálna lézia, nevzniká však miechový šok. Charakterizujú ju: **1.** zníženie svalovej sily a aktívnej vôľovej hybnosti pod miestom poškodenia rôzneho stupňa; **2.** poruchy citlivosti rôzneho stupňa s postihnutím všetkých (menej často) al. niekt. kvalít (často); **3.** zvýšenie svalového tonusu – spastickosť; **4.** šľachovookosticová hyperreflexia; **5.** patol. pyramídové reflexy a deficitné pyramídové reflexy; **6.** poruchy močového a análneho sfinkktera (automatický mechúr); **7.** prejavy miechového automatizmu; **8.** chýbanie svalových atrofií, fibrilárnych a fascikulárnych zášklbov.

Príčinou postupnej priečnej lézie miechy bývajú demyelinizačné ochorenia, najmä sclerosis multiplex, extramedulárne nádory, myelitídy, spinálne arachnopatie. V závislosti od miesta poškodenia môžu vzniknúť rôzne klin. sy.:

• *Lézia hornej krčnej miechy* ($C_{1–4}$) – má za následok spastickú kvadruparézu (plégiu) a poruchu citlivosti (hypestézia) pre všetky kvality pod miestom lézie. Časté sú koreňové bolesti, šíriace sa do šije a záhlavia. Následkom parézy bránice môže vzniknúť dýchavica, z iritácie n. phrenicus singultus. Lézia zadných povrazcov a cerebelospinálnych dráh zapríčiňuje ataxiu. Okrem toho sú prítomné aj ďalšie príznaky transverzálnej lézie miechy.

• *Lézia dolnej krčnej miechy a cervikálnej intumescencie* (C_5 – Th_2) – vyvoláva kvadruparézu (plégiu), na horných končatinách chabú (z lézie predných rohov miechy. pre horné končatiny), na dolných spastickú (lézia kortikospinálnych dráh) a poruchu citlivosti pre všetky kvality pod miestom lézie. Porucha citlivosti určuje segment poškodenej miechy. Koreňové bolesti sú časté a vystreľujú do pliec a ramien. Nie je zriedkavý Claude Bernardov-Hornerov sy. (ptóza, mióza, enoftalmus) podmienený léziou krčného sympatika a taxiou dolných končatín. Prítomné sú aj ďalšie príznaky priečnej lézie miechy.

• *Lézia hrudníkovej miechy* ($Th_{2–12}$) – zapríčiňuje spastickú paraparézu dolných končatín a poruchu citlivosti pod miestom lézie. Porucha citlivosti je na trupe a určuje segment, v kt. je lokalizovaná lézia. Koreňové bolesti vystreľujú od chrbta ventrálne. Pod miestom lézie sú aj ďalšie príznaky priečnej lézie m. Na horných končatinách je normálny nález.

• *Lézia lumbálnej miechy a lumbálnej intumescencie* (L_1 – S_2) – podmieňuje periférnu obrnu dolných končatín následkom poškodenia motorických buniek predných rohov m. pre dolné končatiny. Niekedy sú prítomné niekt. patol. pyramídové reflexy. Poruchy citlivosti sú v perianálnej oblasti (typu tzv. jazdeckého sedla) a na dolných končatinách.

• *Lézia epikónusu m.* (L_4 – S_2) – sa prejaví asymetrickou chabou obrnou gluteálneho svalstva, všetkých svalov zadnej skupiny stehien a svalov predkolenia. Obmedzená je plantárna a dorzálna flexia v oblasti strednej a vnútornej gluteálnej plochy strednej a vnútornej plochy stehien, zadnej a fibulárnej plochy predkolenia a celej dorzálnej a plantárnej plochy nohy až na úzky pás na palcovej strane. Prítomné sú aj ďalšie príznaky priečnej lézie miechy (sfinkterové, vegetatívne poruchy atď.).

Prerušenie polovice miechy →*Brow-Séquaredov sy.* (→*syndrómy*).

Syndróm zadných miechových povrazcov →*tabický sy.* (→*syndrómy*).

Nádory miechy – zahrňujú nádory vyrastajúce priamo z elementov nervového tkaniva m., z miechových obalov, nádory chrbtice, kt. komprimujú miechu a nepravé nádory (epidermoi-dy a dermoidy). Nádory miechy sú zriedkavejšie ako nádory mozgu (1:5). Väčšina z nich je benígna, možno ich preto pri včasnej dg. odstrániť. Podľa lokalizácie sa nádory m. delia na extraduál-ne

(rastú zvonka, mimo dura mater) a intradurálne (rastú zvnútra). Intradurálne nádory môžu byť extramedulárne (rastú mimo miechy) a intramedulárne (rastúce v mieche).

Extramedulárne nádory miechy – histol. ide väčšinou o →*meningeómy*, kt. rastú z miechových obalov a →*neurinómy* vychádzajúce z nervových pošiev, ďalej o neurofibrómy, fibrómy a teratómy. Extradurálne nádory sú obyčajne sarkómy, hemangiómy a metastázy nádorov z iných častí tela, napr. rakoviny štítnej žľazy, prostaty ap., chordómy a plazmocytómy.

Klin. obraz závisí od lokalizácie (výšky a horizontálneho uloženia), veľkosti, rýchlosti rastu a i. vlastností nádoru. Extramedulárne nádory vyvíjajú tlak v mieste svojho rastu na korene miechy, komprimujú bielu hmotu ascendnetných a descendentných dráh i sivú hmotu miechy, čím vzniká tzv. kompresívny miechový sy. Tento sy. sa začína koreňovými bolesťami, obyčajne jednostrannými. Neskôr sa zjavujú poruchy hybnosti typu spastickej obrny, poruchy objektívnej citlivosti pre všetky kvality (asociovaná porucha citlivosti) al. typu Brown-Séquardovho sy., poruchy sfinkterov, sexuálne, trofické poruchy a prejavy miechového automatizmu.

Nádory v krčnej mieche – charakterizuje centrálna kvadruparéza (kvadruplégia), porucha citlivosti od krku nadol a poruchy sfinkterov.

Nádory v hrudníkovej oblasti – sa prejavujú centrálnou kvadruparézou (kvadruplégiou), poruchou citlivosti pod léziou a poruchou sfinkterov.

Nádory v driekovej oblasti – sa vyznačujú centrálnou paraparézou, poruchou citlivosti zhruba od ingvín distálne a poruchou sfinkterov.

Nádory v oblasti miechového kónusu, epikónusu a kaudy – charakterizujú periférne obrny na dolných končatinách, poruchy sfinkterov, charakteristické poruchy citlivosti (typu ,,jazdeckých nohavíc“) a sexuálne poruchy.

Prvým príznakom extramedulárneho nádoru je koreňová bolesť v segmente, v kt. je lokalizovaný nádor. Prvým príznakom intramedulárneho nádoru je syringomyelická disociácia citlivosti. Neskôr sa pridružujú poruchy hybnosti, kt. sa s postupným rastom nádoru zväčšujú. Ide o pomaly vznikajúce centrálne spastické obrny. Hybné poruchy môžu dlho chýbať, pretože miecha má vo vertebrálnom kanáli dosť miesta a uhýba tlaku. Neskôr sa pridružujú aj poruchy citlivosti od miesta nádoru nadol, sfinkterové (automatický mechúr) a sexuálne poruchy. V pokročilom štádiu sú prítomné príznaky miechového automatizmu.

Dg. – stanovuje sa na základe klin. vyšetrenia a potvrdzuje zobrazovacími metódami. Natívne rtg snímky chrbtice môžu ukázať deštruktívne zmeny na telách stavcov al. niekoľkých canales intervertebráles (časté pri neurinómoch), zväčšené interpedikulárne vzdialenosti. Pri pneumo-perimyelografii (PPMG) stĺpec kontrastnej látky ukazuje defekt v mieste nádoru, pri perimyelografii (PMG) je v mieste nádoru ,,stop“ kontrastnej látky; spinálna angiografia zobrazí nádory bohato cievne zásobené, spinálna scintigrafia ukáže hornú i dolnú hranicu nádoru pri jednom a tom istom vyšetrení CT al. NMR vyšetrenie, kt. je citlivejšie.

V likvore sa zisťuje proteinocytologická disociácia, neskôr Froinov sy. Tlak likvoru pod miestom lézie je nízky a po odbere likvoru klesá niekedy na nulové hodnoty. Subokcipitálny likvor má normálny tlak i zloženie. Queckenstedtova skúška ukazuje pomalý a mierny vzostup a pomalý pokles tlaku, kt. nedosiahne východiskové hodnoty, pri úplnej blokáde likvorových ciest sa tlak vôbec nemení.

Dfdg. – treba odlíšiť: **1.** cirkumskriptnú spinálnu *arachnoiditídu* (v likvore sú zmnožené nielen bielkoviny, ale aj elementy, pri PPMG nie je charakteristický defekt náplne, pri PMG má ,,stop“ iný tvar); **2.** *sclerosis mulitplex* (v likvore zvýšené γ-globulíny, normálny rtg nález, klin. remisie a vzplanutia na rozdiel od nádoru s progresívnym zhoršovaním klin. obrazu); **3.** *herniu medzistavcovej platničky* (najmä v C a LS oblasti sa vyznačuje remisiami, zhoršením pri dvíhaní bremien, tlaku na

stolicu; odlišný je rtg nález); **4.** *metastázy* do stavcov (charakteristický nález na natívnej rtg snímke, treba pátrať po prejavoch prim. nádoru); **5.** fraktúry stavcov a stavy po nich (majú charakteristický rtg nález a anamnézu).

Th. – je chir. (odstránenie nádoru). Indikáciu na operačný výkon je každý nádor m. s výnimkou metastáz, gliómov (tu sa vykonáva len čiastočná resekcia), cholesteatómy a dermoidy (operácia je len paliatívna). U pacientov s paraplégiou nemožno očakávať veľké úspechy. Absol. indikáciou na operáciu je náhla zmena spastickej paraparézy na chabú. Kontraindikáciou je veľký rozsah nádoru. Súčasťou th. býva rtg ožiarenie, príp. chemoterapia. Symptomaticky sa podávajú myorelaxanciá. Dôležitá je rehabilitačná th.

Intramedulárne nádory – bývajú lokalizované obyčajne v krčnej a hrudníkovej mieche. Histologicky ide väčšinou o gliómy. Nádor poškodzuje bielu hmotu ascendentných a descendentných dráh i sivú hmotu miechy. Gliómy rastú pozdĺž miechy a často prerastajú 10 i viac segmentov.

Klin. obraz – závisí od lokalizácie a druhu nádoru. Častým príznakom je syringomyelická disociácia citlivosti z poškodenia zadných rohov a strednej časti miechy (tu prebiehajú dráhy vedúce algické a termické vzruchy) a svalové atrofie z pošdkodenia predných rohov miechy. Bolesti nepatria k typickému obrazu a centrálne obrny sa zjavujú až neskoro. Spočiatku vznikajú periférne obrny horných končatín (pri lokalizácii v segmentoch $C_{5–8}$) z tlaku nádoru a predné rohy m. (atrofie svalov, slabosť končatín). Neskôr sa pridruží spastická paraparéza dolných končatín z kompresie kortikospinálnych dráh nádorom. Porušená býva aj časť dráh pre dotykovú citlivosť, pretože prebieha spoločne s dráhami pre algickú a termicnú citlivosť. Pacienti necítia teplo ani bolesť, často sa popália a keďže vegetatívna inervácia kože je znížená, vznikajú na koži trofické zmeny. Vyvinutý klin. obraz potom tvorí syringomyelická disociácia citlivosti, periférna obrna horných a centrálna obrna dolných končatín, ako aj trofické zmeny. *Dg.* – potvrdí PPMG, PMG vyšetrenie (rozšírenie miechy) a najmä CT a NMR. Th. – je chir. Výnimku tvoria neoperovateľné rozsiahle malígne nádory, kt. sa ožarujú a liečia rádiizotopami a chemoterapiou.

Úrazy miechy – charakterizuje náhly vznik ťažkých porúch hybnosti dolných al. všetkých končatín, porúch citlivosti a sfinkterov. Ich výskyt sa zvyšuje s rozvojom motorizmu, niekt. odvetví priemyslu, masového športovania a s nedostatkom disciplíny. Úrazy m. sa týkajú najmä mladých ľudí.

Úraz miechy môže nastať bez úrazu chrbtice al. s jej postihnutím (luxácie, subluxácie, luxačné fraktúry, kominutívne fraktúry), pri strelných, bodných a i. penetrujúcich poraneniach.

Podľa stupňa poškodenia možno úrazy miechy rozdeliť do 5 skupín: **1.** komócia m. (prechodná, funkčná, reverzibilná porucha následkom prudkého nárazu na chrbticu); **2.** kontúzia miechy (deštrukcia nervového tkaniva s početnými krvnými výronmi, nekrózami, trombózami artérií a edémom miechy po silnom náraze na chrbticu al. pri poranení chrbtice s fraktúrou stavca, luxáciou ap.; malatické a hemoragické ložiská môžu splynúť a vyvolať obraz úplného prerušenia miechy; úprava funkcie je problematická); **3.** kompresia miechy (zníženie až zastavenie cirkulácie mechanicky a reflexne so stázou krvi porušením žilového odtoku tlakom kostných úlomkov luxovaných stavcov al. hematómom; poškodenie je ťažké, vždy zostávajú rezíduá); **4.** hematomylémia a myeomalácia; **5.** transverzálna lézia m. (najťažší stupeň, tzv. anat. transverzálne prerušenie miechy, ireparabilná lézia; tento typ tvorí 2/3 úrazov miechy).

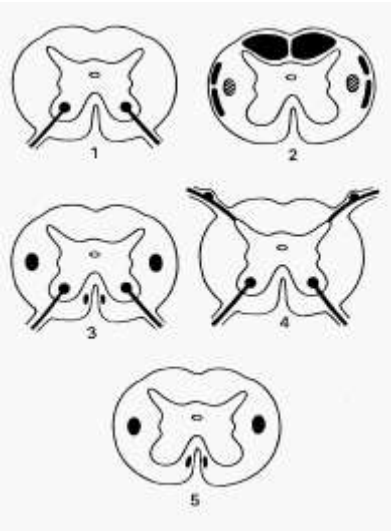

Obr. Degeneratívne choroby miechy. **1** – progresívna spinálna svalová atrofia; **2** – spinocerebelárna heredoataxia; **3** – amyotrofická laterálna skleróza; **4** – Charcotova-Marieho-Toothova neurónová svalová atrofia; **5** – progresívna spastická spinálna paralýza

Hematomyélia →krvácanie do miechy.

Fraktúry m. →zlomeniny.

Zápaly m. →myelitídy.

K *degeneratívnym poruchám miechy* patrí amyotrofická laterálna skleróza, syringomyélia, funikulárna myelóza, Aranova-Duchenneova choroba, Friedreichova choroba, progresívna bulbárna paralýza a i. Ischemická nekróza m. má za následok *→myelomaláciu.*

Medulla suprarenalis – dreň nadobličky.

Medulla thymi – dreň dojčenskej žľazy.

Medullae rubrae ossium extractum – Rumalon® inj.

medull/o- – prvá časť zložených slov z l. *medulla* dreň.

medullitis, itidis, f. – [*medull-* + *-itis* zápal] medulitída, zápal drene.

medulloarthritis, itidis, f. – [*medullo-* + g. *arthron* kĺb + *-itis* zápal] *→meduloartritída.*

medulloblastoma, tis, n. – [*medullo-* + g. *blastos* výhonok + *-oma* bujnenie] *→meduloblastóm*.

Medulloblastoma corporis pinealis – malígny variant nádoru epifýzy, kt. je histol. blízka meduloblastomu.

medullocerebellaris, e – [*medullo-* + l. *cerebellum* mozoček] *→medulocerebelárny.*

medullocerebralis, e – [*medullo-* + l. *cerebrum* mozog] *→medulocerebrálny.*

medulloepithelioma, tis, n. – [*medullo-* + *epithelioma* nádor z výstelky] *→meduloepite-lióm.*

Medullosa – rod semenných papradí (*Lyringopteridopsida, Cycadofilices*, triedy vyhynutých nahosemenných rastlín) z karbónu.

medullospinalis, e – [*medulla spinalis* miecha] *→medulospinálny.*

medullosuprarenoma, tis, n. – [*medullo-* + l. *glandula suprarenalis* nadobličky + *-oma* bujnenie] *→medulosuprarenóm.*

medul/o- – prvá časť zložených slov z l. medulla dreň.

medulitída – [*medullitis*] zápal drene.

meduloartritída – [*medulloarthritis*] zápal kĺbu a kostnej drene.

meduloblastóm – [medulloblastoma] veľmi zhubný nádor mozočka, zložený z nediferenco-vaných buniek podobných zárodočným bunkám miechy (*→neuroblastóm*). Vyskytuje sa najmä u 3 – 5-r. detí (je to najčastejší nádor mozgu u detí), častejšie u chlapcov ako u dievčat. V 20 – 25 % je lokalizovaný v zadnej lebkovej jame. Prejavuje sa bolesťami hlavy, vracaním, ataxiou a letargiou. Môže sa šíriť pozdĺž miechy. Ani kompletná resekcia nezabráni relapsu. Prognózu ochorenia zlepšilo ožarenie cerebrospinálnej osi (25 – 35 Gy) s pridaním dávky na prim. nádor (celkove 50 až 55 Gy). Najúčinnejšie cytostatiká sú vinkristín, cyklofosfamid, cisplatina a karboplatina. Prognózu pacientov s nekomplentou resekciou zlepšila adjuvantná chemoterapia, najmä kombinácia CCNU, vinkristínu a prednizónu po predchádzajúcej operácii a rádioterapii. Asi 30 – 50 % detí prežíva 10 r. Deti < 4-r. majú horšiu prognózu.

meduloceredelárny – [*medullocerebellaris*] týkajúci sa miechy a mozočka.

medulocerebrálny – [*medullocerebralis*] týkajúci sa miechy a mozgu.

meduloepitelióm – [*medulloepithelioma*] neuroektodermový nádor vychádzajúci z epitelu vráskovca al. dúhovky. U detí sa tento nádor správa malígne, rastová invázia sa skoro prejaví kataraktou al. glaukómom. Pre svoju podobnosť s embryovou sietnicou pred jej diferenciáciou sa označuje ako diktyóm. Adultný typ je úplne benígny a neobmedzuje sa len na vráskavecm často býva náhodným javom.

medulospinálny – [medullospinalis] týkajúci sa miechy.

medulosuprarenóm – [medullosuprarenoma] nádor z drene nadobličky, →*pheochromocytoma.*

medúzina hlava →*caput medusae.*

medúzovce →*Scyphozoa.*

medvedica lekárska – *Arctostaphylos uva-ursi* (L.).

medvedík obyčajný – *Gryllotalpa gryllootalpa*, →*svrčky.*

medvedíkovec kuní – *Nyctereutes procyonides*; →*psovité.*

medvedíkovité →*Procyonidae.*

medveďovité →*Ursidae.*

MedWebPlus – vyhľadávací systém, kt. umožňuje získavanie informácií z webového prostredia pomocou vyhľadávacích systémov špecializovaných na určitý informačný priestor. Zameriavajú sa na určitú vednú oblasť, diskusné skupiny, vyhľadávanie osôb. Jeho adresa je http://medwebplus.com/

medza – hranice, limit, minimum.

Medza dokázateľnosti – najmenšie množstvo (tzv. medza postrehu, m. p.) al. koncentráciu látky (tzv. medzné riedenie, D, resp. jej záporný logaritmus, pD) , dokázateľné určitou kvalit. metódou. Uvádza sa objem, v kt. možno tieto hodnoty dokázať a metóda dôkazu, pretože napr. zafarbenie al. zákal možno pozorovať pri rovnakom medznom riedení vo väčšom objeme (napr. 10 ml), ale nemusí sa prejaviť v 1 kv. Medzinárodne dohodnuté označovanie dôkazov a im zodpovedajúce objemy:
A – kvapkové reakcie na kvapkovej doske (0,03 ml)
B – kvapkové reakcie na filtračnom papieri (0,03 ml)
C – reakcie v mikroskúmavke (0,10 ml)
D – reakcie v makroskúmavke (5,00 ml)
M – reakcie pod mikroskopom (0,01 ml)
V (varia) – iný spôsob uskutočnenia dôkazu.

Medza postrehu – medza dokázateľnosti.

Medza stanoviteľnosti – najmenšie množstvo al. koncentrácia látky, kt. sa dá stanoviť pri kvantit. stopovej analýze a štatisticky sa významne odlišuje od nuly al. od priemernej hodnoty slepého pokusu.

medzi – l. inter.

medzibunkový – l. intercellularis.

medzičeľusť – l. os incisivum.

medzikostný – l. interosseus.

medzilalôčikový – l. interlobularis.

medzilalokový – l. interlobaris.

medzimolekulové sily →*sila.*

medzimozog →*diencefalón.*

Medzinárodný zdravotnícky poriadok – dokument SZO stanovujúci protiepidemické opatrenia pri výskyte cholery, moru a žltej zimnice.

medzioblička – l. mesonephros, ren primordialis. Druhé štádium vývoja obličky. Zakladá sa kaudálne od pronefros v rozsahu segmentov C_6–L_3 z jednotlivých nefrotomov, segmentárne usporiadané kanáliky sú viac stočené a vnikajú do nich cievy vystuúpujúce z aorty. Tieto cievy už utvárajú glomeruly. Na druhej strane kanáliky medzioblička vyúsťujú do Wolffovho vývodu. Kaudálnejšie segmenty proliferujú a zrastajú do mohutného mezonefrogénneho blastému, kt. ako Wolffovo teleso (plica urogenitalis) vykleňuje dorzálnu stenu zárodku. Z medzioblička sa vyvíjajú dôležité časti urogenitálneho systému (močové odvodné cesty, uretra, močový mechúr, mužské poulavné vývodné cesty), príp. klin. významné rudimenty (paradidymis, epoophoron, paraophoron, Gartnerov kanálik). Medzioblička je funkčná pri stavovcoch až po *Monotremata*.

medzipľúcie →*mediastinum.*

medzipľúcny – l. mediastinalis.

medzirebrový – l. intercostalis.

medzistavcový – l. intervertebralis.

medzizubný – l. interdentalis.

medzná vrstva – vrstva tekutiny na povrchu obtekaného telesa, v kt. sa rýchlosť tekutiny v dôsledku jej viskozity spojite mení z nulovej hodnoty (relat. k rýchlosti telesa) na fázovom rozhraní na rýchlosť v prúde tekutiny (jadre toku).

Meehov vzorec – [Meeh, Karl, tübingenský fyziológ] vzorec na výpočet povrchu tela *P* u ľudí a zvierat:

$$P = K \cdot \sqrt[3]{g^2}$$

kde *K* je konštanta rozličná pre jednotlivé druhy zvierat; u dospelého človeka je 12,3, u dojčaťa 10,3; *g* – hmotnosť tela v g. Používa sa na určovanie bazálneho metabolizmu, kt. je na m^2 povrchu tela ~ 145 kJ/h. Správnosť metódy je malá.

Meesove pruhy – [Mees, R. A., * 1873, hol. neurológ] belavé priečne pruhy, prebiehajúce paralelne s lunulou. Zapríčiňuje ich otrava arzénom, táliom, popáleniny chrbta rúk, rtg ožiarenie matrixu nechta.

Mefamide® (Bayer) – antibiotikum; →*mafenid.*

Mefedina® – narkotické analgetikum; →*meperidín.*

Mefenal® – sulfónamid; →*sulfametazín.*

mefenezín – syn. krezoxydiol; 3-(2-metylfenoxy)-1,2-propándiol, $C_{10}H_{14}O_3$, M_r 182,20; centrálne relaxans kostrového svalstva s krátkodobým účinkom.

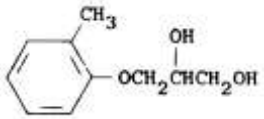

Mefenezín

Prípravky – BDH 312®, Atensin®, Avosyl®, Avoxyl®, Curythan®, Daserol®, Decontractyl®, Dioloxol®, Glyotol®, Glykresin®, Kinavosyl®, Lissephen®, Mephenesin®, Mepherol®, Mephesin®, Mephson®, Mervaldin®, Myanesin®, Myanol®, Myodetensine®, Myolysin®, Myopan®, Myoserol®, Myoten®,

Myoxane®, Oranixon®, Prolax®, Relaxar®, Relaxil®, Renarcol®, Rhex ,,Hobein“ ®, Sansdolor®, Sinan®, Spasmolyn®, Stilalgin®, Thoxidil®, Tolansin®, Tolax®, Tolcil®, Tolhart®, Tolosate®, Toloxyn®, Tolserol®, Tolseron®, Tolulexin®, Tolulox®, Tolyspaz®, Walconesin®; karbamát $C_{11}H_{15}NO_4$ – Tolseram®).

mefenorex – mefenorexum; kys. *N*-(2,3-xylyl)antranilová, $C_{12}H_{18}ClN$, $C_6H_5CH_2CH(CH_3)$-$NH(CH_2)Cl$, M_r 241,28; anorektikum (hydrochlorid $C_{15}H_{25}ClN_2O_3$ – Doracil®, Pondinil®, Pondinol®, Rondimen®).

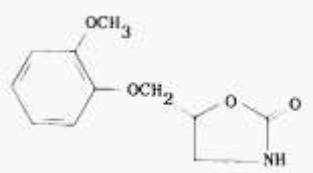

Mefenorex

mefenoxalón – mephenoxalonum, syn. metoxadón; metoxydón; 5-[(2-metoxyfenoxy)metyl]-2-oxazolidinón, $C_{11}H_{13}NO_4$, M_r 223,22; derivát 2-oxazolidinónu, štruktúrne blízky gvajfenezínu, centrálne myorelaxans kostrového svalstva, anxiolytikum, tlmí polysynaptické miechové reflexy. Po podaní p. o. sa dobre a rýchlo resorbuje, max. koncentráciu v krvi (~ 6 mg/l) dosahuje za 2 h, eliminačný $t_{0,5}$ je ~ 6 h.

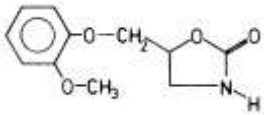

Mefenoxalón

Indikácie – bolestivé spazmy kostrového svalstva, napr. pri vertebrogénnych sy. a iritácii svalov pri artrózach a niekt. artritídach, svalové spazmy podmienené neurogénne. Spazmy pri fraktúrach a pomocný liek na zlepšenie pohyblivosti pri fyzikálnej th. Súčasne pôsobí sedatívne a anxiolyticky. Používa sa v krátkodobej th. najmä v akút. fáze ťažkostí.

Kontraindikácie – intoxikácia alkoholom, myasthenia gravis, myastenický sy., závažnejšie hepatopatie.

Nežiaduce účinky – ospalosť, zriedka ataxia, nauzea, pyróza, bolesti hlavy.

Interakcie – m. zvyšuje účinok centrálne tlmivo pôsobiacich látok (hypnotiká, psychofarmaká, analgetiká a i.).

Dávkovanie – 0,6 – 1,6 g/d v 3 – 4 čiastkových dávkach; deťom 6–15-r. sa podávajú polo-vičné dávky.

Prípravky – AHR 233®, OM-518®, Control-Om®, Dimexol® tbl., Dorsiflex® tbl., Dorsilon®, Ekinal®, Lenetran®, Placidex®, Riself®, Tranpoise®, Trepidone®, Xerene®).

mefentermín – mephenterminum, *N*,□□□-trimetylbenzenetánamín, $C_{11}H_{17}N$, M_r 163,25; α-sympatikomimetikum, adrenergikum s vazopresorickým účinkom.

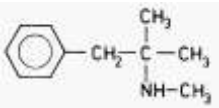

Mefentermín

Indikácie – hypotenzia pri infarkte myokardu, pri chir. výkonoch, v chir. k podpore a udržovaniu TK počas chir. výkonov v lokálnej, miechovej al. celkovej anestézii a bezprostredne po operácii.

Kontraindikácie – hypotenzia vyvolaná chlórpromazínom;opatrnosť je žiaduca u pacientov so sek. hemoragickým šokom, hypertenziou al. u pacientov liečených fenotiazínmi al. inhibítormi MAO (po časovom odstupe min. 14 d).

Nežiaduce účinky – erytém, nespavosť, palpitácie, halucinácie, nepokoj, anxieta, paranoidné stavy, bolesti hlavy, amfetamínová psychóza, eufória, nebezpečie návyku.

Dávkovanie – 15 – 30 mg i. m. pred operáciou na prevenciu hypotenzie al. na udržanie TK po jeho úprave. I. v. sa podáva max. 15 mg pri infarkte myokardu, max. 30 mg pri miechovej anestézii a po

operácii, max. 45 mg v priebehu hlbokej anestézie. Na udržanie TK možno podávať m. opakovane a prejsť na infúziu 30 mg v 100 ml 5 % rozt. glukózy rýchlosťou 1 ml/min.

Prípravky – Mephine®, Vialin®; dihydrát síranu – Wyamine® inj.

mefenytoín – mephenytoinum, syn. 3-etylnirvanol; metoín; 5-etyl-3-metyl-5-fenyl-2,4-imidazolidíndión, $C_{12}H_{14}N_2O_2$, M_r 218,25; antikonvulzívum. Mechanizmom účinku sa podobá fenytoínu, ale má užšiu indikačnú šírku (ľahko sa poddávkuje al. predávkuje), menej nežiaducich účinkov (napr. menší hypnotický účinok), ale vyššiu toxickosť. Nevzniká závislosť, preto je menej nebezpečné prudšie zníženie dávok al. prerušenie th. Vstrebáva sa z GIT, metabolizuje sa v pečeni na 5-etyl-5-fenylhydantoín (pp. zodpovedný za nežiaduce účinky) a ďalej na nižšie degradačné produkty; prestupuje do materského mlieka, u dojčiat môže vyvolať ospalosť, vracanie, exantém.

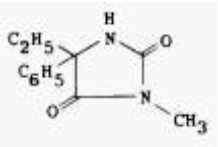

Mefenytoín

Indikácie – epilepsia s prevahou fokálnej a diencefalotemporálnej zložky, parciálne motorické a senzitívne záchvaty, sek. generalizované záchvaty grand mal, psychomotorické záchvaty.

Kontraindikácie – precitlivenosť na m., ťažšia hypertenzia, dekompenzované srdcové chyby, kachexia, hemoragická diatéza.

Nežiaduce účinky – riziko hyperplázie ďasien a hirzutizmu je nižšie, kým riziko kožných reakcií, krvných dyskrázií, porúch pečeňových a obličkových funkcií a lymfadenopatie je vyššie ako pri fenytoíne.

Interakcie – kombinácia s trimetadiónom (Trimedal®) je nevhodná; m. zvyšuje účinok lítia, účinok m. zvyšuje cimetidín, kys. valproová.

Dávkovanie – závisí hmotnosti pacienta, th. účinná koncentrácia v sére je 10 – 20 mg/l. Th. sa začína malými dávkami (50 mg/d) a po 4 – 7 d sa zvyšuje až na 300 – 400 mg/d. Podáva sa dlhodobo a dávky znižujú až po 2-r. bezzáchvatovom období, v priebehu ½ – 1 r. po 25 mg; dms 200 mg, dmd 600 mg. Deťom sa podáva 350 mg/m2/d .

Prípravky – Epilan Gerot® tbl., Insulton®, Mesantoin®, Mesontoin®, Phenantoin®, Sacerno®, Sedantoinat®, Triantoin® tbl.

Mefexadyne® (Anphar) – stimulans CNS; →*mefexamid.*

mefexamid – syn. mexefenamid; *N*-[2-(dietylamino)etyl]-2-(4-metoxyfenoxy)acetamid, $C_{15}H_{24}N_2O_3$, M_r 280,36; stimulans CNS (Mefexadyne®, Timodyne®).

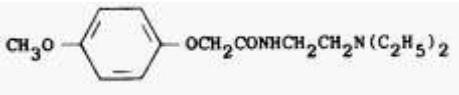

Mefexamid

meflochínhydrochlorid – mefloquine, (*R**,*S**)-(+)-α-2-piperidinyl-2,8-*bis*(trifluórmetyl)-4-chinolínmetanolmonohydrochlorid, $C_{17}H_{17}ClF_6N_2O$, M_r 414,77; antimalarikum, derivát 4-chinolínmetanolu so schizontocídnym účinkom. M. pôsobí na krvné schizonty malarických plazmódií a gaméty, nie však pri tropike. Rýchlo sa vstrebáva z GIT; biol. $t_{0,5}$ je 15 – 30 d.

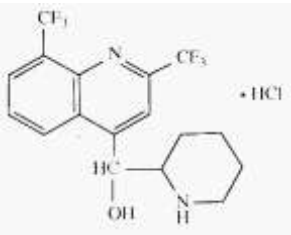

Meflochínhydrochlorid

Indikácie – akút. záchvaty tropickej malárie rezistentnej na iné antimalariká, krátkodobá profylaxii v chlorochín-rezistentných oblastiach.

Kontraindikácie – nemá sa podávať pri činnostiach vyžadujúcich koncentráciu (doprava, riadenie a obsluha strojov).

Nežiaduce účinky – nauzea, závraty, poruchy rovnováhy, vracanie, hnačka, bolesti brucha a nechuť do jedenia, zriedkavejšie sú bolesti hlavy, bradykardia, vyrážka, svrbenie, slabosť, poruchy zraku, poruchy koordinácie, halucinácie, záchvaty, psych. poruchy.

Prípravky – WR 142400®, Ro 21-5998®, Lariam®; kombinácia s prípravkom Fasidar® (pyrimetamín a sulfadoxín) – Fansimef®.

mefluidid – *N*-[2,4-dimetyl-5-[[(trifluórmetyl)sulfonyl]fenyl]-acetamid, $C_{11}H_{13}F_3N_2O_3S$, M_r 310,29; regulátor rastu rastlín, herbicídum (MBR 12352®, VEL 3973®, Emkark®, Vistar®).

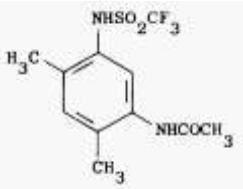

Mefluidid

mefobarbital – Mephobarbitalum; syn. metylfenobarbital, 5-etyl-1-metyl-5-fenyl-2,4,6(1*H*, 3*H*,5*H*)-pyrimidíntrión, $C_{13}H_{14}N_2O_3$, M_r 246,26 (Eudan®, Impronal®, Isonal®, Mebaral®, Mebaral®, Mephytal®, Phemiton®, Prominal®.

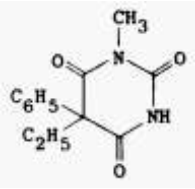

Mefobarbital

mefosfolan – mephospholan; dietylester kys. (4-metyl-1,3-ditiolan-2-ylidén)fosforamidovej; cyklický propylén (dietoxyfosfinyl)ditioimidokarbonát, $C_8H_{16}NO_3PS_2$, M_r 269,31; insekticídum, akaricídum (EI 47470®, ENT 25991®, Cytrolane®).

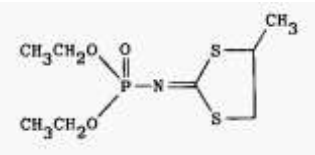

Mefosfolan

Mefoxin 1g a **2 g**® inj. sicc. (Merck Sharp Dohme) – Cefoxitium natricum zodpovedajúce 1 al. 2 g bázy v suchej substancii v 1 fľaštičke; širokospektrálne β-laktámové antibiotikum rezistentné proti β-laktamázam; →*cefoxitín.*

Mefoxin® inj. (Výzkumní ústav antibiotik a biotransformací) – Cefoxitium natricum zodpovedajúce 1 g 1 fľaštičke; širokospektrálne b-laktámové antibiotikum rezistentné protii β-laktamázam; →*cefoxitín.*

Mefoxitin® – širokospektrálne b-laktámové antibiotikum rezistentné proti β-laktamázam; →*cefoxitín.*

mefruzid – 4-chlór-N^1-metyl-N^1-[(tetrahydro-2-metylfuranyl)metyl]-1,3-benzéndisulfónamid, $C_{13}H_{19}ClN_2O_5S_2$, M_r 382,90; sulfónamidové diuretikum (B-1500®, Baycaron®).

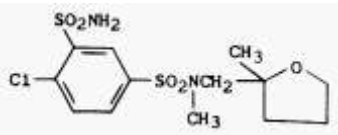

Mefruzid

MEG – skr. magnetoencefalograf.

Mega® – antihypertenzívum; →*mebutamát.*

mega- – 10^6-násobok zákl. jednotky, symbol M.

mega/l/o- – prvá časť zložených slov z g. *mega*, gen. *megalú* veľký.

megabáza – skr. Mb, milión báz, jednotka dĺžkyx nukleovej kyseliny (zodpoveda asi 1 centimorganu); 10^3 Mb = 1 kilobáza

megabequrel – 10^6 bequerelov, skr. MBq.

Megabion (**Indian**)® – vitamín B_{12}; **Megabion** (**Japanese**)® – anabolikum; →*metandriol.*

megacaecum, i, n. – [*mega-* + l. *caecum* slepé črevo] megacékum, abnormálne veľké cékum.

megacalycosis, is, f. – [*mega-* + g. *calyx* kalich + *-osis*] megakalykóza, neobštrukčná dilatácia obličkových kalichov následkom malformácie obličkových papíl.

megacaryoblastos, i, m. – [*mega-* + g. *karyos* jadro + g. *blastos* výhonok] →*megakaryoblast.*

megacaryocytus, i, m. – [*mega-* + g. *karyon* jadro + g. kytos bunka] →*megakaryocyt.*

Megace® tbl. (Bristol-Myers Squibb) – Megestroli acetas 40 al. 160 mg v 1 tbl.; gestagén, hormónové cytostatikum; →*megestrolacetát.*

Megacef® (Beytout) – antibiotikum; →*cefradín.*

megacephalicus, a, um – [*mega-* + g. *kefalé* hlava] mega(lo)cefalický, majúci abnormálne veľkú hlavu.

Megacillin Oral® (Grünenthal) – antibiotikum; →*penicilín V.*

Megacillin Suspension® (Frost) – antibiotikum; →*penicilín G benzatín.*

Megacellin Tablets® – antibiotikum; →*penicilín G draselná soľ.*

megacíny – antibiotické proteíny produkované kmeňmi *Bacillus megaterium* s vysoko špecifickým účinkom na kmene homologických druhov. Izoloval sa m. A a B Deštruuje cytoplazmatické membrány citlivých baktérií.

Megaclor® (Pharmax) – antibiotikum; →*klomocyklín.*

megacolon, i, n. – [*mega-* + g. *kólon* hrubé črevo] abnormálne veľké al. dilatované hrubé črevo. Môže byť vrodené al. získané, akút. al. chron. Môže byť závažnou komplikáciou ulceróznej kolitídy.

Megacolon acquisitum – m. idiopathicum, zväčšenie hrubého čreva pri chron. obstipácii; môže byť následkom habituálnej obstipácie, postihuje mentálne retardované deti a dospelých s chron. duševnými chorobami.

Megacolon acutum – m. toxicum.

Megacolon aganglionicum – m. congenitum.

Megacolon congenitum – syn. agangliosis, Hirschsprungova choroba, infantilismus Hirschsprung-Galant, megacolon aganglionicum; pomerne časté vrodené ochorenie, kt. býva príčinou náhleho ileu. Vyskytuje sa u chlapcov 4-krát častejšie ako u dievčat. Tračník je rozšírený, jeho stena zhrubnutá. Postihuje skôr ľavú časť tračníka, výnimočne celý tračník, príp. s terminálnym ileom. Kaudálne úseky hrubého čreva (rektum a časť priľahlej esovitej slučky) sú naopak štíhle a javia sa akoby kontrahované. Prechod medzi dilatovanou a kontrahovanou časťou pozvoľný, tvaru lievika.

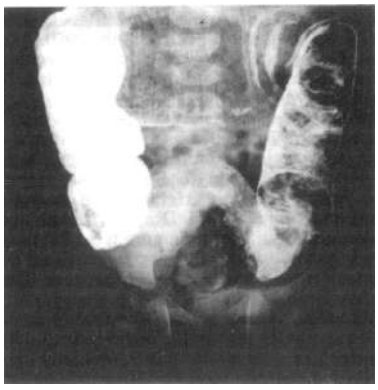

Rtg obraz megacolon congenitum

Pri histol. vyšetrení sa zisťuje chýbanie gangliových buniek Auerbachovej enteromyenterickej a Meissnerovej submukóznej splete.V tomto aganglionovom úseku chýbajú postupujúce peristaltické vlny, kým črevo nad týmto úsekom vykazuje

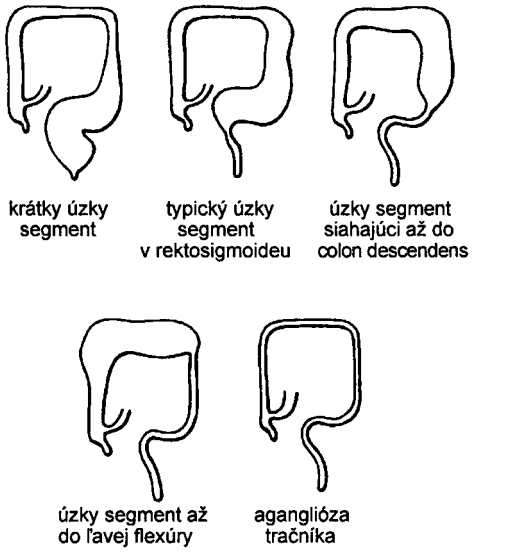

Megacolon congenitum. Rozličné rozsahy agangliového úseku

hyperperistaltiku. Agangliový úsek tvorí funkčnú prekážku, črevo nad touto prekážkou sa ju snaží prekonať, a tak vzniká hypertrofia a dilatácia tračníka proximálne nad ním. Prechod medzi aganglionovým a rozšíreným črevom leží v 90 % v rektosigmoideu, zriedkavejšie vyššie na descendentnom tračníku, málokedy nad flexura lienalis a výnimočne sa pozorovala aganglionóza celého tračníka i terminálneho ilea; asi 1 % prípadov nemá gangliové bunky v celom GIT.

Klin. obraz – charakterizujú príznaky čiastočnej črevnej nepriechodnosti. Príznaky sa začínajú najčastejšie už v ranom veku novorodenca. Hlavným príznakom je zápcha, kt. charakter je rôzny: od oneskoreného al. neúplného vyprázdňovania smolky až k vývinu náhlej črevnej nepriechodnosti. Pri vyšetrení per rectum al. pri zavádzaní rektálnej rúrky sa môže vyprázdniť smolka a plyny až explozívnym spôsobom a môžu ustúpiť aj príznaky črevnej nepriechodnosti. Ale len na rôzne dlhé obdobie, potom sa črevný obsah začne znova hromadiť. Dieťa väčšinou vracia, začne sa mu rozpínať brucho, kt. stena sa zdvihne nad niveau. Ďalší vývoj závisí od toho, nakoľko dieťa dokáže premôcť funkčnú prekážku, defekovať a nakoľko prospieva vo výžive. Pričom zápchu môžu vystriedať paraxodoxné, páchnuce hnačky na pod-klade obávanej enterokolitídy, sprevádzanej horúčkami, vracaním a veľmi závažným stavom, neraz končiacim exitom.

Dg. – v akút. období ide o obraz akút. ilea s nafúknutým, distendovaným bruchom; per rectum sa zisťuje prázdny, spasticky stiahnutý konečník, takže vzbudzuje až dojem mechanickej prekážky. Dg. potvrdí rtg vyšetrenie (irigografia), pri kt. sa dokáže zúženie distálneho aganglionového úseku, prechodná zóna a proximálny rozšírený tračník. U novorodenca sa však tieto typické rtg príznaky nedokážu, pretože hypertrofia a dilatácia sa vyvinie väčšinou až za 3 až 4 týžd. po narodení. Pozoruje sa však stagnácia, spomalené vyprázdňovanie kontrastnej látky. Neprítomnosť gangliových buniek sa dá dokázať v bioptickej vzorke. Histochemicky sa zistí zvýšené množstvo acetylcholínesterázy v aganglionovom úseku. Pri manometrii anorektálnej oblasti chýbajú normálne peristaltické vlny a relaxácia vnútorného konečníkového zvierača.

Dfdg. – u novorodcenca treba vylúčiť sy. mekóniových zátok, mekóniový ileus, atréziu najdistálnejších úsekov GIT. U detí prichádza do úvahy →*megacolon idiopathicum.* Pri symptomatickom pseudomegakolóne ide o sek. dilatáciu čreva nad mechanickou prekážkou. Th. spočíva v odstránení tejto prekážky.

Th. – pri akút. nepriechodnosti možno stav niekedy upraviť vyprázdnením čreva výplachmi fyziol. rozt. Th. voľby je však operácia, kt. možno vykonať po predchádzajúcej kolostómii al. jednorazovo. Definitívna chir. úprava spočíva v resekcii agangliového úseku. Duhamelova metóda spočíva v priečnom preťatí rekta a zošití incízie. Za rektom sa sťahuje tračník, v kt. sa najprv resekuje aganglionový úsek. Stena rekta a stiahnutého tračníka, kt. na seba naliehajú sa zovrú dvoma peánmi. Obidva nástroje sa k sebe orientujú tak, že tvoria písmeno V, kt. vrchol je v pahýle rekta. Nástroje sa preložia a za 6 – 10 d vypadnú, čím vznikne anastomóza medzi obidvoma orgánmi. Neorektum potom vpredu tvorí rektum a vzadu stiahnutý tračník. Duhamelova operácia je vhodná najmä u dojčiat. Operácia podľa Rehbeina spočíva v resekcii agangliového úseku len z laparotómie. Soaveho operácia sa vykoná tak, že črevo určené na resekciu sa vyprepraruje, tračník nad úrovňou panvového dna sa cirkulárne nareže až do submukózy, v kt. sa od seba oddelí mukózny valec orálnej časti tračníka a muskulárny valec análnej časti tračníka. Zresekuje sa príslušná

aganglionová časť hrubého čreva, a to tak, že sa táto časť pretiahne muskulárnym valcom análnej časti tračníka. Po operácii treba dlho dilatovať. Táto metóda síce nepoškodzuje inerváciu v oblasti panvy, ale je zaťažená rizikom pooeračných striktúr. Podľa Swensona sa resekuje postihnutá časť tračníka z laparotómie; Hiat a Ehrenpreis modifikovali túto metódu tak, že uvoľnený tračníka evertujú análnym otvorom a pred ním ho extraabdominálne resekujú. Bez th. umiera väčšina detí; vysoká úmrtnosť dojčiat býva následkom komplikujúcej enterokolitídy. Mortalita Swensonovej metódy je < 10 %, Duhamelovej < 3 %.

Megacolon idiopathicum – idiopatické megakolón, neznámej etiopatogenézy. Charakterizuje ho tor-pídna zápcha, kt. sa však nikdy nezačína ihneď po pôrode. Nahromadená stolica siaha ďaleko nižšie ako pri pravom m. congenitum, vypĺňa celú ampulu rekta. Zvierače bývajú ochabnuté, okolie konečníkového otvoru umazané, čo sa pri megacolon congenitum nepozoruje. Pri irigografii sa zisťuje dilatovaná ampula siahajúca až tesne k análnemu otvoru. Th. spočíva v úprave životosprávy, diéty a podávaní spazmolytík.

Megacolon toxicum – syn. m. acutum, život ohrozujúca komplkácia ulceróznej kolitídy s klin. obrazom akút. brucha a subileóznym stavom. Môže sa vyvinúť aj po dlhodobom abúze laxatív. Dg. sa stanovuje rtg (masívna dilatácia najmä colon transversum so šírkou čreva > 6 cm s vyhladenými hastriami). Hrozí riziko perforácie.

megacurie – jednotka rádioaktivity 10^6 curie, množstvo rádioaktívneho materiálu, v kt. počet rozpadov jadier je $3{,}7.10^{16}$/s; skr. MCi.

megacystis, is, f. – [*mega-* + g. *kystis* dutina] mega(lo)cysta, megavesica, obrovský mechúr; →*vesica urinaria.*

megadávka – [*mega-* + *dávka*] veľmi vysoká dávka (lieku), kt. výrazne prevyšuje obvyklé dávky; napr. m. antibiotík pri ťažkých infekciách.

megadont – [*mega-* + g. *odús-odontos* zub] makrodont.

megaduodenum, i, n. – [*mega-* + l. *duodenum* dvanástnik] abnormálne veľký al. dilatovaný dvanástnik.

megadyn – 10^6 dynov.

megaezofágus – [*megaoesophagus*] výrazná dilatácia pažeráka často spojená s jeho predĺžením. Príčinou m. môže byť achalázia, infekcie (Chagasova choroba) al. toxické vplyvy (chron. abúzus morfia, centrálne nervové zmeny pri hypertyreóze). Vrodené formy sú následkom stenózy kardie, získané formy následkom poleptania, jazvenia (po ulkuse), nádoru.

megafágia – [*megaphagia*] hyperfágia, nutkavá potreba jedla (bez hladu, zvýšenej chuti do jedenia), príp. periodický výskyt s hypersomniou; →*bulímia.*

megafónia →*dysfónia.*

megagametofyt – [*mega-* + g. *gametés* manžel + g. *phyton* rastlina] samičí gametofyt pri heterospórových rastlinách, kt. sa vyvíja z megapóry.

megahertz – 10^6 hertzov (cyklov/s); typicky používaná frekvencia elektromagnetických vĺn; skr. MHz.

Megachiroptera – kalone, veľké netopiere žijúce v trópoch. Živia sa prevažne plodmi.

megacholedochus, i, m. – [*mega-* + l. *choledochus* hlavný žlčovod] abnormálne dilatovaný hlavný žlčovod.

megajednotka – 10^6-násobok zákl. jednotky.

megakaryoblast – [*megacaryoblastos*] najmladšia bunka trombocytopoézy s jedným diploidným al. tetraploidným jadrom bez jadierok, ~ Ø 25 mm; má okrúhle jadro bez viditeľných jadierok, negranulovanú, bazofilnú cytoplazmu.

megakaryocyt – [*megacaryocytus*] obrovské bunky kostnej drene s Ø 30 – 100 μm, spočiatku s bazofilnou, neskôr jemne granulovanou azurofilnou cytoplazmou, okrúhleho až polymorfného tvaru.

megakaryocytopoéza – [*megacaryocytopoesis*] tvorba megakaryocytov.

megakaryocytóza – [*megacaryocytosis*] prítomnosť megakaryocytov v krvi al. ich nadmerný počet v kostnej dreni.

Megalac® susp. (Meuselbach Pharma) – Oxetacainum 2 mg + Almasilatum 100 mg v 1 ml susp.; lokálne antacídum; →*oxetakaín; almasilát* – komplexné nesystémové antacídum obsahujúce kliník a horčík.

megalacria, ae, f. – [*megal-* + g. *akros* horný, okrajový] megalakria, nadmerné zväčšenie okrajových častí tela, akromegália.

megalalgia, ae, f. – [*megal-* + g. *algos* bolesť] veľká bolesť, napr. pri svalovom reumatizme.

megalát – megallas, megallate, neregistrovaný medzinárodný skrátený názov pre soľ al. ester kys. 3,4,5-trimetoxybenzoovej.

megalecithalis, e – [*mega-* + g. *lekithos* žĺtok] megalecitálny, makrolecitálny.

megalencephalia, ae, f. – [*megal-* + g. *enkefalos* mozog] megalencefália, nadmerne veľký mozog.

megalerythema epidemicum – [*megal-* + g. *erythéma* červeň] →*piata choroba.*

-megalia – prípona z g. megas veľký.

megallas, megallate →*megalát.*

megaloblasty – [*megaloblastos*] abnormálne prekurzory →*megalocytov.* M. sa vyvíjajú z ešte nehemoglobinizovaných promegaloblastov, kt. majú jemnejšiu štruktúru jadrového chromatínu ako proerytroblasty, často jemne granulovanú. Korešpondujú normoblastom pri normálnej erytropoéze a delia sa na bazofilné, poly- a ortochromatické m. Polychromatické a acidofilné m. sú veľké bunky s nepravidelnými jadrami, obsahujú často fragmenty chromatínu a bohatú cytoplazmu. Neskôr nastáva disociácia medzi zrelosťou jadra a cytoplazmy. Napriek značnej hemoglobinizácii plazmy obsahujú m. na rozdiel od normoblastov ešte mladé formy jadier s riedkou štruktúrou chromatínu. Megaloblastová erytropoéza je väčšinou následkom nedostatku vitamínu B_{12} al. kys. listovej. Vyskytuje sa pri megaloblastových ané-miách, erytrémii a po cytostatikách.

megaloblastoides, es – [*megaloblastos* + g. *eidos* podoba] megaloblastoidný, podobný megaloblastom.

megalobulbus, i, m. – [*megalo-* + l. *bulbus* cibuľa] zväčšenie bulbu dvanástnika.

megalocardia, ae, f. – [*megalo-* + g. *kardiá* srdce] megalokardia, nadmerne veľké srdce.

mega(lo)caryocytus, i, m. – [*megalo-* + *caryocytus* karyocyt] mega(lo)karyocyt.

megalocephalia, ae, f. – [*megalo-* + g. *kefalé* hlava] megalocefália, nadmerne veľká hlava.

megaloceros, i, m. – [*megalo-* + g. *keras* roh] megalokeros, plod s výbežkami z čela podobnými rohom.

megaloclitoris, is, f. – [*megalo-* + l. *clitoris* dráždec] megaloklitoris, klitoromegália.

megalocornea, ae, f. – [*megalo-* + l. *cornea* rohovka] →*megalokornea.*

megalocystis, is, f. – [*megalo-* + g. *kystis* mechúr] mega(lo)cysta, abnormálne zväčšený mechúr.

megalocytosis, is, f. – [*megalo-* + g. *kytos* bunka + *-osis* stav] megalocytóza, zvýšenie počtu →*megalocytov v periférnej krvi*; →*anémie.*

megalocytus, i, m. – [*megalo-* + g. *kytos* bunka] megalocyt, abnormálne veľký erytrocyt (Erc). Za m. sa pokladajú Erc s Ø 13 – 20 μm (normálny Ø 7,2 – 7,9 μm). Majú mierne oválny tvar a sú bohaté na hemoglobín (MHC 33 – 38 pg). Vyskytujú sa pri nedostatku vitamínu B_{12} a kys. listovej. Po substitučnej th. ich nahradzujú normálne Erc. M. sa pozorujú aj po th. cytostatikami.

megalodactylia, ae, f. – [*megalo-* + g. *daktylos* prst] megalodaktýlia, nadmerne veľké prsty.

megalodontia, ae, f. – [*megalo-* + g. *odús-odontos* zub] megalodoncia, makrodoncia.

megalofóbia – [*megalophobia*] chorobný strach z veľkých vecí.

megalogastria, ae, f. – [*megalo-* + g. *gastér* žalúdok] nadmerne veľký žalúdok.

megaloglossia, ae, f. – [*megalo-* + g. *glossa* jazyk] megaloglosia, nadmerne veľký jazyk.

megalographia, ae, f. – [*megalo-* + g. *grafein* písať] megalografia, makrografia, zväčšovanie písmen ku koncu slov, riadkov (napr. pri mozočkových léziách).

megalohepatia, ae, f. – [*megalo-* + g. *hepar* pečeň] hepatomegália.

megalocheiria, ae, f. – [*megalo-* + g. *cheir* ruka] nadmerne veľké ruky.

megalokaryocyt – [*megalocaryocytus*] megakaryocyt.

megalokornea – [*megalocornea*] syn. makrokornea, abnormálne veľkosť rohovky u dospelých dosahujúcej Ø > 18 mm. Ide obyčajne o bilaterálnu vývojovú anomáliu rohovky s recesívnou dedičnosťou viazanou na chromozóm X al. autozómovo dominantne dedičnú anomáliu.

megalomania, ae, f. – [*megalo-* + g. *maniá* vášeň] →*velikášstvo.*

megalomelia, ae, f. – [*megalo-* + g. *melos* úd] megalomélia, abnormálne veľké končatiny.

megalomicín A – antibiotikum, používa sa obyčajne v kombinácii s fosforečnanom drasel-ným – megalomicínfosfát draselný $C_{44}H_{80}N_2O_{15}.2KH_2PO_4$.

megalonychia, ae, f. – [*megalo-* + g. *onyx-onychos* necht] nadmerne veľké nechty.

megalooesophagus, i, m. – [*megalo-* + *oesophagus* pažerák] – megaloezofágus, nadmerne veľký pažerák; →*megaezofágus.*

megalopenis, is, m. – [*megalo-* + l. *penis* mužský pohlavný úd] nadmerne veľký penis.

megalophobia, ae, f. – [*megalo-* + g. *fobos* strach] →*megalofóbia.*

megalophthalmos, i, m. – [*megalo-* + g. *ophthalmos* oko] megaloftalmus, nadmerne veľké oči. ***M. anterior*** – megalocornea.

megalopia, ae, f. – [*megalo-* + g. *opis* videnie] makropsia.

megalopodia, ae, f. – [*megalo-* + g. *pús-podos* noha] megalopódia, nadmerne veľké nohy.

megalop(s)ia, ae, f. – [*megal-* + g. *ops-opsis* oko] metamorfopsia, makropsia.

Megaloptera – strechatky, rad hmyzu. Majú veľké, husto žilkované krídla, v pokoji strecho-vito zložené nad telom. Larvy žijú vo vode. Pred zakuklením vychádzajú na suchú zem, kde sa bez zámotkov kuklia. U nás žije strechatka obyčajná (*Sialis flavilatera*).

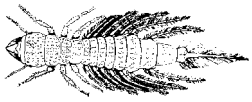

Sialis flavilatera (strechatka obyčajná – vpravo a larva posledného instantu – vľavo)

Jej telo je hnedočierne, krídla dymovej farby. Larvy majú veľkú hlavu, relat. dlhé nohy. Bruško je na konci stenčené, 7 bruškových článkov má na bokoch dlhé, článkované a veľmi obrvené výrastky, kt. slúžia ako žiabre. Larva je dravá, žije na dne rybníkov. Imága sedia cez deň na kameňoch v blízkosti rybníkov a jazierok, pred večerom vyletujú vo veľkých množstvách (najmä v máji a v júni).

Megalopyge – rod hmyzu, mole, kt. larvy majú ostré chĺpky.

Megalopyge opercularis – druh, kt. chĺpky môžu prebodnúť kožu a vyvolať dermatitídu.

megalospermia, ae, f. – [*megalo-* + g. *sperma* semeno] zväčšenie jednotlivých spermií.

megalosplenia, ae, f. – [*megalo-* + g. *splen* slezina] megalosplénia, nadmerne veľká slezina; splenomegália.

mega(lo)spora, ae, f. – [*mega-* + g. *sporos* semeno] **1.** makrospóra; **2.** makrokonídium; **3.** jedna zo 4 haploidných spór, obyčajne väčšia ako mikrospóra, tvorená v megasporangiu z m. materských buniek; vyvíja sa z nich megagametofyt al. samičí gametofyt.

Megalosporon – rod húb so sporofytmi s veľkými spórami (Sabouraud, 1903). *M. ectothrix* – druh tvoriaci artrospóry na vonkajšom povrchu a *M. endothrix* – druh tvoriaci artrospóry vnútri; v súčasnosti sú zaradené do rodu *Trichophyton.*

megalosyndactylia, ae, f. – [*megalo-* + *syndactylia* zrast prstov] anomália s veľkými zrastenými prstami.

megalothymus, i, m. – [*megalo-* + l. *thymus* dojčenská žľaza] megalotýmus, nadmerne veľký týmus.

megalourether, eris, n. – megaurether.

Megalovel® – vitamín B_{12}.

Megamycine® (C.R.E.A.T.– antibiotikum; →*metacyklín.*

Megapen® – antibiotikum; →*penicilín G prokaín.*

Megaphen® – antiemetikum, antipsychotikum; →*chlórpromazín.*

megaprosopia, ae, f. – [*mega-* + g. *prosópon* tvár] megaprozópia, jedinec s nadmerne veľkou tvárou.

megapyelon, i, n. – [*mega-* + g. *pyelon* panvička] megapyelón; →*hydronefróza.*

megarectum, i, n. – [*megalo-* + *rectum* konečník] nadmerne veľký konečník.

Megarhinini – kmeň tropických komárov necicajúcich krv. Poletujú cez deň, živia sa kvetmi, a sú obyčajne pestro sfarbené. Ich veľké larvy dravé a používali sa na reguláciu pestovania komárov cicajúcich krv.

Megasean® (Andreu) – anxiolytikum; →*medazepam.*

megasema, tis, n. – [*mega-* + g. *séma* znak] majúci orbitálny index > 89.

megasigma, tis, n. – [*mega-* + g. *(colon) sigmoideum* esovitá slučka] →*megacolon congenitum.*

megasigmoideum, i, n. – [*mega-* + l. *(colon) sigmoideum* esovitá časť hrubého čreva] megasigma, dilatácia esovitej časti hrubéhop čreva; →*megacolon.*

megasoma, tis, n. – [*mega-* + g. *sóma* telo] nadmerne veľký vzrast, nedosahujúci gigantizmus.

Megasphaera – rod baktérií čeľade *Veillonellacea*e, vyskytuje sa v prvom žalúdku hovädzieho dobytka a oviec, ako aj v stolici ľudí; tvoria ho gramnegat. anaeróbne koky. Patrí sem *M. elsdenii.*

megaspóra →*megalospora.*

megasporangium, i, n. – [*mega-* + g. *sporos* semeno + g. *angeion* cieva] sporangium, v kt. sa vyvíjajú megaspóry.

Megastat® – progestagén; →*megestrolacetát.*

megastoma entericum – [*mega-* + g. *stoma* ústa + enteritis zápal tenkého čreva] lamblia intestinalis.

Megasul® – kokcidiostatikum; →*nitrofenid.*

Megestat® (Lappe) – antihistaminikum; →*medrylamín.*

Megatrichophyton – rod dermatofytov s veľkými spórami, zahrňujúci napr. *M. equi* a *M. megnini*; v súčasnosti sa zaraďuje do rodu *Trichophyton.*

Megatrypanum – v niekt. klasifikačných systémoch podrod trypanozóm, ku kt. patrí napr. *Trypanosoma megalophagium* a *T. theileri.*

megaureter, eris, n. – [*mega-* + g. *úrétér* močovod] **1.** chron. dilatácia močovodu; **2.** dilatovaný, vinutý močovod, na kt. nemožno dokázať obštrukciu v ureterovezikálnej oblasti (prim. kongentiálny m.).

megavitamín – veľmi vysoká dávka vitamínu.

megavolt – 10^6 voltov; skt. MV.

Megestat® (Lappe) – prosgetín; →*megestrolacetát.*

megestrolacetát – 6-metyl-3,20-dioxo-4,6-pregnadien-17β-ylacetát, $C_{24}H_{32}O_4$, M_r 384,50; progestagén, účinný p. o. Predtým sa používal v kombinovanej →*antikoncepcii.* M. sa uplatňuje v paliatívnej th. hormónovo závislých karcinómov prsníka a endometria. Tlmí sekréciu gonadotropínov a následne estrogénov; má aj priamy účinok na bunky nádorov: interferuje s účinkami estrogénov (na cytosolových receptoroch i v jadre) a má priamy cytotoxický účinok. Z GIT sa vstrebáva variabilne, môže sa metabolizovať už v stene GIT. Vrchol koncentrácie v plazme dosahuje za 1 – 3 h po požití. Eliminačný $t_{0,5}$ kolíše od 13 do 105 h. Metabolizuje sa prevažne v pečeni a vylučuje sa močom (66 %) a stolicou (20 %).

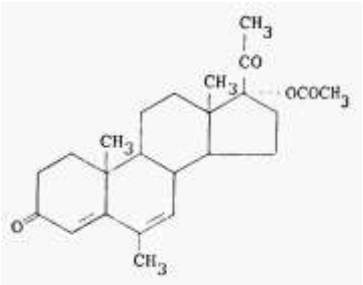

Megestrolacetát

Indikácie – pokročilé štádiá karcinómu prostaty, kde nahradzuje orchidektómiu a prestavuje alternatívu th., estrogénmi (má nižší výskyt nežiaducich účinkov). Karcinóm prsníka a endometria.

Kontraindikácie – gravidita (feminizácia plodu); požívanie alkoholu.

Nežiaduce účinky – vzostup tel. hmotnosti (zvýšená chuť do jedenia, retencia tekutín). Zriedka tromboembolické príhody. Nauzea, vracanie, maternicové krvácanie, edémy, hyperglykémia, hypertenzia, alopecia, exantém, sy. karpálneho tunela. U kardiakov v dôsledku retencie tekutín môže vzniknúť kardiálna dekompenzácie.

Dávkovanie – karcinóm prsníka: 3 – 4-krát 40 mg/d, karcinóm endometria 40 – 320 mg/d., rozdelene. Musí sa podávať aspoň 2 mes.

Prípravky – Maygace®, Megace®, Megestat®, Nia®, Niagestin®, Ovaban®; kombinácia s etinylestradiolom – Co-Ervonum®, Kombiquans®, Noval®, Novacon®, Ovex®, Planovin®, Tri-Ervonum®, Volidan®, Weradys®.

Megimid® – analeptikum a stimulans CNS; →*bemegrid.*

Méglinov bod – [Méglin, J. A., 1756 – 1824, franc. lekár] bod, v kt. n. palatinus major vystupuje z foramen palatinum major.

Meglum® (Bago) – anthelmintikum; →*tetramizol.*

meglumínacetrizoát – syn. metylglukamínacetrizoát; 1-deoxy-1-(metylamino)-D-glucitol 3(acetylamino)-2,4,6-trijódbenzoát (soľ), $C_9H_6I_3NO_3.C_7H_{17}NO_5$, M_r 752,11; jódová rtg kontrastná látka (Fortombrine M®, Fortoshade M®, Jodozoate Meglumin®, Vasurix®). Fortombri-ne M®, Fortoshade M®, Jodozoate Meglumin®, Vasurix®.

meglumíndiatrizoát – metylglukamínová soľ kys. 3,5-diacetamido-2,4,6-trijódbenzoovej, $C_{11}H_9I_3N_2O_4.C_7H_{17}NO_5$, M_r 809,13; jódová rtg kontrastná látka (Angiografin®, Cardiogra-fin®, Cystografin®, Hypaque Cysto®, Hypaque Meglumine®, Renografin®, Reno M®, Uro-vist®)

Megluminum – skr. Meglumin., ČSL 4, meglumín; 1-deoxy-1-metylamino-D-glucitol, $C_7H_{17}NO_5$, M_r 195,22; pomocná látka. Je to biely, kryštalický prášok, takmer bez zápachu, chuti najprv horkastej, neskôr chladivej sladkastej. Vodný rozt. reaguje na lakmus zásadito. Je ľahko rozp. vo vode, mierne rozp. v 95 % liehu a prakticky nerozp. v chloroforme.

```
          H    H  OH  H
HOCH2 – C – C – C  – C – CH2 – NH – CH3
          OH  OH H   OH
```

Megluminum

Dôkaz

a) Asi 0,01 vzorky sa rozpustí v 1,0 ml vody, pridajú sa asi 2 mg ninhydrínu a zahrieva sa 2 min vo vodnom kúpeli; rozt. sa sfarbí modrofialovo.

b) Teplota topenia: 127 – 130 °C.

Stanovenie obsahu

Asi 0,400 g vysušenej látky zo skúšky na stratu sušením (suší sa ~ 1,000 g vzorky 4 h pri 105 °C) sa rozpustí v 20,0 ml vody, pridajú sa 2 – 3 kv. zmesného indikátora a titruje sa odmerným rozt. kys. chlorovodíkovej 0,1 mol/l zo zeleného do slabo fialového sfarbenia.

1 ml odmerného rozt. kys. chlorovodíkovej 0,1 mol/l zodpovedá 0,01952 g $C_7H_{17}NO_5$.

Uschováva sa v dobre uzavretých nádobách.

Prípravky – Injectio adipiodoni megluminic, Injectio megluminici amidotrizoici et natrii aminotrizoici.

meglumínjotalamát – *N*-metylglukamínová soľ →*kyseliny jotalamovej.*

meglutol – syn. kys. dikrotalová, kys. medroglutarová; kys. 3-hydroxy-3-metylpentándiová; kys. 3-hydroxy-3-metylglutárová, HMG, HMGA, $C_6H_{10}O_5$, M_r 162,14; antihyperlipoproteinemikum (CB-337®, Lipoglutaren®, Mevalon®).

```
        CH3
HOOCCH2CCH2COOH
        OH
```

Meglutol

megohm – [mega- + ohm] 10^6 ohmov; skr. MW.

megophthalmus, i, m. – [*meg-* + g. *ophthalmos* oko] megoftalmus, buftalmus, hydroftal-mus.

Megrin® (Yoshitomi) – periférne vazodilatans; →*hepronikát.*

Meguan® – perorálne antidiabetikum; →*metformín.*

Mehlnährschaden – [nem. *Mehl* múka + *nähren* živiť + *Schaden* poškodenie] sy. nutričného deficitu podobný kwashiorkoru. Ide o následok neprimeraného prívodu bielkovín a nadmerného prívodu sacharidov. Klin. ho charakterizuje zaostávanie v raste, zachovanie podkožného tuku s úbytkom svalstva, edémami a psychomotorickými poruchami.

mechanicizmus – filozofický smer v rámci naturalizmu, kt. vychádza z predpokladu, že všetky javy sú vysvetliteľné zákonitosťami pohybu hmoty a energie (premiestňovania), odhalenými mechanikou a niekt. odvetviami chémie; ide o typický →*redukcionizmus.*

mechanický – [g. *mechané* stroj] 1. týkajúci sa predmetov, telies, resp. fyzickej stránky. M. podnety (napr. tlak) pri dráždení nervov na rozdiel od napr. elekt. al. chemických. Napr. **mechanický ileus** – zastavenie priechodu črevného obsahu vyvolané mechanickou prekážkou (napr. nádorom al. cudzím telesom úplne al. z veľkej časti uzatvárajúcim priesvit čreva; **2.** vykonávaný bez osobitnej úvahy al. dôkladnejšieho premyslenia, bezmyšlienkovitý, často automatický.

mechanika – **1.** mechanizmus, strojové zariadenie; **2.** časť fyziky, kt. sa zaoberá štúdiom mechanických pohybov a síl, kt. ich vyvolávajú; náuka o pohybe a pokoji telies v priestore a čase. Podľa skupenstva látok, kt. pohyby študuje, sa rozlišuje m. pevných látok, kvapalín a plynov. Podľa toho, či je predmetom štúdia pohyb sám al. jeho príčina sa m. delí na kinematiku, dynamiku a statiku. Časť dynamiky, kt sa zaoberá štúdiom pokojového stavu telies a vyšetrovaním podmienok rovnováhy sa nazýva statika. Štúdiom pohybov v živom organizme sa zaoberá biomechanika, kt. sa delí podľa hlavných študovaných fyziol. funkcií na biomechaniku podporno-pohybového systému, krvného obehu, dýchania atď.

Telová mechanika – aplikácia kineziológie na telo a jeho bežné životné aktivity, ako aj na prevenciu a korekciu telesných chýb (postava, držanie tela, chôdza ap.).

Vývojová mechanika – embryol. mechanizmy skúmané najmä v experimente.

Živočíšna mechanika – biomechanika.

mechanismus, i, m. – [g. *méchanéma* zariadenie] →*mechanizmus.*

mechanizmus – [*mechanismus*] **1.** pravidelná, ustálená sústava pohybov al. konania; **2.** zariadenie, podľa kt. sa pohyby vykonávajú.

Bránkový mechanizmus →*vrátkový mechanizmus.*

Duncanov mechanizmus – expulzia placenty s materským drsným povrchom do vulvy.

Ego-defenzívny mechanizmus – obranný m. ega.

Frankov-Starlingov mechanizmus – Starlingov zákon srdca: v zlyhávajúcom srdci sa adekvátny srdcový vývrh môže udržať len zväčšením diastolického objemu (dilatácie) komory; →*insuficiencia srdca.*

Obranný mechanizmus ega – koncepcia súvisiaca s dynamizmom osobnosti; →*psychoanalýza.*

Okulogýrický mechanizmus – séria nervových centier zúčastňujúcich sa na regulácii pohybov očí (okulogyrácia – pohyby očí okolo predozadnej osi).

Ping-pongový mechanizmus – disociácia jedného al. viacerých produktov z enzýmového komplexu pred nadviazaním všetkých substrátov v reakcii katalyzovanej enzýmom; väzba sa môže uskutoč-niť v ustálenom al. náhodnom poradí; por. sekvenčný m.

Pôrodný mechanizmus – faktory uplatňujúce sa pri vypudzovaní plodu, placenty a blán pôrodným kanálom počas →*pôrodu.*

Protiprúdový mechanizmus – angl. countercurrent mechanism, uplatňuje sa v obličkách, pomocou kt. sa koncentruje moč; závisí od transportných procesov a špecifického anat. usporiadania Henleho slučiek a vasa recta.

Reentry mechanizmus *→reentry.*

Sekvenčný mechanizmus – väzba enzýmu všetkými substrátmi v reakcii katalyzovanej enzýmom pred uvoľnením produktov; väzba sa môže uskutočniť v ustálenom poradí al. náhodne; por. ping-pongový m.

Schultzeho mechanizmus – expulzia placenty s hladkým, lesklým povrchom plodu do vulvy; pokladá sa za normálny a býva omnoho častejší ako Duncanov m.

Starlingov mechanizmus – Starlingov zákon srdca; *→zákon.*

mechano- – prvá časť zložených slov z g. *méchané* stroj.

mechanofóbia – [mechanophobia] strach z mechanizácie, zo strojov, z automatizácie.

mechanograf – [*mechano-* + g. *grafein* písať] prístroj na elekt. záznam mechanickej činnosti tela a jeho orgánov.

mechanochemický – [*mechano-* + *chemický*] týkajúci sa procesov spvisiacich s premenou chemickej energie na mechanickú (napr. svalová kontrakcia).

mechanomorfizmus – [*mechanomorphismus*] opis psychických činností výhradne nepsychologickým, mechanistickým spôsobom, t. j. podľa zákonov fyzikálnej mechaniky.

mechanomorphosis, is, f. – [*mechano-* + g. *morfé* tvar + *-osis* stav] mechanomorfóza, zmena tvaru rastlinných orgánov pôsobením vonkajších silových činiteľov (tlaku. ťahu ap.).

mechanonarcosis, is, f. – [g. *méchané* stroj, prostriedok + *narcosis* bezvedomie] *→mechanonarkóza.*

mechanonarkóza – [*mechanonarosis*] mechanická narkóza, strata vedomia vyvolaná mechanickým pôsobením (napr. otras mozgu).

mechanophobia, ae, f. – [*mechano-* + g. *fobiá* strach] *→mechanofóbia.*

mechanoreceptor, oris, m. – [g. *méchané* stroj, prostriedok + l. *recipere* brať, prijímať] snímač mechanických podnetov, dotyku, tlaku, ťahu, pohybu, vibráciu. Patria sem Meissnerove, Vaterove-Pacciniho lamelózne a Merkelove hmatové telieska.

mechanoskopia – [*mechanoscopia*] náuka o nástrojoch zločincov a ich stopách a o zisťovaní totožnosti použitých nástrojov.

mechanoterapia – [*mechanotherapia*] druh fyzioterapie, kt. na th. účely využíva statické a dynamické sily; spôsob th. pomocou telocvičných úkonov na strojových zriadeniach, na prístrojoch. Patria sem aktívne a pasívne pohyby tela (*→liečebná telesná výchova*), *→trakcie*, *→extenzie*, prostriedky *→manuálnej medicíny*, *→masáže* a použitie *→ultrazvuku.*

mechanotrón – typ meracej elektrónky (diódy), v kt. sa anódový prúd ovplyvňuje zmenou vzdialenosti anódy od žeravenej katódy.

mechitazín – mequitazinum; 10-(1-azabicyklo[2.2.2]okt-3-yl-metyl)-10*H*-fenotiazín, $C_{20}H_{22}N_2S$, M_r 322,47; antihistaminikum (LM 209®, Metaplexan®, Mircol®, Primalan®, Zesulan®).

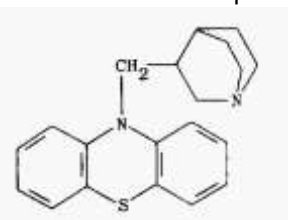

Mechitazín

mechlóretamín – syn. chlórmetín; dusíkatý yperit, nitrogen mustard, Stickstofflost [Ebewe]; MBA; HN_2, 2-chlór-*N*-(2-chlóretyl)-*N*-metyletánamín, $C_5H_{11}Cl_2N$, M_r 156,07; antineoplastikum (pripravené r. 1935, do th. zavedené r. 1947). M. pôsobí na bunky v bunkovom cykle, ako aj pokojové bunky (fáza G_0). Má preto vyšší protinádorový, ale aj toxický, najmä hematotoxický účinok. Do buniek preniká aktívnym transportom, kt. je spoločný pre cholín. Vo vode a telových tekutinách sa rýchlo transformuje. Rýchlo vzniká rezistencia, pp. následkom zvýšenej reparačnej schopnosti DNA poškodenej alkyláciou.

O

$CH_3–N(CH_2CH_2Cl)_2$ ***Mechlóretamín***

Indikácie – v i. v. infúzii sa podáva najmä na paliatívnu th. malígnych lymfómov, mycosis fungoides a bronchogénneho karcinómu (pri sy. hornej dutej žily). Je súčasťou kombinácie MOPP (mechlóretamín + vinkritsín + prokarbazín + prednizón). Možno ho použiť aj na lokálnu intrakavitárnu th. v th. nádorových výpotkov.

Kontraindikácie – granulocytopénia, trombocytopénia, precitlivenosť na prípravok, infekčné ochorenia, gravidita, laktácia.

Nežiaduce účinky – útlm krvotvorby, nevoľnosť, vracanie, hypersenzitívne reakcie, poruchy menštruačného cyklu, zoospermia, hyperurikémia v dôsledku rýchlej dezintegrácie nádorového tkaniva (s rizikom obličkových porúch). K neskorým nežiaducim účinkom patrí vznik sek. malignít. Poškodenie môže vyvolať kontaminácia kože a slizníc, ale aj aerosól, preto sa má liek podávať v gumových rukaviciach a s chráničom tváre.

Dávkovanie – 0,1 – 0,2 mg/kg/d do celkovej dávky 0,4 – 0,6 mg/kg v jednom th. cykle. Prestávka medzi 2 cyklami závisí od úpravy KO (3 – 4 týžd.). Na intrakavitárnu aplikáciu sa odporúča 0,2 – 0,4 mg/kg hmotnosti v 60 – 100 ml fyziol. rozt. Vzhľadom na rýchlu inaktiváciu látky vo vodnom rozt. sa má prípravok podávať ihneď po rozpustení ako bolus al. do hadičky kvapkajúcej infúzie.

Prípravky – hydrochlorid – Caryolysine®, Cloramin®, Dichloren®, Embichen®, Embikhine®, Erasol®, Mustargen hydrochlorid®, Mustine hydrochloride®, Nitrogranulogen®).

mechlorprop – syn. mekoprop.

Mechothane® – cholínergikum; →*betanecholchlorid.*

mechožil – *Echinococcus granulosus*; →*pásomnica zhubná.*

mechúr – l. vesica, cystis.

mechúrik – l. alveolus, folliculus, vesicula.

mechúrikovitý – l. alveolaris, vesicularis.

mechúrniky – *Coelenterata*. Primitívne mnohobunkové, zväčša morské živočíchy. Lúčovito súmerné telo je zložené z ektodermy a endodermy, medzi kt. je rozmanito hrubá mezoglea. Majú difúznu nervovú sústavu, svalové bunky a primitívne zmyslové ústroje. Mnohým m. sa vyvinuli přhlivé bunky, kt. omamujú al. usmrcujú korisť. Rozmnožujú sa pohlavne i nepohlavne (pučaním). Vyvíjajú sa obyčajne metamorfózou, častá je i rodozmena (metagenéza). Opísaných druhov je ~ 9000. Delia sa na dva podkmene: přhlivce a →*rebrovky.* Do podkmeňa přhlivcov (→*Cnidaria*) patria triedy: →*polypovce* (*Hydrozoa*, prevláda polypové štádium, tráviaca dutina tvorí jednoduchý vak), →*medúzovce* (*Scyphozoa*, prevláda medúzové štádium, tráviaca dutina je rozdelená na 4 komory), →*koraly* (*Anthozoa*, polypové štádium po celý život, tráviaca dutina rozdelená priehradkami na väčší počet komôrok).

mechúrový – l. vesicalis.

meibom(ian)itis, itidis, f. – [Meibom, Heinrich, 1638 – 1700, nem. anatóm pôsobiaci v Helmstedte, Meibomove žľazy + -itis zápal] meibom(ian)itída, zápal Meibomovej žliaz.

Meibomova cysta – [Meibom, Heinrich, 1638 – 1700, nem. anatóm pôsobiaci v Helmstedte] chalazión.

Meibomov otvor – [Meibom, Heinrich, 1638 – 1700, nem. anatóm pôsobiaci v Helmstedte] foramen caecum linguae.

Meibomove žľazy – [Meibom, Heinrich, 1638 – 1700, lekár pôsobiaci v Helmstedte] glandu-lae tarsales; mazové žľazy mihalníc, kt. vyúsťujú na ich voľnom okraji.

Meicelin® (Meiji Seika) – polosyntetické širokospektrálne cefamycínové antibiotikum; →*cefminox.*

Meigeho choroba – [Meige, Henri, 1866 – 1940, franc. lekár] Meigeho sy., typ dedičného lymfedému; →*syndrómy.*

Meigsove kapiláry – [Meigs, Arthur V., 1850 – 1912, filadelfský lekár] kapiláry myokardu.

Meigeho syndróm I – [Meige, Henry, 1866 – 1940, parížsky lekár] – benígny nádor ovária (najčastejšie fibróm) spojený s ascitom a hyxrotoraxom, obyčajne pravostranným. Po odstránení nádoru obyčajne vymiznú aj výpotky. Kombinácia malígneho nádoru ovária s ascitom a hydrotoraxom sa označuje ako pseudo-Meigsov syndróm; →*syndrómy.*

Meigeho syndróm II – [Meige, Henry, 1866 – 1940, parížsky lekár] →*syndrómy.*

Meigsov test – [Meigs, Arthur V., 1850 – 1912, filadelfský lekár] →*testy.*

Meigsove kapiláry – [Meigs, Arthur V., 1850 – 1912, filadelfský lekár] kapiláry myokardu.

Meigsov syndróm – [Meigs, Joe Vincent, 1892 – 1963, amer. chirurg] →*syndrómy.*

Meilax® (Meiji Seika) – anxiolytikum; etylloflazepát.

Meineckeho vyčírovacia reakcia – [Meinecke, Ernst, 1878 – 1945, münsterský sérológ] MKR, zastar., nešpecifická flokulačná reakcia na syfilis.

meio- – prvá časť zložených slov z g. *meión* menší.

meionit – nerast, aluminosilikát vápenatý.

Meigsov syndróm – [Meigs, Joe Vincent, 1892–1963, amer. chirurg] →*syndrómy.*

Meilax® (Meiji Seika) – anxiolytikum; etylloflazepát.

Meineckeho vyčírovacia reakcia – [Meinecke, Ernst, 1878 – 1945, münsterský sérológ] →*testy.*

meio- – prvá časť zložených slov z g. *meión* menší.

meionit – nerast, aluminosilikát vápenatý.

meio|cytus, i, n. – [*meio-* + g. *kytos* bunka] meiocyt, bunka, kt sa začala meioticky deliť.

meiogenes, es – [*meio-* + g. *gennan* tvoriť] meiogénny, vyvolávajúci meiózu.

meiomeria, ae, f. – [*meio-* + g. *meros* časť] chýbanie daktorých častí z normálneho počtu.

meiosis, is, f. – [g. *meiótikos* zmenšujúci] →*meióza.*

meiosphygmia, tis, n. – [*meio-* + g. *sfygmos* pulz] meiosfygmia, menší počet pulzov ako počet srdcových sťahov.

meiostómny – [*meiostomicus*] nemajúci ústnu kapsulu.

meioticus, a, um – [g. *meiótikos* zmenšujúci] meiotický, zmenšujúci, zužujúci, redukujúci.

meióza – [*meiosis*] redukčné delenie pohlavných buniek, pri kt. vznikajú gaméty; por. mitóza; →*rozmnožovanie.* Gaméty musia mať len 1 sadu chromozómov (musia byť haploidné), lebo inak by sa počet chromozómov pri oplodnení v generáciách nasledujúcich za sebou ustavične zdvojnásoboval. Replikácie DNA (a zdvojenie chromozómov), prebehne len raz, takže pôvodný diploidný počet (2*n*) sa zredukuje na haploidný (n), a z 1 diploidného jadra vzniknú 4 haploidné jadrá. Takto utvorené bunky s haploidnými jadrami sú pohlavné bunky (gaméty). Splynutím samčej a samičej gaméty pri pohlavnom procese vzniká zygota, kt. po splynutí 2 haploidných jadier z gamét má znova diploidné jadro. M. zabezpečuje stály počet chromozómov vo všetkých generáciách príslušného druhu. Pri niekt. nižších mikroorganiz-moch (napr. huby) prebieha m. až po vzniku zygoty, z kt. vyrastá jedinec s haploidným počtom (n) chromozómov a produkuje hapoloidné gaméty, takže haploidné štádium je relat. krátke (od splynutia gamét po m. v zygote). Pri vyšších organizmoch prebieha m. podľa opísaného postupu, takže vznikajú haploidné gaméty ako produkty diploidného organizmu. Počas m. prebieha aj prekríženie (→*crossing over*), takže haploidné jadrá nie sú gen. totožné.

Pri prvom meiotickom delení prebehne úplný bunkový cyklus s replikácou DNA a zdvojením chromozómov; II. meiotické delenie je už neúplný cyklus, t. j. bezprostredne po skončení telofázy a cytokinézy I. meiotického delenia nastúpi ihneď *M* fáza II. meiotického delenia (DNA sa už nereplikovala).

Meirowskyho fenomén – [Meirowsky, Emil, 1876 – 1960. nem. dermatológ pôsobiaci v USA] →*fenomén.*

Meissnerov plexus – [Meissner, Georg, 1829 – 1905, nem. anatóm a fyziolog pôsobiaci v Bazileji a Göttingene] plexus submucosus, nervová spleť zodpovedajúca Auberbachovmu plexu v submukóze čreva, inervujúca sliznicu.

Meissnerove telieska – [Meissner, Georg, 1829 – 1905, nem. anatóm a fyziolog] presore-ceptory v papilách škáry, na kt. sa napája 3 – 5 myelinizovaných nervových vláken.

MEK – skr. metyletylketón.

mekamín →*mekamylamín.*

Mekamine® – antihypertenzívum; →*mekamylamín.*

mekamylamín – syn. mekamylamín; *N*,2,3, 3-tetrametylbicyklo[2.2.1]-heptan-2-amín, $C_{11}H_{r21}N$, M_r 167,29; antihypertenzívum (Inversine®, Mekamine®, Mevasine®, Plegangin®, Revertina®, Versamine®; hydrochlorid C11H22ClN – Iversine®).

meklastín – syn. klemastín.

meklizín – syn. meklozín; parachloramín; 1-[(4-chlórfenyl)fenylmetyl]-4-[(3-metylfenyl)me-tyl]piperazín, $C_{25}H_{27}ClN_2$, M_r 390,96; antiemetikum, vazodilatans .

Indikácie – všetky typy vertiga a sprievodného tinitu, sluchové poruchy, Menièrova choroba.

Kontraindikácie – dekompenzovaná srdcová chyba, akút. infarkt myokardu, akút. krvácanie, gravidita, hypersenzitivita na preparát, adenóm prostaty, glaukóm.

Nežiaduce účinky – pruritus, raš, suchosť v ústach, zriedka zahmlené videnie. Bolesti hlavy, poruchy GIT, návaly.

Dávkovanie – 1 tbl. 3-krát/d, príp. až 4 – 6 tbl./d.

Prípravky – Diligan® tbl.; dihydrochlorid monohydrát $C_{25}H_{29}Cl_3N_2.H_2O$ – UCB 5062®, Ancolan®, Antivert®, Bonamine®, Bonine®, Calmonat®, Diadril®, Histametizine®, Navicalm®, Neo-Istafene®, Peremesin®, Postafen Supp.®, Sabari®, Sea-Legs®, Veritab®).

meklocyklín – 7-chlór-4-(dimetylamino)-1,4,4a,5,5a,6,11, 12a-oktahydro-3,5,10,12,12a-pentahydroxy-6-metylen-1,11-dioxo-2-naftacénkarboxamid, $C_{22}H_{21}ClN_2O_8$, M_r 476,87; polosyntetické antibiotikum odvodené od tetracyklínu (GS 2989®, NSC-78502®; 5-sulfosalicylát $C_{29}H_{27}ClN_2O_{14}S$ – Meclan®, Mecloderm®, Meclosorb®, Meclutin®, Traumatociclina®).

meklofenamát – syn. mekofenoxán, soľ, anión al. ester kys. meklofenamovej.

mekofenoxán – meklofenoxamát.

meklofenoxát – meclofenoxatum;2-(dimetylamino)etylester kys. (4-chlórfenoxy)octovej, $C_{12}H_{16}ClNO_3$, M_r 257,73; psychofarmakum, nootropikum. M. zasahuje do metabolizmu nervových buniek. Dobre sa vstrebáva z GIT. Po parenterálnom podaní sa už za 15 min zvyšuje prietok krvi mozgom, tento účinok trvá > 2 h. Zvyšuje transport glukózy z krvi do mozgu a jej využitie.

Indikácie – kvalit. poruchy vedomia: pocity omámenosti, obnubilácie, delíria org. al. toxického pôvodu, tranzitórna zmätenosť a nepokoj pri začínajúcej mozgovej artérioskleróze, po ikte; otrava CO, delírium tremens a i. toxické psychózy; poruchy vedomia po celkovej anestézii, th. elektrošokmi, posttraumatické a i.; pseudoneurastenický sy. s poruchami koncentrácie, afektívnou labilitou a sklonom k depresii pri začínajúcej mozgovej artérioskleróze; mentálna retardácia u detí na podklade encefalopatie.

Kontraindikácie – zlý celkový telesný stav, kachexia; produktívne psychózy (funkčné, symptomatické i presklerotické), ireparabilné org. psychosyndrómy, senilná demencia, perinatálne obdobie a podávanie nedonoseným deťom. Relat.: poškodenie myokardu (pri ischemickej chorobe srdca ap.) s poruchou prevodového systému; dojčenie (možnosť zastavenia laktácie).

Nežiaduce účinky – predáždenosť, agitovanosť, únava, poruchy spánku; kožné erupcie; poru-chy GIT; u starších a kachektických osôb najmä po parenterálnom podaní poruchy srdcového rytmu až zlyhanie srdca.

Interakcie – nevhodná je kombinácia s neuroleptikami; opatrne sa postupuje pri súčasnom, podávaní kardiostimulancií a antiarytmík; pôsobí pp. antagonisticky pri antidiabetickej th.

Dávkovanie – individuálne; 0,2 – 1 g v 2 – 3 čiastkových dávkach, v ťažších prípadoch 1,5 – 2 g/d. U pacientov s poruchou vedomia sa th. začína i. v. al. i. m. podaním 250 až 500 mg 2 – 3-krát/d. U detí sa dávka riadi tel. hmotnosťou a závažnosťou stavu; podáva sa 200 – 600 mg/d v 2 – 3 čiastkových dávkach. Výsledok th. sa prejaví za 4 – 6 d. Udržovacie dávky sú nižšie. Pri dlhšom podávaní (~ 1000 mg/d) treba sledovať EKG. Pri úspechu symptomatickej th. (napr. pri začínajúcej mozgovej ateroskleróze) sa podáva účinná dávka najmenej 3 mes., potom sa skusmo znižuje, a ak nenastane zhoršenie stavu, th. sa na čas preruší.

Prípravky – ANP 235®, Analux®, Cerebron®, Cetrexin 100 a 250®, Cetrexin inj. lyofil. ® (Léčiva), Proseryl®; hydrochlorid $C_{12}H_{17}Cl_2NO_3$ – Brenal®, Cellative®, Clocete®, Helfegin®, Lucidril®, Marucotol®, Methoxynal®, Proserout®).

meklochalón – mecloqualonum, 3-(2-chlórfenyl)-2-metyl-4-(3*H*)chinazolín, $C_{15}H_{11}Cl_{r2}O$, M_r 270,74; sedatívum, hypnotikum (Nubarene®).

mekloralmočovina – mekloralurea, *N*-metyl-*N*,-(2,2,2-trichlór-1-hydroxyetyl)močovina, $C_4H_7Cl_3N_2O_2$, M_r 221,46; anxiolytikum (Heraldium®).

mekloxamín – 2-[1(4-chlórfenyl)-1-fenyletoxy]-*N,N*-dimetyl-1-propánamín, $C_{19}H_{24}ClNO$, M_r 310,87; anticholínergikum, sedatívum, hypnotikum (citrát $C_{25}H_{32}ClNO_8$, zložka prípravku Melidorm®).

meklozín – syn. meklizín.

mekobalamín – prírodne sa vyskytujúci hemopoetický vitamín nachádzajúci sa v krvi, podobný kobalamínu, v kt. je kyanoskupina nahradená metylovou skupinou; vitamín B_{12}.

mekocefalický – [*mecocephalicus*] dolichocefalický.

mekokyanín – 3-soforozid kyanidínchloridu.

mekonát – soľ, anión al. ester kys. mekónovej.

mekonín – syn. opianyl; 6,7-dimetoxy-1(3*H*)-izobenzofuranón; 6,7-dimetoxyftalid; laktón kys. nezokonínovej, $C_{10}H_{10}O_4$, M_r 194,18; látka izolovaná z ópia Dublancom (1832).

mekóniorea – [*meconiorrhoea*] nadmerné vylučovanie mekónia.

mekóniový aspiračný syndróm – MAS, následok vdýchnutia mekónia s amniovou tekutinou novorodencom počas pôrodu; →*smolka.*

mekóniový ileus – obštrukcia čreva abnormálne hustým, viskóznou smolkou (→*mekónium)*, lipnúcou k sliznici.

mekóniový test →*testy.*

mekónium – [*meconium*] **1.** starý názov ópia (šťava z ópia); **2.** črevný obsah novorodenca, smolka, stolica plodu na konci gravidity tvorená počas intrauterinného života, kt. sa vylúči až po narodení. Tvoria ju odlúpané bunky, žlčové farbivá (čiernozelené sfarbenie) a hlien. GIT plodu neobsahuje baktérie. Prítomnosť m. v plodovej vode je príznakom, že plod trpí hypoxiou (→*amnioskopia*).

mekonizmus – [*meconismus*] chron. otrava ópiom.

mekoprop – kys. (+)-2-(4-chlór-2-metylfenoxy)propánová, MCPP, CMPP, $C_{10}H_{11}Cl_3$, M_r 214,65; herbicídum.

Prípravky – RD 4593®, Astix CMPP®, Iso-Cornox®, Compitox®, Compitox Plus®, Proponex-Plus®; (+)-forma – Mecoprop-P®, Duplosan KV®; dietylamínová soľ $C_{14}H_{22}ClNO_3$ – Mecopar®; draselná soľ $C_{10}H_{11}ClKO_3$ – Mecomec®, Hedonal®.

mekrylát – metylester kys. 2-kyano-2-propénovej; metylkyanoakrylát, $C_5H_5NO_2$, CH_2=C-(C≡N)$COOCH_3$, M_r 111,10; chir. pomocná látka, tkanivové adhezívum.

meksamín – syn. 5-metoxytryptamín.

mekystáza – [mecystasis z g. *mékynein* predĺžiť + g. *stasis* zastavenie] stav, pri kt. sa svalové vlákno predĺži, odoláva napätiu, kontrahuje a relaxuje, pričom vykazuje rovnakú dĺžku ako pred predĺžením.

mel, mellis, n. – [g.] →*med.*

Meladinine® (Basotherm) – pigmentačná látka; →*metoxsalén.*

Meladrazine® – antispazmodikum; →*hydramitrazín.*

melaena, ae, f. – [g. *meliana (nosos)* čierna choroba] →*meléna*.

Melaena neonatorum – meléna novorodencov následkom extravazácie krvi do GIT.

Melaena spuria – nepravá meléna, prítomnosť pohltenej materskej krvi v stolici dojčiat pri fisúrach bradavky prsníka.

melagra, ae, f. – [g. *melos* končatina + g. *agrá* lov, záchvat] prudká, záchvatovitá bolesť končatín.

melalgia, ae, f. – [g. *melos* úd + g. *algos* bolesť] bolesti končatín, najmä dolných.

Nutričná melalgia – ,,sy. pálenia nôh“, syn. Gopalanov sy., angl. burning feet syndrome (to burn horieť + feet nohy), franc. syndrome des pieds brulants, nem. Syndrom der ,,brennenden Füsse“; →*syndrómy.*

Melaminsolfone® – antipyretikum, analgetikum; →*sulfamipyrín.*

Melampsoraceae – hnedospórkovité. Čeľaď cudzopasných bazídiových húb. Metlovka jedľová (*Melampsorella caryophyllacearum*) zapríčiňuje rakovinu a čarovné metlice jedle bielej (*Abies alba*).

melampyrín – syn. galaktikol.

melampyrit – syn. galaktikol.

melampyrum – syn. galaktikol.

melan/o- – prvá časť zložených slov z g. *melas-melanos* čierny.

melanaemia, ae, f. – [*melaninum* melanín + g. *haima* krv] melanémia, prítomnosť melanínu v krvi.

Melandrium rubrum (Weig.) Garcke (Silenaceae) – knotovka červená. Dvoj- až viacročná bylina dorastajúca do výšky 60 – 100 cm. Má mnohohlavový podzemok, byle sú jednoduché, priame, v hornej časti bohato rozkonárené. Celá rastlina s výnimkou byle je pokrytá viac-menej hustými, mäkkými, čiastočne žľaznatými chlpmi. Dolné listy sú obráteno vajcovité, s končistým vrcholom a bázou zúženou do krátkej stopky. Horné sú bezstopkaté. Všetky majú tmavozelenú farbu. Súkvetie je chudobná vidlica. Kvety sú dvojdomé s krátkymi stupkami, nevonné, obyčajne jasne purpurovočervené, zriedka biele. Kalich je zeleno červený, dlhochlpatý až vlnatý. Lupienky koruny sú obráteno vajcovité, dvojklané. V korune je štvorzubá červenoružová al. biela pakoruna. Rôznopohlavnosť kvetov sa prejavuje najmä v morfológii kalicha. V samčích kvetoch je valcovito podlhovastý, má 10 žiliek a rovnaký počet peľníc, zrastených na báze do spoločnej rúrky. Samičie exempláre majú silne nafúknutý kalich s 20 žilkami, v každom kvete je 5 čiarkovitých čneliek. Plodom je bezstopkatá vajcovitá tobolka, uzatvorená v kalichu. Otvára sa 10 pravidelnými zúbkami. Obsahuje veľký počet semien okrúhlastého tvaru. U nás rastie hojne najmä vo vyšších polohách, v lesoch, najmä listnatých (optimálne v bučinách). Kvitne od konca apríla do augusta. V lužných lesoch je indikátorom vlhších náplavov, vhodných pre rozvoj lesa. Geológovia ju používajú ako indikátor výskytu medi a ťažných *kovov vôbec.*

melanemesis, is, f. – [*melan-* + g. *emesis* vracanie] melaneméza, vracenie čierneho obsahu pri žltej zimnici a i. chorobách s krvácaním do žalúdka.

melanaemia, ae, f. – [*melan-* + g. *alpha priv.* + g. *haima* krv] melanémia, prítomnosť čiernych, pigmentovaných más v krvi, napr. pri hemochromatóze.

melancholia, ae, f. – [*melan-* + g. *cholé* žlč; termín pochádza od Hippokrata: príčinou porúch zdravia je jedna z telesných štiav – čierna žlč] melanchólia, ťažkomyseľnosť, patol. smutná nálada. Od zač. 20 stor. sa tento termín vytláča vplyvom A. Meyera názvom depresia; periodická monopolárna →*depresia.*

Melancholia agitans – m. agitata, melanchólia spojená s nepokojom, nárekom, úzkosťou.

Melancholia anaesthetica – Schäferov (1888) výraz pre apaticko-abulickú depresiu.

Melancholia anxi(os)a – melanchólia spojená s neodôvodneným strachom; úzkostná depresia.

Melancholia attonica – melanchólia prejavujúca sa strnulosťou, motorické ochabnutie, stupor.

Melancholia avec délir – delírantná melanchólia (Pinel).

Melancholia cum mania – zmiešaný stav melanchólie a mánie.

Melancholia delirans – m. s bludmi a paranoidnými postojmi voči okoliu.

Melancholia errabunda – vzrušená, úzkostlivá stiesnenosť, depresia spojená s neodôvodneným pobiehaním, impulzmi úniku.

Melancholia gravis – ťažká forma depresie s halucináciami (raptus melancholicus).

Melancholia involutionalis – involučná melanchólia, involučná psychóza, depresívny stav vyskytujúci sa v neskorej dospelosti u osôb bez anamnézy predchádzajúcej duševnej poruchy, postihuje však obyčajne jedincov s črtami rigidity, kompulzívneho a inhibovaného správania. Pokladala sa za chorobu sui generis s charakteristickou symptomatológiou, v klasifikácii DSM III-R sa však zaraďuje do kategórie ,,major depression.

Melancholia nostalgica – melanchólia z chorobnej túžby po domove.

Melancholia paranoides – depresia s bludmi vzťahovačnosti, perzekučnými bludmi.

Melancholia religiosa – náboženská melanchólia.

Melancholia saltana – chorea Huntingtoni, depresia pri chorei.

Melancholia Scytthorum – Herodotov výraz, trest Skýtov od Afrodity, kt. chrám zničili a spustošili. Počas ataku sa Skýti pokladali za premenené na ženy (Théleia Nusos), družili sa k ženám, nosili ženské šaty; podľa Friedreicha išlo o duševné choroby, o blud impotentia generandi.

Melancholia simplex – jednoduchá melanchólia.

Melancholia stuporosa – melanchólia s ťažkým útlmom telesných a duševných funkcií.

melancholický typ – 1. jeden z klasických temperamentov (smútok atď.) Hippokrata; **2.** typus melancholicus – Tellenbachov výraz (1961, 1973); →*typológia.*

melancholicus, a, um – [*melan-* + g. *cholé* žlč] melancholický, ťažkomyseľný, vyvolávajúci zádumčivosť.

Melania – generický názov menších hadov žijúcich voľne vo vodách, zaradených do rodov čeľade *Maleniidae* (*Thiaridae*).

melanicterus – Winckelova choroba.

melaniferus, a, um – [*melani-* + l. *ferre* niesť] obsahujúci melanín al. iné čierne farbivo.

melaníny – [melaninum] pigmenty, kt. podmieňuje farbu kože, vlasov, chorioidey oka, dúhovky, substantia nigra v mozgu, pier, kožušiny, kutikuly hmyzu, pôdy. Ide o štruktúrne veľmi nepravidelné polyméry produkované vo forme granúl, v kt. sú viazané na proteíny. Vyskytuje sa aj v hubách, baktériách a patol. moči, ako indikátor melanotických nádorov. Alomelaníny sa vyskytujú v rastlinách a tvoria sa z bezdusíkových prekurzorov; patrí sem aspergilín, kys. humová. Eumelaníny a feomelaníny sa nachádzajú v živočíšnej ríši. Eumelaníny sú čiernej al. hnedej farby, nerozp., dusíkaté pigmenty produkované oxidačnou polymerizáciou 5,6-dihydroxyindolov odvodených enzýmovo z tyrozínu cestou DOPA; patrí sem napr. sepiomelanín. Feomelaníny obsahujú síru, sú rozp. v zásadách, žltý a červenohnedé pigmenty produkované oxidačnou polymeriáziou cysteinyldopy cestou intermediátov 1,4-benzotiazínov.

M. podmieňujú pigmentáciu kože a kožných adnexov. Utvárajú v koži clonu, kt. chráni jemné kapiláry pred poškodením UV lúčmi. Jeho obsah v koži kolíše v závislosti od času a intenzíty pôsobenia UV žiarenia.

melaninum, i, n. – [g. *melas-melanos* čierny] →*melanín.*

melanismus, i, m. – [*melan-* + *-ismus*] melanizmus, tmavé sfarbenie kože, tvorenie tmavých škvŕn na koži.

Melanismus industrialis – postupné tmavnutie populácie organizmov žijúcich v začadenom prostredí následkom selektívneho tlaku dravcov, pričom tmavšie indivíduá prežívajú požierajúc nápadnejších jedincov, favorizujúc tak genotyp s tmavším sfarbením. Takúto zmenu prekonala napr. *Biston betularia*.

Melanismus metallicus – argýria.

melan(h)idrosis, is, f. – [*melan-* + g. *hidros* pot] melan(h)idróza, tmavý, modrohnedo sfarbený pot.

melanoacanthoma, tis, n. – [*melano-* + g. *acanthoma*] zriedkavý benígny nádor epidermy zložený z keratinocytov prestúpených veľkými dendritickými, tmavo pigmentovanými melanocytmi; vyskytuje sa na hlave, najmä u starších mužov-belochov.

melanoameloblastoma, tis, n. – [*melano-* + starofranc. *amel* sklovina + g. *blastos* výhonok + *-oma* bujnenie] melanotický neuroektodermový nádor.

melanoblast – [*melanoblastos*] bunka obsahujúca melanín, kt. vzniká z neurálnej lišty a diferencuje sa na melanocyt; prekurzor melanocytu.

melanoblastóm – [*melanoblastoma*] malígny variant →*melanómu*; najzhubnejší nádor, kt. vychádza z kože väčšinou z junkčných névov, obsahuje zmenené melanoblasty.

melanoblastoma, tis, n. – [*melano-* + g. *blastos* výhonok + -oma bujnenie] →*melanoblastóm.*

melanoblastos, i, m. – [*melano-* + g. *blastos* výhonok] →*melanoblast.*

melanoblastóza – [*melanoblastosis*] mnohopočetné pigmentové névy.

Neurokutánna melanoblastóza – mnohopočetné pigmentové névy, často kombinované s naevi pilosi, lokalizované napr. v mozgu a na mäkkých plenách, kde vyvolávajú hydrocephalus internus occlusus. Prognóza je nepriaznivá.

melanocarcinoma, tis, n. – malígny melanóm.

melanocyt – [*melanocytus*] **1.** bunka bazálnej vrstvy epidermy neurogénneho pôvodu; **2.** individuálny bunkový element malígneho →*melanómu.* M. sú bunky bazálnej vrstvy epidermis produkujúce melanín. V slabo pigmentovanej koži sa pod mikroskopom javia ako ,,cellules claires Masson“, v tmavšie pigmentovanej koži ako dendritické elementy naplnené hnedými jemnými zrnkami; sekrečným produktom je elektronopticky viditeľný melanozóm. M. vznikajú u človeka pp. z neurálnej lišty. Vyskytujú sa aj v dúhovke a leptomeningoch.

melanocyte-stimulating hormone →*MSH.*

melanocyte-stimulating hormone-release inhibiting factor – MSH RIF; →*melanostatín.*

melanocytoblastóm – [*melanocytoblastoma*] malígny →*melanón.*

melanocytoma, tis, n. – [*melano-* + g. *kytos* bunka + *-oma* bujnenie] melanocytóm, nádor al. hamartóm zložený z melanocytov.

Melanocytoma compositum – névus z vretenovitých a epiteloidných buniek.

Melanocytoma dermale – **1.** naevus caeruleus; **2.** naevus caeruleaus cellularis.

Melanocytoma disci optici – nezhubný pigmentový nádor zrakového terča, obyčajne symptomatický, ale niekedy vyvoláva neostré videnie.

melanocytosis, is, f. – [*melano-* + g. *kytos* bunka + *-osis* stav] melanocytóza, stav charakterizovaný nadmerným počtom melanocytov v tkanivách.

Melanocytosis oculodermalis – naevus Otae.

melanocytus, i, m. – [*melano-* + g. *kytos* bunka] →*melanocyt.*

melanoderma, tis, n. – [*melano-* + g. *derma* koža] nadmerná pigmentácia kože. Ide o hyperpigmentáciu kože so zvýšeným obsahom melanínu v koži následkom zvýšenej produkcie melanínu normálne prítomnými melanocytmi al. zvýšeného počtu melanocytov s tvorbou hyperpigmentovaných škvŕn.

Melanoderma cachecticorum – m. kachektických, vysilených osôb.

Melanoderma parasiticum – choroba vagabundov.

Melanoderma senile – starecká m.

melanodermia, ae, f. – [*melano-* + g. *derma* koža + *-ia* stav] abnormálna pigmentácia kože. Difúzna hyperpigmentácia môže vznikať z hormonálnych príčin (m. Addisoni, gravidita), pri tbc, malárii, cirhóze pečene, Hodgkinových lymfómoch, dermatózach (erythrodermia, dermatomyozitída, lupus erythematosus systemicus) al. dlhotrvajúcom užívaní niekt. liekov (arzén, chlórpormazín, antimalariká).

Melanodermia toxica – charakterizujú pozápalové hyperpigmentácie kože na miestach exponovaných svetlu (tvár, krk, prsná časť hrudníka) u ľudí, kt. prichádzajú v práci do styku s minerálnymi olejmi a ich derivátmi. Nie sú zriedkavé ani škvrnité hyperpigmentácie vyvolané zvýšenou aktivitou melanocytov v nadväznosti na zápalové dermatózy (lichen ruber planus, lichen simplex chronicus, herpes zoster, psoriasis vulgaris a i.).

Th. – treba odstrániť príčiny, chrániť sa pred slnečným žiarením a používať protisvetelné krémy (Contraviol®). Lokálne sa aplikujú bieliace prostriedky (Sol. hydrogenii peroxidati 5,0, Cerae lanae aa 20,0).

melanodermatitis, itidis, f. – [*melano-* + g. *derma* koža + *-itis* zápal] melanodermatitída, zápal kože so zvýšenou pigmentáciou.

Melanodermatitis lichenoides – lichenoidná melanodermatitída, kožné ochorenie vzniknuté po styku kože s cudzorodými látkami (napr. dechtom), podobné lišaju.

Melanodermatitis toxica – toxická melanodermatitída, ochorenie s tvorbou pigmentácií na častiach vystavených svetlu, napr. po expozícii farbív, olejov, vazelíny ap.

melanodontia, ae, t. – [*melano-* + g. *odús-odontos* zub] angl. black stain, melanodoncia, tmavé zubné povlaky mliečneho chrupu.

melanofág – [*melanophagus*] histiocyt vyplnený fagocytovaným melanínom.

melanoferitín – skr. MTf, molekula príbuzná transferínu a schopná viazať železa. Membrábnový proteín, existuje i solubilná forma (sMTf). Funckiu MTf úplne nepoznáme. Študuje sa v súvislosti s Alzheimerovou chorobou.

melanofor – [*melanophoros*] kožný chromatofor, bunka obsahujúca v cytoplazme melanín, kt. sa tvorí v melanoblastoch. Vyskytuje sa najmä v bunkách rýb, obojživelníkov a plazov.

melanoforín – princíp stimulujúci melanofory.

melanogén – [*melano-* + g. *gennan* tvoriť] bezfarebný chromogén, konvertibilný na melanín, kt. sa vyskytuje v moči pri niekt. chorobách.

melanogenesis, is, f. – [*melano-* + g. *genesis* vznik] tvorba melanínu.

melanoglossia, ae, f. – [*melano-* + g. *glossa* jazyk] melanoglosia, ,,čierny jazyk“, lingua nigra.

melanoid – látka podobná melanínu, kt. vzniká zahriatím proteínu v koncentrovanej HCl.

Melanolestes – rod hmyzu.

***Melanolestes picipes* –** druh, kt. poštípanie vyvoláva obraz podobný osiemu, ale je intenzívnejší.

melanoleukoderma, tis, n. – [*melano-* + g. *leukos* biely + g. *derma* koža] škvrnitý vzhľad kože ako pri chron. otrave arzénom.

Melanoleukoderma coli – syfilitická leukoderma.

melanóm – [*melanoma*] nádor z neoplasticky proliferovaných melanocytov.

Malígny variant nádoru sa označuje aj ako *melanoblastóm*, benígne varianty ako *pigmentové névy*. M. je neuroektodermového pôvodu. Incidenica m. progresívne narastá, čo súvisí so zvyšujúcou sa expozíciou populácie slnečnému žiareniu. U žien je najčastejšie lokalizovaný na chrbte a dolných končatinách.

Charakteristickým znakom m. je asymetria lézie, neostré, nepravidelné okraje, nehomogénne sfarbenie lézie, kt. môže byť čiernomodrá, hnedá, ružová až biela, Ø je zvyčajne > 6 mm. Makroskopický vzhľad m. závisí od produkcie melanínu; melanocyty si zachovávajú schopnosť tvoriť melanín aj v podmienkach nádorového rastu. Pacienti udávajú často zmenu névu (veľkosť, farba), inak vo včasnom štádiu nemajú nijaké symptómy.

M. môže vzniknúť malignizáciou benígneho pigmentového névu (najmä tzv. junkčného a zmiešaného pigmentového névu, kt. majú junkčnú zónu aktivity), často s anamnézou jeho traumatizácie, a to v každom veku a v ktorejkoľvek lokalizácii, najmä však na dlani, stupajách a v oblasti vonkajšieho genitálu. K jej príznakom patria najmä zmeny veľkosti, krvácanie, ulcerácia, zmeny pigmentácie a i. Névy javiace tieto príznaky by sa mali chir. odstrániť a biopticky vyšetriť. Zväčšenie pigmentových névov však môžu podmieniť aj iné zmeny, ako je fibrotizácia, zápal, cystické zmeny, traumatizácia ap. M. môže vzniknúť aj de novo.

M. vzniká takmer vždy na mieste junkčnej zóny. V začiatočných štádiách (*melanoma incipiens*) vzniká na tomto mieste proliferácia a aktivácia melanocytov. Proliferované melanocyty sú veľmi polymorfné, šíria sa jednotlivo al. v postupne sa zväčšujúcich hniezdach. Môžu mať kuboidálny, polygonálny tvar s ostro vyznačenými hranicami cytoplazmy (pripomínajúci epitel) al. tvar vretien. Niekedy sa zisťujú aj obrovské viacjadrové bunky. Obyčajne sú prítomné početné mitózy vrátane patol. Častá je výrazná zápalová reakcia. Tvorba melanínu v melanocytoch kolíše od nulovej (amelanotický melanoblastóm) až po masívnu, a to nielen od prípadu k prípadu, ale aj na rôznych miestach toho istého nádoru. Niekedy sa melanín v bežnom preparáte amelotického variantu nespozoruje, ale dá sa dokázať špeciálnymi striebriacimi impregnačnými metódami.

M. sa vyskytuje v každom veku, avšak len zriedka pred pubertou. Okrem kože môže vzniknúť v oku, spojovke, nose, ústnej dutine, bronchu, na meningoch a i. Rastie a generalizuje rôzne rýchlo, hematogénne i lymfogénne. Metastázy bývajú mnohopočetné a často dosahujú veľké rozmery. Melanómy trupu generalizujú rýchlejšie ako nádory končatín a tváre. Masívna generalizácia môže zapríčiniť melaninúriu.

Rozoznávajú sa 4 formy kožných m.: **1.** povrchový (superficiálny) m.; **2.** m. z malígneho lentiga; **3.** nodulárny m.; **4.** melanokarcinóm. Najčastejhší je povrchovo sa šíriaci m. (70 %), menej často nodulárny m., lentigo maligna a akrálny lentiginózny m. lokalizovaný na dlaniach, stupajách a nechtových lôžkach.

Štádium melanómu podľa American Joint Committee of Cancer, (AJCC) sa určuje podľa hrúbky m. Pri hrúbke < 0,85 mm 5 r. prežíva 99 %, pri hrúbke 0,85 – 1,69 mm 94 %, pri hrúbke 1,7 – 3,65 mm 78 % a pri hrúbke > 3,65 mm len 42 % pacientov. Najdôležitejšie prognostické faktory okrem hrúbky nádoru, je počet lymfocytov, infiltrujúcich nádor, mitotický index, regresia nádoru, lokalizácia nádoru, pohlavie, ulcerácia a prítomnosť satelitných lézií. Význam histol. vyšetrenia je nielen v pozit. dg. a

dfdg., ale aj v určení hĺbky nádorovej infiltrácie, kt. sa udáva napr. v mm ako tzv. Breslowov údaj, čo má veľkú prognostickú hodnotu.

Určenie štádia malígneho melanómu podľa AJCC

Štádium	Kritériá	5-ročné prežitie (%)
IA	Lokalizovaný melanóm < 0,75 al. úroveň II(T1N0M0)	95
IB	Lokalizovaný melanóm 0,76 – 1,5 mm al. úroveň II (T2N0M0)	90
IIA	Lokalizovaný melanóm < 1,5 – 4 mm al. úroveňV (T3N0M0)	80
IIB	Lokalizovaný melanóm < 4 mm al. úroveň V(T4N0M0)	70
III	Limitované uzlinové metastázy postihuje len jednu oblasť al. < 5 tranzitných metastáz bez metastáz v uzlinách (hocijaké T, N2, M0)	25
IV	Pokročilé reg. metastázy (hocijaké T, N2, M0)	20
	al. pacient s metastázami v koži a podkoží (M1)	10
	al. vo vnútorných orgánoch (M2)	> 5

M. oka môžu mať viaceré formy (vzostupný stupeň malignity): **1.** vretenovitobunkový typ A (vretenovité bunky sú uniformné, majú málo cytoplazmy a kondenzované jadro bez jadierka); **2.** vretenovitobunkový typ B (bunky sú väčšie, majú viac cytoplazmy a nukleoly); **3.** epiteloidný typ (bunky sú polygonálne, pripomínajú epitel); **4.** zmiešaný typ B + epiteloidný typ; **5.** fascikulárny typ (vretenovité bunky typu B sú palisádovito usporiadané v skupinách, niekedy vzniká až dojem adenokarcinómu).

Familárny malígny melanóm – angl. familial malignant melanoma- syndrome, skr. FAMM sy., dysplastický névový sy., choroba BK-mole (B a K sú iniciálky mien pacientov), sy. familiárneho m. Prvý ho opísal Lynch a spol. (1983). Ide o autozómovo dominantne dedičnú chorobu, kt. charakterizujú malígne m. a névy z melanocytov s atypiami v stratum basale epidermis, početnými izolovanými, ako aj junkčne spojenými melanocytmi a splývaním ložísk. V hornej vrstve dermis je koncentrická lamelárna fibroplázia, v hornom kóriu silná lymfohistiocytová infiltrácia s početnými melanofágmi.

Dg. kritédiá: 1. malígne m. (riziko ochorenia v potomstve > 50 %), kt. sa môžu zjaviť de novo na nezmenenej koži al. vyvinúť z dysplastických névov; ide o veľké (Ø > 6 mm), nepravidelne pigmentované makuly al. plaky s polycyklickými okrajmi; 2. dysplastické névy menlivého počtu (1 – 100), oválne, svetlohnedé ložiská (Ø 8 – 12 mm), centrálne vyvýšené, usporiadané paralelne s kožnými riasami; 3. normálne névy a ,,materské znamienka“ (myeloproliferatívny sy.); 4. možná segmentálna lokalizácia.

Juvenilný melanóm – starší názov pigmentového →*névu* z epiteloidných a vretenovitých buniek.

Nezvyčajným typom m. je ***akrálno-lentiginózny melanóm*** (melanoma acrale-lentiginosum). Postihuje najmä farebných jedincov, vyskytuje sa najmä na dlaniach a stupajoch, predovšetkým na distálnych článkoch prstov, napr. na hrote prsta al. nechtovom lôžu, resp. platničke nechtu (m. subunguale); niekedy sa vyskytuje na povrchu slizníc, napr. vulvy al. pošvy. Typická je nepravidelná, zväčšujúca sa makula, kt. má dlhšie neinvazívne obdobie.

Th. – prim. kožná lézia sa odstraňuje chir. po starostlivom vyšetrení kože, lymfatických uzlín a orgánov, v kt. by mohli byť vzdialené metastázy. Biopsia je excízna, zahrňuje okolie lézie, kt. je 1 cm pri lézii hrubej < 1 mm, pri hrúbke lézie 1 – 4 mm je okraj 2 cm a pri hrúbke > 4 mm je okraj 3 cm. Po operácii sa pacient sleduje v 3-mes. intervaloch počas 1. r., potom 3-krát/r. v 2. r., ďalšie 2 r. raz/6 mes.a neskôr raz/r. Pri vyšetrení sa pátra po lokálnej recidíve nových prim. m., metastázach v

regionálnych lymfatických uzlinách a vzdialených metastázach (rtg snímka hrudníka, hepatálne testy, LD, USG pečene). Dôležité je samovyšetrovanie kože pacientom, ako aj prevencia nových m.

Regionálne lymfatické uzliny – excidujú sa pri metastatickom po-stihnutí al. profylakticky (th., resp. profylaktická lymfadenektómia). Po th. lymfadenektíomii 1/4 pacientov prežije 10 r. Výsledky sú tým lepšie, čím menej je postihnutých lymfatických uzlín. Profylaktická lymfadenektómia nezlepšuje prežitie s výnimkou pacientov s hrúbkou m. 1 – 4 mm. Vykonáva sa aj pri mikroskopickej infiltrácii sentinelovej (spádovej) lymfatickej uzliny prim. m.

Adjuvantná th. po operácii – interferón sa podáva v dávke 3 mil. j. s. c. 3-krát/týžd. počas 18 mes. Výskyt relapsov znižuje aj aktívna imunoterapia – aplikácia melanómových vakcín.

Regionálna perfúzia končatín cytostatikami – podáva sa melfalán a imunomodulátory (faktor nekrotizujúci nádory, interferón g), príp. v kombinácii s hypertermiou, čím sa dosahuje 80 – 90 % remisií, avšak bez predĺženia prežitia.

Metastatický m. s postihnutím lymfatických uzlín, pľúc, pečene, kože, GIT a CNS má zlú prognózu. Súčasná th. indukuje parciálne a zriedka aj kompletné remisie. Cytostatiká nie sú veľmi účinné, najčastejši používaný dakarbazín dosahuje < 20 % remisií. Iné účinné cytostatká sú: cisplatina, karmustín, taxol a tamoxifén. Pri pokročilom m. dosahuje interferón ~ 10 % remisií. Najúčinnejší je pri malých nádoroch. Interleukín-2 (IL-2) je účinný pri samostatnom podaní al. v kombinácii so zabíjačmi aktivovanými lymfokínom (bunky LAK). Niekt. kombinácie dosahujú 55 – 75 % remisií, najúčinnejšia je alternácia chemoterapie (kombinácia cisplatina + dakarbazín + vinblastín) a imunoterapie (IL-2 s IFN), kt. dosahuje remisiu u 2/3 pacientov s metastatickým m. Imunoterapia nie je efektívnejšia pri metastázach v CNS. Časť pacientov s kompletnou remisiou po th. imunomodulátormi prežíva dlhodobo.

Liečebné schémy chemoterapie pri malígnom melanóme:

BOLD – bleomycín 15 mg i. v. 1. a 4. d + vinkristín 1 mg/m2 i. v. 1. a 5. d + lomustín 80 mg/m^2 p. o. 1. d + dakarbazín 200 mg/m^2 i. v. 1. – 5.d; cykus a opakuje raz/4 týžd.

DDP-DTIC-VBL/IL-2 – IFN-γ – cisplatina 20 mg/m^2 i. v. 2. – 5. d + dakarbazín 800 mg/m^2 i. v. 1. d + vinblastín 1,6 mg/m^2 i. v. 1. – 5. d + IL-2 9 mil. j./m^2 v kontinuálnei i. v. infúzii 6. až 10. a 17. – 21. d + IFN-γ 5 mil. j./m^2 i. m. 6. – 10. a 17 – 21. d; cyklus a opakuje raz/3 týžd.

DDP + IL-2 + IFN-γ – cisplatina 100 mg/m^2 i. v. 1. d + IL-2 18 mil. j./m^2 v kontinuálnej i. v. infúzii 3. až 6. a 17. – 21. d + IFN-γ 9 × 10^9 j. 3-krát/týžd; cyklus sa opakuje raz/4 týžd.

DTIC – dakarbazín 250 mg/m^2 i. v. 1. – 5. d; cyklus sa opakuje raz/3 týžd.

IFN – interferón-γ 3 mil. j. s. c. 3-krát/týžd; v th. sa pokračuje do progresie.

VDP – vinblastín 5 mg/m^2 i.v. 1. a 2. d + dakarbazín 150 mg/m2 i. v. 1. – 5. d + cisplatina 75 mg/m^2 i. v. 5. d; cyklus sa opakuje raz/21 – 28 d.

melanoma, tis, n. – [*melan-* + *-oma* bujnenie] →*melanóm.*

Melanoma acrale-lentiginosum – akrálno-lentiginózny melanóm.

Melanoma amelanoticum – nepigmentovaný malígny melanóm.

Melanoma Cloudmani S91 – tuhý, čierny podkožný nádor, vyskytuje sa na báze chvosta DBA myších samičiek, je transplantovateľný, metastazuje do iných DBA a BALB/c myší.

Melanoma Hardingi-Passeyi – tansplantovateľný, nemetastazujúci melanóm ušníc hnedých myší.

Melanoma intraoculare – m. oculi malignum.

Melanoma juvenile – névus z vretenovitých a epiteloidných buniek.

Melanoma lentigo maligna – ohraničená Dubreuilhova prekancerózna melanóza, má malígne melanocyty roztrúsené len v bazálnej vrstve epidermy, na rozdiel od tejto prekancerózy je prítomná väčšia atypia buniek a neskôr aj prenikanie melanínu do kória.Vyskytuje sa na miestach expomnovaných slnku, najmä na tvári. Začína sa ako ohraničená škvrna čiernej, hnedočervenej al. okrovej farby (lentigo maligna, Hutchinsonova melanotická peha) a pred inváziou do kože sa zväčšuje rastom do strán. Tento typ je najpomalšie rastúci a najneskôr metastazujúci, najmenej agresívny typ malígneho melanómu.

Melanoma malignum – malígny nádor z melanocytov, vzniká de novo al. z preexistujúceho benígneho névu al. lentigo maligna. Postihuje najčastejšie kožu, ale môže sa vyskytnúť aj v ústnej dutine, pažeráku, análnom kanáli, pošve, na leptomeningoch, spojovkách a v oku. Rozoznávajú sa 4 klin. typy: povrchový difúzny, lentigo maligna, akrálnolentiginózny melanóm a melanokarcinóm.

Melanoma mucosae – postihuje sliznice, najmä podnebia, ale aj inde na hlave al. krku, genitáliách a v pažeráku, vyskytuje sa najmä u starších žien; väčšinou ide o lentiginózne, ale môžu sa vyskytnúť aj uzlovité a povrchovo difúzne melanómy.

Melanoma nodulare – uzlovitý melanóm kože, nie je plochý (ako povrchový a lentigo malinga), ale má uzlovitý tvar; z miesta dermato-epidermovej junkcie invaduje do epidermy aj do do kória. Vyskytuje sa na hlave, krku a trupe, je to uniformne pigmentovaný, vyvýšený, bizarne sfarbený uzlík, kt. sa rýchlo zväčšuje a obyčajne exulceruje; môže vznikať de novo al. z preexistujúceho malígneho melanómu iného typu.

Melanoma oculi malignum – malígny melanóm, vzniká zo štruktúr oka, obyčajne choriodey, vráskavca al. dúhovky; postihuje osoby medzi 5. a 6. dekádou; najčastejšie metastazuje do pečene; pečeňová metastáza býva už predzvesťou blízkeho exitu.

Melanoma subunguale – akrálno-lentiginózny melanóm, postihuje nechtovú platničku al. lôžko nechtu.

Melanoma superficiale diffusum – najčastejší typ malígneho melanómu kože s periódou radiálneho bujnenia atypických melanocytov v epidermis, obyčajne spojeného s lymfocytovou bunkovou odpoveďou, príp. úplnou regresiu radiálnej rastovej fázy; vykazuje vertikálny invazívny rast, kt. prevažuje nad radiálnou fázou. Vyskytuje sa najčastejšie na dolných končatinách, chrbte ako malá pigmentovaná makula až plochá hmatateľná lézia s neostrým ohraničením pri zväčšovaní sa. Melanocyty sú dlhší čas len v epiderme, roztrúsené v jej všetkých vrstvách a len neskôr prenikajú do kória.

Melanoma uveae malignum – najčastejší typ malígneho melanómu oka, bujnenie melanocytov uvey; často mu predchádza névus uvey.

melanomatosis, is. f. – [*melan-* + *-omatosis* bujnenie] melanomatóza, tvorba melanómov na rôznych častiach tela.

melanonychia, ae, f. – [*melan-* + g. *onyx-onychos* necht + *-ia* stav] tmavé sfarbenie nechtov.

melanophoros, i, m. – [*melano-* + g. *genesis* vznik] →*melanofor.*

melanoplakia, ae, f. – [*melano-* + g. *plax-plakos* plocha] prítomnosť pigmentových škvŕn na jazyku a sliznici.

melanoptysis, is, f. – [*melano-* + g. *ptyein* pľuť] expektorácia čierneho spúta, napr. pri antra-kóze.

melanorrhoea, ae, f. – [*melano-* + g. *rhoiá* tok] odchod čiernej stolice, meléna.

melanosarcoma, tis, n. – [*melano-* + g. *sarcoma* zhubný nádor] melanosarkóm, zhubná forma melanómu, melanoblastóm.

melanosarcomatosis, is, f. – [*melano-* + g. *sarcoma* zhubný mezenchýmový nádor] melanosarkomatóza, mnohonásobný generalizovaný melanosarkóm.

melanoscirrhus, i, m. – [*melano-* + g. *skirrhos* tvrdý] melanoskirhus, tvrdý pigmentový nádor s hojným obsahom väziva.

melanosis, is, f. – [*melan-* + *-osis* stav] →*melanóza.*

Melanosis bulbi – m. oculi.

Melanosis coli – čierne al. tmavohnedé sfarbenie sliznice hrubého čreva následkom nahromadenia pigmentu v makrofágoch usídlených v lamina propria.

Melanosis iridis – abnormálna pigmentácia dúhovky infiltrovanej melanoblastmi.

Melanosis neurocutanea – veľký naevus pilosus sprevádzajúci malígne melanómy meningov.

Melanosis oculi – m. bulbi, obyčajne vrodená difúzna hyperpigmentácia uvey a často povrchnejších tkanív oka.

Melanosis oculocutanea – naevus Otae.

Melanosis praecancerosa circumscripta Dubreuilh – lentigo maligna melanoma.

Melanosis Riehl – škvrnitá m. vo forme svetlých al. tmavých hnedých pigmentácií, najmä na čele, v oblasti líc, za ušnicami, na stranách krku a na miestach exponovaných slnku. Vyskytuje sa najmä u žien a môže sa prejavovať zápalovými reakciami fotosenzitivity, pp. fototoxickými.

Melanosis sclerae – vrodené škvrnité pigmentácie na rohovke.

Melanosis toxica – melanodermatitis toxica lichenoides.

melanosoma, tis, n. – [*melano-* + g. *soma* telo] melanozóm, okrúhly al. ovoidný submikroskopický útvar v cytoplazme melanocytov, kde sa tvorí pôsobením enzýmu tyrozinázy pigment melanín; prenášajú sa z melanocytov do keratinocytov.

melanosome-dispersing hormone – MSH.

melanostatín – angl. *melanotropic inhibiting factor* (MIF), *MSH-release inhibiting hormone* (MRIH), inhibičný faktor uvoľňovania hormónu stimulujúceho melanocyty, inhibičný faktor, kt. sprostredkúva hypotalamickú kontrolu hormónu hypofýzy MSH. Aktivitu m. má viacero látok, napr. vedľajší reťazec tripeptid oxytocínu (Pro-Leu-GlyNH_2), MIF-I, $C_{13}H_{24}N_4O_3$. Potencuje zmeny správania vyvolané DOPA.

melanotrichia, ae, f. – [*melano-* + g. *thrix-thrichos* vlas + *-ia* stav] abnormálna pigmentácia vlasov.

melanotrof – [*melano-* + g. *trofé* výživa] typ hypofýzových buniek, kt. produkujú MSH a β-endorfíny. Vyskytujú sa hojne pri zvieratách s pars intermedia; u ľudí je ich veľmi málo.

melanotropic hormone – MSH.

melanotropic inhibiting factor – faktor inhibujúci melanotropín; melanostatín.

melanotropín – [*melanotropinum*] – hormón hypofýzy stimulujúci rozptyl melanínu v bunkách obsahujúcich pigment a podmieňujúci stmavnutie kože; →*MSH.*

melanotropinum, i, n. – [*melano-* + g. *trepein* obracať] melanotropín; →*MSH.*

melanóza – [*melanosis*] abnormálne ukladanie pigmentu, forma dyschrómie.

Dubreuilhova prekancerózna melanóza – malígne →*lentigo.*

Prim. získaná melanóza spojovky – plochá, hnedá povrchová škvrna zapríčinená intraepitelovo uloženými melanocytmi v spojovke. Bez atypie je benígna, s atypiou sa spája s vysokým rizikom vzniku melanómu, preto ju treba odstrániť. Vykonáva sa excízia, kryoterapia al. laserová th., úspešná býva aj lokálna aplikácia 0,02 – 0,04 % mitomycínu C vo forme kv. počas 4 týžd.

melanozóm – zrno v melanocytoch obsahujúce melanín.

melanterit – nerast, síran železnatý $FeSO_4$.

melanthigenin – syn. hederagenín.

melantín – amorfný jedovatý glykozid al. saponín zo semien rastliny *Nigella sativa*.

melanuria, ae, f. – [*melan-* + g. *úron* moč] melanúria, vylučovanie melanínu močom.

melanychia, ae, f. – [*melan-* + g. *onyx-onychos* necht] čierna pigmentácia nechtov.

Melaril® – neuroleptikum; →*tioridazínhydrochlorid.*

melarzoprol – 2-[4-[(4,6-diamino-1,3,5-triazin-2-yl)amino]fenyl]-1,3,2-ditiarzolan-4-metanol, $C_{12}H_{18}AsN_6OS_2$, M_r 398,34; antiprotozoikum účinné proti trypanozómam (Arsobal®, Mel B®).

MELAS – skr. angl. mitochondrial encephalopathy, lactic acidosis, and stroke-like episodes, familiárne sa vyskytujúca mitochondriopatia s laktátovou acidózou a epizódami podobnými iktom. Ide o vrodenú encefalomyopatiu vyvolanú maternálnou bodovou mutáciou mtDNA a postihnutím mitochondriových enzýmov (cytochróm-*c*-oxidázy). Choroba sa manifestuje v batolivom veku zastavením psychomotorického vývoja, poruchou kognitívnych funkcií, zastavením rastu, difúznou hypotóniou, epizódami fokálnej al. generalizovanej epilepsie. V ďalšom vývoji sa zjavujú epizódy akút. záchvatov, pripomínajúce iktus dospelých, prejavujú sa akút. hemiparézou, hemianopsiou, kortikálnym krvácaním. Počas záchvatu sú vysoké hodnoty sérového laktátu. Sekundárne sa rozvíja progresívna demencia. Prognóza je infaustná.

melasicterus, i, m. – [g. *melas* čierny + g. *ikteros* žltý] melasikterus, tmavý ikterus, žlté sfarbenie kože s tmavým odtieňom.

melasma, tis, n. – [g. *melasma* čierno sfarbené miesto] melazma, tmavé škvrny na koži, generalizované kožné pigmentácie.

Melasma gravidarum – melazma v gravidite.

Melasma suprarenale – nadobličková melazma, tmavé sfarbenie kože pri Addisonovej chorobe.

Melaton nálevové vrecká® (Slovakofarma, Liečivé rastliny) – Herba origani, Herba melissae, Flos lavandulae. Specis. Nálev z čajoviny má mierny sedatívny účinok, pôsobí uspokojujúco na nervovú sústavu. Je vhodný na pitie pred spaním.

melatonín – *N*-[2-(5-metoxy-1*H*-indol-3-yl)etyl]acetamid, $C_{13}H_{16}N_2O_2$, M_r 232,27; hormón epifýzy a periférnych nervov u človeka opíc a dobytka. Tvorí sa z tryptofánu cestou serotonínu, z kt. vzniká acetyláciou. Rýchlosť syntézy v tele sa dá stanovovať in vivo pomocou posledného z enzýmov syntézy m., t. j. hydroxyindol-*O*-metyltransferázy (HIOMT). Sekrécia m. vykazuje 24-h diurnálny cyklus, závislý od cyklu svetlo (inhibícia) – tma (stimulácia). Priemerné hodnoty vylučovania m. močom individuálne kolíšu medzi 0 a 39 ng/8 h; ~ 60 – 70 % celkového denného výdaja je medzi 23. a 7. h. Hodnoty v sére u žien sa zvyšujú počas menštruácie a kolíšu aj s ročným obdobím. Jeho sekréciu zvyšuje noradrenalín.

M. vyvoláva zblednutie kože obojživelníkov, ato zabránením účinku MSH a podporením agregácie melanozómov. Pokladá sa za mediátor antigonadotropnej aktivity fotoperiodických cicavcov vyvolanej svetlom, ako aj sfarbenia srsti. Dôležitá je aj jeho úloha v termoregulácii niekt.

ektotermických organizmov a regulácii rytmu lokomotorickej aktivity vrabcov. U ľudí sa mu pripisujú tieto účinky:

1. Účasť na regulácii *cirkadiánneho rytmu* (biol. hodiny), spánku a nálady. Jeho vrcholové koncentrácie m. v sére koincidujú so spánkom. Pokladá sa preto, za prirodzený ,,spúšťač“ spánku a podáva sa pri insomnii. V dávke 0,1 – 5 mg/noc uľahčuje zaspávanie (do 6 min v porovnaní s 25 min v kontrolnej skupine, kt. sa podávalo placebo) a predĺžuje spánok (~ o 10 %), najmä fázu REM. Vyvoláva ,,fázový posun“, posunutie biol. hodín dopredu al. dozadu. Umožňuje reguláciu spánku, napr. pri prechode časovými pásmami. Slepí ľudia často trpia nespavosťou a počas dňa spavosťou, pretože na nich nevplýva striedanie svetla a tmy, podnety, kt. u väčšiny ľudí nastavujú vnútorné hodiny na 24-h cykly. Zistilo sa, že melatonínom možno vyvolať prestavbu týchto hodín.

Ranná ospalosť pritom chýba. Max. hypnotický účinok sa lineárne znižuje z 3 h napoludnie na 1 h o 21.00 h. Podávanie m. 3 týžd. vo forme tbl. s pomalým uvoľňovaním (1 – 2 mg/d) zlepšuje kvalitu a trvanie spánku u starších osôb trpiacich insomniou.

Mechanizmus hypnotického účinku m., kt. nezávisí od endogénneho cirkadiánneho rytmu, sa vysvetľuje poklesom jadrovej teploty. Fyziol. hypnotické dávky m. však neovplyvňujú teles-nú teplotu. Modifikujú obsah monoamínových neurotransmiterov v mozgu a iniciujú kaskádu dejov vrcholiacich aktiváciou spánkových mechanizmov. Podávanie m. priaznivo ovplyvňuje príznaky z prechodu časovými pásmami. Nie je tiež známe, či ide o prim. hypnotický účinok m. al. o resynchronizáciu cirkadiánneho rytmu. Pacienti s depresiou majú nízke nočné hodnoty m. v sére a pacienti so sezónnymi afektívnymi poruchami fázovo oneskorenú sekréciu m.

2. Regulácia *nástupu puberty, ovariálneho cyklu a reprodukcie*.

3. Regulácia *nádorového rastu*. Pinealektómia zrýchľuje rast nádorov, kým podávaním m. možno tomuto účinku zabrániť; m. inhibuje tumorigenézu vyvolanú karcinogénmi. M. sa podával spolu s DHEA a estrogénmi v th. karcinómu prsníka. Predpokladá sa, že m. blokuje estrogénové receptory prsníkových buniek a má antiproliferatívny účinok. Inhibuje proliferáciu kultivovaných epitelových buniek z karcinómu prsníka. Ide pp. o down-reguláciu génovej expresie v bunkovom jadre al. o inhibíciu uvoľňovania a aktivity stimulačných rastových faktorov. M. môže modulovať aj aktivitu rozličných receptorov v nádorových bunkách. Významne znižuje MCF-7 väzbovú afinitu estrogénových receptorov a ich expresiu. M. chráni tiež bunky prsníka pred účinkom chem. karcinogénov, voľných radikálov a kortizolu.

Ako silný lapač voľných radikálov má protinádorový účinok, tým že chráni molekuly, najmä DNA pred oxidačným poškodením. Antioxidačný účinok m. sa však dostavuje až po vysokých dávkach (1 – 5 mg na noc). Vysoké dávky (20 – 40 mg/d p. o.) m. sa osvedčili aj v th. malígných nádorov (glioblastóm, rakovina prsníka, melanóm).

4. *Účasť na starnutí* – m. má antioxidačné a imunostimulačné účinky. Vekovo podmienený pokles nočnej sekrécie m. u ľudí sa však pokladá skôr za následok starnutia ako za jeho príčinu.

6. *Stimulácia imunitného systému*. M. zvyšuje tvorbu cytokínov indukovaných pomocnými T-bunkami (interleukín-2 a interleukín-4).Zabraňuje imunosupressi vyvolanej stresom. Chráni bunky kostnej drene pred apoptózou účinkom cytotoxických látok. Receptory na T-lymfocytoch (CD4), nie však na B-lymfocytoch, majú vysokú afinitu k m.

Dávky 300 – 500 mg na noc zvyšujú sérové hodnoty m. na 10 – 100-násobok hodnôt pozorovaných u mladých osôb. Na dosiahnutie účinku sú však potrebné dávky 1000 – 5000 mg na noc. Niekt. autori odporúčajú podávať m. všetkým ľuďom, iní vystríhajú pred jeho nekontrolovaným užívaním, pretože účinky m. neboli overené. M. má u ľudí aj antigonádový a antiovulačný účinok, podobne ako pri niekt. sezónne a nesezónne sa rozmnožujúcich cicavcov. Ku kontraindikáciám patrí gravidita; nemá sa podávať u žien, kt. chcú rodiť. Dávky 75 mg/d sa skúšali ako antikoncepčné prostriedky.

Mel B® – antiprotozoikum; →*melarzoprol.*

Melbex® (Lilly) – antineoplastikum, kys. mykofenolová.

Meldane® (Chemagro) – insekticídum; kumafos.

melebiáza – β-galaktozidáza.

meledská choroba – [Meleda, malý ostrov na východe Jadranského mora, kde je choroba rozšírená následkom pokrvného príbuzenstva] →*choroby.*

meléna – [*melaena*] stolica dechtovito čiernej farby obsahujúca natrávenú krv. Príznak krvácania do hornej časti GIT (v priebehu ďalšej pasáže nastáva natrávenie a chemické reakcie v dôsledku pôsobenia črevných baktérií). Príčinou môže byť peptický vred al. erozívna gastritída (často podmienená nesteroidovými antireumatikami vrátane aspirínu), nádory, Malloryho-Weissov sy., pažerákové varixy, koagulopatie a i. Niekt. stavy sa môžu súčasne spájať s hematemézou. M. je indikáciou na endoskopiu, silné krvácanie môže mať za následok hypovolémiu. Čierne sfarbenie stolice môžu vyvolať aj niekt. zložky poptravy al. lieky (železo, adsorpčné uhlie).

Meleneyov vred – [Meleney, Frank Lamont, 1889 – 1963, amer. chirurg] progresívna synergická gangréna; →*ulcus phagedenicum.*

melengestrol – 17β-hydroxy-6-metyl-16-metylénpregna-4,6-dien-3,20-dión; 6-metyl-16-metylén-17β-hydroxy-α-6-progesterón, $C_{23}H_{30}O_3$, M_r 354,47; antineoplasticky účinný progestogén (acetát $C_{25}H_{32}O_4$ – MGA).

meletin – syn. kvercetín.

Melex® (Sankyo) – anxiolytikum; →*mexazolam.*

melezitóza – *O*-α-D-glukopyranozyl-(1→3)-β-D-fruktofuranozyl-β-D-glukopyranozid, $C_{18}H_{32}O_{16}$, M_r 504, 44; trisacharid vybudovaný z 2 mólov glukózy a 1 mólu fruktózy. Vyskytuje sa v manne jedlej *Pinus virginiana* Mill., *Pinaceae* a i. V období sucha ho včely získavajú z manny, následkom čoho sa zhoršujú vlastnosti medu a podmieňujú jeho nevhodnosť na udržovanie včiel, je však zdrojom m.

melfalan – syn. fenylalanínmustard, L-sarkolyzín, L-PAM; 4-*bis*(2-chlóretyl)amino-L-fenylalanín, $C_{13}H_{18}Cl_2N_2O_2$, M_r 305,20; cytostatikum s alkylačným mechanizmom účinku. Alkylačná skupina je viazaná na prirodzený metabolit, aminokyselinu fenylalanín. V tele sa postupne degraduje, nemetabolizuje sa v pečeni. Plazmatický $t_{0,5}$ je 1,3 – 1,8 h. Len malé množstvo sa vylučuje v nezmenenej forme obličkami.

Indikácie – myelóm, adenokarcinóm ovárií v pokročilom štádiu, karcinóm prsníka, polycythaemia vera, lokalizovaný malígny melanóm končatín, lokalizovaný sarkóm mäkkých tkanív končatín, pokročilý neuroblastóm u detí.

Kontraindikácie – precitlivenosť na m., gravidita, útlm kostnej drene.

N*ežiaduce účinky* – ťažká myelosupresia s následnou leukopéniou a trombocytopéniou, nevoľnosť, vracanie, alopecia, mutagénny a kancerogénny účinok.

Dávkovanie – 0,3 – 0,5 mg/kg/d v i. v. infúzii 5 % glukózy al. fyziol. rozt.; príp. opakovane po úprave KO (asi za 6 – 8 týžd.). Na intraartériovú perfúziu postihnutej časti možno použiť až 70 – 100 mg.

Prípravok – NSC-8806, CB 3025®, Alkeran®, Sarcoclorin®.

Melfax® (Apotex) – antagonista histamínových H_2-receptorov, antiulcerózum; →*ranitidín.*

Meliaceae – meliovité, čeľaď dvojklíčnolistových rastlín. Ide o vždyzelené stromy, kry al. polokry so striedavými jednoduchými al. perovito zloženými listami. V kôre obsahujú horčiny, triesloviny a alkaloidy, v dreve voňavé silice. Prevažne sú pantropické (50 rodov, 1400 druhov). Poskytujú cenné

drevo, napr. svietenia mahagónová (*Swietenia mahagoni*) zo Záp. Indie mahagónové drevo a cedrela voňavá (*Cedrela odorata*) z trópov Ameriky cédrové drevo.

melibióza – 6-*O*-α-D-galaktopyranozyl-D-glukóza; 6-(α-D-galaktozido-α-D-glukóza, $C_{12}H_{22}O_{11}$, M_r 342,30; disacharid zložený z galaktózy s glukózou viazaných α-(1→6) väzbou. Je súčasťou trisacharidu rafinózy; pripravila sa z nej fermentáciou. Redukuje Fehlingov rozt. 3,5 g m. dihydrátu má sladkosť 1 g sacharózy.

melicera, meliceris – [g. *meli* med + g. *kéros* vosk] 1. cysta vyplnená látkou podobnou medu; 2. viskózny, sirupovitý.

Melidorm® (Asta) – anticholínergikum, sedatívum, hypnotikum; →*mekloxamín.*

melilotoxín – *bis*hydroxykumarín.

melilotozid – kys. 3-[2-(β-D-glukopyranozyloxy)fenyl]-2-propénová, $C_{15}H_{18}O_8$, M_r 326,31; látka izolovaná z kvetov komonice *Melilotus altissimus* Thuilll. a *M. arvensis* Walr., *Leguminosae*.

Melilotus officinalis (L.) Pall. (*Fabaceae*) – komonica lekárska. Droga: Herba meliloti (officinalis) obsahuje kumarínové glykozidy, najmä kumarín (~ 0,9 %), kt. sa nachádza v červenej rastline ako kumarigén melilotozid, melitonín (~0,2 %), dikumarol (~ 0,2 %), kys. kumarová a kys. melilotová; ďalej obsahuje purínové látky (alantoín, kys. alantoínová a kys. močová), flavonoidy, sliz, triesloviny a cholín. Pôsobí ako antikoagulans, diuretikum, angio-tonikum, lymfotonikum, advulnans, expektorans, emenagogum, vôňové korigens.

Na prípravu macerátu sa používa 1,5 g (3 g/d) al. 1 kávová lyžička drogy na šálku vody. Pri zápaloch očí sa aplikuje Infusum Herbae meliloti (3 – 5 g drogy na 1 pohár vody). Na iné vonkajšie použitie (poruchy periférneho obehu, lymfatické opuchy, hnisavé varikózne vredy) sa pripravuje zápar z 2 lyžíc drogy na 500 ml vody. Na potencovanie účinkov sa môže kombinovať s Flos chamomillae, Flos calendulae, Radix altheae a i. Vyššie dávky majú tlmivý účinok na CNS. Otrava sa prejavuje cefaleou, závratmi, vracaním, ospalosťou. Dlhodobejšie užívanie môže vyvolať krvácanie (antikoagulačný účinok kumarínu). Odvodený prípravok: Species emollientes.

Melin® – kapilaroprotektíum; →*rutín.*

melinamid – (*Z,Z*)-*N*-(1-fenyletyl)-9,12-oktadekadienamid, $C_{26}H_{41}NO$, M_r 383,62; antihyperlipoproteinemikum (MBLA®, AC 223®, Artes®).

melinium – kadmium.

melinonín A – 16,17-didehydro-16-(metoxykarbonyl)-4, 19□-dimetylyohimbánium, $[C_{22}H_{27}N_2O_3]^+$, kalabašský kurarový alkaloid z rastliny *Strychnos melinoniana* Baillon, *Loganiaceae*.

melinonín G – syn. flavopereirín.

melioidóza – [*melioidosis*] →*pseudomalleus.*

melioidóza →*pseudomaleus.*

meliovité →*Meliaceae.*

melióza – výraz Müllera-Lyera pre poškodenie osobnosti vplyvmi prostredia.

Melipramin® dr. a inj. (Egis; EGYT) – Imipramini chloridum 25 mg v 1 dr. a 1 amp. 2 ml; antidepresívum; →*imipramín.*

Melisana Klosterfrau Koncentrat® sol. (Maria Clementine Marin Klosterfrau) – fytoterapeutikum, tct. silicových drog v 66 % liehu, kt. má antiseptické, karminatívne, spazmolytické, mierne sedatívne a hyperemizujúce účinky. Používa sa vnútorne pri akút. chorobách horných dýchacích ciest, chrípke,

psychovegetatívnych poruchách GIT; zvonka ako mierne derivans s možnosťou aplikácie pri neuritídach, bolestiach svalov po záťaži, lumbago, gingivitída, psychická a fyzická indispozícia.

Melissa officinalis L. (*Lamiaceae*) – medovka lekárska (čes. meduňka lékařská). Droga: Folium melissae (officinalis), Herba melissae (officinalis). Listy obsahujú 0,05 – 0,3 % silice, (vňať 0,01 – 0,02 %), v kt. je do 45 % geraniolu, do 50 % citronelalu, citral, citronelol a lona-lol. Z ďalších látok ~ 5 % tvoria triesloviny, horčiny, sliz, flavonoidy, triterpénové látky (napr. kys. oleánová a kys. ursolová). Prítomná je aj kys. kávová (~ 1,6 %) a kys. chlorogénová (~ 1,9 %). Pôsobí ako nervínum, sedatívum (silica), spazmolytikum, karminatívum, stomachikum, diaforetikum. Má aj protibaktériové účinky. Používa sa pri neurastenickom sy. s kardiovaskulárnymi (palpitácie, psychicky podmienená tachykardia, extrasystoly ap.) a GIT príznakmi, pri predráždenosti, nespavosti ap. Osvedčuje sa aj pri dyspeptických poruchách s kolikami, plynatosťou, dyskinézach žlčových ciest.

Zápar sa pripravuje z 1,5 g (1 kávová lyžička) listov al. 2 g (1 polievková lyžica vňate) na šálku vody, príp. Infusum Folii melissae (5 – 10 g drogy na pohár vody), užíva sa po ½ pohára 2 – 4-krát/d. Kardiosedatívne účinky sa zvyšujú pridaním Flos crataegi, Herba leonuri, Strobilus lupuli, Herba passiflorae, Radix valerianae, Herba marrubii a i.; spazmolytický účinok sa zvyšuje pridaním Flos chamomillae, Folium menthae a i. Ol. melissae (Ol. citronellae) sa zvyčajne nahrádza lacnejším éterickým olejom s obsahom gerániolu. Získava sa z tropickej trávy Cymbopogon winterianus (voňatka Winterova), kt. sa destiluje cez medovkové listy (tzv. Ol. melissae indicum). Táto silica je súčasťou vetrovej vody (Aqua carminativa). Má podobný pach ako citrónová silica (Ol. citri). Ol. melissae citratum sa získava destiláciou citrónového oplodia cez medovku.

Odvodené prípravky – z listov: Ol. melissae, z vňate: Species valerianae (ČSL 2); Alvisan Neo®, Betulan®, Eugastrin®, Medovka lekárska – záparové vrecúška®, Melaton®, Melisana Klosterfrau Koncentrat®, Nontusyl®, Novo Passit®, Thevalin®, Valofyt Neo®.

melissophobia, ae, f. – [g. *melissa* včela + g. *fobos* strach] chorobný strach zo včiel.

melissotherapia, ae, f. – [g. *melissa* včela + g. *therapeiá* liečba] melisoterapia, syn. apioterapia, liečba včelím jedom.

melisylalkohol – syn. 1-triakontanol, myricylalkohol, $C_{30}H_{62}O$, $CH_{r3}(CH_2)_{28}CH_2OH$, M_r 438,80; nachádza sa vo vosku rastlinnej kutikuly a včelom vosku ako palmitát; regulátor rastu rastlín.

Melitase® (Berk) – perorálne antidiabetikum; →*chlórpropamid.*

melitherapia →*muzikoterapia.*

melitín – mellitinum, $C_{131}H_{229}N_{39}O_{31}$, M_r 2846,54, silne zásaditý polypeptid, hlavná zložka včelieho jedu [*Apis mellifica* (*mellifera*)]. M. tvorí ~ 40 – 50 % sušiny jedu. ,,Priamy“ hemolyzín, jeden z hymolytických princípov prítomných v jede, druhým je nepriamo pôsobiaca fosfolipáza A; antireumatikum (Florapin®).

Gly–Ile–Gly–Ala–Val–Leu–Lys–Val–Leu–Thr–Thr–Gly–Leu–Pro–Ala–Leu–Ile–Ser–Trp–Ile–Lys–Arg–Lys–
1 10 20
Arg–Gln–Gln–NH_2
26

Melitín

melit/o- – prvá časť zložených slov z g. *meli-melitos* med.

melitis, itidis, f. – [g. *mélon* líca + *-itis* zápal] melitída, zápal líc.

melitoptyalismus, i, m. – [*melito-* + g. *ptyalon* slina + *-ismus*] sekrécia slín obsahujúcich glukózu.

melitoptyalón – prítomnosť glukózy v slinách.

Melitoxin® – antikoagulans; →*dikumarol.*

melitóza – starší názov rafinózy.

melitracén – 3(10-dimetyl-9-(10*H*)-antraceylidén)-*N,N*-dimetyl-1-propanamín, $C_{21}H_{25}N$, M_r 291,42; tricyklické antidepresívum (hydrochlorid $C_{21}H_{26}ClN$ – U-24973A®, Dixeran®, Melixeran®, Trausabun®).

melitrióza – syn. rafinóza.

melituria, ae, f. – [g. *meli-melitos* med + g. *úron* moč] melitúria, vylučovanie cukru močom.

mel(l)ithaemia, ae, f. – [g. *meli-melitos* med + g. *haima* krv] melitémia, glykémia.

Melixeram® – tricyklické antidepresívum; →*melitracén.*

melizam – 3-(1*H*-tetrazol-5-yloxy)fenol, $C_7H_6N_4O_2$; umelé sladidlo.

Melkersonov syndróm – [Melkerson, Ernst Gustaf, 1898 – 1932, švéd. lekár] →*Rosenthalov-Melkerssonov syndróm* (→*syndrómy*).

Melkerssonov-Rosenthalov syndróm – [Melkersson, Ernst G., 1898 – 1932, švéd. lekár; Rosenthal, Curt, nem. neurológ-psychiater 20. stor.] →*Rosenthalov-Melkerssonov sy.* (→*syndrómy*).

Mellaril® (Sandoz) – neuroleptikum; →*tioridazín.*

Melleretten®– neuroleptikum; →*tioridazín.*

Melleril® dr. (Bosnalijek) – Thioridazini chloridum 25 al. 100 mg v 1 dr.; neuroleptikum; →*tioridazín.*

Mellerova operácia – operačné odstránenie slzného vaku.

mellitoxinum – syn. hyenanchín.

mellituria, ae, f. – [g. *meli* med + g. *úron* moč] melitúria, vylučovanie cukru močom.

mellitus, a, um – [g. *meli-melitos* med] medový, sladký.

mellitus, a, um – [l.] medový, sladký.

Melnickov-Needlesov syndróm – [Melnick, Joh C., amer. röntgenológ; Needles, Carl F., amer. pediater] osteodysplasia Melnick-Needles; →*syndrómy.*

mel/o- – prvá časť zložených slov z g. *melos* úd.

melodidymus, i, m. – [*melo-* + g. *didymos* dvojča] podvojná anomália spojená končatinami.

melo(dio)therapia, ae, f. – [g. *músiké* hudba + g. *therapeiá* liečba] melódioterapia, liečenie hudbou; →*muzikoterapia.*

Meloidea – *májkovité*, čeľaď hmyzu z radu chrobákov, podradu všežravých. Sú stredne veľké. Vyznačujú sa nadpremenou (hypermetamorfózou) – majú o jedno larvové štádium viac ako ostatný hmyz s dokonalou premenou. Vyliahnuté larvičky (triungulíny) majú na nôžkach 3 pazúriky, nimi sa prichytávajú v kvetoch na včely al. čmele, kt. ich prenášajú do svojich hniezd. Po vyžratí larvy hostiteľa sa menia na pakuklu (pseudochrysalidu), kt. sa zakuklí a mení na dospelý hmyz. Ten opustí hniezdo svojho hostiteľa. Všetky m. sú jedovaté. Najznámejšia je májka obyčajná (*Meloe violacea*), modrolesklý chrobák s krátkymi krovkami, spod kt. vyčnieva veľká časť bruška. Vo farm. sa používa pľuzgiernik lekársky (*Lytta vesicatoria*), zelenolesklý štíhly chrobák, kt. telesné šťavy obsahujú alkaloid kantaridín.

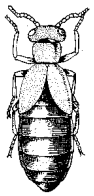

Meloe violacea (májka obyčajná)

melomania, ae, f. – [g. *melos* pieseň + g. *maniá* vášeň] melománia, nekritická vášeň pre piesne, hudbu; obsedantná záľuba v hudbe.

melomelus, i, m. – [*melo-* + g. *melos* úd] plod s normálnymi končatinami a rudimentárnymi nadpočetnými končatinami.

melo(no)plastica, ae, f. – [g. *mélon* jablko, tvár + g. *plastiké (techné)* tvárne umenie] melo-(no)plastika, plastická operácia tváre.

melomelos, (us), n. – [g. *melos* úd] melomel(us) anomália s prídavnými rudimentárnymi údmi.

melón – *Cucumis melo*; →*Cucurbitaceae.* V 100 g jedlej substancie je ~ 7 g sacharidov, z toho 1 g glukózy, 1,6 g fruktózy a 4,4 g sacharózy.

Zloženie melónu (*Cucumis melo*)

Zložka	g/100 g	g/kg		mg/100	g na kg
Voda (g)	91,2	456	*Minerály* (mg)		
Proteíny (g)	0,7	3,5	Na	12	60
Tuky (g)	0,1	0,5	K	230	1150
Sacharidy (g)	7,5	37,5	Ca	14	70
Vláknina (g)	0,3	2,0	Mg	17	85
Energia (KJ)	0,13	0,63	Mn	0,04	0,20
Vitamíny (mg)			Fe	0,40	2,00
A + β-karotén(IE)	3400	17000	Cu	0,04	0,20
B_1 (mg)	0,04	0,20	Zn	0,14	0,70
B_2 (mg)	0,03	0,15	P	16	80
B_6 (mg)	0,036	0,18	S	12	59
Niacín (mg)	0,6	3,0			
Kys. listová (mg)	30	150			
Biotín (mg)	3	15			
Kys. pantoténová (mg)	0,26	1,3			
Kys. askorbová (mg)	33	165			
Tokoferol (mg)	0,1	0,5			

Melopat® (Daiglmayr) – vazodilatans; →*betahistín.*

Melophagus – rod bezkrídlových múch čeľade *Hippobosidae*.

Melophagus ovinus – ektoparazit oviec.

melorheostosis, is, f. – [g. *melos* úd + g. *rhein* tiecť + g. *osteon* kosť + *-osis* stav] meloreostóza, sklerotické zmeny v kostných štruktúrach končatín.

melosalgia, ae, f. – [g. *melos* úd + g. *algos* bolesť] bolesti v dolnej končatine.

meloschisis, is, f. – [g. *melos* úd + g. *schisis* delenie] meloschíza, vrodený rázštep tváre.

melotia, ae, f. – [g. *mélon* jablko + g. *ús-ótos* ucho] anomália s ušnicami posunutými do tváre (dystopia auricularis).

melotomia, ae, f. – [g. *melos* úd + g. *tomé* rez] melotómia, oddelenie končatín plodu od trupu v maternici.

Melotteov kov – [Melotte, George W., 1835 – 1915, amer. dentista] mäkká zliatina bizmutu, olova a cínu; používa sa v stomatológii.

Meloxine® (Upjohn) – pigmentačná látka; →*metoxsalén.*

melozíra – *Melosira*; →*Bacillariophyceae.*

Melpax® – anxiolytikum; →*melperón.*

melperón – syn. metylperón, flubuperón; 1-(4-fluórfenyl)-4-(4-metyl-1-piperidinyl)-1-butanón, $C_{16}H_{22}FNO$, M_r 263,37; neuroleptikum, antipsychotikum, anxiolytikum. M. sa štruktúrne podobá haloperidolu. Má aj antiarytmické účinky. Podáva sa pri psychózach v dávkach 50 – 200 mg/d, pri agitovaných stavoch až 400 mg/d, v nízkych dávkach pri stavoch úzkosti, zmätenosti a neurotických reakciách; vyvoláva len mierne extrapyramidové príznaky. Plazmatický $t_{0,5}$ po podaní p. o. je asi 3 až 8 h (hydrochlorid $C_{16}H_{23}ClFNO$ – FG 5111®, Buronil®, Gemeril® , Melpax®).

Melprex® (Am. Cyanamid) – fungicídum; →*dodín.*

Melsedin® (Boots) – hypnotikum, sedatívum; →*metachalón.*

Melsomin® – hypnotikum, sedatívum; →*metachalón.*

Meltatox® (BASF) – fungicídum; →*dodemorf.*

Meltrol® (USV) – perorálne antidiabetikum; →*fenformín.*

Meltzerov príznak I a **II** – [Meltzer, Samuel James, 1851 – 1920, amer. fyziológ] →*príznaky.*

Melubrin® – antipyretikum, analgetikum; →*sulfamipyrín.*

Melysin® (Takeda) – antibiotikum; →*amdinocilínpivoxil.*

memantín – syn. 3,5-dimetyl-1-adamantanamín; 3,5-dimetyltricyklo[3.3.1.13,7]-dekan-1-amín; DMAA, $C_{12}H_{21}N$, M_r 179,31; derivát adamantínu, relaxans kostrového svalstva (D 145®; hydrochlorid $C_{12}H_{22}ClN$ – Akatinol®).

membrana, ae, f. – [l.] membrána, blana.

Membrana abdomin(al)is – peritoneum.

Membrana accidentalis – m. falsa.

Membrana adamantina – cuticula dentis.

Membrana adventitia – **1.** tunica adventitia; **2.** decidua capsularis.

Membrana agnina – amnion.

Membrana analis – časť pôvodnej kloakovej membrány pokrývajúca vyústenie anorektového kanála na vonkajší povrch zárodku. D 2. mes. vývoja sa rozpadne a zmizne. Ak sa tak nestane, vyvíja sa atresia ani.

Membrana Aschersoni – kazeínová pokrývka obaľujúca mliečne guľôčky.

Membrana atlantooccipitalis (anterior, posterior) – nosičovozáhlavná blana, väzivová blana medzi nosičom a záhlavnou kosťou.

Membrana basalis ductus semicircularis – bazálna membrána nachádzajúca sa priamo pod epitelom polkruhovitých kanálikov.

Membrana basilaris – blana na hranici medzi ductus cochlearis a svala tympani.

Membrana Bichati – m. fenestrata Henlei.

Membrana Bowmani – lamina limitans anterior corneae.

Membrana Bruchi – complexus basalis chorioideae.

Membrana Brunni – epitel čuchovej oblasti nosa.

Membrana bucconasalis – m. oronasalis.

Membrana buccopharyngealis – **1.** fascia pharyngobasilaris; **2.** m. oropharyngealis.

Membrana caduca – m. decidua, padavka.

Membrana capsularis – capsula articularis.

Membrana capsulopupillaris – m. pupillaris.

Membrana cloacalis – syn. m. analis, tenká, dočasná bariéra medzi zadným črevom a okolím, tvorená endodermom zadného čreva a ektodermom kloaky plodu.

Membrana Corti – membrana tectoria ductus cochlearis.

Membrana costocoracoidea – fascia clavipectoralis.

Membrana cribriformis – fascia cribrosa.

Membrana cricothyreoidea – conus elasticus.

Membrana cricovalis – conus elasticus.

Membrana Debove – jemná vrstva medzi epitelom a tunica propria sliznice priedušiek, priedušnice a čreva.

Membrana decidua – m. caduca.

Membrana Descemet – Descemetova membrána.

Membrana elastica Henle – fenestrovaná vrstva medzi tunica externa a tunica media niekt. artérií.

Membrana elastica interna – pružná blana tvoriaca hranicu medzi médiou a adventíciou ciev.

Membrana elastica laryngis – m. fibroelastica.

Membrana epipapillaris – abnormálna väzivová blana na zrakovom terči.

Membrana fenestrata Henle – subendotelová fibroblastická okienková blana vnútornej vrstvy artérií tvorená elastínom.

Membrana fetus – plodová blana.

Membrana fibroelastica laryngis – fibroelastická väzivová vrstva hrtana.

Membrana fibrosa capsulae articularis – väzivová blana, vonkajšia vrstva kĺbového puzdra z vláknitého väziva.

Membrana flaccida – ochabnutá blana.

Membrana fusca – lamina fusca sclerae.

Membrana germinativa – blastoderm.

Membrana granulosa (externa, interna) – (vonkajšia, vnútorná) zrnitá blana sietnice.

Membrana Halleri – lamina vasculosa chorioideae.

Membrana Hannoveri intermedialis – vnútorná vrstva buniek vnútri skloviny zárodočných základov zubov plodu.

Membrana Henle – **1.** zadný okraj Fuchsovej lamely; **2.** membrana elastica; **3.** membrana fenestrata.

Membrana Heuser – m. exocoelomica, jemný vačok mezoblastického tkaniva, kt. sa vyvíja ako výstelka blastocysty al. chóriovej dutiny tesne pred implantáciou, tvorí exocelómovú dutinu a rýchlo mizne.

Membrana Huxley – Huxleyova vrstva, vnútorná vrstva vlasového koreňa medzi Henleho vrstvou a vnútornou vrstvou kutikuly.

Membrana hyaloidea – m. vitrea.

Membrana hyoepiglottica – m. thyrohyoidea.

Membrana hyothyreoidea – m. thyrohyoidea.

Membrana choriocapilaris – lamina chorioidocapillaris.

Membrana intercostalis (externa, interna) – (vonkajšia, vnútorná) medzirebrová blana.´

Membrana interossea – väzivová blana medzi kosťami.

Membrana interossea antebrachii – medzikostná blana predlaktia medzi lakťovou a vretennou kosťou.

Membrana interossea cruris – medzikostná blana predkolenia medzi píšťalou a ihlicou. Je miestom začiatku niekt. svalov.

Membrana Jacob – vrstva čapíkov a tyčiniek.

Membrana Kölliker – membrana reticularis ductus cochlearis.

Membrana Krause – Z-pruh.

Membrana limitans externa – stratum limitans, vonkajšia hraničná blana, kt. tvorí rozhranie medzi vrstvou tyčiniek a čapíkov a vonkajšou jadrovou vrstvou sietnice.

Membrana Mauthneri – axolemma.

Membrana mucosa nasi – tunica mucosa nasi.

Membrana mucosa vesicae felleae – tunica mucosa vesicae biliaris.

Membrana nictitans – **1.** plica semilunaris conjunctivae; **2.** žmurkacia membrána.

Membrana obturatoria, obturans – blana uzatvárajúca foramen obturatorium tak, že ostáva len canalis obturatorius v hornej časti pre cievy a nerv. Začínajú sa od nej svaly – m. obturatorius (internus na vnútornej strane, externus na vonkajšej strane).

Membrana oronasalis – tenká epitelová platnička oddeľujúca primordiálnu nosovú dutinu od ústnej dutiny plodu.

Membrana pellucida – zona pellucida.

Membrana perforata – termín používaný na označenie vzhľadu dentín plodu prejavujúci sa ako hrubá čiara na rozhraní vrstvy ameloblastov a odontoblastov.

Membrana perinei – syn. fascia diaphragmatis urogenitalis inferior, trojuholníková väzivová membrána rozprestierajúca sa vodorovne medzi rami ischiopubici, kt. sa upína svojou základňou k hrádzi a hrubým hrotom tvorí lig. perinei transversum; →*diaphragma urogenitale.*

Membrana pituitosa – tunica mucosa nasi.

Membrana propria ductus semicircularis – vlastná blana, vrstva hustejšie usporiadaných vláken pod bazálnou membránou polkruhovitého kanálika.

Membrana pupillaris – sivasté al. hnedavé vlákna v oblasti zrenice ako zvyšky embryových väzivových pruhov a nevstrebaných ciev.

Membrana pyogenes – pyogénna blana, blana produkujúca hnis, granulačné tkanivo okolo chron. abscesu.

Membrana quadrangularis – štvoruholníková blana, horná časť fibroelastickej membrány hrtana.

Membrana Reissner – paries vestibularis ductus cochlearis.

Membrana reticularis – povrchová membrána Cortiho orgánu zložená z rozšírených vrcholov podporných pilierových a Deitersových buniek.

Membrana Ruysch – syn. m. myschiana, tunica myschiana, kapilárna vrstva cievnatky priliehajúca na pigmentovú vrstvu sietnice a Bruchovu membránu (bazálny komplex chorioidey).

Membrana sacciformis – synoviová membrána dolného rádioulnárneho skĺbenia.

Membrana Scarpa – m. tympani secundaria.

Membrana semipermeabilis – polopriepustná mebrána.

Membrana serosa – **1.** lamina serosa, tunica serosa, serózna blana, blana z jednovrstvovej výstelky; **2.** chorión.

Membrana serotina – decidua basalis.

Membrana Shrapnell – Shrapnellova membrána, tenšia časť ušného bubienka.

Membrana Schwann – neurilemma.

Membrana Slavianski – bazálna membrána vezikulárneho vaječníkového folikula, kt. sa na reze javí ako ostro ohraničené čiary pretrvávajúce vo vaječníku aj po degenerácii folikula.

Membrana spiralis (ductus cochlearis) – paries tympanicus ductus cochlearis, špirálová membrána, dolná stena ductus cochlearis prekleňujúca scala tympani.

Membrana stapedi(alis) – syn. m. obturatoria (stapedis), strmienková blana, membrána vypĺňajúca oblúk tvorený ramienkami a základňou strmienka.

Membrana statoconiorum macularum – statokonická membrána makuly: želatinózna blana prekleňujúca makulu, obsahuje statokónie a má špeciálne senzorické vlásky projikujúce sa do nej.

Membrana sterni – mostíková membrána, hrubá väzivová blana obaľujúca mostík; tvoria ju preplietajúce sa vlákna rádiárnych sternokostálnych väzov, periostu a šľachového odstupu m. pectoralis major.

Membrana succingens – pleura.

Membrana suprapleuralis – suprapleurálna membrána, zosilnená časť fascia endothoracica naliehajúca na vnútornú časť prvého rebra a proc. transversus stavca C7.

Membrana synovialis (inferior, superior) – mazotvorná blana, synoviová výstelka kĺbu (dolná a horná synoviová membrána vystielajúca puzdro temporomandibulárneho kĺbu pod (nad) puzdrovým diskom.

Membrana tectoria ductus cochlearis – krycia blana, želatinózny membranózny útvar nad Cortiho orgánom a ductus cochlearis, kt. odstupuje od okraja limbus spiralis.

Membrana Tenon – vagina bulbi.

Membrana tensa – pars tensa membranae tympani.

Membrana thyrohyoidea – široká väzivová blana medzi dorzolaterálnym okrajom tela a veľkých rohov jazylky a štítnou chrupavkou. Prebieha za telom jazylky, kde sa v riedkom väzive medzi ňu a zadnú plochu tela jazylky utvára *bursa hyoidea*. M. t. predstavuje hlavný fixačný aparát hrtana, lebo ju závesný väz zosilňuje v strede a pri zadných okrajoch elastickými vláknami, kt. tvoria masívnejšie *lig. thyrohyoideum medianum et laterale*. Do lig. hyothy-reoideum laterale býva vsunutá elastická

chrupavka, cartilago triticera. Po straných lig. thyro-hyoideum medianum je m. t. tenká; tu prestupuje r. internus n. laryngici cranialis a rovno-menné cievy. Klinový priestor medzi m. t. a prednou plochou epiglottis – *spatium praeepiglotticum* – vypĺňa tukové väzivo; kraniálne tento priestor ohraničuje väzivo, zhustené do m. hyoepiglottica.

Membrana Traube – film iónov K na rozhraní dvoch tekutín, vznikajúci pri navrstvení rozt. ferokyanidu draselného na rozt. solí medi.

Membrana tympani(ca) – bubienková blana.

Membrana tympani secundaria – membrana vo fenestra cochleae.

Membrana tympani secundaria – m. Scarpae, druhotná bubienková blana uzatvárajúca fenestra cochlearis.

Membrana urogenitalis – časť pôvodnej kloakovej membrány pokrývajúcej vyústenie sinus urogenitalis na vonkajší povrch zárodku. Do konca 2. mes. vývoja sa rozpadne a zmizne.

Membrana vastoadductoria – lamina vastoadductoria, zhrubnutá fasciálna platnička, napnutána vnútornej strane stehna medzi m. adductior magnus a m. vastus medialis. Proti povrchu uzatvára canalis (vasto)adductorius, v kt. leží dolný úsek a. et v. femoralis.

Membrana vestibularis ductus cochlearis (Reissner) – paries vestibularis ductus cochlearis, horná tenká stena blanitého slimáka ohraničujúca ho vestibulárbne od scala vestibuli.

Membrana vibrans – pars tensa membranae tympani.

Membrana virginae – hymen.

Membrana vitellina – cytoplazmatická, bezbunková blana obkolesujúca vajíčko rozličných živočíchov, najmä m. obaľujúca žĺtko telolecitálnych vajíčok.

Membrana vitrea – **1.** m. vitrea, zhustenie vláken na povrchu sklovca; **2.** lamina basalis chorioidea; **3.** lamina limitans posterior corneae; 4. m. hyaloidea.

Membrana Volkmann – tenká, žltá blanka, posiata tuberkulami, vystielajúca väzivovú stenu tbc abscesu.

Membrana Wachendrof – **1.** m. pupillaris; **2.** m. plasmatica.

Membrana Zinn – zonula ciliaris.

membranaceus, a, um – [l. *membrana* blana] blanitý.

membranectomia, ae, f. – [*membrana* + g. *ektomé* odstrániť] membranektómia, excízia membrány.

membranella, ae, f. – [l.] syn. perorálna membrána, trojuholníková organela lemujúca ľavú stranu bukálnej dutiny al. peristómovú oblasť niekt. bičíkovcov utvorená fúziou základní krátkych, priečnych radov (~ 3) cílií; slúži na lokomóciu a uchytenie a posúvanie potravy k cytozómu.

membraniformis, e – [l. *membrana* blana + l. *forma* tvar] tvaru blany.

membranín – preparát zhotovený z bunkovej steny al. steny kvasinkovej bunky.

membranocartilagineus, a, um – [l. *membrana* blana + l. *cartilago* chrupka] blanitochrupkový.

membranolysis, is, f. – [l. *membrana* blana + g. *lysis* uvoľnenie] membránolýza, rozrušenie bunkovej membrány.

membranopathia, ae, f. – [l. *membrana* blana + g. *pathos* choroba] skupina chorôb charakterizovaných poruchou bunkových membrán, napr. erytrocytov; →*anémia.*

membranosus, a, um – [l. *membrana* blana] membranózny, obsahujúci blany, majúci podobu blany.

membranotomia, ae, f. – [l. *membrana* blana + g. *tomé* rez] membranotómia, preťatie blany.

membránové filtre – filtračné priehradky, na zachytávanie baktérií majú priemerný Ø pórov 0,22 μm, na filtráciu vírusov sú potrebné filtre s pórmi 0,12 – 0,17 μm. Vyrábajú sa z dusičnanov celulózy a i. polymérov (Synpor®).

membrum, i, n. – [l.] úd, končatina.

***Membrum inferius* –** extremitas inferior, dolná končatina.

Membrum muliebre – ženský úd, dráždec.

Membrum superius – extremitas superior, horná končatina.

Membrum virile – mužský úd, penis.

Memento 400® – chemoterapeutikum; kys. pipemidová.

Memine® – antitusikum; →*folkodín.*

memkozín – sulfónamid; →*sulfadimetoxín.*

Memoq® (Gödecke) – vazodilatans; →*nocergolín.*

memoria, ae, f. – [l.] pamäť.

Memphenesin® – myorelaxans; →*mefenazín.*

MEN – skr. angl. *multiple endocrine neoplasia* mnohopočetné endokrinné nádory; →*pluriglandulárny sy.*

MEN I – *Wermerov syndróm (→syndrómy).*

MEN II – syndróm mnohopočetnej endokrinnej neoplázie, ktorého zákl. charakteristikou je medulárny karcinóm štítnej žľayz. Pri *MEN 2A* (Sippelov sy.) je prítomná prim. hyperparatyreóza, klin. obyčajne nepríliš výrazná a menej často feochromocytóm, pri MEN 2B je prim. hyperparatyreóza triedkavaá, feochromocytóm častejší a sú prítomné ďalšie somatické anomálie (Hirschsprungova choroba, neurinómy, sy. hrboľatého jazyka, marfanoidný habitus). Meduláírny karcinóm sa môže vyskytovať aj samostatne (FMTC). Sy. je autozómovo dominantne dedičný, postihnutá je oblasť chromozómu 10 (RET protoonkogén) s čiastočnými odlišnosťami pri variante A a B.

menacme, es, f. – [g. *mén-ménos* mesiac + g. *akmé* vrchol] menakmé, menštruačná aktivita počas života žien.

Menacor® (Menarini) – glukokortikoid; →*kortivazol.*

manadión →*vitamín* K_3.

menadoxín – amónna soľ kys. [[(3-metyl-4-oxo-1(4*H*)-naftalenidylén)amino]oxy]octovej, $C_{13}H_{14}N_2O_4$, M_r 262,26; protrombogénny vitamín (Kapilon injectable®).

menaftón – menadión.

Menagen® – estrón.

menagogus, a, um – [g. *mén-ménos* mesiac + g. *agein* hnať] látka podporujúca menštruačný cyklus.

menachinóny – zlúč., v kt. je fytylová vedľajšia skupina vo fytonadióne (vitamín K_1) nahradená vedľajším reťazcom prenylových jednotiek a majú aktivitu →*vitamínu K.*

menalgia, ae, f. – [g. *mén-ménos* mesiac + g. *algos* bolesť] bolestivá menštruácia.

Menamin® – antiflogistikum, analgetikum; →*ketoprofén.*

Ménardova-Shentonova čiara – [Ménard, Maxim, 1872 – 1926, parížsky súdny lekár; Shenton, Thomas E., 1872 – 1955, londýnsky röntgenológ] rtg čiara spájajúca dolný okraj krčka stehnovej kosti a horné zaoblenie foramen obturatum; je prerušená pri vrodenej luxácii bedrového kĺbu.

menarche, es, f. – [g. *mén-ménos* mesiac + g. *arché* začiatok] menarché, prvá menštruácia, začiatok →*menštruácie.*

meňavkovité →*Testacea.*

meňavky →*améby.*

menazón – *O,O*-dimetylester kys. *S*-[(4,6-diamino-1,3,5-triazin-2-yl)-metyl]-fosforditiovej, $C_6H_{12}N_5O_2PS_2$, M_r 281,32; inhibítor cholínesterázy, insekticídum, akaricídum (ENT 25760®, PP 175®, Saphicol®, Saphizon-DP®, Sayfos®).

menbutón – kys. 4-metoxy-β-oxo-1-naftalénbutánová, $C_{15}H_{14}O_4$, M_r 258,26; (Ictéryl®; horečnatá soľ $C_{30}H_{26}MgO_8$ – Hepalande®).

Mencortex® – extrakt kôry nadobličiek.

mendacitas, atis, f. – [l.] chorobná luhavosť.

mendacium, i, n. (**unguis**) – [l.] biela škvrna na nechte.

mendax, acis – [l.] falošný, klamlivý.

Mendel, Johann Gregor – (1822 – 1884) opát brnianskeho kláštora, genetik. Sledoval špecifické vlastnosti hrachu a po niekoľkých generáciách štatisticky hodnotil počet jedincov, u kt. sa tieto znaky zjavili. R. 1865 uverejnil zákony, kt. sa riadi proces dedičných faktorov z rodičov na generácie potomkov. Objasnenie individuálnej povahy a nezávislého štiepenia (segregácie) gen. znakov sa stalo základom →*Mendelových zákonov dedičnosti.*

Mendelejev, Dmitrij Ivanovič – (1834 – 1907) rus. chemik. Pôsobil ako prof. v Petrohrade. Pracoval v oblasti anorg., org. a fyz. chémie. Objavil periodický zákon, podľa kt. vlastnosti prvkov sú periodickou funkciou *A*r. Na jeho základe boli objavené mnohé prvky a určené ich vlastnosti.

mendelevium – chem. prvok skupiny aktinoidov, resp. transuránov, symbol Md, predtým Mv, Z = 101, elektrónová konfigurácia atómu [Rn] $(5f)^{12}$ $(6d)^1$ $(7s)^2$, rádioaktívny, najstálejší izotop 258Md. Pripravil ho jadrovou reakciou A. Ghiorso a spol. (1955) ostreľovaním einsteinia α-časticami (48 MeV) reakciou ^{253}Es (a, n) ^{256}Md. Názov dostalo na počesť D. I. Mendelejeva.

Mendelov príznak I, II a **III** – [Mendel, Felix, 1862 – 1912, nem. lekár] →*príznaky.*

Mendelov reflex – [Mendel, Kurt, 1874 – 1946, nem. neurológ] Mendelov-Bechterewov reflex.

Mendelov test – [Mendel, Felix, 1862 – 1912, nem. lekár] →*Mantouxov test* (→*testy*).

Mendelove zákony →*zákony.*

Mendelov-Bechterewov reflex (príznak) →*reflexy.*

Mendelsonov syndróm – [Mendelson, Curtis L., *1913, amer. anesteziológ] →*syndrómy.*

Mendesov da Costa syndróm I – [Mendes da Costa, Jacob, 1833 – 1900, amer. lekár] →*syndrómy.*

Mendesov da Costa syndróm II – [Mendes da Costa, Samuel, *1862, hol. dermatológ] →*syndrómy.*

Mendesov da Costa-van der Valkov syndróm – [Mendes da Costa, Samuel, *1862; Van der Valk, J. D., hol. dermatológovia] →*syndrómy.*

Mendiaxon® inj. sicc. a tbl. – choleretikum, selektívne spazmolytikum žlčových ciest; →*hymekromón*.

Mendon® (Dainippon) – anxiolytikum; →*klorazepát.*

Mendosicutes – [l. *mendosus* chybný + l. *cutis* koža] oddelenie baktérií z ríše *Procaryota*. Ide o organizmy s bunkovou stenou, avšak s chýbajúcou kys. muramovou, kt. majú aj iné znaky včaššieho fylogenetického vývoja (založené na analýze oligonukleotidovej rRNA). Patria sem organizmy (*Archaeobacteria*), kt. zahrňujú metanogény, striktné alofily a termoacidofily.

mendosus, a, um – [l.] chybný.

Mendov syndróm – [Mende, Irmgard, nem. lekár] →*syndrómy.*

mendrín – syn. endrín.

mendum, i, n. – [l.] telesná chyba.

menejcennosť – psychol. termín C. G. Junga na označenie psychickej funkcie, kt. vzhľadom na inú, dominantnú funkciu, ostala nevyvinutá. V poňatí A. Adlera zážitok hlbokej psychickej, telesnej nedostatočnosti al. závislosti. ***Komplex menejcennosti*** – podľa A. Adlera pramení z vedomia závislosti od druhých ľudí v modernej spoločnosti, spája sa so snahou túto závislosť, m. prekonať záskaním určitých sociálnych pozícií, moci ap.; pri zlyhaní nastáva únik do neurózy.

Menest® – esterifikované estrogény.

Ménétrierova choroba – [Ménétrier, Pierre E., 1859 – 1935, franc. internista] →*choroba.*

Menetryl® – bronchodilatans; →*etafedrín.*

Menformon® (Organon) – estrogén; →*estrón.*

Mengeho pesar – [Menge Karl, 1864 – 1945, nem. gynekológ] prstencový pesar.

Mengelov-Konigsmarkov-Berlinov-McKusickuv syndróm – [Mengel, Marvin, C., amer. genetik; Konigsmark, Bruce W.; Berlin, Charles, *1933, amer. otolaryngológovia; McKusick, Victor A., *1921, amer. genetik a kardiológ] →*syndrómy.*

Menghiniho ihla – [Menghini, Georgio, 1916 – 1984, tal. internista pôsobiaci v Perugii] tenká dutá ihla s Ø 1 – 1,4 mm na tenkoihlovú →*biopsiu.*

menglyrát – mentoletoxyacetát, $C_{14}H_{26}O_3$, M_r 242,36; lokálne anestetikum.

Mengo encefalitída – [Mengo kraj v Ugande, kde sa choroba r. 1948 prvýkrát vyskytla] vírusová encefalomyelitída.

men(h)idrosis, is, f. – [g. *mén-ménos* mesiac + g. *hidros* pot + -osis stav] men(h)idróza, pravidelné potenie, kt. sa zjavuje namiesto menštruácie.

Menhydrinate® – antiemetikum; →*dimenhydrinát.*

Menièrov syndróm – [Menière, Prosper, 1799 – 1862, parížsky lekár] →*syndrómy.*

Menièrova choroba →*Menièrov sy.* (→*syndrómy*).

menichlofolan – syn. niklofolan; 5,5,-dichlór-3,3,-dinitro[1,1,-bifenyl]-2,2,-diol, $C_{12}H_6Cl_2N_2O_5$, M_r 345,09; anthelmintikum (fasciolicídum) (Bayer 9015®, Me 3625®, Bilevon-M®).

meninge/i/o- – prvá časť zložených slov z g. *méninx* plena.

meningálny syndróm →*syndrómy.*

meningeosis (is, f.) **leucaemica** – [*meninge-* + *-osis* stav] infiltácia plien nádorovými bunkami pri leukémii. Vyskytuje sa najmä pri akút. lymfoblastickej, zriedka akút. myeloickej leukémii. Prejavuje sa meningálnym sy. pri postihnutí mozgu (meningoencephalomyelopathia leucaemica) vzniká obraz encefalitídy. Dg. sa opiera sa o nález leukemických buniek v likvore. V th. sa pri akút. lymfoblastickej leukémii osvedčuje už profylaktické ožiarenie lebky s intratekálnou inj. metotrexátu.

Meningeosis sarcomatosa – sarkomatóza plien následkom metastazovania sarkómu. Príznaky a dg. sú podobne ako pri m. leucaemica.

meningeus, a, um – [g. *méninx* blana] meningový, plenový, týkajúci sa plien (mozgových al. miechových).

mening(ha)ematoma, tis, n. – [*mening-* + *haematoma*] epidurálny hematóm.

meningioblastoma, tis, n. – [*meningio-* + g. *blastos* výhonok + *-oma* bujnenie] meningioblastóm, nezrelý →*meningióm.*

meningióm – [meningioma] väčšinou benígny, pomaly, expanzívne rastúci nádor mozgových al. miechových obalov. Vychádza z meningoteliálnych buniek pokrývajúcich arachnoideu al. arachnoidálne granulácie. Je to guľovitý tuhý nádor, kt. adheruje k dura mater al. plošne zaberá úsek konvexity, príp. bázy mozgu. Väčšinou je opuzdrený a rastie pomaly, ale vyskytujú sa aj malígne, invazívne a metastazujúce formy. Postihuje najmä ľudí okolo 40. r. veku. M. sú lokalizované obyčajne v susedstve dura mater, parasagitálne, zriedkavejšie v oblasti tentória a kavernózneho sínusu. Vtláča sa do mozgu a vrastá do sínusov dura mater i do skotí. Z mäkkých plien vychádza leptomeningióm. Ich materskou bunkou sú bunky pavúčnice (villi arachnoidales). Môžu arodovať lebku al. vyvolávať hyperostózu, intrakraniálny tlak býva často zvýšený. M. sa delia podľa anat. lokalizácie, jestvuje však aj staršia histol. klasifikácia, histol. obraz nerozhoduje o ich klin. správaní. Histol. sa rozoznávajú viaceré varianty:

Meningoteliomatózny meningióm – meningioma meningiotheliomatosum, syn. syncytiale, meningio-thelioma; pozostáva z väčších buniek s okrúhlym al. oválnym jadrom a bledou neostro ohraničenou cytoplazmou, kt. sú uložené v hniezdach. Bunky sú natlačené na seba a pripomínajú epitel. Niekedy sú usporiadané do koncentrických vrstiev a tvoria vírovité al. cibuľovité štruktúry, v centre kt. môže prebiehať cieva. Niekedy sú prítomné obrovské i viacjadrové bunky a fibroblasty.

Fibroblastický meningióm – syn. m. fibrosum, meningofibroblastoma, pozostáva prevažne z pretiahnutých buniek podobných fibroblastom, vírovité štruktúry a kalcifikácie sú zriedkavejšie. Častejšie sú bunky zoradené paralelne do snopcov a pericelulárne sú zmnožené kolagénové a retikulínové vlákna.

Prechodný (zmiešaný) ***meningióm*** – skladá sa zo solídnych hniezd a z fibroblastických elementov s tendenciou utvárať cibuľovité štruktúry s centrálne uloženou kapilárou al. hyalinizovaným a skalcifikovaným centrom.

Psamomatózny meningióm – psamóm, nezhubný meningióm, obsahuje početné drobné zvápenatené telieska, tzv. pieskové telieska, kalkosferity (skalcifikované centrá i celé vírovité útvary).

Všetky tieto formy m. sa zaraďujú do I. stupňa malignity.

Papilárny meningióm – má papilárne štruktúry, biol. i mikroskopicky prejavy malignity (II. a III. stupeň malignity).

Anaplastický (malígny) ***meningióm*** – má II. a III. stupeň malignity (ten treba odlíšiť od meningeálneho sarkómu, kt. vychádza z mozgových plien a pripomína fibrosarkóm).

Klin. obraz m. – závisí od lokalizácie nádoru. Pomerne časté m. v oblasti čuchového nervu (olfaktoriálne m.) zapríčiňujú napr. unilaterálnu slepotu (hemianopsia, výpad zorného poľa) na obidvoch očiach, podmienenu tlakom na chiasma opticum. Podobne m. postihujúce krídla klinovej kosti vyvolávajú bolesti v spánkovej oblasti, príp. exoftalmus. M. môžu však byť dlhší čas asymptomatické a náhle sa prejaviť epileptickým záchvatom. Dg. sa stanovuje sa pomocou CT

vyšetrenia. *Th.* je neurochir. – radikálne odstránenie nádoru s následnou rádioterapiou. Po úspešnej operácii je možné dlhodobé prežívanie ba aj vyhojenie.

meningioma, tis, n. – [*meningi-* + *-oma* bujnenie] →*meningióm.*

Meningioma angioblasticum – syn. angioblastóm; meningióm s početnými krvnými cievami, rozličnej veľkosti od kapilár po kavernózne cievy.

Meningioma anguli cerebelllopontini – meningióm mozočkovo-pontínneho uhla, uložený vo fossa posterior podobné neorinómu akustika al. stláčajúci niekt. z prvých 5 hlavových nervov.

Meningioma clivi – meningióm zadnej jamy uložený nad strednou al. rostrálnou časťou clivus.

Meningioma convexitatis – heterogénna skupina meningiómov uložených v brázdach mozgu, obyčajne pred fissura Rolandi; môžu byť dlhý čas nemé. Prejavujú sa kŕčmi, slabosťou horných končatín a tváre, zmenami osobnosti.

Meningioma cristae sphenoidalis – meningióm uložený blízko crista sphenoidalis. Prejavuje sa neuralgiou trigeminu, unilaterálnym exoftalmom s jeho progresiou do slepoty, Kennedyho sy., a Tolosovým-Huntovým sy.

Meningioma cysticum – meningióm obsahujúci cysty al. naliehajúce na ne.

Meningioma falcis – meningiómy vo falx cerebri al. blízko neho; prejavuje sa príznakmi podobnými parasagitálnym meningiómom.

Meningioma fibroblasticum – fibroblastický meningióm

Meningioma fibrosum – m. fibroblasticum.

Meningioma fossae ethmoideae – meningióm lokalizovaný vo fossa ethmoidea (olphactoria); prejavuje sa anosmiou, poruchami zraku vrátane Kennedyho sy. a psychickými poruchami.

Meningioma fossae posterioris – meningióm fossa cranialis posterior; patria sem meningiómy tentoria, klivu a cerebelopontínneho uhla.

Meningioma meningotheliomatosum – meningioteliomatózny meningióm.

Meningioma papillare – papilárny meningióm.

Meningioma parasagitale – meningióm uložený blízko sinus sagitalis superior, vrastajúci často do sínusu; príznaky kolíšu v závislosti od lokalizácie, môžu to byť kŕče, slabosť dolných končatín al. parestézie, výpady zrakového poľa.

Meningioma psammomatosum – psamomatózny meningióm.

Meningioma suprasellare – m. tuberculi sellae, meningióm lokalizovaný nad sella turcica blízko jej hrbolčekov. Tlakom na chiasma opticum môže vyvolať bitemporálnu hemianopiu a i. zrakové poruchy.

Meningioma transitionale – prechodný (zmiešaný) meniigióm.

Meningioma tuberculi sellae – m. suprasellare.

meningiomatosis, is, f. – [*meningio-* + *-omatosis* stav] stav charakterizovaný tvorbou mnohopočetných menigiómov.

meningiorrhaphia, ae, f. – [*meningio-* + g. *rhafé* šev] meningiorafia, chir. zošitie mozgových al. miechových obalov.

meningismus, i, n. – [*mening-* + *ismus*] →*meningizmus.*

meningitída – [*meningitis*] zápal mozgových plien, patol.-anat. sa delia na →*pachymeningitídy* (zápaly tvrdých plien) a leptomeningitídy (zápaly mäkkých plien).

Hnisavá leptomeningída (***leptomeningitis purulenta***) je hnisavý zápal mäkkých plien mozgu. Vzniká hematogénnou al. lymfogénnou cestou, príp. septickou metastázou, šírením zápalu zo stredoušia a prinosových dutín. Intrameningálne priestory sú skalené al. obsahujú hnisový exsudát, najmä pozdĺž hyperemických ciev. Pneumokoková m. utvára na konvexite mozgu zelenožltý hnisový ,,čepiec“, meningokokova m. je charakteristická rôsolovitým exsudátom na báze mozgu. Mozog býva pritom zväčšený, edematózny a hnisový exsudát preniká pozdĺž ciev do kôrových oblastí. Mikroskopicky sú v postihnutých plénach početné leukocyty s prímesou fibrínu, prítomné bývajú hnisavé až nekrotizujúce arteritídy s trombózami a ischemizáciou CNS. Infekcia môže preniknúť do komorového systému, kde vyvoláva leukocytovú a granulárnu ependymitídu, zápal plexus chorioideus s následnym akút. hydrocefalom al. pyocefalom. Hojenie exsudátu granulačným tkanivom máva za následok zrasty pia mater s arachnoideou a sek. hydrocefalom. Pri vonkajšom hydrocefale vzniká subarachnoidová cysta. Vplyvom antibiotík akút. prejavy obyčajne ustúpia a zjavia sa prevažne len následky reparačných zmien.

Nehnisavá leptomeningitída (***leptomenigitis nonsuppurativa***) sa vyznačuje hyperémiou, seróznym výpotkom a prítomnosťou malých mononukleárov. Výskytuje sa v priebehu toxoinfekčných chorôb, pri úpale a vírusových encefalitídach, kde je infiltrovaná mononukleármi prevažne pia mater. Samostatne býva prítomná pri septických leptomeningitídach vírusového pôvodu (vyvolaná myxovírusom parotitídy, vírusom ECHO al. *Coxsackie*) a ako choriomeningitis lymphocytaria (vyvolaná Armstrongovým vírusom). Vyskytuje sa aj v menších epidémiách a na človeka sa prenáša výkalmi domácich myší. Len výnimočne sa končí exitom.

Chron. produktívna leptomeningitída (***leptomeningitis chronica productiva***) je zhrubnutie mäkkej plény po zápalových i nezápalových procesoch rôznej etiológie. Ako produktívna arachnoiditída sa označuje ložisková proliferácia arachnotelu na báze mozgu a mozočka, kt. prechádza do fibróznej al. cystickej arachnoiditídy, keď sú intrameningálne priestory čiastočne obliterované.

M. vyvolávajú rozličné noxy (infekcie, toxíny, alergény, lieky, dg. látky, úrazy). Charakteristický je tzv. →*meningálny sy.* (→*syndrómy*). U novorodencov a malých detí môže byť málo vyznačený, môžu však vykazovať vyklenuté fontanely. V likvore, kt. vyteká pod zvýšeným tlakom (> 0,7 až 2,5 kPa), býva zvýšený počet elementov, zvýšený obsah proteínov, príp. zmeny bielkovinových a koloidných reakcií, koncentrácie glukózy a chloridov.

Podľa etiológie sa m. delia na baktériové a abaktériové, podľa zmien v likvore na hnisavé, nehnisavé a meningeálne reakcie (na zápal v blízkosti proc. mastoideus, absces a i.). Hnisavé m. charakterizuje skalenie likvoru, značné zvýšenie počtu elementov (zvyčajne veľa tisíc na ml, pričom ide najmä o polymorfonukleárne leukocyty), znížená glykorachia a zvýšený obsah proteínov).

Znalosť pôvodcu je dôležitá, lebo rozhoduje o klin. obraze a spôsobe th. Vírusové m. sa obyčajne vyliečia bez špecifickej th., kým baktériové môžu byť ťažké a majú za následok poškodenie mozgu, stratu sluchu al. mentálne poruchy (neschopnosť učenia). Dôležitá je aj dôkaz pôvodcu, pretože cielená antibiotická th. môže zabrániť šíreniu nákazy. Pred r. 1990 to najmä *H. influenzae* typ b (Hib) , nové vakcíny, kt. sa očkovali všetky deti v rámci rutínnej imunizácie znížili jej výskyt. V súčasnosti je najčastejším pôvodcom choroby Streptococcus pneumoniae a Neisseria meningitidis.

Niekt. baktériové m. sú nákazlivé, avšak menej ako nádcha al. chrípka. Nákaza sa šíri vzdušnou cestou, najmä kvapôčkovou infekciou. Nakazia sa obyčajne len osoby, kt. sú v užšom a dlhodobejšom kontakte s chorým na m. vyvolanú *Neisseria meningitidis* al. Hib (meningokoková m.), napr. členovia tej istej domácnosti, ošetrujúci personál ap. Nákazlivé sú orálne sekréty. Preto treba osobám exponovaným týmto rizikám preventívne, ako aj osobám < 4-r. očkovaným proti Hib m., podať antibiotiká.

M. a arachnoiditída sa prejavuje trvale zhoršujúcimi sa bolesťami hlavy, kt. vyvoláva lokálny al. generalizovaný zápal a proliferácia pia mater a arachnoidey s následným jazvením a tvorbou adhézií medzi dura mater, arachnoidea a miechou. Lokálne bolesti sú zriedkavé, pozorujú sa však pri tbc, vírusovej, purulentnej al. syfilitickej m. Len spočiatku býva bolesť miestna, stála, tupá, neskoršie je pálčivá a jej intenzita stúpa. Prítomné môžu byť senzorické a motorické poruchy následkom kompresie miechy, stuhnutie, tŕpnutie a mravenčenie, ako aj pocity chladu al. tepla v oblasti šije, niekedy pocity obruče okolo hlavy. Zhoršujú sa v pokoji na posteli a ráno. Objektívne sa zisťuje stuhnutosť šije, motorické a senzorické poruchy. Laborat. príznaky závisia od pôvodcu infekcie (jeho dôkaz, prejavy zápalu v krvi a likvore). Myelografia vykazuje čiastočnú al. úplnú obštrukciu, príp. polymorfnú fragmentáciu farbiva v mnohopočetných oblastiach.

Aseptická lymfocytová meningitída – meningitis lymphocytaria aseptica, syn. choriomeningitis, chorio-meningitis lymphocytaria acuta, zápalové postihnutie mäkkých plien, najčastejšie vírusového pôvodu, môže ju však vyvolať infekcia mykoplazmou al. riketsiami. Klin. sa prejavuje bolesťami hlavy, stuhnutosťou šije, so zmnožením lymfocytov v mozgovomiechovom moku. Dfdg. treba odlíšiť neoplastické procesy, septické perimeningové fokusy a i. stavy.

Baktériová meningitída – meningitis bacterialis, vyvolaná baktériami; sú to najmä *Haemophilus influenzae*, meningokoky, pneumokoky a *Mycobacterium* tbc.

Bazilárna meningitída – meningitis basilaris, postihuje bázu mozgu, vyvoláva ju najčastejšie tbc zápal.

Granulomatózna meningitída – meningitis granulomatosa; patrí sem tbc. m., syfilitická m. a i.

Hnisavé meningitída – meningitis purulenta seu pyogenes, Môže postihovať mäké al tvrdé plény. Vyvolávajú ju pyogénne baktérie (*Streptococcus pneumoniae*, u detí < 7-r. aj *Haemophilus influenzae*, u novorodencov a imunokompromitovaných osôb najčastejšie gramnegat. paličky), ale aj huby, príp. iné patogény. Sek. hnisavé m. vznikajú šírením infekcie z prim. ložiska, ako sú sínusitídy, otitídy a i. Klin. obraz – u detí > 2-r. dominuje vysoká horúčka, bolesti hlavy, stuhnutosť šije. Tieto príznaky sa dostavujú v priebehu niekoľkých d a trvajú 1 až 2 d. K ďalším príznakom patrí nauzea, vracanie, svetloplachosť, zmätenosť, spavosť. U novoro-dencov a malých detí môžu klasické príznaky – horúčka, cefalea a stuhnutosť šije – chýbať al. sa ťažko zisťujú, a zisťuje sa len pomalosť, inaktivita, príp. podráždenosť, vracanie, nechuť do jedenia, pri progresii kŕče. Dg. – dôležitá je včasná dg. a th. Dg. sa stanovuje kultiváciou vzorky likvoru získaného lumbálnou punkciou. Tá umožňuje špecifickú antibiotickú th. podľa citlivosti, kt. znižuje mortalitu baktériovej m. > 15 %; riziko u starších je vyššie.

U novorodencov hnisavú m. môže vyvolať *E. coli, Proteus, Pseudomonas, Klebsiella, Enterobacter,* salmonely, streptokoky, listérie. Th. – piperacilín al. ceftazidín + ampicilín al. piperacilín + aminoglykozid.

U dojčiat a väčších detí môže byť pôvodcom m. *Haemophilus influenzae*, listérie, gramnegat. enterobaktérie, *Streptococcus pneumoniae, Streptococcus skupiny B, Staphylococcus pyogenes*.

Th. – cefotaxím, ceftriaxón, príp. v kombinácii s aminoglykozidom.

Očkovanie – jestvujú vakcíny proti Hib a 4 kmeňom *N. meningitidis* a mnohým typom *Streptococcus pneumoniae*. Vakcína proti *N. meningitidis* je neúčinná u detí < 18-mes.; niekedy sa používa na kontrolu epidémie niekt. typov meningokokovej m. Osoby cestujúce do niekt. cudzích krajín sa očkujú aspoň 1 týžd. pred odchodom. Ďalšia vakcína je zameraná proti *Streptococcus pneumoniae* (tzv. pneumokoková m.). U detí < 2-r. však nepôsobí; odporúča sa však u osôb > 65-r. a mladších trpiacich na chron. chorobu

Kandidová meningitída – meningitis candidosa, typická a často fatálna komplikácia AIDS (→*kandidóza;* →*kryptokokóza*). Th. je dvojfázová – útočná a doživotná chemosupresia (chemoprofylaxia recidív). Proti *Candida albicans* a *Cryptococcus neoformans* je najúčinnejším prípravkom flukonazol, kt. na rozdiel od amfotericínu B a i. azolov preniká do likvoru, kde dosahuje 40 – 70 % sérových koncentrácií. V útočnej fáze sa aplikuje dávka 0,6 – 1 g/d a udržovacia dávka 0,2 g/d. Th. je doživotná. Alternatívou je 5-fluorocytozín (50 – 100 mg/kg/d) v kombinácii s amfotericínom B (1 až 1,5 mg/kg/d), kt. je však toxickejší a zle preniká do likvoru.

Kryptokoková meningitída – meningitis cryptococcica, kryptokokóza s postihnutím plien; makroskopicky sa podobá bazilánrje meningitíde. Zápal sa šírin perivaskulárne až do bazálnych ganglií. Má subakút. chron. a akút. formu, kt. je závažnejšia..

Meningokoková meningitída – meningitis meningococcica, syn. cerebrospinálna horúčka, epidemická cerebrospinálna meningitída, je akút. infekčná choroba so séropurulentným zápalom membrán mozgu a miechy následkom infekcie Neisseria meningitidis. Podľa séroaglutinácie sa rozlišuje 13 typov. Pôvodcom m. n. je najčastejšie typ B, C, A a T. U nás je to najčastejšie typ C, a to aj v menších epidémiách, typ B vyvoláva obvykle sporadické ochorenia, typ A zapríčiňuje epidémie v rozvojových krajinách.

M. m. sa vyskytuje na celom svete, najmä v subsaharskej oblasti Afriky. V minulosti sa vyskytovala v epidémiách, v súčasnosti býva skôr sporadická, malé epidémie sa však môžu vyskytovať v školách, internátoch, kasárňach ap. Môže vzniknúť v ktoromkoľvek veku, najčastejšie však postihuje malé deti a vekovú skupinu 15 – 20-r. Prameňom nákazy sú chorí ľudia al. nosiči meningokokov. Choroba sa prenáša priamym kontaktom s chorým najmä kvapôčkovou infekciou pri kašli a kýchaní. Neisérie sú málo kontagiózne, na ich prenos je potrebný dlhodobejší, úzky kontakt. *Neisseria meningitidis* je súčasťou bežnej flóry a môže byť prítomná vo výtere z nosohltanu, a to až v 15 % populácie. Ide však prevažne o neinvazívne kmene, kt. neohrozujú svojho nositeľa ani okolie.

Klin. obraz – inkubačné obdobie trvá 3 – 4 (2 – 10) d. Ochorenie sa začína obvykle náhle. V predchorobí sa zvyčajne zisťuje záťaž (veľký športový výkon, učenie sa dlho do noci pred skúškami, diskoktéka, telesné al. duševné vyčerpanie ap.). Niekedy sa začína pozvoľnejšie, pacient sa sťažuje 1 – 2 d na únavnosť al. má príznaky faryngitídy. Pod obrazom m. prebieha väčšina prípadov, pod obrazom sepsy 7 – 10 %, zmiešaný obraz m. a sepsy má 40 %.

Typický klin. obraz predstavuje horúčka, kefalea, vracanie a poruchy vedomia. Prítomnosť petechií (červené škvrny s Ø < 2 mm, kt. nevyblednú po zatlačení skielkom), príp. purpura (lézie > 2 mm), kt. sa zjavujú do 24 h od začiatku ochorenia, svedčia o meningokokcémii. Vo včasných štádiách ich možno prehliadnuť v kožných záhyboch, napr. v slabine a podpazuší. Zriedka vzniká kóma, kt. je prejavom meningokokovej meningoencefalitídy. Fulminantná a malígna forma m. m. je známa ako Waterhouseov-Friderichsenov sy. Smrtnosť liečenej m. m. je 1 – 3 %, neliečenej 40 – 50 %.

Meningokoková sepsa sa prejavuje náhle vzniknutou horúčkou s triaškou, bolesťami v krížoch, myalgiami a artralgiami, petechiami, kt. splývajú do sufúzií, a DIC s krvácaním, šokovým stavom, kt. vyúsťuje do multiorgánovému postihnutiu až zlyhaniu tzv. ,,domino“ sy.

Zradné býva prechodné zlepšenie po poklese teploty a bolestí. Inokedy sa bolesti brucha mylne pokladajú za apendicitídu. Možné je aj spontánne uzdravenie. V takýchto prípadoch ,,okultnej bakteriémie“ (bez sepsy) sa v krvi nachádza len málo baktérií.

Zriedkavejšie sa meningokoková infekcia prejaví ako fokálna infekcia (konjunktivitída, septická artritída, purulentná perikarditída), príp. ako samostatné infekcie respiračného systému ako pneumónia, epiglotitída al. otitis media.

Dg. – stanovuje sa na základe klin. vyšetrenia: náhle vzniknutá horúčka, triaška, kt. trvá 10 až 20 min (pri vírusovej infekcii trvá niekoľko s), petechie, myalgie, nauzea a vracanie bez hnačky,

kefalea. Dg. sa potvrdzuje dôkazom neisérií zo sterilnej tekutiny (krv, likvor, synoviová, pleurálna, perikardiálna tekutina, príp. sufúzia). Už 20 min po infekcii sa dajú neisérie zistiť latexovou aglutináciou, príp. mikroskopicky ako gramnegat. diplokoky v likvore. V likvore sa zisťuje zmnoženie polymorfonukleárnych leukocytov, hyperproteinorachia a hypoglykorachia. V krvi je leukocytóza s posunom doľava, zvýšené hodnoty CRP a zrýchlená sedimentácia krviniek. Hodnoty fibrinogénu sú najprv zvýšené, neskôr klesajú takmer k nulovým. Hypotrombocytopénia koreluje s prejavmi krvácania. Prítomnosť DIC potvrdí nález D-dimérov, resp. degradačných produktov fibrínu.

Th. – liekom prvej voľby je penicilín, kt. sa podáva i. v. každé 4 h v dávkach 20 mil. j./d., u detí 200 až 400 tisíc j/kg/d. Alternatívou sú cefalosporíny III. generácie a pri alergii na PNC chloramfenikol i. v. a meropenem.

Členom rodiny a osobám, kt. boli viac h/d v úzkom kontakte (spánok v spoločnej miestnosti, bozkávanie, pohlavný styk ap. ostatných 3 – 4 h, max. 10 d) s pacientom sa odporúča antibiotická profylaxia. Podáva sa rifampicín 600 mg (u detí 10 mg/kg) 2-krát/d počas 2 d. Alternatívou je ciprofloxacín 500 – 750 mg jednorazovo. Deťom a gravidným ženám sa podáva ceftriaxón 5 mg/kg i. m. jednorazovo. V-penicilin je najmenej vhodný, treba ho podávať 5 až 7 d v th. dávkach (zlyháva v eradikácii meningokokov z nosohltanu).

Aktívna imunizácia sa odporúča najmä cestovateľom, kt. plánujú pobyt zv krajinách, kde sa vyskytujú epidémie m. U nás sa povinne očkujú branci najčastejšie pri nástupe do vojenskej služby. Vyžaduje sa od pútnikov do Mekky v Saudskej Arábii, kde sa v minulosti zaznamenalo niekoľko epidémií. Pravidelné epidémie vznikajú v krajinách Ázie, Afriky a Juž. Ameriky. Najčastejšie ie o sezónne epidémie v priebehu zimných mes. v subsaharskej oblasti Sahelu. Najviac ohrozené sú deti medzi 6. – 24. mes. veku a mladiství až do dospelosti. Deti < 18-mes. by mali byť očkované len v prípade hroziacej epidémie. Na očkovanie sa používa bivalentná (proti sérol. skupine A a C) a kvadrivalentná vakcína (proti skupine A, C, Y a W 135). Z bivalenentých vakcín sa používa prípravok Meningogoccal Polysacharide A + C Vaccine® inj. sicc. Pasteur Merieux. Ide o neživú purifikovanú vakcínu, kt. obsahuje kapsulové polysacharidy Neissera meningitidis typu A kmeňa A_2 Branham a typu C kmeňa č 11 Gotschild. V jednej dávke je min. 50 mg polysacharidu z každého sérotypu a 2 mg laktózy. Podáva sa 1 dávka 0,5 ml (zriedená priloženým izotonickým tlmivým rozt.) i. m. al. hlboko s. c. Deťom < 2-r. sa v epidemickom riziku podáva 2. dávka 14 – 28 d po 1. dávke; preočkúva sa 1 dávkou po 3 r. Ochrana nastupuje 10 po očkovaní a trvá 3 r. Sérokonverzia presahuje 90 %, u detí < 18-mes. len 60 – 70 %. Kontraindikáciou sú akút. horúčkové ochorenia, inkubačné obdobie a včasná rekonvalescencia infekčných ochorení, precitlivenosť na zložky prípravku. Relat. kontraindikovaná je gravidita a laktácia. Opatrnosť je žiaduce pri kŕčových ochoreniach v anamnéze. K nežiaducim účinkom patrí lokálna reakcia (začervenanie) al. celkové reakcie (zvýšená teplota) v prvých 2 d po očkovaní.

Nozokomiálna meningitída – meningitis nosocomialis, môže vzniknúť po chir. výkone al. naložení shuntu (shuntová meningitída). Pôvodcom môže byť *Staphylococcus epidermidis*, *Staphylococcus pyeogenes aureus*, enterokoky, *Acinetobacter* sp. Th. – piperacilín + amino-glykozid, imipeném, ceftazidím + aminoglykozid, penicilíny odolné voči β-laktamázam, príp. chinolón + vankomycín.

Pneumokoková meningitída – meningitis pneumococcica, meningitída vyvolaná pneumokokmi, postihujúca obyčajne malé deti al. starších jedincov. Až ½ prípadov je následkom infekcií, ako sú infekcie pľúc, uší a paranazálnych sínusov; môžu vznikať recidívy. Jej výskyt je vyšší u imunokompromitovaných osôb a asplenických pacientov, s kosáčikovou anémiou a lymfocytovou leukémiou.

Sarkomatózna meningitída – meningitis sarcomatosa, sarkomatóza plien pri metastazach sarkómu. Príznaky a dg. sú podobne ako pri m. leucaemica. *Dg.* – opiera sa o nález leukemických

buniek v likvore. *Th.* – pri akút. lymfoblastickej leukémii sa osvedčuje profylaktické ožiarenie lebky s intratekálnou inj. metotrexátu.

Septická meningitída – meningitis septica; →*sepsa.*

Serózna meningitída – menignitis serosa, serózny, aseptický, nehnisavý zápal mozgových plien. Charakterizuje ho nehnisový likvor, v kt. sú rozmnožené elementy (50 – 1500/ml) s prevahou mononukleárov. Často ide o súčasné postihnutie mozgu (meningoencefalitída) a miechy (meningoencefalomyelitída). Pôvodcom ochorenia môžu byť vírusy (vírus Armstrongovej choroby, epidemickej parotídy, enterovírusy, arbovírusy, HIV, zriedka iné), rickettsie (*Coxiella burneti, R. prowazeki* a i.), ale aj leptospiry, niekt. parazity, huby a plesne (*Toxoplasma gondii, Trichinella spiralis,Torula histolytica, Coccidioides immitis* a i.). Sy. aseptickej m. sa prejavuje aj pri post-infekčnej, postvakcinačnej a niekt. toxických meningitíd (zlúč. As, Pb, inj. séra, lipiodol a i.).

Dg. – stanovuje sa na základe epidemiol. anamnézy, klin. príznakov meningálneho sy., zmien v likvore. Potvrdzuje sa izoláciou vírusu z likvoru, nosohltana, stolice a sérol. vyšetrenie akút. (na začiatku) a rekonvalescentnej vzorky séra (o 2 – 3 týžd.). *Dfdg.* – treba vylúčiť ochorenia s absol. kontraindikáciou punkcie pre nebezpečie exitu z tlakového kónusu (nádory zadnej a strednej lebkovej jamy), ako aj s relat. kontraindikáciou (sclerosis multiplex, haemorrhagia cerebri). Ak tieto ochorenia prichádzajú do úvahy (afebrilný, protrahovaný priebeh), je nevyhnuté podrobné neurol., príp. iné špeciálne vyšetrenie (očné pozadie, artériografia).

Th. – pacient má byť hospitalizovaný. Špecifická th. sa zameriava na antibiotiká podľa druhu a citlivosti pôvodcu, aplikáciu imúnneho γ-globulínu al. rekonvalescenčného séra. Po lumbálnej punkcii sa pacientovi obyčajne uľaví.

Shuntová meningitída – druh nozokomiálnej m.

Vírusová meningitída – meningitis virosa, m. vyvolaná enterovírusmi (~ 50 %), vírusom coxsackie, parotitídy al. herpes simplex al. lymfocytovej choriomeningitídy. Často sa však vírus identifikovať nepodarí. Niekt. enterovírusy vyvolávajúce m. sú nákazlivé, kým iné, ako vírusy prenášané komármi sa nešíria z človeka na človeka kontaktom, expozícia týmto vírusom navyše vyvoláva len mierne ochorenie. Väčšina ľudí v priebehu svojho života prichádza s pôvodcami vírusovej m. do styku, len málo z nich však ochorie. Je to pomerne častá choroba vyskytujúca sa sporadicky, epidémie sú zriedkavé. Choroba môže postihnúť každý vek, načastejšia je však u detí. Klin. obraz – charakterizuje slabosť, malátnosť, horúčka, bolesti hlavy, nauzea, príp. vyrážka, bolesti v hrdle, pleocytóza v likvore (prevažne lymfocytová), bolesti brucha, stuhnutosť šije a chrbta a krátky nekomplikovaný priebeh. Príznaky sa dostavujú obyčajne v priebehu 1 týžd. po infekcii. Th. – špecifické lieky nepoznáme. Izolácia pacienta nie je nevyhnutná. Pretože najčastejším pôvodcom sú enterovírusy, kt. sa vylučujú stolicou, má byť pacient poučený o potrebe osobnej hygieny (umývanie rúk po toalete ap.).

meningitis, itidis, f. – [*mening-* + *-itis* zápal] →*meningitída.*

Meningitis abacterialis – syn. m. aseptica, m. serosa; m. sympathica; abaktériový zápal mozgových blán.

Meningitis aseptica – m. sterilis.

Meningitis bacterialis – syn. m. purulenta, m. pyogenes, baktériová menignitída.

Meningitis basilaris – bazilárna meningitída.

Meningitis candidosa – kandidová meningitída.

Meningitis carcinomatosa – karcinomatózna meningitída, rakovinové metastázy v mäkkých plenách.

Meningitis cerebralis – mozgová meningitída.

Meningitis cerebrospinalis epidemica – mozgovomiechová epidemická meningitída.

Meningitis cryptococcalis – krytpokoková meningitída.

Menintigis eosinophilica – syn. meningoencephalitis eosinophilica, meningitída charakterizovaná zvyšeným počtom lymfocytov a eozinofilov v likvore; vyvolávaná obyčajne *Angiostrongyllus cantonensis.*

Meningitis granulomatosa – granulomatózna meningitída pri tbc, syfilise a i.

Meningitis gummatosa – meningitída vznikajúca v priebehu terc. syfilisu, pri kt. bývajú prítomné početné malé gumy na membránach.

Meningitis chronica – variabilný sy. s horúčkou, bolesťami hlavy, letargiou, stuhnutosťou šije, zmätenosťou, nauzeou, vracaním, pleocytózou s hypoglykorachiou al. bez nej, kt. je refraktérny voči th. > 14 d; môžu byť infekčného al. neinfekčného pôvodu.

Meningitis idiopathica – idiopatická meningitída, bez zjavnej príčiny.

Meningitis interna – pachymeningitis interna.

Meningitis lymphocytaria aseptica – syn. choreomeningitis, aseptická lymfocytová meningitída.

Meningitis meningococcica – meningokoková meningitída.

Meningitis Mollareti – recidivujúce horúčky, slabosť, bolesti hlavy a meningeálne príznaky spojené s výraznou polymorfonukleárnou zápalovou reakciou v likvore.

Meningitis myalgica – pleurodynia epidemica.

Meningitis mycotica – mykotická meningitída, zápalové postihnutie mäkkých plien vyvolané hubami.

Meningitis necrotoxica reactiva – stav charkterizovaný oblasťami fokálnej malácie mozgu s príznakmi meningizmu podmienený prim. zápalovými zmenami mozgovej kôry.

Meningitis nonsupurativa – nehnisavá (lepto)meningitída.

Meningitis nosocomialis – nozokomiálna meningitída.

Meningitis occlusiva – leptomeningitis detí, kt. vyúsťuje do obliterácie apertura medialis et lateralis IV. mozgovej komory.

Meningitis ossificans – osifikácia mozgových plien.

Meningitis otitica – forma meningitídy, kt. niekedy komplikuje stredoušný zápal.

Meningitis pneumococcica – pneumokoková meningitída.

Meningitis purulenta – m. pyogenes, hnisavá meningitída.

Meningitis pyogenes – m. purulenta, hnisavá meningitída.

Meningitis Quinckei – akút. septická emningitída.

Meningitis sarcomatosa – sarkomatózna meningitída.

Meningitis septica – septická meningitída.

Meningitis serosa circumscripta – chron. adhezívna arachnoiditída.

Meningitis spinalis – miechová meningitída.

Meningitis sterilis – m. aseptica.

Meningitis sympathica – m. serosa, stav vyvolaný zápalom v susedstve plien. Prejavuje sa zvýšeným tlakom likvoru a vyššími hodnotami albumínu a buniek. Likvor je sterilný, môžu byť však prítomné príznaky meningitídy.

Meningitis syphilitica – syfilitická meningitída, →*syfilis.*

Meningitis tuberculotica – tuberkulózna meningitída; →*tuberkulóza.*

Meningitis virosa – vírusová meningitída.

meningitophobia, ae, f. – [*meningitis* + g. *fobiá* strach] meningitofóbia, strach pred zápalom mozgových blán.

meningizmus – [*meningismus*] príznaky podráždenia mozgových plien s miernymi príznakmi →*meningálneho sy.* (→*syndrómy).*

meningoarteriitis, itidis, f. – [*meningo-* + l. *arteria* tepna + *-itis* zápal] meningoarteritída, zápal meningových tepien.

meningoblastoma, tis, n. – [*meningo-* + g. *blastos* výhonok + *-oma* bujnenie] meningoblas-tóm, nezrelý nádor mozgových plien.

meningocele, es, f. – [*meningitis* + g. *kélé* prietrž] →*meningokéla.*

Meningocele anterior – zriedkavý typ meningitídy, kt. preniká z chrbtice dopredu, obyčajne v krížovej oblasti; príznaku bývajú mierne a často unikajú pozornosti.

Meningocele cranialis – syn. craniomeningocele, protrúzia prietrže plien cez defekt v lebke (cranium bifidum), utvára vak naplnený tekutinou.

Meningocele sacralis – meningokéla v krížovej oblasti; môže byť klin. nemá až do dospelosti, kedy sa zjavia neurol. deficity a príznaky rezistencie v brušnej oblasti s tlakovými príznakmi. Môže ísť o zadný typ al. predný krížový typ.

Meningocele spinalis – syn. myelomeningocele, protrúzia prietrže plien cez defekt v chrbtici (spina bifida), obyčajne vzadu, utvárajúca vak naplnený tekutinou; bývajú lokalizované v torakálnej al. lumbálnej oblasti a zriedkavejšie v cervikálnej a sakrálnej oblasti.

Meningocele spuria – syn. Billrothova choroba, cephalohydrocele traumatica, m. traumatica, prietrž podobná kraniiálnej, vyvolaná však úrazom; pleny prenikajú cez defekt v lebke po pretrhnutí pavúčnice.

Meningocele traumatica – m. spuria.

meningocephalitis, itidis, f. – *[meningo-* + g. *kefalé* hlava + *-itis* zápal] meningocefalitída; →*menoingoencephalitis.*

meningocerebellaris, e – [*meningo-* + l. *cerebellum* mozoček] meningocerebelárny, týkajúci sa mäkkých plien a mozočka.

meningocerebralis, e – [*meningo-* + l. *cerebrum* mozog] meningocerebrálny, týkajúci sa mäkkých plien a mozgu.

meningocerebritis, itidis, f. – [*meningo-* + l. *cerebrum* mozog + *-itis* zápal] meningocerebri-tída; →*meningoencephalitis.*

meningococcaemia, ae, f. – [*meningococcus* meningokok + g. *haima* krv] meningokokémia, prítomnosť meningokokov v krvi.

Meningococaemia acuta fulminans – Waterhouseov-Frederichsenov sy.

Meningococcal Polysaccharide A + C Vaccine® inj. sicc. (Pasteur Merieux Serums et Vaccins) Neisseriae meningitidis A polysaccharidum 50 mg + Neisseriae meningitidis C polysaccharidum 50 mg + Lactosum monohydricum 2 mg + diluens 0,5 ml v jednej dávke; imunopreparát, vakcína proti baktériovej meningitíde typu A a C.

meningococcosis, is, f. – [*meningo-* + g. *kokkos* jadro + *-osis* stav] meningokokóza, infekcia vyvolaná meningokokmi.

meningococcus (i, m.) – [*meningo-* + g. *kokkos* jadro] meningokok; →*Neisseria meningitidis.*

meningocorticalis, e – [meningo- + l. *cortex* kôra] meningokortikálny, vzťahujúci sa na pleny a mozgovú kôru.

meningocystocele, es, f. – [*meningo-* + g. *kystis* dutina + g. *kélé* prietrž] meningocystokéla.

meningocystokéla – [*meningocystokéla*] tvorba pseudocysty naplnenej likvorom pri →*me-ningokéle.*

meningocytus, i, m. – [*meningo-* + g. *kytos* bunka] meningocyt, histiocyt plien.

meningoencefalitída – [*meningoencephalitis*] zápal mozgových blán a mozgu.

Amébová meningoencefalitída – zriedkavá, často fatálna akút., febrilná, purulentná m., vyvolaná amébami voľne žijúcimi vo vodách a pôde *Naegleria fowleri, Acanthamoeba Hartmanella* sp. *Naegleria fowleri* infikuje najmä mladých jedincov, kt. prichádzajú do styku s kontaminovanou vodou. Vstupnou bránou infekcie je sliznica nosa, kt. sa infekcia dostáva cestou bulbus olfactorius a hlavovými nervami až do mozgu a plien. Nákazy vyvolané *Acanthamoeba Hartmanella* sp. sú miernejšie, postihujú častejšie staršie a imnunokompromi-tované osoby, niekedy sa spontánne upravia. Spôsob prenosu nie je známy, ale opísal sa hematogénny rozsev amébovej infekcie zo vzdialených miest. Th. – amfotericín B 0,25 – 1,5 mg/kg/d 14 – 21 d (každých 8 – 12 h) i. v., sulfónamidy (pri *Harmenalla* sp.).

Eozinofilná meningoencefalitída – meningitis eosinophilica.

Herpetická meningoencefalitída – ako prim. manifestácia herpes simplex. Prejavuje sa vysokými horúčkami, meningeálnym sy., príp. somnolenciou, parézami, paralýzami, generalizovaným herpes simplex kože; môže mať aj letálny priebeh.

Jarnoletná meningoencefalitída – stredoeurópska encefalitída, angl. Central European Encephalitis, CEE, nem. Frühsommerenzephalitis, FSME, pôvodcom je flavivírus (CEE-vírus) z čeľade *Togaviridae*, kt. prenášajú komáre Ixodes ricinus a I. persulcatus. Inkubačné obdobie trvá 7 – 10 d. Choroba má 2-fázový priebeh: po období chrípkových príznakov a 4 – 5-d latentnom štádiu sa dostavuje opätovný vzostup teploty a príznaky z postihnutia mozgu. Môže prebiehať pod obrazom meningoencefalitídy s dobrou prognózou al. myelomeningitídy s parézami (letalita je asi 1 %). Od r. 1976 je k dispozícii očkovacia látka; →*očkovanie.*

Parotitická meningoencefalitída – postihuje deti, vyvoláva ju parotitický vírus; choroba býva benígna. Prejavuje sa horúčkou, vracaním, rigiditou šije, letargiou, parotitídou, bolesťami hlavy, konvulziami, bolesťami brucha, hnačkou a delíriom.

Syfilitická meningoencefalitída – progresívna paralýza.

Toxoplazmová meningoencefalitída →*toxoplazma.*

Stavy spojené s meningoencefalitídou

Epifenomém pri paraneoplastickej limbickej encefalitíde*
Intrauterinne získané afekcie (vrodený syfilis)
AD dedičné choroby (sy. CINCA)*
AR dedičné choroby (familiárnarna histiocytová retikulóza)
Autoimunitné choroby
Behçetova choroba
Benígna rekurentná meningitída*
Kawasakiho choroba
Sarkoidóza*
Lupus erythematosus systemicus
Vogtov-Koyanagiho-Haradov sy.*
Trauma, vyvolaná mechanickými al. inými fyz. faktormi
Cholesteatóm
Zlomeniny lebky
Infekcie
Intrakraniálny absces al. granulóm*
Intraspinálny absces al. granulóm*
Helmintózy
Alveolárna hydatidova choroba*
Angiostrongyliáza
Cysticerkóza*
Neurocysticerkóza*
Schistosoma japonicum*
Mykózy
Aktinomykóza
Kandidóza*
Kokcidioidomykóza*
Cryptococcus neoformans*
Histoplasmóza*
Protozoárne infekcie
Acanthamoeba*
Balamuthia mandrillaris*
Chagasova choroba*
Malária vrátane malígnej terciány*
Naegleria*
Spavá choroba (východoafrická a západo-africká)*
Toxoplazmóza*
Baktériové infekcie
Bacteroides
Borrelia burgdorferi*
Campylobacter fetus
Capnocytophaga canimorsus
,,Cat scratch fever``*
Enterobacter sakazakii
Escherichia coli
Haemophilus influenzae
Ľudská monocytotropná ehrlichióza
Klebsiella sp.
Leptospira canicola a i. leptospirózy*

Listeria monocytogenes
Mycobacterium avium-intracellulare a Myco-
bacterium tuberculosis*
Mycoplasma pneumoniae*
Neisseria meningiditis
Pneumococcus
,,Pontiac fever“
Pseudomonas aeruginosa
Relapsujúca horúčka*
Rickettsia sp.*
Salmonella typhi
Sek. syfilis
Staphylococcus aureus
Streptococcus skupiny B a Streptococcus suis
Treponema pallidum*
Brušný týfus*
Whippleova choroba*
Yersinia pestis
Vírusové infekcie
Vírus kalifiornskej encefalitídy (arbovírusová
encefalitída)
Herpesvírus Cercopithecin 1
Vírus Chandipura
,,Colorado tick fever“
Vírus Coxsackie*
Východná konská encefalitída
(arbovírusová encefalitída a/al.
meningoencefalitída)
Echovirus*
Enterovírus 70
Herpes simplex*
Herpesvírus 2*
Herpesvírus 6*
HIV-1
Japonská encefalitída (arbovírusová
encefalitída a/al. m.)
Vírusová encefalitída Kumlinge
Louping ill
Lymfocytová choriomeningitída
Osýpky
Parotitída*
Vírus encefalitídy údaolia Murray
Vírus Nipah
Poliomyelitída*
Vírus encefalitídy Powassan
Besnota
St. Louiská encefalitída (arbovírusová encefa-
litída a/al. m.)
Kliešťová encefalitída (arbovírusová encefalitída)
Venezuelská konská encefalitída
Západoníl. horúčka (arbovírus. encefalitída al. m.)
Západná konská encefalitída (arbovírusová ence-
falitífa a/al. m.)

Chemikálie (Pb*)
Lieky, hormóny a mediátory (napr. kys. mefenamová*)

**aseptická meningitída*

meningoencephalitis, itidis, f. – [*meningo-* + g. *enkefalos* mozog + *-itis* zápal] →*meningoencefalitída.*

meningoencephalocele, es, f. – [*meningo-* + g. *enkefalos* mozog + g. *kélé* prietrž] meningoencefalokéla, cystická prietrž mozgových plien a časti mozgového tkaniva.

meningoencephalomyelitis, itidis, f. – [*meningo-* + g. *enkefalos* mozog + g. *myelos* miecha + *-itis* zápal] meningoencefalomyelitída, zápal mozgových plien, mozgu a miechy.

meningoencephalomyelopathia, ae, f. – [*meningo-* + g. *enkefalos* mozog + g. *myelos* miecha + g. *pathos* choroba] meningoencefalomyelopatia, nešpecifikovaná choroba mozgových plien, mozgu a miechy.

Meningoencephalomyelopathia leucaemica – meningeosis leucaemica.

meningoencephalopathia, ae, f. – [*meningo-* + g. *enkefalos* mozog + g. *pathos* choroba] meningoencefalopatia, nešpecifikované ochorenie miechy a mozgu.

meningofibroblastoma, tis, n. – [*meningo-* + l. *fibra* vlákno + g. *blastos* výhonok + *-oma* bujnenie] meningofibroblastóm, fibroblastický meningióm.

meningogenes, es – [*meningo-* + g. *gennan* vznikať] meningogénny, vznikajúci v meningoch.

meningokéla – [*meningocele*] vrodená prietrž mozgových a miechových plien; forma spina bifida cystica; →*meningocele.* Ide o pomeme častú rázštepovú chybu v oblasti chrbtice. Môže sa vyskytovať kdekoľvek v strednej čiare začínajúc krčnou a končiac krížovokostrčovou chrbticou. Stupeň závažnosti rázštepu môže byť rôzny, od jednoduchého defektu v oblúku stavca (spina bifida) cez rázštep miechových plien, až po úplnú prietrž nervového tkaniva na povrch tela. Rozoznávajú sa 3 formy m.: **1.** jednoduchá m. s prietržou plien cez jednu medzistavcovú štrbinu al. rozštiepeným stavcovým oblúkom; **2.** meningocystokéla; m. s hromadením likvoru; **3.** hydromeningokéla; m. s hromadením tekutiny. Pri meningomyelokéle je vo vaku plien navyše miecha jej korene, kt. sa končia vo vaku slepo, al. sa vracajú späť do chrbticového kanála. Je častejšia ako m.

Klin. obraz – v oblasti chrbtice je viditeľný vak, krytý normálnou kožou al. kožou charakteru pergamenu, príp. len blanou. Keď nemožno vo vaku dokázať nervové tkanivo a neurol. nález je v medziach normy, ide o m. Keď je nervové tkanivo vo vaku, al. ak adheruje k nemu a sú prítomné poruchy inervácie kaudálne od miesta lézie, ide o meningomyelokélu. Ich najčastejšou lokalizáciou je lumbosakrálna, horná krčná a len zriedka horná lumbálna a dolná hrudná oblasť. Veľmi zriedkavá je predná al. postranná m. U postihnutých novorodencov sa zisťuje rôzny stupeň obrny končatín a zvieračov. Bývajú prítomné aj ďalšie vrodené chyby, najmä ortopedické, ale aj vnútorných orgánov.

Dg. – niekedy sa podarí zistiť m. aspekciou, dg. sa potvrdzuje perimyelografiou.

Th. – je prevažne chir. M. kryté normálnou kožou sa operujú až po 1. r. života, m. so zlým krytom, pri kt. hrozí perforácia vaku, sa operujú ihneď. Na th. meningomyelokély s obnaženým nervovým tkanivom, paraplégiami a inkontinenciou stolice a moču nie je jednotný názor. Časť chirurgov tieto deti neoperuje, len chráni obnažené tkanivo pred infekciou. Iní operujú aj ťažko malformované deti, a to už v prvých h po pôrode. Operácia spočíva v uzavretí defektu kožným krytom a dokonalej rekonštrukcii dura mater.

Prognóza pri m. je dobrá, pri meningomyelitídach zlá: vo včasnom, období po operácii exituje polovica detí, 25 % exituje v ďalších r. Len ~ 10 % sa uzdraví, zvyšok trávi väčšinu života v ústavoch s plégiami, inkontinenciou moču a stolice a ďalšími združenými, najmä ortopedickými chybami.

meningokok – [*meningococcus*] →*Neisseria meningitidis.*

meningokokcín – antigénny materiál vzniknutý vyzrážaním soľnej supsenzie meningokokov pomocou alkoholu. Používa sa pri kožnom teste (i. d.) pri vyhľadávaní nosičov meningokokov.

meningomalacia, ae, f. – [*meningo-* + g. *malakiá* zmäknutie] meningomalácia, zmäknutie, nekróza mozgových plien.

meningomyelitis, itidis, f. – [*meningo-* + g. *myelos* miecha + *-itis* zápal] meningomyelitída, súčasný zápal miechy a miechových plien; meningitis spinalis.

meningomyelocele, es, f. – [*meningo-* + g. *myelos* miecha + g. *kélé* prietrž] meningomyelokéla.

meningomyeloencephalitis, itidis, f. – [*meningo-* + g. *myelos* miecha + g. *enkefalos* mozog + *-itis* zápal] zápal mozgových a miechových plien, meningoencefalomyelitída.

meningomyelokéla – [*meningomyelocele*] cystická prietrž miechových plien a časti miechy; →*meningokéla.* Ide o vrodene chybný vývoj miechy a chrbtice; najčastejšia forma spina bifida partialis. Rozoznávajú sa tieto formy: **1.** jednoduchá m. s prietržou miechy a plien vo forme otvorenej al. uzavretej m. (s voľnou miechou); **2.** meningomyelocystokéla; m. s rozšírením centrálneho kanála chrbtice; **3.** hydromyelokéla; m. s nahromadením tekutiny. Komplikáciou sú infekcie; ~ 80 % je prítomný Arnoldov-Chiariho sy. a vnútorný hydrocefalus. Th. spočíva v okamžitom chir. uzavretí; por. dysrafické sy.

meningomyeloradiculitis, itidis, f. – [*meningo-* + g. *myelos* miecha + l. radix koreň + *-itis* zápal] meningomyeloradikulitída, zápal miechových koreňov, rizomeningomyelitída.

meningoosteophlebitis, itidis, f. – [*meningo-* + g. *osteon* kosť + g. *fleps-flebos* žila + *-itis* zápal] meningoosteiflebitída, zápal mäkkých plien, šíriaci sa cez žilu na kostnú štruktúru.

meningopathia, ae, f. – [*meningo-* + g. *pathos* choroba] nešpecifikované ochorenie plien CNS.

meningopneumonitis, itidis, f. – [*meningo-* + g. *pneuma* pľúca + *-itis* zápal] meningopneumonitída, experimentálna choroba zvierat vyvolaná inj. Chlamydia psittaci, charakterizovaná akút. meningitídou a pneumonitídou.

meningoradicularis, e – [*meningo-* + l. *radix* koreň] meningoradikulárny, týkajúci sa plien a koreňov hlavových a miechových nervov.

meningorhoea, ae, f. – [*meningo-* + l. *rhoia* tok, prúd] meningorea, meningorágia, krvácanie v mäkkých plénach CNS.

meningorrhagia, ae, f. – [*meningo-* + g. *rhagiá* od g. *rhegnynai* výron] syn. meningorhoe, meningorágia, krvácanie v mäkkých plenách ústredného nervstva.

meningosis, is, f. – [*meningo-* + *-osis* stav] meningóza, vzájomné membranózne spojenie kostí.

meningospinalis, e – [*meningo-* + l. *spina* tŕň, miecha] meningospinálny, týkajúci sa mäkkých plien a miechy.

meningothelioma, tis, n. – [*meningo-* + g. *epithel* výstelka + *-oma* bujnenia] meningoteliomatózny meningióm.

meningotyphus, i, m. – [*meningo-* + *typhus* týfus] meningotýfus, brušný týfus s výraznými prejavmi dráždenia mäkkých plien ústredného nervstva.

meningovascularis, e – [meningo- + l. vas cieva] meningovaskulárny, týkajúci sa mozgových plien a ciev.

meninx, gis, f., meninga, ae, f. – [g. *méninx* plena] plena ústredného nervstva.

Meninx encephali (cerebri) – mozgová plena.

Meninx spinalis – miechová plena.

menisc*l*o- – prvá časť zložených slov z g. *méniskos* mesiačik, l. *meniscus* kĺbová doštička.

meniscectomia, ae, f. – [*menisc-* + g. *péxis* upevnenie] meniskektómia, chir. odstránenie menisku.

meniscitis, itidis, f. – [*menisc-* + *-itis* zápal] meniscitída, zápal kĺbovej platničky.

meniscocytus, i, m. – [*menisco-* + g. *kytos* bunka] meniskocyt, kosáčikový erytrocyt.

meniscofemoralis, e – [*menisco-* + l. *femur* stehnová kosť] meniskofemorálny, týkajúci sa meniska a stehna.

meniscopexis, is, f. – [*menisco-* + g. *péxis* upevnenie] meniskopexia, chir. zošitie zlomkov menisku.

meniscosynovialis, e – [*menisco-* + l. *synovia* kĺbový maz] meniskosynoviový, týkajúci sa meniska a synoviovej membrány.

meniscus, i, m. – [g. *méniskos*] →*meniskus.*

Meniscus articularis – kĺbový meniskus.

Meniscus discoides – diskoidný meniskus, zárodkový tvar, podobný disku al. šošovke.

Meniscus lateralis – bočný kosáčik.

Meniscus medialis – prístredný kosáčik.

Meniscus semilunaris – polmesiačikovitý meniskus.

Meniscus tactus – oploštená skupina buniek v epiteli kože, opradená sieťou nervových vláken (Merkelove bunky), sprostredkujúca dotykové podráždenia.

meniskoid – syn. menisci articulares (Amtmann), termín Kosa, osobitný útvar v kĺbe, rôzneho tvaru a veľkosti, do istej miery voľne pohyblivý. M. sa skladá z 3 častí: **1.** periférna časť – vybieha priamo z kĺbového puzdra al. tukového tkaniva; **2.** stredná časť – bohato vaskularizované tkanivo synóvie s nervovými zakončeniami; táto časť je schopná prispôsobiť sa tlaku; **3.** voľná časť – tuhá, pohyblivá, tenká, chrupavka, nepravidelne zakrivená, neobsahuje cievy; pri pohybe a tlaku mení tvar. M. sa vyskytujú u detí a starších ľudí. Najlepšie sú vyvinuté v bedrovej, menej hrudnej chrbtici Zaškrtené m. v intervertebrálnych (Emminger), ale aj končatinových kĺboch (Kos) môžu predstavovať mechanickú prekážku.

meniskový príznak →*príznak.*

meniskus – [*meniscus*] kĺbová platnička, kosáčik, chrupavková kosákovitá kĺbová platnička, spojená po obvode s kĺbovým puzdrom.

Menispermum – [g. *méné* mesiac + g. *sperma* semeno] rod rastlín. Podzemky a korene *M. canadense* L. (*Menispermaceae*) sa používali ako tonikum. Požitie vína, listov a plodov vyvolávali fatálne otravy detí.

Menitazine® (Towa Yakuhin) – vazodilatans; →*betahistín.*

Menkesov syndróm – [Menkes, John H., *1928, baltimorský pediater] →*trichodystrofia.*

Mennellov príznak – [Mennell, James Beaver, 1880–1975, londýnsky ortopéd] →*príznaky.*

meno – l. nomen.

meno- – prvá časť zložených slov z g. *mén-ménos* mesiac.

menocelis, idis, f. – [*meno-* + g. *kélis* škvrna] menokéla, občasná kožná vyrážka pri vynechaní menštruácie.

Menocil® (Cilag Chemie) – anorektikum; →*aminorex.*

menofánia – [*menophania*] prvé prejavy menštruácie v puberte.

Menogon® – ľudské gonadotropíny; →*menotropín*.

menolipsis, is, f. – [*meno-* + g. *leipsis* vynechávanie] menolipsa, nedostavenie sa menštruačného krvácania.

Menolyn® (Arcum) – estrogén; →*etinylestradiol.*

menometrorrhagia, ae, f. – [*meno-* + g. *métra* maternica + g. *rhagiá* od *rhégnynai* výron] menometrorágia, nadmerné maternicové krvácanie počas menštruácie, ako aj v nepravidelných intervaloch.

Menonasal® – lokálne anestetikum; →*tetrakaínhydrochorid.*

Menopatol® – myorealaxns; →*tolperizón.*

menopausa, ae, menopausis, is, f. – [*meno-* + g. *pausis* prestávka] →*menopauza.*

menopauza – [*menopausis*] prerušenie menštruačného cyklu, posledná menštruácia, po kt. už nenasleduje ďalší cyklus; →*prechod.*

Menophase® (Syntex) – estrogén; →*mestranol.*

menoplania, ae, f. – [*meno-* + g. *plané* túlanie, putovanie] nesúvislá, prerušovaná menštruácia.

menorágia – [*menorrhagia*] veľmi silné menštruačné krvácanie.

menoralgia – [*menorrhalgia*] bolestivá menštruácia.

menorea – [*menorrhoea*] mesačné krvácanie žien z maternice, menštruácia, menses.

menorrhagia, ae, f. – [g. *mén-ménos* mesiac + g. *rhagiá* od *rhégnymi* výron] →*menorágia.*

menorrhalgia, ae, f. – [*menorrhoea* + g. *algos* bolesť] →*menoralgia.*

menorrhoea, ae, f. – [*meno-* + g. *rhoé* tok, prúd] →*menorea.*

menoschesis, is, f. – [*meno-* + g. *schesis* zadržanie] menoschéza, vynechanie menštruačného cyklu.

menostasis, is, f. – [*meno-* + g. *stasis* zastavenie] menostáza, vynechanie pravidelnej menštruácie.

menostatiká – [*menostatica (remedia)*] lieky mierniace krvácanie žien z rodidiel.

menostaxis, is, f. – [*meno-* + g. *staxis* kvapkanie] menostaxa, predĺžená, dlhotrvajúca menštruácia.

menostáza – [*menostasis*] vynechanie menštruácie.

menotropíny – zmes ľudských gonadotropínov hypofýzového pôvodu (→*FSH* a →*LH*), získaná z moču žien po menopauze. U žien stimuluje rast a zrenie folikula, a tým produkciu estrogénov; v dôsledku proliferácie endometria sa uľahčí implantácia a nidácia oplodneného vajíčka. U mužov ovplyvňuje tubuli seminiferi a stimuluje spermatogenézu. FSH a LH sa eliminujú v 2 fázach: v prvej fáze je biol. *t*0,5 FSH 3,9 h, LH 21 min, v druhej fáze FSH 70,4 h, LH 3,9 h. Po i. m. inj. FSH v plazme vrcholí za 5 – 13 h a ešte za 72 h presahuje bazálnu hodnotu.

Indikácie – stimulácia vývoja folikula na indukciu ovulácie u žien postihnutých hypotalamickým al. hypofýzovým hypogonadizmom (negat. progesterónový test a dôkaz reaktivity ovárií), kde zlyháva indukcia ovulácie antiestrogénmi, stimulácia viacpočetného zrenia folikulov v programe fertilizácie in vitro a transferu embrya. Gonadotropínový test. Hypogonadotropný hypogonadizmus mužov, poruchy spermiogenézy pri hypogonadizme hypofýzového pôvodu.

Kontraindikácie – gravidita, hypergonadotropná insuficiencia ovárií, precitlivenosť na exogénne gonadotropíny a i. zložky prípravku, vysoký titer gonadotropínov, poruchy funkcie štítnej žľazy, nadobličiek, ovárií.

Nežiaduce účinky – ovariálny hyperstimulačný sy.; bolesti hlavy, únavnosť, zmeny nálady, edémy, bolesti v mieste vpichu, rôzne alergické reakcie.

Dávkovanie – prísne individuálne, th. žien vyžaduje monitorovanie koncentrácie estrogénov v sére, USG al. klin. hodnotenie aktivity estrogénov. Jestvujú rôzne th. schémy, napr.: začína sa dennou aplikáciou dávky 75 al. 150 IU, kt. sa postupne zvyšuje až začnú hodnoty estrogénov stúpať. Táto dávka sa potom aplikuje dovtedy, kým sa nedosiahnu adekvátne predovulačné hodnoty estrogénov. Ovuláciu možno navodiť aplikáciou 5 – 10 tis. IU HCG (Pregnyl®). Možno aplikovať až 3 opakovaní inj. á 500 IU počas nasledujúcich 9 d, aby sa zabránilo insuficiencii žltého telieska. U žien s polycystickou chorobou vaječníkov zlepšuje výhliadky na počatie navodenie hypogonadotropného stavu agonistom GnRH pred th. m.

Pri asistovanej reprodukcii sa rast folikulov stimuluje 75 – 300 IU/d, príp. v kombinácii s klomiféncitrátom al. agonistom GnRH. Folikuly sa pripravia na punkciu aplikácou 5 – 10 tis. IU HCG (Pregnyl®).

U mužov sa aplikuje 75 IU/d al. 2 – 3-krát/týžd. v kombinácii s 1 – 2 tis. IU HCG 2 – 3-krát/týžd., aby sa kompenzoval nevyhnutný účinok LH. Táto th. trvá min. 3 mes. Substitúcia testosterónom sa pritom nevykonáva. Dosiahnuté zlepšenie spermatogenézy sa dá niekedy udržať samotným HCG.

Pred th. treba vylúčiť anat. anomálie pohlavných orgánov a negonádové endokrinopatie. Prim. insuficienciu ovárií možno vylúčiť stanovením gonadotropínov v sére.

Nechcená hyperstimulácia: pri th. žien sa má vyšetriť koncentrácia estrogénov v sére, určovať veľkosť ovárií USG pred th. a v jej priebehu.Keď hodnoty estrogénov stúpnu o > 2-násobok po 3 za sebou nasledujúcich d, treba th. prerušiť. Ťažký stupeň hyperstimulácie ovárií je životu nebezpečný stav, kt. sa prejaví veľkými cystami ovária, kt. ľahko praskajú, ascitom, príp. hydrotoraxom a tromboembolickými prejavmi.

Prípravky – Humegon 75 a 150® inj. N.V. Organon, Pergonal® inj. sicc. Serono; Pergogreen 75 a 150® inj. sicc. Serono (obsahuje aj gonadorelín); Pregova®.

Menova® (E. Merck) – progestagén, antineoplastikum; →*chlormadinónacetát.*

menoxenia,a e, f. – [meno- + g. xenos cudzí] menoxénia, akákoľvek odchýlka v menštruačnom cykle.

Menphor L® liq. (Fytona) – fytoterapeutikum, derivans. Používa sa ako reflexná pomocná th. bolestivých kožných a podkožných zón pri fibrozitíde, mimokĺbovom reumatizme, vertebrogénnych sy., bolestivých prejavov osteoporózy a artritíd.

Menrium® (Roche) – anxiolytikum; →*chlórdiazepoxid.*

mens, mentis, f. – [l.] myseľ, myslenie; úmysel.

mensa, ae, f. – [l.] stôl, jedlo.

menses – [l. od *mensis* mesiac] menštruácia, mesačné krvácanie žien z rodidiel.

mensis, is, m. – [l.] mesiac.

Mestridyl® – progestagén, antineoplastikum; →*chlormadinónacetát.*

menstrualis, e – [l.] menštruačný, vzťahujúci sa na menštruáciu.

menstruatio, onis, f. – [l. *menstruus* mesačný, mesačne sa zjavujúci] →*menštruácia.*

Menstruatio interna – retrográdna menštruácia, reflux menštruačnej krvi smerom do brušnej dutiny.

Menstruatio praceox – predčasná menštruácia.

Menstruatio tarda – oneskorená menštruácia v rámci oneskoreného dospievania.

Menstruatio vicaria – vikarujúca menštruácia, krvácanie žien v iných častiach tela, ak nenastane menštruácia.

Menstruatio tardiva – oneskorená memnštruácia.

menstruus, a, um – [l.] mesačný, mesačne sa zjavujúci.

mensura, ae, f. – [l.] meranie, miera.

menší – l. minor, minus.

menštruácia – [*menstruatio*] mesačné krvácanie žien z rodidiel. U ženy sa dostavuje periodicky raz mesačne od puberty do menopauzy. Prvá menštruácia sa označuje ako menarche; →*menštruačný cyklus.*