N – **1.** symbol pre newton; **2.** chem. značka dusíka (nitrogenium); **3.** symbol pre normálny (rozt.) vyjadrujúci silu rozt.

N – **1.** symbol pre Avogadrovu konštantu; **2.** symbol pre počet neutrónov; **3.** symbol pre číslo (numero, angl. number); **4.** symbol pre normálny (rozt.); **5.** v štatistike rozsah súboru.

N- – chem. predpona označujúca skupinu nasledujúcu za predponou sa viaže prostredníctvom atómu dusíka.

n – 1. symbol pre nano; **2.** symbol pre neutrón; **3.** symbol pre refrakčný index.

n. – symbol pre nervus nerv.

n – symbol pre (haploidný) počet chromozómov; **2.** symbol pre refrakčný index; **3.** v štatistike rozasah výberového súboru.

n_D – symbol pre refrakčný index.

ν – **1.** ný, 13. písmeno g. abecedy; **2.** symbol pre frekvenciu; **3.** symbol pre kinematickú viskozitu; **4.** symbol pre neutríno; **5.** symbol pre stupeň voľnosti (angl. degree of freedom).

NA – **1.** skr. *Nomina Anatomica*; **2.** skr. angl. *numerical aperture*, miery účinnosti objektívu mikroskopu, súčin sínusu polovičného uhla apertúry a najnižšieho refrakčného indexu prostredia medzi objektívom a vzorkou.

N_A – symbol pre Avogadrovo číslo.

Na – chem. značka sodíka (natrium).

na – g. predpona epi-.

NA 22® (Du Pont) – narkotické analgetikum; →*eptazocín.*

Nabadial® – anabolikum; →*metandriol.*

nabam – dvojsodná soľ kys. 1,2-etandiylbiskarbamoditiovej; dvojsodná soľ kys. etylén*bis*[ditiokarbámovej], $C_4H_6N_2Na_2S_4$, M_r 256,35; poľnohospodárske fungicídum. Dráždi kožu, sliz-nice a vo vyšších koncentráciách pôsobí narkoticky. Súčasné požitie alkoholu vyvoláva úpor-ne vracanie (Dithane D®, D- 14®, Liquid®, Parzate®).

S S

NaSCNH – CH_2CH_2 – NHCSNa ***Nabam***

nabehlina – l. tumescentia.

nabidrox – (+)-3-(1,1-dimetylheptyl)-6a□,7,8,9,10a□-hexahydro-6,6-dimetyl-6*H*-dibenzo-[b,d]pyran-1,9-diol, $C_{24}H_{38}O_3$; antihypertenzívum.

nabilón – 3-(1,1-dimetylheptyl)-6,6□,7,8,10,10□-hexahydro-1-hydroxy-6,6-dimetyl-9*H*-dibenzo-[b,d]pyran-9-ón, $C_{24}H_{36}O_3$, M_r 372,55; syntetický kanabinoid s trankvilizačným, antiglaukomatóznym a antiemetickým účinkom; halucinogén (Compound 109514®, LY-106514®, Cesamet®).

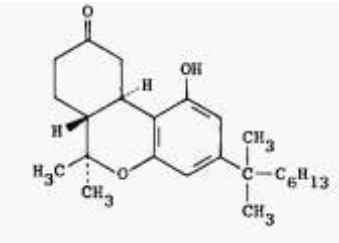

Nabilón

nabodnutie – l. punctio.

Nabolin® – androgén, anabolikum; →*metandrostenolón.*

Nabothove folikuly – [Naboth, Martin, 1675 – 1721, nem. anatóm] syn. Nabothove cysty, Nabothove žľazy, Montgomeryho folikuly, cystické útvary vzniknuté následkom oklúzie prie-svitov sliznicových žliaz krčka maternice s ich následnou distenziou retinovaným sekrétom.

náboženstvo – [l. *confessio, religia* od *relegere* obracanie sa k dačomu] viera v duchovné bytosti (E. B. Taylor). Jadrom každého n. sú také pojmy ako je Boh, stvorenie, nesmrteľnosť. Je to uvedomelý vzťah človeka k tomu, čo ho presahuje, k nadprirodzenej bytosti, t. j. k Bohu al. viacerým bohom a s tým súvisiace obrady a formy uctievania (→*teológia*). Podľa predmetu náboženskej viery sa rozlišujú →*teistické náboženstvá* a neteistické n. K najrozšírenejším n. patrí kresťanstvo, budhizmus (→*indická medicína*) a →*islam.*

Vzťah náboženstva a filozofie – filozofia bola od svojich začiatkov úzko spätá s teológiou. Až emancipácia filozofie od teológie v novoveku priniesla samostatnú filozofiu n. Podľa Platóna božstvo sa vyznačuje pravdou a dobrom. Bohovia sú pre človeka vzorom. Boh je príčinou dobra, nie však príčinou zlého. Preto Boh nie je príčinou všetkých vecí, pre zlo musíme hľadať inú príčinu (*Platón*: Štát). Aristoteles prichádza s úplne novou interpretáciou Boha, a to s filozofickým Bohom, oslobodeným od mýtov. Tento Boh nemá nič spoločného s ľudovou vierou a s bohmi gréckej mytológie. Boh podľa neho je prvotná príčina, kt. dala do pohybu všetky veci, je prvotný rozumový princíp. Ako nehybný hýbateľ je Boh pôvodcom všetkých foriem pohybu a jednoty prírody. Podľa *židovského n.* Boh (Jahve) je osobný, rozumný, vôľový, večný, nad svetom jestvujúci duch, kt. svet stvoril, usporadúva ho a udržiava jeho chod. Majú v ňom pôvod prírodné zákony a prozreteľnosť, je Bohom-Stvoriteľom s neohraničenou všemohúcnosťou. Veľkosť Boha nám nedáva nijakú možnosť zobraziť ho. Táto veličina sa vymyká všetkým analógiám, ako je človek, zviera al. slnko, a stáva sa čistou myšlienkou, abstrakciou. Zákazom zobrazovať Boha sa židovské náboženstvo rozchádza s magickým svetom obrazov, čo neskôr v judaizme vedie k odtrhnutiu umenia od n. Podstatu Boha predsa nemožno stvárniť v dreve, kameni al. kove.

D. Hume, kt. popiera možnosť metafyzického poznania, odmieta aj možnosť dôkazu Boha. V Dialógoch o prirodzenom náboženstve sa usiluje postaviť proti náboženskej hypotéze viaceré alternatívy, aby ukázal, že ľudský rozum nie je schopný dať definitívnu odpoveď na metafyzické otázky. Hume nepopiera existenciu Boha, lebo svet musí mať dajakú príčinu. Popiera to, že zo skúsenosti možno odvodiť niekt. vlastnosti Boha, predovšetkým to, tým, že je všemohúci, vševedúci al. najdobrotivejší. Človek má podľa neho obmedzené schopnosti a nemôže až do konca sledovať nekonečné súvislosti.

S nárokom na ucelený výklad n. z filozofického hľadiska prišiel *G. W. F. Hegel*. Rozčlenil ná. do 3 zákl. skupín: prírodné n. (radil k nim okrem mágie i indické a čínske n.), n. duchovnej individuality (židovské, grécke a rímske) a vrcholné, absol. n. kresťanské. V súlade s ideou vývoja absol. ducha uznáva Hegel oprávnenosť všetkých n., ale n. ako také pokladá za nižšiu formu filozofie.

Podľa *L. Feurbacha* je n. sebazobrazením človeka, Boh je projekciou ľudských túžob a ideá-lov do nadprirodzeného sveta, hlavným obsahom viery je človek so svojimi vnútornými potrebami, zákl. význam pre tvorbu náboženských predstáv má ľudské spoločenstvo.

I. Kant odmietol názor, že Boha možno poznať teoreticky, lebo prameňom n. je praktický rozum a n. je vo svojej podstate mravnosťou. Tvrdí, že Boh nie je poznateľný objekt rozumu, ale idea, kt. je pre teoretický rozum ,,regulatívna“, t. j. vnáša najvyššiu jednotu do našej skúsenosti. To znamená, že svet musíme chápať tak, akoby závisel od Boha a bol ním uspo-riadaný. Boha však nemožno ani dokázať ani vyvrátiť, ani poznať. Boh ako základ ,,morálne-ho sveta“ je požiadavka mravno-praktického rozumu. ,,Nie je to substancia, kt. by sa nachá-dzala mimo mňa, ale morálny vzťah vo mne“. Je to ,,myšlienka vo mne“, ,,subjektívny pro-dukt“ ľudského rozumu. N. je zákon v nás, kým na nás dolieha prostredníctvom zákonodarcu a sudcu. N. je morálka uplatnená na poznanie Boha...

Najvyššej bytosti sa človek nemôže zapáčiť inak, iba tak, že sa stane lepším človekom (I. Kant: Metafyzika mravov). Ak v n. chýba morálna svedomitosť, je iba modloslužobníctvom a poverou.

Podľa *F. Nietzscheho* kresťanstvo sa vyčerpalo a čoraz viac sa rozmáha nihilizmus. Človek sa oslobodil od Boha, a tak je odkázaný sám na seba. Z toho prameniaca osamotenosť získava u Nietzscheho úplne novú kvalitu, v kt. sa odohráva kvalit. skok od ,,človeka" k ,,nadčlo-veku". Vznikne radikálne nová forma bytia, kt. sa rozvíja v sústavne sa obnovujúcej kreativite.

Sören Kierkegaard uvažuje o svojej dobe a o osude celej Európy a zastáva názor, že celý európsky chaos sa nemôže zastaviť na ničom inom, iba na religiozite. Podobne ako sa svojho času udiala reformácia, kt. vyzerala ako náboženské hnutie, ukázala sa neskôr politickým hnutím. Podobne sa hnutie našej doby, kt. vyzerá ako holá politika, náhle ukáže ako náboženské hnutie al. ako potreba religiozity. Religiozita však nepôsobí v dave, v otupenom a ľahostajnom kresťanstve, kt. už nemá nič spoločné s autentickou vierou, ale stalo sa povrchným a bezduchým.

J. Huxley myšlienku Boha úplne odmieta: ,,Boh je hypotéza, kt. si vymyslel človek, keď sa pokúšal objasniť pojem existencie." Pochybnosti o tejto hypotéze vznikali už v staroveku. Napr. *Demokritos* odvodzuje vieru v bohov strachom, kt. vyvolávajú nevysvetliteľné prírodné javy (hrom, blesk ap.). Aj *L. Feuerbach* (1804 – 1872) vysvetľuje vznik náboženstva z túžby človeka po šťastí: ,,To čo človek nie je, ale čím by chcel byť, predstavuje si vo svojich bohoch ako niečo jestvujúce. Bohovia sú teda skutočne myslené túžby a želania človeka premenené na skutočné bytosti."

Freud pokladá náboženstvo za ilúziu, kt. človeku umožňuje splniť jeho najtajnejšie želania. Tvrdí, že náboženské učenia sú len ilúzie, nedokázateľné a nikoho nemožno nútiť, aby v ne veril.

Podľa *K. Marxa* je náboženstvo špecifická forma spoločenského vedomia, kt. charakteristic-kým znakom je fantastický odraz vonkajších síl, vládnucich nad ľuďmi v ich vedomí; v tomto odraze pozemské sily nadobúdajú podobu nadprirodzených síl.

V ostatnom čase vzniká ,,***nová religiozita***", kt. je reakciou na stratu zmyslu života, s kt. sa ľudia stretávajú vo svojej skúsenosti. Kritérium náboženstva sa stáva práve hľadanie zmyslu života". Významným faktorom sú pritom aj neúspešné pokusy vedy vysvetliť a zmocniť sa sveta a jeho náhodnosti. Ide často o módne prúdy, ako je napr. New Age a i. sekty, v kt. sa eklekticky a svojvoľne miešajú prvky viacerých veľkých svetových náboženstiev. Staré mýty a ilúzie sa nahrádzajú novými, často však pseudohodnotami pochádzajúcimi z bilboardov a masmédií. Rozširujú sa rady tzv. duchovných liečiteľov. R. 1980 v britských nemocniciach vykonávalo prax ~ 20 000 duchovných liečiteľov, v Nemecku existovalo r. 1988 združenie pre duchovné liečiteľstvo s takmer 6000 prívržencami. Duchovní liečitelia liečia pomocou modlitieb, rituálov (napr. počas pútí), liečenie vierou (pomocou duchovnej ,,reorientácie", napr. v hnutí Christian Science) a th. duchmi (zomretých lekárov a liečiteľov). Duchovní liečitelia pôsobili aj v Latinskej Amerike, na Filipínach a v býv. Sovietskom zväze. Po r. 1898 nastala konjunktúra rozličných druhov alternatívnej medicíny, vrátane liečenia duchovnými silami aj v postsocialistických krajinách, kde ťažia z averzie obyvateľstva voči byrokraticky odcudzenej štandardnej med.

Sociologické aspekty náboženstva – *sociol.* štúdium náboženstva sa zameriava najmä na jeho spoločenskú funkciu, na pôsobenie viery na ľudí. Podľa *A. Comta* je n. vecou kolektívu a jeho doterajšia podoba bude prekonaná. Jeho pozitivistické n. (n. humanity) vychádza z utopickej vízie ideálnej spoločnosti, kt. spočíva na 3 formách ľudského združovania: **1.** rodina (miniaturizovaná spoločnosť a prim. forma ľudského združovania, vznikajúca na tej istej prirodzenej báze ako kmene a národy); **2.** mesto (la cité, založené na deľbe práce, ako politická forma asociácie zodpovedajúca Hegelovej predstave občianskej spoločnosti); **3.** cirkev (spočívajúca na jednote citov bez ohľadu na povahu supranaturalistického princípu viery, na kt. je konkrétna cirkev založená). Reálne cirkvi a tradičné n. sú podľa neho len predstupne ideálneho náboženstva humanity ako najvyššej formy náboženstva. V nej sa optimálne uplatňujú 3 zložky politickej moci, intelektuálne vedenie, morálne

sankcie a sociálne kontrola. Podľa *E. Durkheima* je n. podstatnou zložkou kolektívnych predstáv a má integrujúcu úlohu v spoločnosti.

Popieranie Božej existencie a nadempirického základu sveta sa nazýva →***ateizmus,*** učenie o existencii neživého boha alebo nejakého princípu, kt. je prapríčinou sveta je základom →***deizmu.***

Náhradné náboženstvo – svetské n.

Neviditeľné náboženstvo – pojem zavedený v 70. r. 20. stor. P. L. Bergerom a T. Luckman-nom. Uplatňujú sa v ňom neuvedomované modifikované náboženské prvky v myslení a živote modernej (konzumnej) spoločnosti a spochybnil predpoklad pokračujúcej sekularizácie. Religiozita je súčasťou každodenného života, sociálneho konania. V základoch súčasnej spoločenskej reality stojí náboženstvo, a preto v nej ostali prvky transcendentna a dichotómie posvätného a profánneho. Momenty ,,posvätného", resp. neviditeľného n. sa zjavujú najmä v snahách o sebavyjadrenie a sebaaktualizáciu odrážajúcu sa v sociálnej mobilite, v cieľových motiváciách niekt. typov konania (najmä v oblasti sexuality) a vo vnútornom živote modernej rodiny. Koncepcia neviditeľného n. dotvára tradičnú sociol. ideu o normotvornej a sociálne integrujúcej funkcii n. tým, že odhaľuje samozrejmosť implicitného pôsobenia dávno zažitých pravidiel ľudského konania, kt. podstatu, hlbší zmysel už nikto neskúma, kt. sú ,,neviditeľné". Predstava neviditeľného náboženstva sčasti korešponduje s občianskym n.

Nomoteizmus – druh →*panteizmu.*

Prirodzené (prírodné) náboženstvo vyrastá zo stvorenej duchovnej prirodzenosti človeka. Istý druh n. nachádzame u všetkých národov a v každej dobe. Podľa kresťanskej vierouky vystupuje n. všade ako pôvodná danosť; nikde ho nemožno odvodiť od nenáboženských javov, ako je *animizmus* (viera v dušu – anima – a duchov, ako aj ich uctievanie), *animatizmus* (viera v akúsi dušu al. hybnú látku, kt. všetko neviditeľné ovláda), *totemizmu* (viera v príbuznosť jednotlivca al. skupiny s dajakým totemom – väčšinou je to zviera – v prakultúrach je neznámy), *mágia* a *čarodejníctvo* (chcú zaklínaním donútiť vyššiu moc, najmä božstvo, k službe, kým veriaci človek sa jej s prosbou podriaďuje; správanie pripomína čarovanie bez spojitosti s dajakou vyššou mocou nie je mágia, ale vyplýva z primitívneho chápania prírodných síl a ich riadenia). N. je to isté čo uctievanie Boha, to znamená, že vidí Boha ako osobu, ako to už vedeli pohania a názorne ukazuje filozofia (Scheler). U pohanov je obraz Boha často zatemnený. Okrem jedného Boha sa božská úcta preukazuje často aj personifiko-vaným prírodným silám; dostatočne sa nerozlišuje ani medzi samotným božstvom a jeho obrazom: modlárstvo, modloslužobníctvo. *Fetišizmus* neuctieva materiálne predmety ako dačo zosobneného kvôli ich obrazovej súvislosti, ale kvôli vyššej moci, kt. je do nich začarovaná.

Občianske nábožentsvo – je systém hodnôt, symbolov, rituálov a s tým súvisiacich inštitúcií, na kt. je postavený moderný občiansky a politický život. Termín n. tu vystupuje pre analogický charakter niekt., najmä politických aktivít s náboženskými úkonmi. Prvýkrát pojem občianske n. použil J. J. Rousseau vo svojej Spoločenskej zmluve (1762). É. Durkheim pokladal občian-ske n. za legitimáciu sociálneho systému a opieral oň svoju koncepciu mechanickej a organic-kej solidarity. Aby spoločnosť plnila svoje sociálne a politickej ciele, musí podľa neho obsahovať prvky viery v občianske princípy, kt. v dobe sekularizácie nahradzujú tradičné n. Ide o náhradné n., kt. idea pochádzajúce od Comta (pozitivistické n.) sa zjavila znova v 20. r. 20. stor. a neskôr v 50. r. v súvislosti s hodnotením novodobých totalitných režimov (svetské n.). Občianske n. pozostávajúce z prvkov židovsko-kresťanskej tradície sa uplatňuje v USA. Zdôrazňuje individualizmus a cieľové zameranie ľudskej aktivity. Vychádza z impulzov vlastnej tradície, najmä občianskej vojny, Lincolnovej smrti a americkej ústavy, pričom nábo-ženský charakter upevňujú určité sekulárne symboly a rituály (vlajky, hymna, štátne sviatky ap.). Bellah pokladá občianske n. pre USA za dôležitý moment štátnej integrácie vzhľadom na to, že v národnostne roztrieštenej krajine nahrádza nacionálnu solidaritu a účelovosť. Jeho koncepcia bola podrobená kritike pre obmedzenú platnosť

len na amer. spoločnosť, precene-nie významu ideológie, silnú väzbu na funkcionalistický prístup ap.

Politické náboženstvo – svetské n.

Pozitívne náboženstvo – n. založené na špecifickom dejinnom čine; najprv Božom (zjavenie), potom aj ľudskom (zakladateľ náboženstva a jeho učenia). Je protikladom prirodzeného n. Holé prírodné n. sa nenachádza nikde, tvorí však pozadie všetkých dejinných n.

Sekularizované náboženstvo – svetské n.

Svetské náboženstvo – sekularizované, politické n. – ideologické systémy bez viery v nad-prirodzené, resp. ,,bez Boha". Tvoria podobne ako n. hodnotové systémy, normy a vzory správania i mechanizmy kontroly a represie formujúce hromadné životné postoje, politické a oficiálne štruktúry. Sú postavené na rovnakých analógiách náboženskej viery, dogme a rituáli. Ch. H. Dawson v 20. r. 20. stor. ich nazval náhradné n., kt. prisúdil viere v pokrok a slobodu, ale aj nacionalizmu, socializmu ap. ako formám pokračovania kresťanskej tradície. Náboženské črty týchto ideológií zhrňuje Aron takto: 1. ,,teória" , t. j. globálna vízia dejín a interpretácia sveta sa povyšujú na jedinú ,,pravdu" (analogicky náboženskej dogme), v mene kt. sa ,,sakralizujú" štátne inštitúcie a politická moc, formujú masy vyznávačov politickej viery a zavádzajú špecifické rituály; 2. osoba diktátora presahuje charizmatické vodcovstvo, diktátor sa chápe skôr ako nedotknuteľný vyslanec Boha s neohraničenými právomocami (kult osobnosti); 3. postupne sa utvára panteón hrdinov (,,svätých") s rituálom uctievania pamiatok, pozostatkov, a na druhej strane stigma kacíra, disidenta, kt. sa odsudzuje (ostrakizuje), sankcionuje; 4. osobná sloboda sa chápe v obmedzených hraniciach idelogických direktív (,,prikázania viery") a rozum a intelekt je určený službe danému poriadku; 5. veľkú úlohu majú ,,posvätné knihy" (napr. Kapitál, Mein Kampf, Malá červená knižka) a ich každá veta sa musí starostlivo študovať a stále opakovať bez podrobovania kritike; 6. existuje tu mesianizmus, vidina ,,mesiáša" vynárajúceho sa z najhlbších temnôt biedy a utrpenia (predurčená rasa u Hitlera, Marxov proletariát); 7. účinným prostriedkom manipulácie je zážitok katarzie, premeny na nového človeka a prísľub budúcej ideálnej spoločnosti (raja na zemi); 8. zákl. spoločenská inštitúcia a systém rol fungujú ako ,,sprostredkovateľ medzi Bohom človekom" a majú podobu cirvkí a kňazov (strana a jej funkcionári); 9. v riadení spoločnosti sa uplatňuje dualistický princíp: strana (cirkev) inšpiruje a radí, štát byrokratizuje a vykonáva rozsudky.

nabumetón – 4-(6-naftalenyl)-2-butanón, $C_{15}H_{16}O_2$, M_r 228,29; nesteroidové antiflogistikum. Je to prekurzor (prodrug), účinný metabolit, kt. má antipyretické, antiflogistické a analgetické účinky. Inhibuje syntézu prostaglandínov a ďalších mediátorov zápalu. Max. plazmatické koncentrácie účinného metabolitu sa dosahujú 6 – 10 h po podaní n. Silne sa viaže na plazmatické bielkoviny. Biol. $t_{0,5}$ metabolitu je 20 – 22 h.

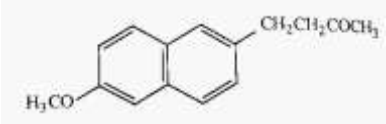

Nabumetón

Indikácie – zápalové a degeneratívne reumatické choroby, reumatizmus mäkkých tkanív a bo-lestivé poúrazové a pooperačné stavy.

Kontraindikácie – precitlivenosť na n. a i. nesteroidové antireumatiká, gastroduodenálna vredová choroba, závažné poruchy pečene a obličiek, gravidita, laktácia.

Nežiaduce účinky – hnačka, dyspepsia, nauzea, obstipácia, abdominálne bolesti, pocit plnosti žalúdka, bolesti hlavy, závraty, raš, sedácia. Opatrnosť je žiaduca pri známych alergiách na kys. acetylsalicylovú, pri chorobách obličiek.

Interakcie – pre silnú väzbu na plazmatické bielkoviny, je žiaduca opatrnosť pri súčasnej th. antikoagulanciami, sulfónamidmi a hydantoinátmi, antidiabetikami zo skupiny sulfonylmočoviny.

Môže exacerbovať zlyhanie srdca a zvyšovať koncentráciu kardioglykozidov. Súčasné podávanie hypotenzív môže vyvolať antagonizmus hypotenzného účinku, hyperkailémiu a zvýšené riziko zlyhania obličiek; súčasné podávanie diuretík zvyšuje riziko nefrotoxickosti.

Dávkovanie – 1000 mg pred spaním, príp. ešte 500 – 1000 mg ráno; starším osobám sa podávajú ½ dávky; deťom sa neodporúča.

Prípravky – BRL 14777®, Arthaxan®, Consolan®, Diosmal®, Nabuser®, Relafen®, Relifen®, Relifex® tbl. obd.).

Nabuser® (Bayer) – antiflogistikum; →*nabumetón.*

NAC® – mukolytikum, antidótum acetaminofénu; →*acetylcysteín.*

Nacconate 100® – toluén 2,4-diizokyanát.

Nacid® – antacídum; uhličitan-hydroxid horečnatý.

NaClex® – antihypertenzívum, diuretikum; →*hydroflumetiazid.*

Nacom® (Merck & Co.) – antiparkinsonikum; →*karbidopa.*

nacreous – [angl. z franc. *nacre* matka perly] majúci sivobelavé sfarbenie, priesvitné s perleťovým leskom; týka sa baktériových kolónií.

Nactate® – anticholínergikum; →*poldínmetylsulfát.*

Nacton® – anticholínergikum; →*poldínmetylsulfát.*

nácvik – *psychol.* postupné osvojovanie novej činnosti, senzomotorickej (chôdze) al. intelektuálnej (rátanie) schopnosti opakovaním krok za krokom, od jednoduchého k zložitejšiemu; →*učenie.*

NAD – **1.** skr. nikotínamidadeníndinukleotid; **2.** skr. angl. *no appreciable disease* žiadna pozoruhodná choroba.

NAD^+ – skr. oxidovaná forma nikotínamidadeníndinukleotidu.

nad – l. supra, g. hyper-, epi-.

nadanie – *psychol.* talent, súbor vlôh ako predpoklad na úspešné rozvíjanie schopností; najčastejšie sa používa v spojení s jedincami podávajúcimi nadpriemerné telesné al. duševné výkony pri činnosti.

nadbrušie – l. epigastrium, regio epigastrica.

nadbrušný – l. epigastricus.

nadčlenkový – l. supramalleolaris.

Nadeine® – narkotické analgetikum, antitusikum; →*dihydrokodeín.*

nádej – [l. *spes*] psychol. dúfanie, dôvera v budúcnosť, optimizmus vzhľadom na to, čo prinesie budúcnosť; kladné očakávanie vkladané do niečoho alebo niekoho; vec, jav, osoba, o ktorej sa verí, že splnia mimoriadne očakávania; emočný postoj charakteristický očakávaním dačoho priaznivého, napr. výsledku th.;

Nadex® (Zyma-Galen) – antidepresívum; →*pyrisukcideanol.*

NADH – skr. redukovaná forma →*NAD* (1).

NADH-cytochróm b_5 reduktáza – cytochróm-b_5-reduktáza.

NADH-dehydrogenáza (**ubichinón***)* – EC 1.6.5.3, enzýmový komplex vnútornej membrány mitochondrií, kt. katalyzuje prenos elektrónov z NADH na ubichinón, pričom nastáva jeho oxidácia

NADH a redukcia ubichinónu v reakcii reťazca prenosu elektrónov. Pozostáva z flavoproteínu (FNM) a prostetických skupín obsahujúcich Fe a S a spája sa s translokáciou proteínov a následnou syntézou ATP.

NADH-methemoglobínreduktáza – cytochróm b_5-reduktáza.

NADH-oxidáza →*NADH-peroxidáza.*

NADH-peroxidáza – [EC.1.11.1.1] enzým z triedy oxidoreduktáz, kt. katalyzuje prenos elektrónov z NADH na peroxid vodíka, kt. sa redukuje na vodu. Enzým obsahuje FAD.

NADH-Q-reduktáza – NADH-dehydrogenáza (ubichinón).

nadid – adenozín-5'-(trihydrogéndifosfát); nikotínamidadeníndinukleotid; disfosfopyridínnukleotid, DPN; adenín-D-ribózafosfátfosfát-D-ribóza-nikotínamid, ARPPRN; NAD, koenzým I, Co I, kodehydrogenáza, kozymáza, $C_{21}H_{27}N_7O_{14}P_2$, M_r 663,44; koenzým. Prvý ho izoloval v. Euler a Schlenk (1937) a o 1 r. neskôr z pekárskych kvasníc Ohlmeyer (z 10 kg suchých kvasníc sa získalo 250 mg). Je to prirodzene sa vyskytujúci koenzým nikotínadenín-dinukleotidu. NAD sa zúčastňuje na alkoholovej fermentácii glukózy; je antagonistom alko-holu a narkotík (Enzoprid®).

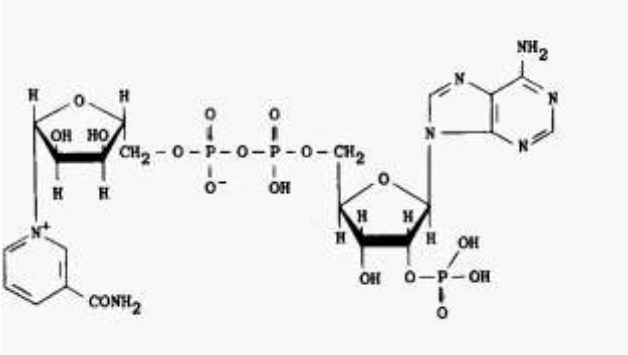

Nadid

Nadiho činidlo →*činidlo.*

Nadisan® – perorálne antidiabetikum*; →karbutamid.*

nad-ja →*superego.*

nadjabĺčkový – l. suprapatellaris.

nadkľúčný – l. supraclavicularis.

nadkĺbový – l. supraarticularis.

nadlopatkový – l. suprascapularis.

NAD+-kináza – EC 2.7.1.23, enzým z triedy transferáz, kt. katalyzuje fosforylácou NAD^+ za vzniku $NADP^+$.

nadobličky – [l. *glandula suprarenalis*, g. *adrenalis, supraren*] párový orgán uložený na kraniálnom póle obličiek, nevyhnutne potrebný k životu, žľaza s vnútornou sekréciou, kt. pozostáva z 2 vývojovo a funkčne odlišných častí, kôry a drene.

N. sa vyvíjajú z 2 vývojovo a funkčne odlišných základov, kôry a drene, kt. druhotne splývajú. Pri rybách sú obidva základy úplne oddelené, kôra ako interrenálny orgán, dreň ako adrenálny orgán; pri obojživelníkoch a plazoch ležia orgány blízko seba, pri vtákoch sa prerastajú a pri cicavcoch kôrová časť obaľuje dreňovú. Rast žľazy je spočiatku rýchly, takže v 2. fetálnom mes. je väčšia ako oblička. Od 3. r. sa rast n. spomaľuje. Spočiatku je uložená značne kraniálne od obličky a až neskôr po vzostupe obličky nastáva dotyk

Pupene celómového epitelu nemusia splynúť dohromady, po uvoľnení sa môžu spojiť základy okolitých orgánov a s ich posunmi sa dostať aj na značne vzdialené miesta, čím vznikajú prídavné n.

Pravá n. je trojhranná, ľavá polmesiacovitá. Každá z nich má facies ventralis obrátenú ventro-laterálne, facies dorsalis obrátenú dorzomediálne a facies renalis smerujúcu k obličiek. Ventrálne a

dorzálne plochy sú rozbrázdené, obličková vyhĺbená. Na ventrálnej ploche je úzka štrbina, hilus, kt. vystupuje v. suprarenalis.

N. sú vysoké priemerne 30 – 50 mm, 30 mm široké, 6 – 8 mm hrubé a vážia 6 – 12 g. V pomere k obličkám je u novorodenca pomerne veľká (1:3), u dospelého menšia (1:25). Tenké väzivové puzdro na povrchu obsahuje aj hladké svalové vlákna a do kôry vysiela početné septá.

N. nasadajú na kraniomediálnu časť obličiek vo výške Th_{11}, pravá o niečo nižšie ako ľavá. Sú obalené tukovým puzdrom obličky a zaujaté medzi obidva listy *fascia renalis*. Medzi oblič-kou a n. je väzivové septum, rôzne prerastené tukom. V detskom veku je tuku málo, v dospe-losti tvorí vrstvu hrubú ~ 3 mm, kt. závisí od stupňa výživy. Dorzálne naliehajú n. na pars lumbalis bránice. Ventrálne od ľavej n. môže zasahovať v dolnej časti pankreas a vasa lienalia, nad pankreasom zadná stena žalúdka, oddelená priesotorom bursa omentalis. Mediál-ne sú krvné cievy a nervy s gangliami plexu coeliacus. Pravá n. je uložená medzi pečeňou a oddelená od nej len úzkym chobotom peritonea. Mediálny okraj pravej n. je veľmi blízko dolnej dutej žily.

Vo svojej polohe n. udržujú väzivové pruhy, kt. z puzdra vyžarujú do fascia renalis, k bránici a okolitým cievam, potom krvnými cievami, nervami a peritoneom. Vďaka pevnejšej fixácii ostávaju n. pri zostupe obličiek na pôvodnom mieste.

K anomáliám n. patria prídavné n. (*corpora suprarenalia accessoria*). Vyskytujú sa v blízkos-ti n. i na vzdialených miestach. Môžu byť zložené z kôry al. z drene, príp. obidvoch častí n. Kôrové odštepy sú častejšie. Môžu sa vyskytovať aj pod puzdrom obličky, v pečeni, pankrease, mezosténiu. So zostupom pohlavných žliaz počas vývoja sa môžu dostať u žien do plica lata uteri al. k ováriu, u mužov do semenného povrazca al. k nadsemenníku. Ich veľkosť je rozličná, od mikroskopických rozmerov až po veľkosť hrachu. Môžu byť ojedinelé al. mnohopočetné. Pri zvieratách, kde sú pravidelné, môžu funkčne zastúpiť n. zničené chorobou al. odstránené z tela.

Kôra nadobličiek (*cortex suprarenalis*, *substantia corticalis*) vzniká bujnením coelomového epitelu v bedrovej oblasti, po stranách radix mesenterii. Pupene sa spájajú, odlučujú od epitelu a utvárajú bunkovú masu – základ kôry. Kôra je okrovo žltá, vo vonkajšej vrstve svetlejšia, vo vnútornej tmavšia a zaujíma 9/10 celej žľazy. Je zložená z epitelových buniek bohatých na lipidy (lipochrómy), kt. jej dodávajú žlté sfarbenie. Epitelové bunky tvoria medzi sebou anastomozujúce bukové trámce, kt. sú podľa vrstiev rôzne usporiadané; medzi nimi prebiehajú krvné kapiláry. Pod puzdrom tvoria útvary podobné kĺbkám (*zona glomerulosa*), stredná, najširšia vrstva je zložená z trámcov radiárne a paralelne prebiehajúcich (*zona fasciculata*), vo vnútornej vrstve sú trámce usporiadané sieťovito (*zona reticularis*). V tejto poslednej vrstve sa nachádzajú pigmentové zrnká, kt. tvoria tmavší lem na hranici kôry a dre-ne. Pigmentu vekom pribúda. Podľa bunkových znakov sa rozoznáva aj zona spongiosa (zona glomerulosa a zona fasciculata), siderofilná zóna farbiaca sa železitým hematoxylínom a zona juxtamedulárna naliehajúca na dreň a obsahujúca tmavší pigment. V gravidite sa kôra n. zväčšuje.

Dreň nadobličiek (*medulla suprarenis, substantia medullaris*) je nervového pôvodu a vzniká z buniek základu sympatika, kt od konca 2. fetálneho mes. do konca gravidity vrastajú z dor-zomediálnej strany do kôrového základu. Dreň je sivastá, krvnatá a krehká. Po smrti sa rýchlo rozkladá. Skladá sa z bunkových trámcov farbiacich sa hnedo chrómovými soľami (chróm-afinné bunky), medzi kt. sú roztrúsené gangliové bunky. Medzi bunkami sú široké krvné sinusoidy a hojné nervové vlákna. V dreni sa tvoria →*katecholamíny.*

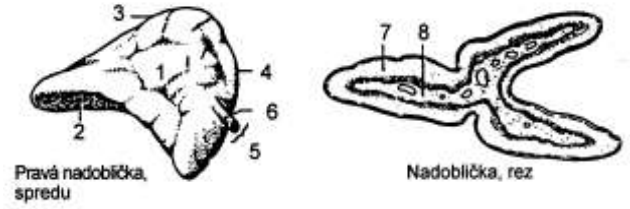

Obr. Nadobička. **1** – *facies anterior* (predná plocha); – **2** – *facies renalis* (laterokaudálne smerujúca, konkávna plocha, privrátená k obličke); **3** – *margo superior* (horný okraj nadobličky medzi prednou a zadnou plochou); **4** – margo medialis (vnútorný okraj nadobličky, medzi prednou a zadnou plochou); **5** – hilum (výstupné miesto v. centralis, vpredu, dole al. hore); **6** – v. centralis (hlavná odtoková žila z nadobličky, vystupuje vpredu hore al. dole); **7** – *cortex* (kôra nadobličky); **8** – medulla (dreň nadobličky)

Cievy nadobličiek – n. vyživujú 3 zdroje: **1.** r. suprarenalis z a. phrenica abdominalis; **2.** a. suprarenalis z brušnej aorty; **3.** najväčší r. suprarenalis z a. renalis. V parenchýme utvárajú široké kapiláry (sinosoidy), kt. obklopujú bunkové trámce. Žily zo zona glomerulosa a vonkajšej časti zona fasciculata sú tenké a ústia do bráničných žíl a žíl tukového puzdra obličiek. Žily z hlbších partií sa spájajú do v. suprarenalis, kt. vystupuje z hílu na ventrolaterálnej strane n. a ústia vľavo do v. renalis sinistra., vpravo priamo do v. cava inferior. Endotélie kapilár sa vyznačujú schopnosti vychytávať vitálne farbivá. Pri ústí menších žíl do väčších sú pod intimou uložené pozdĺžne snopce hladkého svalstva. Pripisuje sa im regulačný význam pri odtoku krvi, a tým aj hormónov z nadobličiiek.

Lymfatické cievy nadobličiek tvoria sieť v puzdre, kôre a dreni. Lymfa sa odvádza do lymphonodi lumbales. Niekt. cievy prenikajú pozdĺž n. splanchnicus cez bránicu do lymphonodi mediastinales post.

Nervy nadobličiek pochádzajú z plexus coeliacus a plexus renalis. Obsahujú vlákna sympatika, parasympatika a n. phrenicus. Asi 20 – 30 vlákenok pristupuje zo spletí k mediálnej strane n. V dreni tvoria vlákna rozsiahle siete. Dreň zásobujú pregangliové vlákna, kôru postgangliové vlákna.

Nadobličkové sy. môžu byť hyperfunkčné al. hypofunkčné.

Hyperfunkcia nadobličiek – – sa môže týkať kôry (→*adrenogenitálny sy.*, →*Cushingov sy.*; →*syndrómy*) al. drene n. (→*pheochromocytoma*).

Kongenitálna hyperplázia kôry nadobličiek (*hyperplasio adrenalis congenitalis*) sa môže sa týkať vonkajšej zona glomerulosa al. vnútorných zón – zona fasciculata et reticularis. Hyperplázia zona fasciculata et reticularis je vždy prejavom zvýšeného vplyvu ACTH a nešpecificky sprevádza rozmanité fyziol. i patol. stavy. Patria sem napr. záťažové stavy. Pri intenzívnej aktivácii systému hypotalamus–adenohypofýza–kôra n., napr. pri infekčných a toxických sta-voch al. aplikácii vysokých dávok ACTH nastáva v kôre n. strata rezervných lipidov z jej buniek a jej hydropická dystrofia, príp. tvorba intracytoplazmatických bielkovinových vakuol. Tieto zmeny môžu predchádzať cytolýze, trámce kôrových buniek sa za súčasného výstupu plazmatických bielkovín, príp. aj erytrocytov rozostupujú, vznikajú pseudotubulárne útvary (tzv. tubulárna degenerácia). Tieto zmeny spojené s hyperémiou sú väčšinou fokálne. V extrémnych prípadoch však môžu byť aj difúzne a sprevádzané makroskopickými hemorágiami.

Pri miernejšej aktivácii (operačné výkony, psychická záťaž, chron. infekčné choroby, apli-kácia ACTH v th. dávkach) nastáva najprv strata bunkových lipidov a aktivácia príslušných kôrových buniek, takže kôra makroskopicky zmení farbu na červenohnedú a zároveň sa rozšíri hyperplázia buniek najmä vnútorných vrstiev. Postupne sa môžu bunky znova naplniť lipidmi aj pri trvajúcej stimulácii. Hyperplastická kôra pri zvýšenej hmotnosti n., bohatá na lipidy (tzv. pokojová hyperplázia) môže vzniknúť aj bez predchádzajúcej aktivácie s hyperpláziou a depléciou lipidov (aktívna hyperplázia) pri veľmi miernom dlhotrvajúcom záťažovom stave.

Hyperplázia zona glomerulosa nastáva v dôsledku chron. stimulácie ischémiou obličiek (napr. pri stenóze a. renalis, experimentálne zaškrtením prívodu krvi k obličkám zvorkou naloženou na a. renalis), hyponatriémiou, hyperkaliémiou al. kortikotropínom.

Hyperplázia kôry n. môže byť difúzna al. v hyperplastickej kôre nastáva fokálna akcentálna procesu, čím sa tvoria drobné, nepresne ohraničené uzlíky (*mikronodulárna hyperplázia*), al. dokonca objemné uzly ďaleko presahujúce svojmi rozmermi hrúbku kôry (*nodózna hyperplázia*).

Hyperplázia kôry n. sa spája aj *enzymopatiami*, kt. podmieňujú pokles tvorby kortizolu, následkom čoho sa odbrzďuje sekrécia kortikoliberínu, resp. ACTH. Tým nastáva funkčná a morfologická stimulácia kôry, kt. má za následok difúznu hyperpláziu kôry. ACTH sa tu však môže uplatniť len v biostyntetickej dráhe pred blokom. Tak sa hromadia intermediárne steroidové metabolity, z kt. sa tvoria androgény (→*adrenogenitálny sy.; →syndrómy*).

Hypofunkcia nadobličiek – rozoznáva sa prim (nadobličkový) a sek. (centrálny – hypofýzový al. hypotalamový) hypokorticizmus.

Primárny hypokorticizmus – je následkom zníženej produkcie hormónov kôry nadobličiek následkom lézie nadobličiky. Môže prebiehať akút. al. chron.

Akút. prim. hypokorticizmus – akút. insuficiencia nadobličiek, addisonská (adrenálna) kríza je akút. stav, kt. vzniká v priebehu Addisonovej choroby, al. môže byť prvým prejavom dočasnej al. trvalej insuficiencie nadobličiek, prim. al. centrálnej. Pacienta ohrozuje deficit glukokortikoidov, strata extracelulárnej tekutiny, hyperkaliémia, hyponatriémia. Prítomná býva cefalea, nápadná slabosť, nauzea, vracanie, hnačky, poruchy vedomia až kóma, hypotenzia, horúčka. Pri sepse s krvácaním do nadoibličiek môžu byť prítomné petechie (Waterhouseov-Friedrichsenov sy.). Eozinofília pri ťažkom strese svedčí o nadobličkovom zlyhaní. Koncentrácia glukózy v krvi je znížená.

Dg. – stanovuje sa na základe klin. obrazu, dg. potvrdzujú laborat. výsetrenia (hypokortizo-lémia, hypoglykémia, hyperkaliémia, hyponatriémia, príznaky dehydratácie, azotémie).

Th. – pri klin. podozrení na nadobličkovú krízu sa nečaká na výsledky laborat. vyšetrení a podá sa infúzia 100 mg hydrokortizónu (Hydrocortison solubile®) v 400 ml fyziol. rozt. v priebehu 1: d každých 6 – 8 h. Po zlepšení stavu sa dávka postupne znižuje. Ak je pacient v šoku, pridá sa vazopresorická th. (infúzie s dopamínom) podľa potreby. Aplikuje sa antimikróbna th. Sleduje sa ionogram séra, celkový stav, pacient sa náležite rehydratuje.

Chron. prim. hypokorticizmus má dve formy: **1.** vrodená hyperplázia kôry nadobličiek (→*hyperkorticizmus*)**;** **2.** získaný h. (→*Addisonov sy.; →syndrómy*).

V minulosti bola najčastejšou príčinou Addisonovej choroby tbc, dnes prevláda atrofia nadobličiek vyvolaná autoimunitným mechanizmom. Zriedka ju zapríčiňuje mykóza, metastáza karcinómu, krvácanie do nadobličiek a i.

Nedostatok kortizolu má za následok nadprodukciu ACTH a hormónu stimulujúceho melanocyty (MSH), a tým hyperpigmentáciu na bukálnych slizniciach, na časti kože nekrytých šatstvom a miestach s mechanickým tlakom bielizne, na ohanbí, perineu, areolách a jazvách. Asi 10 % pacientov má vitiligo.

Hypokortizolizmus sa spája s anorexiou, sklonom k hypoglykémii, slabosťou svalstva, unaviteľnosťou, poklesom hmotnosti. Prítomná býva nauzea, vracanie, hnačky. Vyskytuje sa hypotenzia (aj ortostatická), hyperplázia lymfatického tkaniva, terminálne ochlpenie je preriedené, al. chýba (najmä u žien), chýba potivosť. Býva eozinofília, skôr hyperkaliémia ako hyponatriémia. V moči sú nižšie hodnoty kortizolu, 17-KS a 17-OHCS, nízka je kortizolémia. Kalcifikácie nadobličiek sa v rtg obraze zistia len v 10 % prípadov.

Dg. – bazálna koncentrácia kortizolu v plazme je znížená, koncentrácia ACTH zvýšená. Po infúzii ACTH sa kortizolémia ani 17-OHCS nezvyšujú na dvojnásobok ako u zdravých, ale nanajvýš nepatrne. Pri centrálnom h. sa po opakovanom podaní ACTH schodovito zvýši exkrécia 17-OHCS.

Dfdg. – treba odlíšiť najmä anorexia nervosa, myasthenia gravis, iné príčiny hyperpigmentácií (hemochromatózu, Peutzov-Jeghersov sy. a i.) a centrálny h.

Th. – podáva sa hydrokortizón v dávke 20 – 30 mg/d (rozdelene v 2 – 3 dávkach), riziká však hrozia pri jeho predávkovaní, ako aj poddávkovaní. U niekt. pacietnov treba pridať aj mineralokortikoidy, flkuórohydrokortizón (Florinef®) v dávke %, 025 – 0,2 mg/d, treba sa však vystríhať ich predávkovania. Pri hnačkách a vracaní sa hydrokortizón podáva parenterálne, pri záťažiach (úraz, operácia, horúčky, interkurentné ochorenia) treba jeho dávku zvýšiť. Pri tbc etiológii sú indikované tuberkulostatiká. Pacienti s Addisonovou chorobou zle znášajú niekt. lieky, ako sú opiáty, barbituráty ap.

Sekundárny hypokorticizmus – centrálny hypokorticizmus vzniká následkom nedostatku ACTH pri postihnutí hypofýzy al. hypotalamu (→*hypopituitarismus*). Sem patrí aj útlm osi hypotalamus–hypofýza po dlhodobej th. kortikoidmi. Centrálny h. sa od prim. odlišuje najmä hyperpigmentáciami pokožky, kt. sú následkom nedostatku MSH. Mineralokortikoidná funkcia nadobličiek býva zachovaná.

nadobličkový – l. suprarenalis.

nadočnicový – l. supraorbitalis.

nadolol – 5-[3-[(1,1-dimetyletyl)amino]-2-hydroxypropoxyl]-1,2,3,4-tetrahydo-2,3-naftaléndiol, $C_{17}H_{27}NO_4$, M_r 309,42; b-lytikum s predĺženým účinkom, antihypertenzívum, antianginózum. N. je neselektívny blokátor β-adrenergických receptorov bez vlastnej sympatikomimetickej aktivity, s malým depresívnym účinkom na myokard. Nemá membrány stabilizujúci účinok. Spomaľuje srdcovú frekvenciu a vedenie AV-uzlom. Zle sa rozpúšťa v tukoch a zle prenika hematoencefalickou bariérou, má preto malé účinky na CNS vrátane nežiaduce (desi-vé sny, únavnosť). V dávkach 40 – 320 mg/d má antihypertenzívny účinok, kt. pretrváva 24 h. Napriek poklesu TK, srdcovej frekvencie, a tým aj minútového srdcového vývrhu, ostáva renálny prietok krvi obličkami neovplyvnený a neklesá ani glomerulárna filtrácka.

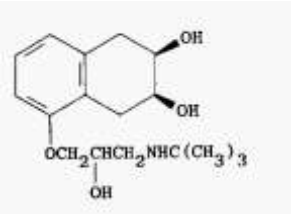

Nadolol

Po podaní p. o. jeho resorpcia kolíše okolo 30 %, so špičkovými koncentráciami v plazme 3 až 4 h po podaní. Príjem potravy neovplyvňuje resorpciu. Na plazmatické bielkoviny sa viaže ~ 30 %. N. sa nemetabolizuje a vylučuje sa nezmenene najmä močom. Biol. $t_{0,5}$ th. dávok je 20 – 24 h a zvyšuje sa v závislosti od poklesu klírensu. Ustálený stav sa dosahuje za 6 – 9 d púo 1. podaní. Vzhľadom na individuálne rozdiely resorpcie i th. odpovede treba optimálnu dávku určiť titráciou podľa TK a ťažkostí pacienta (pri ischemickej chorobe srdca).

Indikácie – mierna a stredne ťažká hypertanzia v monoterapii, ťažká hypertenzia v kombinácii s diuretikami, inhibítormi ACE, príp. vazodilatanciami. Angina pectoris, sek. profylaxia infarktu myokardu. Potlačenie príznakov hypertyreózy.

Kontraindikácie – asthma bronchiale, chron. obštrukčná bronchopulmonálna choroba, sínusová bradykardia, AV-blok 2. až 3. stupňa, insuficiencia srdca, kardiogénny šok, závažné štádiá ishcmeickej choroby dolných končatín (III. a IV. štádium), nestabilný diabetes mellitus, najmä liečený inzulínom. Dojčenie.

Nežiaduce účinky – ako pri □-lytikách: bradykardia, spastické prejavy periférnych tepien (Raynaudov sy.), chladné akrá, svalová slabosť, spastické dýchanie, zhoršenie dýchavice, vrátane záchvatu asthma bronchiale, zhoršenie prekrvenia dolných končatín, vrátane zhoršenia klaudikácie i vzniku pokojových bolestí. Zhoršenie srdcovej dekompenzácie vrátane prejavov ľavo- i pravostranného zlyhania. Únavnosť parestézie, nauzea, hnačka, vracanie, nadúvanie, zriedkavejšie

suchosť očí (opatrnosť je žiaduca u nositeľov kontaktných šošoviek), kožné exantémy, sexuálne poruchy najmä u mužov.

Interakcie – n. môže maskovať prejavy hypoglykémie u nestabilných diabetikov, preto treba kontrolovať stav pacienta a upraviť príp. antidiabetickú th. Nemá sa podávať verapamil i. v. a pri podávaní diltiazemu al. verapamilu p. o. treba pacienta sledovať pre možnosť bradykardie a vzniku insuficiencie srdca.

Dávkovanie – angina pectoris: spočiatku 40 mg/d, po 3 – 7 d príp. zvýšovanie po 40 mg. Obvyklá udržovacia dávka je 40 – 80 mg/d. Dávku možno zvýšiť až na 160 – 240 mg/d. Pri znižovaní dávky sa postupuje v stupňoch po 40 mg. Hypertenzia: iniciálna dávka je 40 mg/d, udržovacia 40 – 80 mg/d. Je výhodné kombinovať n. s diuretikami, inhibítormi ACE al. dihydropyridínovými blokátormi vápnikových kanálov. U pacientov s poruchami obličkových funkcií sa predlžujú intervaly al. znižujú dávky n. v závislosti od hodnôt klírensu kreatinínu: > 50 ml/min je dávkový interval 24 h, 31 – 50 ml/min 24–36 h, 10–30 ml/min 24 – 48 h, < 10 ml/min 48 – 60 h. U pacientov s hepatopatiami treba pacienta starostlivo sledovať. U novorodencov matiek liečených n. sa pozorovala bradykardia, hypoglykémia. Th. sa nesmie náhle prerušiť (možnosť zhoršenia anginózných ťakostí i vzniku infarktu myokardu, pri tyreotoxikóze možný vznik tyreotoxickej krízy). U pacientov pred plánovanou operáciou sa th. neprerušuje, ale informuje sa anesteziológ o užívaní lieku.

Prípravky – SQ 11725®, Anabet®, Apo-Nadol® 40, 80 a 160 mg tbl., Corgard® tabl., Solgol®).

Nadone® – cyklohexanón.

Nadone® – cyklohexanón.

nádor – [l. *blastoma, neoplasma, oncoma, tumor*] blastóm, neoplazma, novotvar, tumor; →*systematika nádorov*. N. je následkom neriadeného nadmerného bujnenia tkaniva, kt. vzniká následkom nahromadenia mutácií v génoch kontrolujúcich rast buniek. Za nádorovú bunku sa však pokladá aj bunka, kt. nemá schopnosti invázie a tvorby metastáz, ale je schopná vyvolať r. v imunol. kompetentných zvieracich hostiteľoch. Rast buniek na rozdiel od rastu normálnych buniek okolitého tkaniva je nadmerný, neobmedzený, nekoordinovaný a auto-nómny.

Nadmerný rast je výrazom progresívnej proliferácie buniek, kt. je následkom chýbania inhibičných mechanizmov. Môže ísť o rýchlejší rast nádorových buniek, kt. sa rýchlejšie delia (zvýšený mitotoický index) al. o ich dlhšiu životnosť.

Nekoordinovaný rast odlišuje r. od nenádorovej proliferácie pri zápale (kde cieľom je zneškodnenie noxy), hyperplázie (prebieha miestne a časovo obmedzene a organizmus ju kontroluje) a regenerácie (zmnoženie tkaniva len do času, kým sa nenahradí stratené tkanivo).

Rast nádorových buniek je autonómny, nezávisí od účinku podráždenia. Táto autonómia je relat., lebo každé tkanivo závisí od krvného zásobenia (preto v rýchlo rastúcich r. sú časté nekrózy z nedostatočného prívodu živín), od humorálnych faktorov (niekt. n. sú napr. ovplyvniteľné hormónmi) a imunitných mechanizmiov, kt. sa uplatňujú pri kontrole nádorového rastu.

Výsledkom tohto procesu je zväčšenie bunkovej masy (nádoru), kt. napadá a ničí normálne tkanivo. Ca môže vychádzať z rôznych bunkových typov. V prípade, že vychádza z jedinej bunky; je r. klonového pôvodu. Bunky prim. r. sa šíria v tele, pretože bunky prim. r. majú schopnosť migrovať do iných tkanív a zakladať nové ložiská (metastázy). V iných prípadoch vznikajú mnohopočetné prim. ložiská n., a to nielen v tkanivách obsahujúcich rovnaký bunkový typ, ale aj v bunkách rôznych tkanív. Patol. proces, kt. napodobňuje r. sa nazýva nepravý nádor →*pseudotumor.*

Rakovina je 2. hlavnou príčinou úmrtí a jej výskyt neustále stúpa. Tento vzostup je okrem iného následkom lepšej registrácie a zvýšenia priemerného veku (n. sa najčastejšie vyskytujú u jedincov > 65-r.).

Výskyt a úmrtnosť rakoviny podľa orgánov a pohlavia (%)

Orgán	Výskyt Muži	Výskyt Ženy	Úmrtnosť Muži	Úmrtnosť Ženy
Pľúca	17	3	31	10
Ženský prsník	–	24	–	20
Ženské genitálie	–	23	–	14
Hrubé črevo a konečník	13	14	12	15
Ústa a horné dýchacie cesty	13	4	5	2
Iné orgány GIT	12	8	16	14
Močové ústroje	10	4	6	3
Leukémia a lymfómy	8	6	10	10
Prostata	5	–	10	–
Melanóm kože	1	1	1	1
Iné	13	13	9	11

Dignita nádorov je biol. vlastnosť determinovaná jeho štruktúrou. Rozoznávajú sa benígne a malígne nádory, ale medzi nimi leží skupina prechodných foriem, kt. histopatol. zaradenie je často nejednoznačné.

Benígne nádory charakterizuje: 1. usporiadanie, kt. sa len málo líši od materského tkaniva; vlastnosti buniek sú veľmi podobné materskému tkanivu; 2. pomalý rast; 3. expanzívny rast s ostrým ohraničením voči okoliu.

Malígne nádory sa vyznačujú: **1.** atypiou – a) rýchla progresia, kt. sa spája so zvýšeným počtom mitóz vrátane atypických s poruchou roviny delenia, vznikom viacpólových (často 3-pólové) mitózy, pri kt. sa chromozómy namiesto diasteru zoraďujú do formácie ,,Y“, s nepravidelnými deleniami, čo má za následok anizonukleózu (nerovnako veľké jadrá) a polymorfiu jadier (ich nerovnaký tvar); **b)** anomálne jadierka; **c)** časté zmeny chromozómov s odlišným obsahom DNA a polyploidiou; **d)** porušený pomer jadra k cytoplazme v prospech jadra; **e)** polymorfia buniek (rôzna veľkosť a rozdielny tvar buniek); **f)** polychromázia a bazofília buniek pri zmnožení ribozómov; **2.** anapláziou – stratou schopnosti diferenciácie buniek. al. znížená schopnosť diferenciácie.; **3.** infiltratívnym rastom s deštrukciou okolitého tkaniva; **4.** metastazovaním.

Metastazovanie – tvorba sek. n., rozsev nádorových buniek do rôznych častí organizmu je najdôležitejším znakom malignity. Prim. n. už od počiatku obsahuje bunky, kt. majú schopnosť invazívne rásť. Vznik metastáz závisí od interakcie hostiteľa s n., t. j. od experesie génov, kt. aktivujú a inhibujú invazívnosť nádorových buniek. Invazívnosť nádorovej bunky je vratná, nie všetky bunky metastazujúceho n. však majú schopnosť mobility a indukcie ďalších metastáz.

Tvorba metastáz je aktívny viacstupňový proces. Aby sa nádorová bunka stala bunkou schopnou tvoriť metastázy, musí mať schopnosť: **1.** odpojiť od pôvodného miesta; **2.** preniknúť do krvného al. lymfatického riečiska; **3.** dostať sa na vzdialené miesta a založiť novú kolóniu buniek; **4.** indukovať na vzdialenom mieste angiogenézu, kt. zaručí výživu týchto buniek.

Každý tento krok si vyžaduje zmeny funkcie kontrolných génov, kt. v normálnych bunkách zabezpečujú ich zotrvanie na svojom normálnom mieste. Len ~ jedna z 10 000 buniek, kt. sa dostanú do obehu z prim. nádoru, je schopná kolonizovať iné tkanivo. Jednotliová bunkja v obehu má malú šancu kolonizovať vzdialené orgány. Zhluky nádorových buniek a spolupráca s krvnými elementami (lymfocyty, trombocyty), kt. obalia nádorové bunky, uľahčujú utvorenie väčšieho útvaru a jeho premiestnenie do vzdialených krvných kapilár, kde môže byť zárodkom mikrometastázy. Metastázy môžu mať klonový pôvod (z jednej bunky), môžu byť zdrojom ďalších metastáz a môžu

vzniknúť aj niekoľko r. po odstránení prim. nádoru. Nie všetky bunky v n. sú schopné získať vlastnosti metastazujúcich buniek, bunky metastázy sú opäť heterogénne, len časť má invazívnu schopnosť.

Miesto tvorby metastáz určujú receptory na povrchu nádorovej bunky, ako aj vlastnosti daného prostredia; ich rast determinuje dostupnosť špecifických rastových faktorov špecifických pre danú bunku a vhodnosť extracelulárneho matrixu.

Odpojenie buniek od pôvodného miesta – v normálnom tkanive sa bunky viažu vzájomne na seba (adherujú) a súčasne aj na molekuly tvoriace extracelulárny matrix. Matrix tvorí hustá sieť rôznych bielkovín a polysacharidov. Významnú úlohu pri vzájomnej adhézii buniek majú tzv. adhezívne molekuly, kt. reprezentantom je E-kadherín. Zistilo sa, že blokáda E-kadherínu v bunkách tkanivovej kulútry z línie neinvazívnych buniek má za následok ich premenu na invazívne bunky. Náhradenie E-kadherínu v nádorových bunkách znižuje ich schopnosť vyvolávať n.

Podmienkou prežitia a proliferácie normálnych buniek je ich adhézia na intracelulárny matrix. Ukotvenie k povrchu sprostredkúvajú bielkoviny na povrchu buniek, tzv. integríny. Tie slúžia ako receptory pre bielkoviny, obsahujúce sekvenciu aminokyselín Arg-Gly-Asp (RGD), ktorou sa viažu na integríny . Sekvencia RGD slúži ako miesto pripojenia veľkého počtu adhezívnych mimobunkových bielkovín matrixu, krvných bielkovín a bielkovín povrchu buniek. Schopnosť viazať bielkoviny pomocou väzbového miesta RGD majú aj krátke peptidy s aminokyselinovou sekvenciou integrínov. Ak sa peptid RGD viaže na povrch bunky, zvyšuje adhezívnosť buniek, ak je však voľne prístupný v rozpustnej forme, zabraňuje adhézii. Peptidy RGD a ich cyklické formy predstavujú možnosť th. n. s metastázami, ako aj iných chorôb, ako je trombóza a osteoporóza.

Schopnosť buniek uchytiť sa k povrchy sa nazýva závislosť ukotvenia (,,anchorage dependence“). Na to, aby bunka prežila, však nestačí adherovať k extraceluláremu matrixu. Matrix musí mať príslušný ,,kód“, kt. zaručuje správnu lokalizáciu buniek a navyše má byť prítomný patričný integrín. Normálne bunky, kt. nie sú patrične zakotvené, zanikajú apoptózou. Malígne bunky nerešpektujú tento systém. Príčinou toho je trvalá aktivita komplexu cyklín E–CDK2 v nádorovej bunke, a to nezávisle od toho, či je adherovaná al. nie, kým v normálnej bunke pri strate adherencie sa tento enzýmový komplex inaktivuje. Ide pp. o následok aktivá-cie protoonkogénov, zmien vnútrobunkovej signalizácie a i. zmien.

Schopnosť prenikať do krvného al. lymfatického obehu a z nich – v nádorových bunkách schopných tvoriť metastázy sa indukujú enzýmy, kt. narušujú bazálnu membránu kapilár, čím sa uľahčí prechod nádorových buniek do krvných kapilár. Na tomto procese sa zúčastňujú metaloproteinázy, najmä kolagenáza štiepiaca kolagén typu IV. Akltívne miesto metalopro-teináz chráni peptid obsahujúci cysteín. V inaktívnom stave reaguje cysteín peptidu s iónmi Zn^{2+} viazanými v aktívnom mieste enzýmu. Metaloproteináza sa aktivuje konformačnou zmenou, pri kt. sa peptid ochraňujúci aktívne miesto enzýmu odstráni.

Indukcia →*angiogenézy* – je nevyhnutným predpokladom úspešného rastu sek. n. V n. je porušená rovnováha medzi aktivátormi a inhibítormi angiogenézy v prospech jej stimulácie. Spolupôsobí tu bázický rastový faktor fibroblastov (□FgF), vaskulárny endotelový rastový faktor a ich receptory. Na rastúcich krvných kapilárach je zvýšená expresia adhezívnych bielkovín typu integrínu V3 na povrchu endotelových buniek, kde sprostredkuje väzbu fibronektínu (zložka bazálnej membrány ciev).

Nádorovú angiogenézu možno ovplyvniť: **1.** aplikáciou prirodzených endogénnych inhibítorov angiogenézy; **2.** inhibíciou rastových faktorov, namierených na endotelové bunky, produkovaných nádorovou bunkou; **3.** blokádou receptorov rastových faktorov angiogenézy; **4.** inhibíciou proteolytických enzýmov degradujúcich strómu, kt. vylučujú nádorové bunky a endotelové bunky; **5.**

inhibíciou integrínov (avb3 a avb5), kt. majú dôležitú úlohy pri proliferácii a migrácii nádorovej bunky. Predpokladá sa, že v priebehu 10 r. bude možno týmito zásahmi zabrániť rastu n.

Pri infiltrácii a deštrukcii sa nádorové bunky dostávajú do krvných a lymfatickýchý ciev a na povrch dutinových systémov. Uvoľnením nádorových elementov do krvného obehu vzniká bunkový embolus, kt. si zachová rastové tendencie nádorových buniek a zapríčiní vznik sek. nádorového ložiska po uchytení na vzdialenom mieste – metastázy. Rozlišujú sa tri druhy metastáz: lymfogénne, implantačné a hematrogénne. Jestvujú však aj kombinované metastázy, pretože malé žily a lymfatické štrbiny majú početné priečne spojenia a ductus thoracicus vyúsťuje do vén.

Lymfogénne metastázy sa začínajú šírením n. v lymfatických štrbinách a lymfatických cievach. Tak vzniká tvz. lymphangiomatosis carcinomatosa, proces pokračuje ďalej do regionálnej lymfatickej uzliny. Metastáza v uzline môže vzniknúť aj zavlečením nádorových buniek do uzliny bez toho, aby sa nádor kontinuálne šíril v lymfatických cievach (embolizácia). Kým na začiatku pôsobia lymfatické cievy a uzliny ako filter proti šíreniu, neskôr sú – najprv regionálne, neskôr aj vzdialené lymfatické cievy – sídlom metastáz. V riedkych tkanivách je lymfatických štrbín viac, preto je aj rýchlosť rastu n. v týchto tkanivách väčšia.

Implantačné metastázy vznikajú potom, čo n. dosiahne povrch určitého orgánu a odlúčia sa z neho nádorové elementy. Ak ide o dutý orgán (napr. žalúdok), môže vzniknúť metastáza dotykom na protiľahlej strane orgánu (tzv. odtlačkové metastázy). Ak sa povrch orgánu, na kt. preniká n., nachádza v dutine, tekutina v dutine odplaví nádorové bunky. Tak môže nastať rozsev n. do iného orgánu v tejto dutine (napr. hlienotvorný Ca, kt. prenikol cez stenu žalúdka na jeho serózny povrch, metastazuje do ovárií; →*Krukenbergov nádor*). Mnohopočetnými implantáciami na seróznych blanách vzniká napr. karcinóza peritonea. Kanalikulárne metastázy môžu vznikať v bodných kanálikoch a ranách po operačných výkonoch.

Hematogénne metastázy vznikajú tak, že sa nádorové bunky dostanú do krvného obehu, kt. ich odnáša ďalej; usídlia sa potom na rôznych miestach tela. Nádorové bunky možno často dokázať v krvi pacientov, a to najmä v pokročilých štádiách. Jestvuje korelácia medzi veľkosťou n., počtom metastáz a počtom nádorových buniek cirkulujúcich v krvi. Manipuláciou pri vyšetrovaní (stláčaní, traumatizovaní n. pri excízii, punkcii ap.) môžu nádorové bunky preniknúť do lymfaticiých a krvných ciev. Prežíva však len málo nádorových buniek, kt. cirkulujú v krvi, pretože uplatní svoje lytické vlastnosti. Pri dlhšie trvajúcom raste n. vznikajú metastázy aj následkom vyčerpania imunol. obrany organizmu.

Orgány, v kt. sú časté prim. n., sú len zriedka sídlom metastáz. Niekt. orgány (pečeň, pľúca) sú často, kým iné (svalstvo, myokard, slezina) len zriedka sídlom metastáz. Príčinou tohto javu môže byť distribúcia krvného riečiska do kapilár, ako aj určité vlastnosti komplementár-nosti a antigénnosti orgánov, kt. zvýhodňujú al. zabraňujú usídleniu metastáz. Podľa spôsobu metastázovania možno niekedy predpokladať sídlo prim. n.

Výsledkom tohto procesu je zväčšenie bunkovej masy (nádoru), kt. napadá a ničí normálne tkanivo. Ca môže vychádzať z rôznych bunkových typov. V prípade, že vychádza z jedinej bunky; je n. klonového pôvodu. Bunky prim. n. sa šíria v tele, pretože bunky prim. n. majú schopnosť migrovať do iných tkanív a zakladať nové ložiská (metastázy). V iných prípadoch vznikajú mnohopočetné prim. ložiská n., a to nielen v tkanivách obsahujúcich rovnaký bunkový typ, ale aj v bunkách rôznych tkanív.

Medzinárodná klasifikácia nádorov (MKCH-10)
II. kapitola – Nádory C00 – D48

C00 – C14 ***Zhubné nádory pery, ústnej dutiny a hltana***

Kapitola obsahuje tieto skupiny položiek:

C00 – C75 Prim. al. predpokladané prim. zhubné (malígne) nádory určenej lokalizácie okrem lymfatického, hematopoetického a príbuzného tkaniva

---

C00 – C14 Pera, ústna dutina, hltan
C15 – C26 Tráviace orgány
C30 – C39 Dýchacie a vnútrohrudníkové orgány
C40 – C41 Kosť a kĺbová chrupka
C43 – C44 Melanóm a iné zhubné nádory kože
C45 – C49 Mezotel a mäkké tkanivo
C50 Prsník
C51 – C58 Ženské pohlavné orgány
C60 – C63 Mužské pohlavné orgány
C64 – C68 Močová sústava
C69 – C72 Oko, mozog a iné časti centrálneho nervového systému
C73 – C75 Štítna žľaza a iné žľazy s vnútorným vylučovaním
C76 – C80 Zhubné nádory nepresne určených, sek. a nešpecifikovaných (NS) lokalizácií
C81 – C96 Prim. al. predpokladané prim. zhubné nádory lymfatického, krvotvorného a príbuzného tkaniva
C97 Zhubné nádory s viacnásobným primárnym výskytom na rozličných miestach
D00 – D09 Karcinómy in situ
D10 – D36 Nezhubné nádory
D37 – D48 Nádory neurčitého al. neznámeho správania

Poznámky:

1. Prim., nepresne určené, sek. a nešpecifikované lokalizácie zhubných nádorov. Pod položky C76 – C80 sa zaraďujú zhubné nádory, kt. pôvodné miesto vzniku nemožno presne určiť, al. ak ide o diseminovanú, metastatickú al. generalizovanú formu rakoviny bez uvedenia prim. lokalizácie. V oboch prípadoch sa prim. lokalizácia pokladá za neznámu.

2. Funkčná aktivita. V tejto kapitole sú zatriedené všetky nádory bez ohľadu na to, či sú, alebo nie sú funkčne aktívne. Podľa potreby možno na označenie funkčnej aktivity v spojení s akýmkoľvek nádorom používať doplnkový kód zo IV. kapitoly, napríklad: zhubný feochromocytóm nadobličky produkujúci katecholamín - kód C74, doplnkový kód E27.5; bazofilný adenóm podmozgovej žľazy (hypofýzy) s Cushingovým syndrómom – kód D35.2, doplnkový kód E24.0.

3. Morfológia. Zhubné nádory sa delia na viacero veľkých morfologických (histol.) skupín: karcinómy vrátane plochobunkových (skvamóznych) karcinómov a adenokarcinómy; sarkómy; iné nádory mäkkého tkaniva vrátane mezoteliómov; lymfómy (Hodgkinov a non-Hodgkinov lymfóm); leukémie; iné špecifikované a miestne špecifické typy a nešpecifikované zhubné nádory. Výraz rakovina je zovšeobecňujúci termín a používa sa na označenie akejkoľvek z uvedených skupín, ale iba výnimočne v spojitosti so zhubnými nádormi lymfatického, hematopoetického a príbuzného tkaniva. Názov karcinóm (v užšom význame zhubný epitelový nádor) sa dakedy nesprávne používa ako synonymný s výrazom rakovina.

V II. kapitole sú nádory usporiadané prevažne podľa lokalizácie, v širokých zoskupeniach podľa správania. Morfologická charakteristika sa v názvoch položiek a podpoložiek uvádza iba výnimočne. Na identifikovanie histologického typu nádoru slúžia osobitné morfologické kódy na stranách 778 – 795.

Prevzaté sú z Medzinárodnej klasifikácie chorôb pre onkológiu (MKCH-0, 2. vydanie), ktorá používa dvojosovú klasifikáciu a umožňuje samostatné kódovanie topografie a morfológie. Tieto kódy majú šesť miest:
– prvé štyri číslice vyznačujú histologický typ; piata číslica vyznačuje kód

– pre správanie (zhubný prim., zhubný sek. (metastatický), in situ, nezhubný, neurčený či zhubný, alebo nezhubný); šiesta číslica je kódom

– pre histologický stupeň (diferenciácia) pri solídnych nádoroch a ako špeciálny kód pre lymfómy a leukémie.

4. Používanie podpoložiek v II. kapitole

V kapitole sa upozorňuje na osobitné používanie podpoložky .8 (pozri poznámku 5). Kde bolo treba vyhradiť podpoložky na zaradenie do skupiny iné, označili sa zvyčajne ako podpoložka .7.

5. Zhubné nádory presahujúce hranice jednotlivých lokalizácií a lézia presahujúca používanie podpoložky .8. (prekrývajúce lézie)

Položky C00 – C75 slúžia na klasifikovanie prim. zhubných nádorov podľa miesta ich vzniku. Viaceré trojmiestne položky sa ďalej rozčleňujú na podpoložky alebo pomenované časti príslušného orgánu.

Nádor, kt. presahuje 2 al. viac susediacich lokalizácií 3-miestnej položky a kt. miesto vzniku sa nedá určiť, sa zaraďuje do podpoložky .8 presahujúca lézia v tom prípade, ak sa kombinácia týchto podpoložiek nevyznačuje špecifickým kódom inde. Napríklad karcinóm pažeráka a žalúdka sa vyznačuje špecifickým kódom C16.0 (kardia), kým karcinóm hrotu a spodnej plochy jazyka kódom C02.8. Naproti tomu karcinóm hrotu jazyka šíriaci sa na spodnú plochu má mať kód C02.1, lebo miesto vzniku – hrot jazyka – je známe. Výraz presahujúca označuje priľahlé miesta.

Hoci numerická následnosť podpoložiek a anatomická sublokalizácia sa často zhodujú, nie je to vždy tak (napr. močový mechúr C67.–), preto si má kódujúci overiť topografické vzťahy v príručke anatómie.
S ohľadom na nádory, kt. dakedy presahujú hranice trojmiestnych položiek v určitých systémoch, sa navrhli tieto podpoložky:
C02.8 Presahujúca lézia jazyka
C08.8 Presahujúca lézia hlavných slinových žliaz
C14.8 Presahujúca lézia pery, ústnej dutiny a hltana
C21.8 Presahujúca lézia konečníka, anusu a análneho kanála
C24.8 Presahujúca lézia žlčových ciest
C26.8 Presahujúca lézia tráviacich orgánov
C39.8 Presahujúca lézia dýchacích a vnútrohrudníkových orgánov
C41.8 Presahujúca lézia kostí a kĺbovej chrupky
C49.8 Presahujúca lézia spojivového a mäkkého tkaniva
C57.8 Presahujúca lézia ženských pohlavných orgánov
C63.8 Presahujúca lézia mužských pohlavných orgánov
C68.8 Presahujúca lézia močových orgánov
C72.8 Presahujúca lézia centrálneho nervového systému

Ako príklad sa uvádza karcinóm žalúdka a tenkého čreva, kt. sa kóduje ako C26.8, Presahujúca lézia tráviacich orgánov.

6. Zhubné nádory ektopického tkaniva

Zhubné nádory ektopického tkaniva sa kódujú podľa príslušnej lokalizácie, napr. ektopický zhubný nádor podžalúdkovej žľazy má mať kód podžalúdková žľaza, bližšie neurčený C25.9

7. Používanie Abecedného zoznamu pri kódovaní nádorov

Pri kódovaní nádorov sa popri lokalizácii musí zohľadniť aj morfológia správania. Pri klasifikácii nádorov treba vždy vyhľadať v Abecednom zozname vstup pre morfologický opis.

Všeobecné pokyny na správne používanie Abecedného zoznamu sú na úvodných stranách 3. dielu.

Kvôli správnemu používaniu položiek a podpoložiek v I. kapitole si treba všimnúť osobitné pokyny a príklady týkajúce sa nádorov.

8. Používanie Medzinárodnej klasifikácie chorôb pre onkológiu (MKCH-0)

II. kapitola MKCH zabezpečuje iba neúplnú topografickú klasifikáciu určitých morfologických typov.

Topografické kódy uvedené v MKCH-0 používajú v podstate tie isté troj- a štvormiestne položky, akými sa v II. *kapitole MKCH označujú primárne zhubné nádory (C00 – C76, C80). Umožňujú tým špecifikovať lokalizáciu iných nádorov (zhubný sekundárny /metastatický/, nezhubný, in situ, neurčený či zhubný, alebo nezhubný a ne-známy). Okrem topografických a morfologických kódov obsahuje MKCH-0 zoznam nádorom podobných lézií a stavov. Odporúča sa, aby organizácie, ktoré majú záujem o identifikáciu miesta a morfológiu nádorov, napríklad onkologický register, onkologické nemocnice, oddelenia patológie a iné zariadenia špecializujúce sa na onkológiu, používali ICD-O.

Incidencia zhobných nádorov v SR – r. 2002 bolo u nás hlásených celkove 22762 zhubných nádorov relat. výskyt, z toho bolo 11 665 mužov (475/10^5), a 11 097 žien.

Incidencia zhubných nádorov v SR r. 2002

(stredný stav obyvateľstva k 1. 7. 2002 bol 2 611 452 ♂ a 2 767 357 ♀)

Incidencia * = absol. incidencia nádorov; ** = % z celkoveho počtu hlásených nádorov; *** = incidencia na 10^5 obyvateľov; **** = prepočítaná na svetový štandard

	♂				♀			
	Absol.*	%**	Relat.***	Štandard**	Absol.	%	Relat.	Štandard
∑ C00– – D09	**11 665**		**447**	**365**	**11 097**		**443**	**378**
C00	57	0,5	2,2	1,7	23	0,2	0,8	0,5
C01	61	0,5	2,3	1,9	7	0,1	0,3	0,2
C02	86	0,7	3,3	2,7	14	0,1	0,5	0,3
C03	21	0,2	0,8	0,7	6	0,1	0,2	0,1
C04	77	0,7	2,9	2,4	8	0,1	0,3	0,2
C05	26	0,2	1,0	0,9	8	0,1	0,3	0,2
C06	22	0,2	0,8	0,7	11	0,1	0,4	0,3
C07	24	0,2	0,9	0,8	17	0,2	0?6	0,4
C08	10	0,1	0,4	0,3	7	0,1	0,3	0,2
C09	122	1,0	4,7	3,8	9	0,1	0,3	0,2
C10	60	0,5	2,3	1,8	2	0	0,1	0,1
C11	16	0,1	0,6	0,5	7	0,1	0,3	0,2
C12	35	0,3	1,3	1,1	1	0	0	0
C13	93	0,8	3,6	2,9	3	0	0,1	0,1
C14	19	0,2	0,7	0,6	–	–	–	–
C15	244	2,1	9,3	7,8	25	0,2	0,9	0,5
C16	588	5,0	22,5	18,1	387	3,5	14,0	7,9
C17	19	0,2	0,7	0,6	21	0,2	0,8	0,5
C18	909	7,8	34,8	28,0	797	7,2	28,8	17,0
C19	207	1,8	7,9	6,5	174	1,6	6,3	3,7
C20	593	5,1	22,7	18.8	311	2,8	11,2	6,8
C21	13	0,1	0,5	0,4	16	0,1	0,6	0,4
C22	186	1,6	7,1	5,8	126	1,1	4,6	2,6
C23	69	0,6	2,6	2,0	198	1,8	7,2	3,9
C24	50	0,4	1,9	1,5	71	0,6	2,6	1,4
C25	347	3,0	13,3	11.0	265	2,4	9,6	5,4

C26	37	0,3	1,4	1,2	39	0,4	1,4	0,7
C30	14	0,1	0,5	0,4	7	0,1	0,3	0,2
C31	13	0,1	0,5	0,4	5	0	0,2	0,1
C32	299	2,6	11,4	9,5	24	0,2	0,9	0,6
C33	6	0,1	0,2	0,2	4	0	0,1	0,1
C34	1823	15,6	69,8	57,3	357	3,2	12,9	7,9
C37	7	0,1	0,3	0,2	4	0	0,1	0,1
C38	30	0,3	1,1	1,0	12	0,1	0,4	0,2
C39	3	0	0,1	0,1	–	–	–	–
C40	16	0,1	0,6	0,6	6	0,1	0,2	0,3
C41	8	0,1	0,3	0,3	8	0,1	0,3	0,3
C43	231	2,0	8,8	7,2	279	2,5	10,1	7,2
C44	1754	15,0	67,2	53,5	1892	17,0	68,4	40,1
C45	19	0,2	0,9	0,6	11	0,1	0,4	0,3
C46	1	0	0	0	–	–	–	–
C47	3	0	0,1	0,2	5	0	0,2	0,1
C48	29	0,2	1,1	1,0	24	0,2	0,9	0,6
C49	49	0,4	1,9	1,8	29	0,3	1,0	0,7
C50	18	0,2	0,7	0,6	1945	17,5	70,3	48,6
C51	–	–	–	–	65	0,6	2,3	1,3
C52	–	–	–	–	20	0,2	0,7	0,4
C53	–	–	–	–	551	5,0	19,9	15,4
C54	–	–	–	–	714	6,4	25,8	17,4
C55	–	–	–	–	4	0	0,1	0,1
C56	–	–	–	–	448	4,0	16,2	11,5
C57	–	–	–	–	13	0,1	0,5	0,3
C58	–	–	–	–	1	0	0	0
C60	23	0,2	0,9	0,8	–	–	–	–
C61	1000	8,6	38,3	29,8	–	–	–	–
C62	178	1,5	6,8	5,8	–	–	–	–
C63	3	0	0,1	0,1	–	–	–	–
C64	367	3,1	14,1	11,7	237	2,1	8,6	5,6
C65	21	0,2	0,8	0,6	23	0,2	0,8	0,5
C66	10	0,1	0,4	0,3	5	0	0,2	0,1
C67	456	3,9	17,5	14,1	159	1,4	5,7	3,5
C68	4	0	0,2	0,1	–	–	–	–
C69	28	0,2	1,1	0,9	20	0,2	0,7	0,6
C70	3	0	0,1	0,1	1	0	0	0
C71	167	1,4	6,4	5,8	150	1,4	5,4	4,2
C72	3	0	0,1	0,1	3	0	0,1	0,1
C73	53	0,5	2,0	1,7	198	1,8	7,2	5,6
C74	8	0,1	0,3	0,2	2	0	0,1	0
C75	1	0	0	0	1	0	0	0
C76	20	0,2	0,8	0,6	71	0,6	2,6	1,4
C77	42	0,4	1,6	1,4	13	0,1	0,5	0,3
C78	54	0,5	2,1	1,6	45	0,4	1,6	0,8
C79	17	0,1	0,7	0,5	16	0,1	0,6	0,4
C80	90	0,8	3,4	2,8	87	0,8	3,1	1,7
C81	57	0,5	2,2	2,0	71	0,6	2,6	2,3
C82	32	0,3	1,2	1,0	40	0,4	1,4	1,1
C83	102	0,9	3,9	3,1	114	1,0	4,1	2,7
C84	17	0,1	0,7	0,6	13	0,1	0,5	0,3
C85	42	0,4	1,6;	1,3	20	0,2	0,7	0,4
C88	1	0	0	0	9	0,1	0,3	0,2
C90	113	1,0	4,3	3,5	117	1,1	4,2	2,6
C91	178	1,5	6,8	6,3	113	1,0	4,1	3,2
C92	97	0,8	3,7	2,9	95	0,9	3,4	2,4
C93	3	0	0,1	0,1	3	0	0,1	0,1

C94	1	0	0	0	4	0	0,1	0,1
C95	7	0,1	0,3	0,2	5	0	0,2	0,1
C96	3	0	0,1	0,1	3	0	0,1	0,1
D00	14	0,1	0,5	0,4	2	0	0,1	0
D01	33	0,3	1,3	0,1	15	0,1	0,5	0,4
D02	4	0	0,2	0,1	1	0	0	0
D03	22	0,2	0,8	0,7	34	0,3	1,2	1,0
D04	45	0,4	1,7	1,4	51	0,5	1,8	1,1
D05	2	0	0,1	0,1	53	0,5	1,9	1,5
D06	–	–	–	–	295	2,7	10,7	9,2
D07	6	0,1	0,2	0,2	18	0,2	0,7	0,5
D09	24	0,2	0,9	0,7	9	0,1	0,3	0,2
D20	1	0	0	0	–	–	–	–
D26	–	–	–	–	1	0	0	0
D27	–	–	–	–	7	0,1	0,3	0,2
D29	1	0	0	0,1	–	–	–	–
D32	15	0,1	0,6	0,5	47	0,4	1,7	1,3
D33	6	0,1	0,2	0,2	17	0,2	0,6	0,5
D34	1	0	0	0	2	0	0,1	0,1
D35	3	0	0,1	0,1	6	0,1	0,2	0,2
D37	4	0	0,2	0,1	18	0,2	0,7	0,6
D38	2	0	0,1	0,1	1	0	0	0
D39	–	–	–	–	23	0,2	0,8	0,6
D42	1	0	0	0	3	0	0,1	0,1
D43	4	0	0,2	0,2	1	0	0	0
D44	5	0	0,2	0,1	9	0,1	0,3	0,3
D45	13	0,1	0,5	0,4	17	0,2	0,6	0,3
D46	36	0,3	1,4	1,1	45	0,4	1,6	0,9
D47	41	0,4	1,6	1,3	45	0,4	1,6	1,0
D48	7	0,1	0,3	0,2	9	0,1	0,3	0,3

* – incidencia prepočítaná na svetový štandard

C00 – C14 ***Zhubné nádory pery, ústnej dutiny a hltana***

Patria sem Ca pier, ústnej dutiny (jazyk, spodina úsnej dutiny, bukálna sliznica, gingíva, tvrdé podnebie, trigonum retrommolare(, orofaryngu, nazofaryngu, laryngu (Ca glottis, supraglottis a subglottis(, hypofaryngu, nosových a prinosových dutín a Ca slinových žliaz. Vyskytujú sa častejšie u fajčiarov a konzumentov alkoholu.

Ide o prognosticky nepriaznivé ochorenia postihujúce častejšie mužov ($13/10^5$) ako ženy ($7/10^5$). Histol. sú to v 90 % prípadov epidermoidné (skvamocelulárne) Ca, zvyšok tvoria najmä adenokarcinómy. Asi v 20 % vzniká druhý prim. Ca.

Najčastejšie príznaky sú ulcerácie al. masy, lokalizovaná al. prenesená bolesť v ústnej dutine, na krku al. v uchu, bolestivé al. sťažené prehltávanie; časté sú mutilácie a rôzne poruchy funkcie.

Dg. – sa opiera o inšpekciu a palpáciu, dg. sa overuje USG, CT a NMR vyšetrením. Z nádorových markerov sa osvedčuje určovanie sérových hodnôt antigénu skvamóznych Ca (SCCA, referenčné hodnoty sú 1,9 ng/ml, dg. citlivosť 28 %); na dg. adenokarcinómov je vhodný karcinoembryonálny antigén CEA (dg. citlivosť 24 %), na dg. nediferencovaných typov a sledovanie účinnosti ich chemoterapie sa odporúča vyšetrovať tkanivový polypeptidový špecifický antigén (TPS, referenčné hodnoty sú 140 U/mlm dg. citlivosť 28 %). Špecifickosť uvedených markerov je 90 %. V dg. a dfdg. nie sú tieto markery prínosom. Ich vyšetrenie je vhodné pred chir. odstránením prim. nádoru al. do 1

týžd. po operácii. Zvýšené hodnoty markera svedčia o možnosti prítomnosti dovtedy neodhalených vzdialených metastáz. Marke-ry sa vyšetrujú aj pred začatím a po ukončení rádioterapie, pred podaním jednotlivých dávok chemoterapie. Zmeny hodnôt sú citlivým ukazovatewľom odpovede nádoru na th. U pa-cientov s predpokladanou remisiou nádoru treba pravidelne sledovať hodnoty uvedených markerov s cieľom včas odhaliť progresiu. Prvý rok sa kontrolujú v 1-mes., neskôr v 2-mes. intervaloch.

C00 Zhubný nádor pery

		Abs.	%	Rel.	WSR			Abs.	%	Rel.	WSR	
Incidencia r. 2002:	♂	57	0,5 %	2,2/10^5	1,7		♀	23	0,2	0,8/10^5	0,5

Nezahŕňa: kožu pery (C43.0, C44.0)

C00.0 Vonkajšia horná pera
Horná pera
• NS
• perenková plocha
• jasnočervený okraj

C00.1 Vonkajšia dolná pera
Dolná pera
• NS
• perenková plocha
• jasnočervený okraj

C00.2 Vonkajšia pera bez špecifikácie
Jasnočervený okraj

C00.3 Horná pera, vnútorná strana
Horná pera
• lícna strana
• uzdička
• sliznica
• ústna strana

C00.4 Dolná pera, vnútorná strana
Dolná pera
• lícna strana
• uzdička
• sliznica
• ústna strana

C00.5 Pera, nešpecifikovaná vnútorná strana
Pera, bližšie neurčená, či horná al. dolná
• lícna strana
• uzdička
• sliznica
• ústna strana

C00.6 Spojka pier

C00.8 Presahujúca lézia pery

C00.9 Pera, bez špecifikácie

Karcinóm pery – *carcinoma labii* je najčastejší malígnóm orofaciálnej oblasti (~ 85 %). Vyskytuje sa 10-krát častejšie na dolnej ako na hornej pere, 10-krát častejšie u mužov akio u žien, a to v 5. až 7. decéniu, ale aj skôr. Benígnejšia, exofytická formarastie vo forme hrboľatej rezistencie navonok, malígnejšia endofytická forma s ulkusom a infiltratívnym rastom do hĺbky a čas-tejšími metastázami. Th. je radikálna resekcia pery s jej bezprostrednou rekonštrukciou, pri metastázach krčná disekcia, zriedka je potrebná chemoterapi, príp. aktinoterapia. Prognóza je dobrá, > 90 % pacientov sa trvale vylieči.

Karcinóm líc – *carcinoma buccae* má často vzhľad proliferujúcej leukoplakie, z kt. vzniká, s infilt-ráciou a ulceróznym rozpadom. Často metastazuje. V th. sa uplôatňujú cytostatiká a aktinote-rapia. Chir. odstránenie s rekonštrukciou sa vykonáva zväčša iba pri recidívach a metastázach.

C01 Zhubný nádor koreňa jazyka

		Abs.	%	Rel.	WSR			Abs.	%	Rel.	WSR
Incidencia r. 2002:	♂	61	0,5 %	2,3/10^5	1,7		♀	7	0,1	0,3/10^5	0,2

Chrbtová strana koreňa jazyka
Nehybná časť jazyka NS
Zadná tretina jazyka

C02 Zhubný nádor iných a nešpecifikovaných častí jazyka

	Abs.	%	Rel.	WSR		Abs.	%	Rel.	WSR
Incidencia r. 2002: ♂	86	0,7 %	$3,3/10^5$	2,7	♀	14	0,1	$0,5/10^5$	0,3

C02.0 Chrbtová strana jazyka
Predné dve tretiny jazyka, chrbtová strana
Nezahŕňa: chrbtovú stranu koreňa jazyka (C01)
C02.1 Okraj jazyka
Hrot jazyka
C02.2 Spodná strana jazyka
Predné dve tretiny jazyka, spodná strana
Uzdička jazyka – frenulum linguae
C02.3 Predné 2/3 jazyka, bližšie neurčená časť
Stredná tretina jazyka NS
Pohyblivá časť jazyka NS
C02.4 Jazyková mandľa
Nezahŕňa: mandľu NS (C09.9)
C02.8 Presahujúca lézia jazyka
Zhubný nádor jazyka, kt. miesto vzniku nemožno zatriediť do žiadnej z položiek C01 – C02.4
C02.9 Jazyk bez špecifikácie

Karcinóm jazyka – [carcinoma linguae] je pomerne častá, tvorí asi 20 % všetkých druhov rakovín. Postihuje najčastejšie 4. – 6. decéniu, častejšie mužov ako ženy (4:1). Za prekancerózy sa pokladajú dekubitálne vriediky pri kariéznych zuboch, zlých protézach, ďalej leukoplakia (v 10 – 50 %); fajčiarov je medzi postihnutými 40 %. Ca linguae sa nachádza najčastejšie na hrane a spodnej ploche jazyka, a to ako karfiolovitý výrastok al. hlboký infiltrát s ulkusom. Často a rýchlo metastazuje.

Patol.-anat. ide o c. vychádzajúci z dlaždicovitého epitelu sliznice al. žliaz (výnimočne cylindrického epitelu), kt. môže mať charakter porvrchového bradavkovitého zhrubnutia sliznice šíriaceho sa do plochy i hĺbky, kt. sa skoro centrálne rozpadáva. Inokedy ide o hlbšie nádorové uzly, spočiatku pokryté normálnou sliznicou, nepresných hraníc, skoro zmäknú, prevalia sa a utvoria vred. Vred býva kráterovitý, má valovité okraje, hrboľatú, tvrdú, špinavo povlečenú spodinu. Preniká do parenchýmu, z jeho brázd sa dajú vytlačiť belavé zátky zrohovateného epitelu. Typicky postihujú okraje jazyka, zriedka špičku al. chrbát jazyka, a dlho ostávajú v príslušnej polovici. V ďalšom priebehu infiltrát prekročí na okolie, vyvoláva nepohyblivosť, bolesti vyžarujúce do ucha a záhlavia neuralgiformného charakteru, bolesti pri hltaní. Časté je krvávanie. Pomerne skoro bývajú postihnuté regionálne lymfatické uzliny, sublingválne, submandibulárne, krčné (pozdĺž v. jugularis, najmä vo výške vetvenia a. caro-tis). Zdurené žľazy bývajú tvrdé, guľovité, neskôr splývajú, infiltrujú okolie, príp. sa prevalia nvaonok. Recidívy nádoru po operácii vychádzajú väčšinou z lymfatických uzlín.

Dg. – stanovuje sa histol.

Dfdg. – glositídy a vredy iného pôvodu, napr. traumatického (dekubitálne vriediky sa po odstránení rýchlo čistia a hoja); leukoplakia, syfilitická guma, tbc., aktinomykóza.

Th. – spočíva v extirpácii ďaleko v zdravom tkanive a rozsiahlom odstránení lymfatických uzlín a aktinoterapii. V th. sa jazyk v potrebnom rozsahu resekuje spolu s časťou ústnej spodiny, príp. sánky, odstraňujú sa regionálne lymfatické uzliny v bloku; pred operáciou i po nej sa aplikujú cytostatiká, príp. aktinoterapia. Prognóza je najhoršia spomedzi malignómov úst.

C03 Zhubný nádor ďasna

	Abs.	%	Rel.	WSR		Abs.	%	Rel.	WSR
Incidencia r. 2002: ♂	21	0,2 %	$0,8/10^5$	0,7	♀	6	0,1	$0,2/10^5$	0,1

Zahŕňa: alveolárnu sliznicu (hrebeň)
ďasno
Nezahŕňa: zhubné odontogénne nádory (C41.0 – C41.1)

C03.0	Horné ďasno
C03.1	Dolné ďasno
C03.9	Ďasno bez špecifikácie

C04 Zhubný nádor ústnej spodiny

	Abs.	%	Rel.	WSR		Abs.	%	Rel.	WSR
Incidencia r. 2002: ♂	77	0,7 %	$2,9/10^5$	2,4	♀	8	0,1	$0,3/10^5$	0,2

C04.0	Predná časť ústnej spodiny
	Časť pred rozhraním medzi črenovými a očnými zubami
C04.1	Bočná časť ústnej spodiny
C04.8	Presahujúca lézia ústnej spodiny
C04.9	Nešpecifikovaná ústna spodina

C05 Zhubný nádor podnebia

	Abs.	%	Rel.	WSR		Abs.	%	Rel.	WSR
Incidencia r. 2002: ♂	26	0,2 %	$1,0/10^5$	0,9	♀	8	0,1	$0,3/10^5$	0,2

C05.0	Tvrdé podnebie
C05.1	Mäkké podnebie
	Nezahŕňa: nosohltanovú plochu mäkkého podnebia (C11.3)
C05.2	Čapík
C05.8	Presahujúca lézia podnebia
C05.9	Podnebie, bez špecifikácie
	Ústna klenba

Karcinóm podnebia – *carcinoma palati,* vyzerá ako plošná lézia sliznice.

C06 Zhubný nádor iných a nešpecifikovaných častí úst

	Abs.	%	Rel.	WSR		Abs.	%	Rel.	WSR
Incidencia r. 2002: ♂	22	0,2 %	$0,8/10^5$	0,7	♀	11	0,1	$0,4/10^5$	0,3

C06.0	Sliznica líca
	Lícna sliznica NS
	Vnútorná časť líca
C06.1	Ústna predsieň
	Lícna brázda (horná) (dolná)
	Perová brázda (horná) (dolná)
C06.2	Retromolárna oblasť
C06.8	Presahujúca lézia iných a nešpecifikovaných častí úst
C06.9	Ústa bez špecifikácie
	Malá slinná žľaza, nešpecifikovaná lokalizácia
	Ústna dutina NS

Karcinóm čeľusťovej dutiny – *carcinoma sinus maxillaris.* je dlho asymptomatická, potom zapríčiní nenápadný tlak v maxile, upchatioe nosa, neskôr bolesti hlavy a tváre. Na rtg snímke je zatienenie antra. V th. sa uplatňuje resekcia maxily, cytostatiká a aktinoterapia.

Karcinóm dna ústnej dutiny – carcinoma baseos oris, častejšie sa vyskytuje ako plošná exofytická, na povrchu zrnitá až rozbrázdená plošná rezistencia, menej ako defekt s valovitými

okrajmi. Restie pomaly, šíri sa do jazyka, niekedy sánky, často metastazuje. Th. spočíva v resekcii ústnej spodiny, často s časťou jazyka, príp. sánkou, so suprahyoidálnou dissekciou.

Malígne spojivové nádory pery, ústnej dutiny a hltana

K malígnym nádorom pery, ústnej dutiny a hltana patria:

Nediferencovaný sarkóm – prejavuje sa ako malá rezistencia, kt. veľmi rýchlo exulceruje, bezuzdne rastie v spojení s neuralgickými bolesťami, príp. kontraktúrou.

Rabdomyosarkóm – prejavuje sa podobne ako nediferencovaný sarkóm. Th. sa spočiatku chir., neskôr len paliatívna.

Fibrosarkóm – tvorí málo malígne, nemetastazujúce uzly. Th. spočíva v radikálnej excízii.

Osteolytický osteosarkóm – vyskytuje sa u dospelých, rýchlo rastie, metastazuje, vyvoláva neuralgické bolesti. Na rtg sa zisťuje deštrukcia kosti.

Osteoplastický osteosarkóm, chondrosarkóm a *myxochondrosarkóm* – vyskytujú sa u mlad-ších osôb; pomaly rastú, neskoro metastazujú. Th. je chir,. resekcia, príp. chemoterapia a akti-noterapia. Posledné dve formy sú rádiorezistentné.

Retotelsarkóm – rýchlo generalizuje. V th. sa odporúča ožiarenie, pretože je vysoko rádiosen-zitívny.

Ewingov sarkóm – je na čeľustiach zriedkavý.

Melanoblastóm – vyskytuje sa prim. najmä na podnebí, sek. vo forme metastáz. Javí sa ako tmavo sfarbená exulcerácia, zdurenie. V th. spočíva v radikálnej resekcii, aktinoterapii a DTIC.

C07 Zhubný nádor príušnej žľazy

	Abs.	%	Rel.	WSR		Abs.	%	Rel.	WSR	
Incidencia r. 2002:	♂	24	0,2	$0,9/10^5$	0,8	♀	17	0,2	$0,6/10^5$	0,4

C08 Zhubný nádor iných a nešpecifikovaných veľkých slinných žliaz

	Abs.	%	Rel.	WSR		Abs.	%	Rel.	WSR
Incidencia r. 2002:	♂ 10	0,1 %	$0,4/10^5$	0,3	♀	7	0,1	$0,3/10^5$	0,2

	Nezahŕňa: zhubné nádory špecifik. malých slinných žliaz, kt. sa zatrieďujú podľa anat. anat. umiestenia zhubné nádory malých slinných žliaz NS (C06.9) priušnú žľazu (C07)
C08.0	Podsánková žľaza
	Submandibulárna žľaza
C08.1	Podjazyková žľaza
C08.8	Presahujúca lézia veľkých slinných žliaz
	Zhubný nádor veľkých slinných žliaz, kt. miesto vzniku nemožno zatriediť pod žiadnu z položiek C07 – C08.1
C08.9	Veľká slinná žľaza, bez špecifikácie
	Slinná žľaza (veľká) NS

Karcinóm slinných žliaz – *carcinoma glandulae salivariae*, je pomerne zriedkavý, postihuje najmä priušnú žľazu. Najčastejšie ide o mukoepidermoidné Ca, zriedkavejšie sú adenokarcinómy, adenoidné cystické Ca, zmiešané Ca, acinické Ca, epidermoidné a anaplastické Ca. Nádory majú tendenciu šíriť sa do okolia, lymfatických uzlín, niekt. typy aj pozdĺž nervových obalov. Vzdialené metastázy sa lokalizujú najčastejšie v pľúcach.

Karcinóm vzniká malignizáciou najmä pleomorfného adenómu, čo sa prejaví jeho nápadným rastom, bolesťami, neskôr parézou n. VII. Adenoidný cystický karcinóm (cylindróm) je ovoidný, hrboľatý nádor cystického pohmatu, opuzdrený, v 20 % prípadov trvale benígny. Škorpilov hlienotvorný epitelióm je zriedkavý, nepresne ohraničený, neopuzdrený nádor s neurčitým, charakterom od úplnej benignity po úplnú malignitu.

Dg. – stanovuje sa sialografiou, gamagrafiou a CT. Nesmie sa robiť dg. excízia, pretože niekt. násdory po takomto zásahu prudko malignizujú. CT vyšetrenie neodlíši benígny nádor od malígneho.

Th. – spočíva v totálnej extirpácii, ale pri nádoroch s malou malignitou postihujúcoiu povrchový lalok sa môže vykonať povrchová parotidektómia. Pri pozit. periparotidálnych uzlinách a vysoko malígnych nádoroch sa vykonáva radikálna disekcia krčných uzlín. Pri nepriaznivých prognostických faktoroch (vysoko malígny Ca, perineurálne šírenie, pozit. okraje rany, postihnutie hĺbkových častí žľazy, metastázy v regionálnych lymfatických uzlinách) sa indikuje pooperačná rádioterapia (50–55 Gy pri pozit. okrajoch až 65 Gy). Chemoterapia je indikovaná len pri metastatickom postihnutí al. recidivujúcom Ca. Podáva sa cisplatina s 5-fluorouracilom al. kombinácia CAP (cyklofosfamid + doxorubicín a cisplatina).

Kombinácie cytostatík pri karcinóme slinových žliaz:

PF: cisplatina 100 mg/m^2 i. v. 1. d + 5-fluorouracil

PFH + *RT*: cisplatina 100 mg/^{2} i. v. 1. d + 5-fluorouracil 800 mg/m^2, kontinuálnou i. v. infúziou 1. – 5. d + hydroxyurea 1 g 2-krát/d p. o., spolu 11 dávok

PFL: cisplatina 100 mg/m^2 i. v. 1. d + 5-fluorouracil 1 g/m^2 1.–4. d (až 5.) v kontinuálnej i. v. infúzii + leukovorín 100 mg p. o. každé 4 h; cyklus sa opakuje raz/3–4 týžd.

PF (neoadjuvantná th.): cisplatina 100 mg/m^2 i. v. 1. d + 5-fluorouracil 1 g/m^2 v kontinuálnej i. v. infúzii 1.–5. d; cyklus sa opakuje o 3 týžd.
PM: paklitaxel 135 – 175 mg/m^2 i. v. v 3-h infúzii každé 3 – 4 týžd + metotrexát 40 – 60 mg/m^2 i. v./ týžd.

C09 Zhubný nádor mandlí

	Abs.	%	Rel.	WSR		Abs.	%	Rel.	WSR
Incidencia r. 2002:	♂ 122	1,0	4,7/10^5	3,8	♀	9	0,1	0,3/10^5	0,2

	Nezahŕňa: • mandľu jazykovú (C02.4)
	• mandľu hltanovú (C11.1)
C09.0	Mandľová zátoka – sinus tonsillaris
C09.1	Podnebné oblúky (predné) (zadné)
C09.8	Presahujúca tonzilárna lézia
C09.9	Mandľa bez špecifikácie
	Mandľa
	• NS
	• hltanová
	• podnebná

Hemoblastómy sú zastúpené lymfosarkómom. Pri každej hemoblastóze reaguje lymfatické tkanivo hltana ako celý lymfatický aparát. Zo samotného miestneho nálezu sa nedá rozpoznať, či je miestna zmena prim. al. len prejavom generalizovanej choroby.

C10 Zhubný nádor ústnej časti hltana (***orofaryngu***)

		Abs.	%	Rel.	WSR		Abs.	%	Rel.	WSR	
Incidencia r. 2002:	♂	60	0,5 %	2,3/10^5	3,8	♀	14	0,1	0,5/10^5	0,3

	Nezahŕňa: mandľu (C09.–)	C10.3	Zadná stena orofaryngu
C10.0	Priehlbinka – vallecula	C10.4	Branchiálny rázštep
C10.1	Predná plocha príklopky		Branchiálna cysta [lokalizácia nádoru]
	Epiglottis – voľný okraj	C10.8	Presahujúca lézia orofaryngu
	Jazykovopríklopková krkva (y)		Spájajúca oblasť orofaryngu
	Nezahŕňa: epiglotis		(spojenie voľného okraja príklopky,
	(nadjazyková – suprahyoi-		aryepiglotickej a faryngoepiglotickej
	dová časť) NS (C32.1)		krkvy)
	–suprahyoid. časť) NS (C32.1)	C10.9	Orofarynx bez špecifikácie
C10.2	Bočná stena orofaryngu		

C11 Zhubný nádor nosohltana (***nazofaryngu***)

		Abs.	%	Rel.	WSR		Abs.	%	Rel.	WSR
Incidencia r. 2002:	♂	16	0,1 %	0,6/10^5	0,5	♀	7	0,1	0,3/10^5	0,2

C11.0	Horná stena nosohltana		Spodina nosohltana
	Klenba nosohltana		Nosohltanová (predná) (zadná) plocha
C11.1	Zadná stena nosohltana		mäkkého podnebia
	Adenoidové tkanivo		Zadný okraj
	Hltanová mandľa		• nosovej choány (choán)
C11.2	Bočná stena nosohltana		• nosovej priehradky (septa)
	Fossa Rosenmülleri	C11.8	Presahujúca lézia nosohltana
	Ústie sluchovej trubice	C11.9	Nosohltan, bez špecifikácie
	Hltanový záliv – recessus pharyngeus		Stena nosohltana NS
C11.3	Predná strana nosohltana		

K malígnym nádorom nosohltana a mandlí patrí ***lymfosarkóm*** a lymfómy. Pri každej hemoblastóze však reaguje lymfatické tkanivo hltana rovnako ako celý lymfatický aparát. Z lokálneho nálezu nemožno určiť, či ide o prim. al. miestny prejav generalizovanej choroby. Lymfosarkóm a lymfómy vyvolávajú rýchle zväčšovanie mandle, kt. sťažuje hltanie a dýchanie. Obyčajne exulcerujú. Sú značne vnímavé voči ožiareniu, najmä retotelsarkópnm, resp. imunmoblastický al. centroblastický sarkóm. Neliečené rýchlo metastazujú, najmä do hlbokých krčných uzlín.

Myelóm je pomerne zriedkavý. Vychádza najčastejšie z mandle. Pozostáva z plazmatických buniek, kt. bývajú atypické s nerovnako veľkými jadrami, často dvojjadrové.

Juvenilný nosovohltanový angiofibróm (bazálnyfibroid) sa vyskytuje u mladších osôb (medzi 10. a 25. r.) Vyrastá zo stropu nosohltana a vytláča pred sebou sliznicu. Jeho stopka je zakotvená v sfenookcipitálneju synchondróze, teda v lebkovej báze, kt. infiltruje. Často vypĺňa celú nosovohltanovú dutinu a vyvoláva ťažkosti, najmä dýchacie. Je mäkkek konzistencie. Mikroskopicky je nádor značne bunkový a silne cievnatý; bunky majú často hviezdicovitý tvar ako pri myxóme. Rast je viac al. menej perivaskulárny, často však po puberte involvuje.

Sarcoma botryoides, resp. *malígny mezenchymóm* je v hltane výnimočný.

Neurogénne nádory hltana majú zákl. štruktúru podobnú neurinómu al. neurofibrómu podko-žia, ale zriedkavejšie majú štruktúru ***neuroblastómu*** sympatika, príp. ***estezioneuroblastómu***. Sek. sa môže zjaviť tzv. ***nazálny glióm*** typu encefalokély.

Papilóm býva zriedkavý a nelíši sa od papilómu ústnej dutiny.

Karcinóm sa v hltane a mandliach vyskytuje ako *akantóm* a lymfoepitelióm.

Akantóm (epidermoidný karcinóm) je obvyklá forma karcinómu podnebných mandlií a dolnej časti hltana, tu často vo fossa piriformis. U mužov býva častejší ako u žien. U žien býva častý karcinóm dolnej časti hltana v súvislosti s Plummerovým-Vinsonovým sy. (dysfágia, anémia a niekedy achlorhydria). Javí sa ako vred, kt. sa šíri do plochy i hĺbky, potom podlieha deštrukcii. Prognóza je zlá. Exitus nastáva aspiračnou pneumóniou al. gangrénou pľúc.

Lymfoepitelióm (karcinóm z prechodných buniek) sa vyskytuje častejšie v nosohltane, ale býva aj v mandliach. Je malígnejší ako akantóm. Rastie rýchlo a šíri sa do plochy. Rýchlo metastazuje, najmä do hlbokých krčných uzlín. Oveľa lepšie reagujue na ožiarovanie ako akantóm.

Epignathus a ***teratóm*** lebkovej spodiny je vždy vrodený a ako hrubá malformácia zapríčiňuje exitus už po narodení. Javí sa ako nepravidelný, veľki často objemný útvar vyrastajúci z hltanovej klenby, kt. vypĺňa ústnu dutinu a vyčnieva ústani navonok. Je zrelý, pozostáva z dobre diferencovaných tkanív a často obsahuje vysoko organizované štruktúry, napr. časti končatín (hodnotí sa ako k fetus parasiticus zo skupiny asymetrických podvojných malformácií).

Struma lingualis na koreni jazyka pri foramen caecum je vývojový zvyšok štítnej žľazy, kt. môže adenomatózne hypertrofovať.

Synovialóm môže vo hltana vrastať z okolitých kĺbov.

Chordóm zriedka preniká po deštrukcii kosti pod sliznicu nosohltana a vytláča ju pred sebou.

C12 Zhubný nádor hruškovitého zálivu (sinus pyriformis)

		Abs.	%	Rel.	WSR		Abs.	%	Rel.	WSR
Incidencia r. 2002:	♂	33	0,3 %	$1,3/10^5$	1,1	♀	1	0	0	0

Fossa pyriformis

C13 Zhubný nádor hrtanovej časti hltana (hypofaryngu)

Nezahŕňa: sinus pyriformis (C12)

C13.0 Postkrikoidná oblasť

		Abs.	%	Rel.	WSR		Abs.	%	Rel.	WSR
Incidencia r. 2002:	♂	93	0,8 %	$3,6/10^5$	2,9	♀	3,0	0	0	0,1

C13.1	Aryepiglotická krkva, hypofaryngová strana Aryepiglotická krkva • NS • okrajové pásmo Nezahŕňa: aryepiglotickú krkvu hrtanovú stranu (C32.1)
C13.2	Zadná stena hypofaryngu
C13.8	Presahujúca lézia hypofaryngu
C13.9	Nešpecifikovaný hypofarynx Stena hypofaryngu NS

C14 Zhubný nádor iných a nepresne určených lokalizácií v oblasti pery, ústnej dutiny a hltana

		Abs.	%	Rel.	WSR		Abs.	%	Rel.	WSR
Incidencia r. 2002:	♂	19	0,2 %	$0,7/10^5$	0,6	♀	–	–	–	–

	Nezahŕňa: ústnu dutinu NS (C06.9)
C14.0	Hltan bez špecifikácie
C14.1	Laryngofarynx
C14.2	Waldeyerov tonzilárny prsteň
C14.8	Presahujúca lézia pery, ústnej dutiny a hltana

Zhubný nádor pery, ústnej dutiny a hltana, kt. miesto vzniku nemožno zatriediť pod žiadnu z pol. C00 – C14.2

C15 – C21 ***Zhubné nádory tráviacej rúry***

Ca GIT je najčastejšou príčinou úmrtí na Ca; tvorí takmer 1/3 všetkých úmrtí na Ca za rok. Najčastejšou lokalizáciou n. vnútorných orgánov je Ca hrubého čreva a konečníka, potom nasleduje Ca pankreasu a žalúdka. Po nich prichádza Ca pečene a žlčníka a nakoniec Ca žalúdka. Ca tenkého čreva je pomerne zriedkavá. Najčastejším druhom Ca GIT je adenokarcinóm s výnimkou Ca jazyka, pažeráka a anusu, kt. bývajú dlaždicovitého typu.

C15 Zhubný nádor pažeráka

		Abs.	%	Rel.	WSR		Abs.	%	Rel.	WSR
Incidencia r. 2002:	♂	244	2,1 %	$9,3/10^5$	7,8	♀	25	0,2	0,9	0,5

Poznámka: uvádzajú sa dve alternatívne subklasifikácie
.0 –.2 podľa anatomického opisu
.3 –.5 podľa tretín

Zámerne sa upustilo od požiadavky, podľa kt. sa majú položky vzájomne vylučovať, pretože obidve formy terminológie sa síce používajú, ale výsledné anatomické rozdelenie nie je analogické.

C15.0	Krčná časť pažeráka
C15.1	Hrudníková časť pažeráka
C15.2	Brušná časť pažeráka
C15.3	Horná tretina pažeráka
C15.4	Stredná tretina pažeráka
C15.5	Dolná tretina pažeráka
C15.8	Presahujúca lézia pažeráka
C15.9	Pažerák, bez špecifikácie

Karcinóm pažeráka – [*carcinoma oesophagi*] tvorí asi 5 % všetkých zhubných nádorov a asi 20 % zhubných nádorov GIT. Vyskytuje sa najmä v 6. – 8. decéniu, častejšie postihuje mužov ako ženy (až 10:1). Kritickým miestom sú fyziol. zúženia, najmä oblasť kardie. Častejšie postihuje dolnú polovicuu pažeráka. Predisponujúcim faktorom je akékoľvek chron. dráždenie (alkohol, fajčenie), jazvenie a striktúry po poleptaniach, chron. ezofagitída a vredy pažeráka, diverikuly, hiátová hernia, za prekancerózy sa pokladá aj ektopická žalúdková sliznica, leukoplakia, Plummerov-Winsonov sy. (postkrinoidný karcinóm), keratoma palmare et papillare hereditarium, sklerodermia a brachyezofágus. Lokálne účinné môžu byť niekt. karcinogény (nitrozamíny).

Patol.-anat. ide z 90 % o keratinizujúci al. nediferencovaný karcinóm z dlaždicovitého epitelu, zriedka o adenokarcinóm vychádzajúci zo žliazok sliznice pažeráka al. heterotopickej žalúdkovej sliznice (v dolnej tretine pažeráka), adenoidno-cystický a nediferencovaný malobunkový karcinóm. Rast nádoru môže byť exofytický (polypózny), ulcerózny, častejšie však infiltratívny. Exofytická forma rýchlejšie upcháva priesvit pažeráka a zapríčiňuje dysfágiu. Nádor sa javí ako hrboľatý, karfiolu podobný útvar, často s nekrózami. Infiltratívny rast s difúznym kontinuálnym šírením

predovšetkým pozdĺž steny pažeráka má za následok premenu pažeráka v postihnutých miestach na rigidnú rúru a zúženie jeho priesvitu. Ulcerózny karcinóm sa šíri viac do hĺbky, býva zriedkavejší, najčastejšie v dlných úsekoch pažeráka. Neskôr nádor prerastá do mediastína a okolitých orgánov. Metastazuje do krčných, retroster-nálnych a mediastinálnych lymfatických uzlín, hematogénne do pečene, pleury, pľúc a kostí, zriedka aj do iných orgánov.

Klinický obraz – klin. prejavy sú spočiatku necharakteristické, závisia od lokalizácie, rozsahu a formy rastu nádoru. Vedúcimi príznakmi sú dysfágia a chudnutie, netypické tlakové bolesti za sternom nezávislé od jedenia, čo je prejavom už pokročilého šťádia, podobne ako príznaky stenózy. Pri lokalizácii v hornej tretine pažeráka sa dostavuje regurgitácia potravy, dráždivý kašeľ, horná dysfágia a dyspnoe al. chrapot (následkom parézy n. recurrens) a pseudohypersalivácia (neschopnosť prehltať sliny) K neskorým príznakom patrí úbytok tel. hmotnosti, slabosť, retrosternálne bolesti a krčná lymfadenopatia. Pri šírení sa nádoru do mediastína môže vzniknúť periezofagová flegmóna al. ezofágotracheálne fistuly s pneumóniou. Kachexia a metastázy urýchľujú letálny koniec. Anamnéza ťažkostí pri stanovení dg. býva 4 – 7-mes.

Dg. – opiera sa o rtg vyšetrenie pažeráka s kontrastnou látkou; typické sú nepravidelné kontúry v oblasti zúženého pažeráka s prerušením krkiev, dilatáciou pažeráka nad stenózou, výpady kontrastnej náplne, rigidita stien pažeráka, dislokácia pažeráka. Dg. potvrdí endoskopia s biopsiou (riziko perforácie). Izotopová dg. spočíva v podaní rádioaktívneho fosforu i. v., kt. vychytávajú metabolicky aktívnejšie malígne. K dg. prispieva aj CT mediastína, príp. mediastinoskopia a bronchoskopia.

Dfdg. – achalázia, striktúry pažeráka, sklerodermia, refluxná ezofagitída, divertikul pažeráka, vysoký karcinóm žalúdka vychádzajúci z kardie.

Th. – pri Ca v hornej tretine sa vykonáva radikálna resekcia pažeráka s odstránením hltana a hrtana a nahradením pažeráka. Pri lokalizácii v strednej a dolnej tretine abdominotorakálna resekcia pažeráka al. transmediastinálna disekcia ezofágu. Chir. th. sa kombinuje s rtg. ožiarením, najlepšie pred výkonom i po ňom. V prípade komplikácií a pri metastázach prichádza do úvahy len paliatívna aktinoterapia. Pri karcinómoch z dlaždicovitého epitelu je aktinoterapia účinnejšia. Pri stenóze pažeráka sa zavádza Celestinov al. Häringov tubus, príp. utvorí Wistelova fistula. Priemerné 5-r. prežitie po kuratívnom chir. zákroku je asi 15 %, pri paliatívnej th. asi 6 mes.

Kombinácie cytostatík pri karcinóme pažeráka

DDP + 5-FU (štandardná prvolíniová chemoterapia): cisplatina 20 mg/m^2 i. v./d 5-krát + 5-fluorouracil 1 g/m^2 i. v./d 4 – 5-krát; cyklus sa aplikuje v 3 – 4-týžd. intervaloch

DDP + 5 FU + RT (predoperačná rádiochemoterapia): cisplatina 75 mg/m^2 i. v. 1. a 29. d + 5-fluorouracil 1 g/m^2 i. v. 1. – 4. a 29. – 32. d + rádioterapia 2,5 Gy,5 d/týžd, spolu 4 týžd.

Mitomycín C 10 mg/m^2 i. v. 1. d raz/4 týžd. + hydrokortizón 100 mg i. v. pred mitomycínom (druholíniová th.), raz za 4 týžd.

Paklitaxel 175 – 225 mg/m^2 i. v. raz/3 týžd.

C16 Zhubný nádor žalúdka

		Abs.	%	Rel.	WSR		Abs.	%	Rel.	WSR
Incidencia r. 2002:	♂	588	5,0	22,5/10^5	18,1	♀	387	3,5	14,0	7,9

C16.0 Kardia
Kardiálny otvor
Kardioezofágové spojenie
Gastroezofágové spojenie
Pažerák a žalúdok

C16.1 Klenba žalúdka (fundus ventriculi)
C16.2 Telo žalúdka (corpus ventriculi)
C16.3 Vrátnikova dutina (antrum pyloricum)
C16.4 Vrátnik – pylorus
Pylorický kanál

C16.5 Nešpecif. malé zakrivenie žalúdka
Curvatura minor ventriculi, ak sa nedá zatriediť pod C16.1 – C16.4
C16.6 Nešpecifikované veľké zakrivenie žalúdka
Curvatura maior ventriculi, ak sa nedá zatriediť pod C16.0 – C16.4
C16.8 Presahujúca lézia žalúdka
C16.9 Žalúdok bez špecifikácie
Rakovina žalúdka NS

Karcinóm žalúdka – [carcinoma ventriculi] je najčastejším rakovinových ochorením (30 – 50 %). Tvorí až 98 % zo všetkých malígnych nádorov žalúdka. Vyskytuje sa prevažne u mužov (pomer mužov k ženám je 3 – 4:2), najmä v 5. a 6. decéniu. Patrí k najčastejším druhom karcinómu. Jeho incidencia však regionálne kolíše. V záp. Európe a USA klesla letalita z $51/10^5$ r. 1950 na $28,5/10^5$ r. 1981, v Japonsku, kde má najvyššiu mortalitu, má stúpajúci trend. R. 2002 s

Etiológia Ca žalúdka je nezáma. V jeho patogenéze sa pripisuje úloha niekt. exogénnym noxám a →*karcinogénom* (napr. nitrózamínom). Za prekancerózu sa pokladá chron. atrofická gastritída a gastritída s hraničnými zmenami (angl. borderline lesions). Zvýšené riziko vzniku Ca žalúdka je pri žalúdkovom vrede, po Billrothovej resekcii žalúdka II, hyperplaziogénnych polypoch žalúdka a achylia gastrica.

Patol.-anatómia – Ca žalúdka býva lokalizovaný najmä v antre a pylorickej oblasti (50 – 80 %), zriedkavejšie v oblasti kardie (10 – 20 %) a na malej kurvatúre tela (10 – 20 %); veľmi zriedka vo funde a na veľkej kurvatúre. Vyskytuje sa najmä v týchto mikroskopických formách:**1.** *carcinoma planum*; **2.** *carcinoma polyposum*; **3.** *carcinoma patenaeforme*; 4. *carcinoma scirrhosum*.

Z praktického hľadiska je najvhodnejšia *Borrmannova klasifikácia*:

1. *polypoidný a hubotvitý typ* (3 % prípadov)– je neostré ohraničený, bez ulcerácie, vyrastá zo sliznice do priesvitu žalúdka, okolitá sliznica býva atrofická, päťročné prežitie je asi 30 %

2. *ulcerózny, ohraničene miskovitý typ* (18 %) – má ostré okraje a min. infiltráciu po okrajoch al. spodine. Valy okolo vredu môžu byť hladké, častejšie však uzlovité s plochými eróziami. Tvorí asi v 18 % Ca žalúdka; prognóza je lepšia ako pri polypoidnom karcinóme;

3. *ulcerózny a infiltratívny typ* (16 %) – je neostro ohraničený, okraje splývajú s priľahlou sliznicou, spodina i ďalšie okolie je infiltrované. Prognóza je horšia ako pri prvých dvoch typoch.

4. *difúzne infiltrujúci*, príp. *rôsolovitý* Ca žalúdka – bez zjavného ohraničenia, niekedy je infiltrovaný celý žalúdok. Histol. sa javí najčastejšie ako tubulárny žľazový Ca žalúdka, obyčajne jednoduchý al. medulárny. Želatinózny Ca žalúdka sa skladá z typických prstenco-vitých buniek, kt. plávajú v hlienových masách. Skirhus máva charakter disociovaného kar-cinómu. Nižšie diferencované nádory bývajú solídne. Inokedy má Ca žalúdka ráz diferenco-vaného, ale deštruujúceho adenómu.

Ca žalúdka sa môže šíriť per continuitatem a postihovať okolité orgány, ako dvanástnik, pankreas, pečeň, žlčové cesty, pažerák, hrubé črevo atď. Prostredníctvom lymfatických ciest preniká do perigastrických, príp. aj do paraaortálnych brušných a supraklavikulárnych uzlín (Virchowova-Troisie- rova uzlina). Ako prvé bývajú postihnuté regionálne lymfatické uzliny, niekedy s obštrukčným ikterom a dilatáciou žlčníka z tlaku na uzliny na žlčovod (Cour-voisierov príznak). Krvnou cestou metastazuje Ca žalúdka najmä do pečene cestou v. portae, kostí, mozgu a vaječníkov. Metastázy niekedy tvorí celkom malý nádor. V neskoršom štádiu môžu sek. nádorové ložiská v pečeni dosiahnuť obrovské rozmery, takže pečeň váži >10 kg. Kostné metastázy sú osteolytické a môžu zapríčiniť patol. fraktúry. Pri disociovanej forme sa neraz vyvíja karcinóza kostnej drene spojená s hypochrómnou makrocytovou anémiou al. sy. myelofibrózy. Ca žalúdka často prerastá na serózu žalúdka a neskôr diseminuje po celom peritóneu (carcinosis peritonei). U žien, najmä v období menarche, môže nastať implantácia nádoru v jednom al. obidvoch ováriách.

Pri malom východiskovom nádore v žalúdku môže imponovať ovariálna metastáza ako pri. nádor (Krukenbergov nádor).

Vývoj Ca žalúdka má 3 štádiá: **1.** včasné štádium (mikrokarcinóm, povrchový karcinóm, angl. early gastric cancer), nádor vychádzajúci zo žalúdkovej sliznice infiltrujúci submukózu, nie však muscularis propria, asi v 10 % prípadov multicentrický a asi v 20 % vykazuje už lymfogénne metastázy; **2.** makroskopicky zistiteľný nádor (Borrmannova klasifikácia); **3.** TNM-systém.

TNM*-klasifikácia rakoviny žalúdka (podľa Union internationale centre le cancer, UICC)

T1	Nádor ohraničený na sliznicu a submukózu
T2	Infiltrácia serózy
T3	Infiltrácia susedných orgánov
T4	Šírenie nádoru sa nedá určiť
N1	Postihnutie lymfatických uzlín vo vzdalenosti < 3 cm od nádoru pozdĺž veľkej a malej kurvatúry
N2	Postihnutie lymfatických uzlín vzdialených od nádoru > 3 cm pozdĺž veľkej a malej kurvatúry, aa. gastricae, a. splenica, a. hepatica communis a truncus coeliacus
N3	Postihnutie paraaortálnych, hepatoduodenálnych, príp. iných intraabdominálnych lymfatických uzlín

*T – tumor, N – nodulus, M – metastase

Klinický obraz – je necharakteristický. Príznaky sa zväčša dostavujú náhle a majú krátke predchorobie. Pri dlhom predchorobí (asi 20 % prípadov) sú v anamnéze prekancerózne stavy. Symptomatológia závisí od typu nádoru, jeho veľkosti a lokalizácie. Niekedy však prebieha ochorenie asymptomaticky. Včasným príznakom bývajú migrujúce tromboflebitídy. Najčastejšie bývajú prítomné pocity tlaku, plnosti žalúdka, najmä po jedení. Pacienti nemajú chuť do jedenia, pociťujú najmä odpor k mäsu. Pri nádoroch v oblasti kardie al. pyloroantrálnej oblasti býva dysfágia, nauzea a vracanie, príp. retrosternálne a epigastrické bolesti. Môže sa pridružiť horúčka a krvácanie zo žalúdka. Konštantným príznakom je chudnutie, znížená býva výkonnosť, zvýšená únava, slabosť a zmeny psychiky.

Asi v 1/3 prípadov sa dá palpačne zistiť hmatateľná rezistencia v epigastriu, niekedy metastázy v pečeni, ľavej pazuchovej jame, nad ľavým kľúčikom (Virchowova-Troisierova uzlina) al. v pupku (dajú sa znázorniť pomocou sonografie, gamagrafiou al. CT). Dôležité je indagačné vyšetrenie a u žien gynekol. vyšetrenie.

Dg. – stanovuje sa pomocou rtg (pasáž), gastroskopie s bio- psiou. Na predoperačné určenie štádia je vhodná sonografia, príp. CT. Niekedy sa k dg. dospeje len probatórnou laparotómiou. Pri rtg. vyšetrení sa zisťuje neporavidelný reliéf žalúdka, rigidita steny a útlm peristal-tiky, zmeny usporiadania a tvaru žalúdkových krkiev, vredové čapy a výpady v nálpni (mínus defekty). Pri difúzne infiltrujúcom skirhotickom karcinóme sa pozoruje žalúdok vo forme úzkej rigidnej rúry bez krkiev. cez kt. kontrastná látka voľne preteká.

Možno zistiť stenózu pyloru, príp. deformáciu kardie. Rtg nález spresňuje gastroskopia s bioptickým vyšetrením.

V stolici býva pozit. nález okultného krvácania a v krvnom obraze mikrocytová, hypochrómna málokrvnosť; sedimentácia krviniek je často zrýchlená. Väčšina pacientov má achlórhydriu.

K dg. prispieva aj pozit. nález nádorových markerov. Zvýšené hodnoty karcinoembryového antigénu (CEA) sa zisťujú asi v 25 % Ca žalúdka ohraničených na žalúdok a vo vyše 50 % prípadov so vzdialenými metastázami; len čiastočne korelujú s ich rozsahom. Hodnoty > 50 ng/ml sú prejavom pokročilého ochorenia, príp. pečeňových metastáz. Asi v 80 % prípadov nastáva po účinnej

chemoterapii al. aktinoterapii k výrazný pokles, pri ich neúčinnosti sa však zvyšujú len v 50 % prípadov. Asi v polovici prípadov sa zisťujú zvýšené hodnoty CEA aj v žalúdkovej šťave.

Citlivejším markerom metastazujúcich Ca žalúdka ako CEA je tkanivový polypeptidový špe-cifického antigén (TPS, ref. h. 113 ng/ml, dg. citlivosť 43 %). Súčasné stanovenie CEA umožňuje odhaliť vzdialené metastázy až 75 %.

Vyššiu dg. citlivosť má CA 19-9 (48 %, ref. h. 55 U/ml), vhodný najmä na sledovanie nediferencovaných nádorov, a najmä CA 72-4 (63 %, ref. h. 6,6 U/ml, dg), vhodný na sledovanie najmä diferencovaných nádorov, pričom ich hodnoty korelujú s rozsahom nádoru. Špecific-kosť uvedených markerov je 90 %. Pri epidermoidných Ca žalúdka bývajú asi v 35 % zvýše-né hodnoty antigénu skvamóznych karcinómov (SCCA). V dg. a skríningu Ca žalúdka však nie sú tieto markery prínosom. Majú sa vyšetriť vždy pred chir. výkonom al. do 10 d po ňom. Zvýšené hodnoty markerov sú prejavom pokročilého štádia a sú indikáciou na pátranie po metastázach. Vyšetrujú sa aj pred rádioterapiou a chemoterapiou a po nich. U pacientov s predpokladanou remisiou sa vyšetrujú 1. r. v mesačných, neskôr v 2-mes. intervaloch.

Komplikácie Ca žalúdka: 1. Stenóza pyloru, prispieva k rozvoju kachexie. 2. Krvácanie z drobných ciev rozpadávajúceho sa nádoru sa spája s melénou. Arózia väčšej cievy nebýva taká častá ako pri žalúdkovom vrede. 3. Perforácia rozpadávajúce sa nádoru du peritoneálnej dutiny s hnisavou peritonitídou. 4. Peritonitída sa môže vyvinúť aj bez dokázateľnej perforá-cie vycestovaním baktérií z vredovitého karcinómu na serózu žalúdka. 5. Fistuly medzi žalúd-kom a okolitými orgánmi, najmä hrubým črevom vznikajúce prerastaním nádoru do okolia a rozpadom v nádorových zrastoch.

Dfdg. – žalúdkový vred, erozívna gastritída, benígne nádory žalúdka, gastritída, Ménétrierov sy., polypy žalúdka.

Th. Ca žalúdka – je chir.; kontraindikáciu predstavujú inoperabilné prípady rozsiahlych nádorov s mnohopočetnými metastázami. V závislosti od lokalizácie a štádia nádoru sa vykonáva gastrektómia al. totálna resekcia žalúdka (resekcia en bloc); pri dysfágii, stenóze kardie al. pyloru s prekážkou žalúdkovej pasáže možno vykonať implantáciu plastickej trubice (celestínová al. Häringova trubica), príp. nasadenie Witzelovej fistuly. Po chir. th. z pacientov I. štádia prežíva 5 r. asi 80–85 %, v II. šádiu asi 50 %a v III. štádiu 15 %. Pacietévne operácie u pacientov s eneresekovateľným Ca predlžujú prežitie a zlepšujú kvalitu života.

Ca žalúdka je vo všeobecnosti málo citlivý na ožiarenie. Niekedy sa aplikuje v kombinácii s chemoterapiou pri lokálne pokročilých Ca.

Chemoterapia je paliatívna th. pri pokročilom Ca. Indikjuje sa aj pred operáciou (neoadju-vantná th.), zriedkavo ako adjuvantná th. po potenciálne kuratívnej resekcii. Cytostatiká s dokázanou účinnosťou pri Ca žalúdka sú: cisplatina, doxorubicín, epirubicín, 5-fluorouracil, metotrexát, mitomycín C. a paklitaxel. Monoterapia sa prakticky neaplikuje, štandardné kombinácie sú ELF, FAM, FAMTX, Cunninghamova schéma al. kombinácia FAM. U pa-cientov, kt. netolerujú intenzívnejšiu th. sa niekedy dosiahne paliatívny účinok po kombinácii 5-fluorouracilu s leukovorínom. Kombinácia EAP sa používa menej často pre výraznú imuno-supresiu. Kompletná remisia sa dosiahne v 5 – 15 % pacientov, celkové % remisií dosahuje 36 – 55 %, medián prežitia od začiatku chemoterapie je 7 – 11 mes. Adjuvantná th. obyčajne nepredlžuje prežitie, neoadjuvantná th. však môže indukovať remisiu u pacientov s lokálne pokročilým nádorom, u kt. sa po chemoterapii možno pokúsiť o ku-ratívnu radikálnu operačnú th.

Kombinácie cytostatík pri karcinóme žalúdka

Cunninghamova schéma: 5-fluorouracil 200 mg/m^2 i. v. kontinuálne počas 21 týžd. + cisplatina 60 mg/m^2 i. v. + epirubicín 50 mg/m^2 i. v.; cisplatina a epirubicín sa podajú raz/3 týžd.

EAP: docorubicín 20 mg/m^2 i. v. 1. a 7. d + cisplatina 40 mg/m^2 i. v. 2. a 8. d + etopozid 120 mg/m^2 4. – 6. d; cyklus sa podá raz/4 týžd.

EFP: etopozid 80 mg/m^2 i. v. 3. a 5. d + 5-fluorouracil 900 mg/m^2 v kontinuálnej infúzii 1. až 5. d + cisplatina 20 mg 20 mg/m^2 i. v. 1. – 5. d; cyklus a podá raz/4 týžd.

ELF: etopozid 120 mg/m^2 i. v. 1. – 3. d + leukovorín 300 mg/m^2 i. v. 1. – 3. d

FAM: 5-fluorouracil 600 mg/m^2 i. v. 1., 8., 29. a 36. d + doxorubicín 30 mg/m^2 i. v. 1. a 29. d

FAMTX: metotrexát 1,5 g/m^2 i. v. 1. d + 5-fluorouracil 1,5 g/m^2 1 h po metotrexáte + leukovorín 15 mg/m^2 p. o. každých 6 h počas 48 h; cyklus sa podá raz/4 týžd.

FAP: 5-fluorouracil 300 mg/m^2 i. v. 1. – 5. d + doxorubicín 50 mg/m^2 i. v. 1. d + cisplatina 60 mg/m2 i. v. 1. d; cyklus sa opakuje raz/5 týžd.

5-FU + leukovorín: 5-fluorouracil 370 – 425 mg/m^2 i. v. 1 – 5. d + leukovorín 20 mg i. v. 1. až 5. d; cyklus sa opakuje raz/4 týžd.

C17 Zhubný nádor tenkého čreva

		Abs.	%	Rel.	WSR		Abs.	%	Rel.	WSR
Incidencia r. 2002:	♂	19	0,2	0,7/10^5	0,6	♀	21	0,2	0,8	0,5

C17.0 Dvanástnik
C17.1 Lačník – jejunum
C17.2 Bedrovník – ileum
Nezahŕňa: ileocekálnu chlopňu (C18.0)
C17.3 Meckelov divertikul (vačok)
C17.8 Presahujúca lézia tenkého čreva
C17.9 Tenké črevo bez špecifikácie

Nádory tenkého čreva sú relat. zriedkavé, najčastejšie sú adenokarcinómy, sarkómy, lymfómy a →*karcinoid.* Najčastejšími príznakmi sú bolesť a prejavy obštrukcie tenkého črva. Neskôr sa pripojí chudnutie a anemické príznaky z krvácania do čreva.

Karcinóm dvanástnika – [carcinoma duodeni] je veľmi zriedkavá, tvorí asi 0,25 % všetkých črevných karcinómov. Najčastejšie sa lokalizujer v zostupnej časti dvanástnika v oblasti papily. Z klin. príznakov je častá porucha pasáže, vyvolaná cirkulárnou stenózou dvanástnika, krvá-canie, niekedy trvalá bolesť, nauzea a vracanie. Nádor môže zapríčiniť aj uzáver pankreatic-kého vývodu al. žlčovodu, príp. môže perforovať.

Dg. sa stanovuje rtg vyšetrením (gastroduodenoskopiou, resp. pasážou tenkým črevom doplnenou enteroklýzou a CT vyšetrením), pri kt. sa zisťuje stenóza s proximálnou dilatáciou, nepravidelný reliéf, príp. výpady v náplni. Pri pokročilých adenokarcinómoch býva zvýšená hodnota CEA. Dôkaz poskytuje endoskopické vyšetrenie s cielenou biopsiou.

Th. je chir.; resekabilita je podmienkou vyliečenia adenokarcinómov, sarkómov a karcinoidu. Paliatívne výkony sú zamerané na obnovenie pasáže tenkým črevom. Rádioterapia má paliatívny význam, pri inoperabilných Ca signifikantný. Je však spojená s príznakmi radiačnej enteritídy. Chemoterapia Ca spočíva v podávaní 5-fluorouracilu a leukovorínu, niekedy doplnenom etopozidom al. cisplatinou. Lymfómy sa liečia štandardnými kombináciami:

Leukovorín 20 mg i. v. 1. – 5. d + *5-fluorouracil* 425 mg/m^2 i. v. 1. – 5. d; cyklus sa opakuje raz/4 týžd.

DDP + *VP* – 6: cisplatina 100 mg/m^2 i. v. 1. d + etopozid 100 mg/m^2 i. v. 1. – 5. d; cyklus sa opakuje raz/4 týžd.

5-FU + *LV* (+ IFX): 5-fluorouracil 350 mg/m^2 i. v. 1. – 5. d + leukovorín 20 mg i. v. v 2-h infúzii/d + ifosfamid 1,2 g/m^2 i. v. 1. – 5. d; cyklus sa opakuje raz/4 týžd.

Interferón γ: 3 mil. j. 3-krát/týžd.

Interferón γ: 3 mil. j. 3-krát/týžd. + oktreotid 100 g s. c. 2-krát/d

STZC + *DOX*: streptozocín 500 mg/m^2 i. v. 1. – 5. d + doxorubicín 30 mg/m^2 i. v. 1. a 22. d; cyklus sa opakuje raz/6 týžd.

C18 Zhubný nádor hrubého čreva

		Abs.	%	Rel.	WSR		Abs.	%	Rel.	WSR
Incidencia r. 2002:	♂	909	7,8	34,8/10^5	28	♀	797	7,2	28,8	17,0

C18.0	Slepé črevo – caecum	C18.6	Zostupná časť – colon descend.
	Ileocekálna chlopňa	C18.7	Esovitá časť – colon sigmoideum
C18.1	Červovitý prívesok – appendix		Sigmoideum ohyb – flex. sigmoid.
C18.2	Stúpavá časť – colon ascendens		Nezahŕňa: rektosig. spoj. (C19)
C18.3	Pečeňový ohyb – flexura hepatica	C18.8	Presahujúca lézia hrubého čreva
C18.4	Priečna časť – colon transversum	C18.9	Kolón bez špecifikácie
C18.5	Slezinový ohyb – flexura lienalis		Hrubé črevo NS

Karcinóm hrubého čreva – [carcinoma colonis] býva pomerne častý, v tenkom čreve je zriedkavý. Postihuje najmä rektum, ďalej flexura sigmoidea a cékum. Vyskytuje sa u starších osôb, najmä v 6. a 7. decéniu. Incidencia Ca čreva je 33/10^5 a konečníka 18/10^5. Pri včasnom odhalení je prognóza priaznivá.

Morfol. sa podobá Ca žalúdka. Vyskytuje sa vo forme carcinoma polyposum, planum et scirrhosum (s tendenciou cirkulárneho šírenia vyúsťujúceho do stenózy čreva) a carcinoma gelatinosum. Mikroskopická stavba vykazuje obrazy všetkých variantov Ca z cylindrických buniek (adenomatózny, solídny a difúzny Ca). Skirhus tu býva častejší ako medulárna forma. Celkove prevládajú stredne a dobre diferencované adenokarcinómy.

Komplikácie Ca hrubého čreva.: 1. stenóza čreva, príp. úplný obštrukčný ileus; 2. exulcerácia s príp. 3. krvácaním následkom nahlodania cie a 4. perforáciou s následnou sterkorálnou peritonitídou. 5. Tvorba sterkorálnych fistúl, najmä pri karcinóme rekta, kt. prerastá do močového mechúra, vagíny ap.

Metastázy môžu vznikať v lymfatických uzlinách (mezenteriálnych, paraaortálnych), niekedy sa šíri do ductus thoracicus, hematogénne v pečeni. Často nastáva diseminácia na peritóneum. Ojedinele vznikajú metastázy v ováriách analogické Krukebergovmu Ca žalúdkového pôvodu.

Dg. – spočíva na irigografii, endoskopii a CT.

C19 Zhubný nádor rektosigmoidového spojenia

		Abs.	%	Rel.	WSR		Abs.	%	Rel.	WSR
Incidencia r. 2002:	♂	207	1,8	6,9/10^5	6,5	♀	174	1,6	6,3	3,7

Hrubé črevo s konečníkom
Rektosigmoideum (kolón)

C20 Zhubný nádor konečníka

		Abs.	%	Rel.	WSR		Abs.	%	Rel.	WSR
Incidencia r. 2002:	♂	593	5,1	22,7/10^5	18,8	♀	311	2,8	11,2	6,8

Banka konečníka – ampulla recti

Karcinóm konečníka – [carcinoma recti] sa vyskytuje u obidvoch pohlaví, najčastejšie vo veku 50 až 70 r. Asi 70 – 90 % kolorektálnych Ca postihujú distálny úsek hrubého čreva a rektum. Ca recti sa vyvíja často z adenomatózneho al. vilózneho polypu čreva; jednotlivé formy polyupózy čreva sa pokladajú za prekanzcerózu. Histol. ide o adenokarcinóm (~ 90 %), koloidný Ca (~ 10 %), zriedka Ca z dlaždicového epitelu (v análnej oblasti) a i. Lymfogénne metastazy sú pomerne neskoré a závisia od lokalizácie; nádory z hornej tretiny rekta metastazujú do mezentéria, zo strednej tretiny aj do panvových uzlín, z dolnej tretiny aj do slabinových. Hematogénne metastázy sa uskutočňujú portálnym obehom, najmä do pečene, neskôr do pľúc a kostry; nízko uložené nádory metastazujú cestou v. cava caud. do pľúc. Štádiá Ca rekta sa klasifikujú podľa Dukesa (→*Dukesova klasifikácia kolorektálnych Ca*).

Klinický obraz Ca rekta – charakterizuje prímes krvi a hlienu v stolici, nepravidelnosti vyprázdňovania stolice (zápcha, hnačky), meteorizmus, flatulencia, pocity tlaku v oblasti panvového dna, neskôr anémia, chudnutie; okrem okultného krvácania sa môže vyskytnúť masívne krvácanie. Ca rekta môže infiltrovať močový mechúr a pošvu (s fistulou).

Dg. Ca rekta – opiera sa o dôkaz okultného krvácania v stolici, rektálne vyšetrenie (hmatateľ-ný býva nádor asi v 1/3 prípadov), rektoskopiu (rektosigmoidoskopiu s biopsiou), rtg vyšet-renie po aplikácii kontrastnej látky (irigografia).

Štádiá kolorektál. Ca podľa TNM a Astlerovej-Collinsovej modifikácie Dukesovej klasifikácie

TNM	Dukesova klasifikácia 5-r. prežitie (%)	
Šírenie nádoru		
I (T1 – 2, N0, M0)	A – len v sliznici	95
	B1	85 – 90
II (T3 – 4, N0, M0)	B2mi – mikroskopicky cez stenu	60 – 70
	B2ma makroskpicky cez stenu	50
	B3 infiltruje priľahlé štruktúry	
Pozit. lymfatické uzliny		
III (T2, N1 – 2, M0)		
(T3, N1 – 2, M0)	C1 len v stene čreva	
(T3, N1 – 2, M0)	C2mi mikroskopicky cez stenu	40–50
	C2ma makroskopicky cez stenu	15 – 25
IV (každé T a N, M1)	C3 infiltruje priľahlé štruktúry	10 – 20
	D vzdialené metastázy	< 5 %

Z nádorových markerov sa pri kolorektálnom Ca vyšetruje karcinoembryonálny antigén (CEA), tkanivový polypeptidový špecifický antigén (TPS) a CA 19-9. Ich špecifickosť je 90 %.

Zvýšené sérové hodnoty CEA sa vyskytujú asi v 55 % neliečených pacientov (v začiatočných štádiách v 20 – 30 %, v pokročilých štádiách so vzdialenými metastázami až v 80 %) a obyčajne korelujú s rozsahom nádoru. Pri nediferencovaných formách sa aj v pokročilom štádiu môžu zistiť normálne hodnoty asi v 1/4 pacientov. Hodnoty > 25 ng/ml sa zisťujú len asi v 10 % pacientov so začiatočnými formami, sú však prejavom vzdialených metastáz až v 60 % pacientov. Na včasnú dg. sa CEA nehodí a len zriedka stúpajú jeho hodnoty stúpajú vo včas-ných štádiách. Pri ulceróznej kolitíde a vilóznych adenómoch (pokladaných za prekancerózu) sa nepotvrdila korelácia medzi ich

hodnotami a stupňom dysplázie epidtelu. Vyšetrenie CEA pred th. je užitočným prognostickým ukazobvateľom. Recidíva ochorenia v priebehu 1. r. po operácii sa vyskytuje v 30 %. Monitorovanie CEA (1. r. v 2-mes., ďalšie r. v 3-mes. interva-loch) je vhodné najmä pri hodnotení účinnosti th. a vo včasnej dg. recidív, a to predtým, než sa zistia pomocou zobrazovacích metód. Jeho hodnoty sa upravujú 1 – 3 týžd. po chir. výkone vo vyše 70 % pacientov. Pri vzostupe hodnôt CEA v sére o 30 – 40 % oproti východiskovej hodnote treba vyšetrenie do mesiaca zopakovať a pri potvrdení vzostupu pátrať po metastá-zach; 3 – 4 stúpajúce hodnoty CEA sa pokladajú za indikáciu na korekčnú operáciu (angl. second look). Vzostup hodnôt CEA o > 40 % sa pokladajú za prejav pokročilého nádoru s malou pp. radikálnej operability. CEA sa však pokladá za málo citlivý marker počiatočných štádií Ca.

Zvýšené sérové hodnotyTPS (referenčné hodnoty 143 U/ml) majú dg. citlivosť 50 % a dobre korelujú s rozsahom nádoru; zvýšené hodnoty sú nepriaznivým ukazovateľom prognózy.

Sérové hodnoty CA 19-9 (referenčné hodnoty 26 U/ml, dg. citlivosť 60 %) bývajú zvýšené najmä pri diferencovaných Ca. Súčasné vyšetrenie CEA umožňuje záchyt až 70 % prípadov, čo znamená nepatrný prínos tohto markera pre jeho dg.

Vyšetrenie CEA a CA 19-9 v sére je indikované pri podozrení na kolorektálny Ca. Ich zvýšené hodnoty svedčia o možnosti adenokarcinómu. Vyšetrenie CEA, CA 19-9 a TPS pred operáciou a 14 d po nej informuje o rozsahu nádoru. Pri ich výraznejšie zvýšených hodnotách treba myslieť na pokročilejšie klin. štádium a pátrať po metastázach. Markery vyšetrené pred th. a po nej poskytuje informácie o jej účinnosti. Ich sledovanie počas remisie umožňuje včas detegovať progresiu. V priebehu 1. r. remisie sa odporúča vyšetrovať markery v 1-mes., v priebehu prvých 5 r. remisie v 2-mes., neskôr v 3-mes. intervaloch.

Kombinácia cytostatík pri kolorektálnom karcinóme

1. línia štandardnej chemoterapie pri pokročilom nádore: kalciumleukovorín 50 mg i. v. v 2-h i. v. infúzii, po 1 h sa podá 5 fluorouracil 425 mg/m^2 i. v. a dokončí sa infúzia kalciumleukovorínu. Táto kombinácia sa podá počas 5 d raz/5 týžd. al. raz/týžd. 6-krát s 1-týžd. prestávkou. Th. sa podáva do progresie

5-FU kontinuálna infúzia: 5-fluorouracil 300 mg/m^2 i. v. v kontinuálnej infúzii katétrom do v. subclavia denne počas 6 týžd; ďalší cyklus sa podá po 1 – 2-týžd. prestávke; v th. sa pokračuje do progresie

Mitomycín C 10 – 15 mg/m^2 i. v. predtým *hydrokortizón* 100 mg i. v. raz/4 – 6 týžd, (pri relapse)

Štandardná adjuvantná chemoterapia: kalciumleukovorín 50 mg i. v. v 2-h i. v. infúzii, po 1 h sa podá 5-fluorouracil 425 mg/m^2 i. v. a dokončí infúzia kalciumleukovorínu; táto kombinácia sa aplikuje 1. – 5. d raz/4 týžd. al. týždenne 6-krát s 1-týžd. prestávkou po 6 dávke; adjuvantná th. trvá 1 r.

5-FU + levamizol (adjuvantná th.): 5-fluorouracil 450 mg/m^2 i. v. 1. – 5. d po 23 d rovnaká dávka raz/týžd. počas 48 týžd, + levamizol 50 mg p. o. každých 8 h denne 3-krát, každých 14 d

Irinotekán 350 mg/m^2 i. v. v 90-min infúzii raz/3 týžd. (experimentálna th.).

C21 Zhubný nádor anusu a análneho kanála

	Abs.	%	Rel.	WSR		Abs.	%	Rel.	WSR
Incidencia r. 2002:	♂ 13	0,1	0,5/10^5	0,4	♀	16	0,1	0,6	0,4

C21.0 Nešpecifikovaný anus
Nezahŕňa: análny(u)
• okraj (C43.5, C44.5)
• kožu (C43.5, C44.5)

	• perianálnu kožu (C43.5, C44.5)
C21.1	Análny kanál
	Análny zvierač
C21.2	Kloakogénne pásmo
C21.8	Presahujúca lézia rekta, anusu a análneho kanála
	Anorektálne spojenie
	Anorektum

Zhubný nádor rekta, anusu a análneho kanála, kt. miesto vzniku nemožno zatriediť pod žiadnu z položiek C20 – C21.2

Análne karcinómy [*carcinoma ani*] sú častejšie u homosexuálnych mužov. Významným prognsickým faktorom je humánny papilómový vírus. U žien sa ochorenie dáva do súvislosti s infekciou heprpes simplex, typ I a Chlamydia trichomatis. Nádory sú častejšie po predchádzajúcom ožiarení anaálnej oblsti a u fajčiarov. Najčastejší je epidermoidný Ca, zriedkavé sú koakový Ca z prechodných buniek, malobunkový Ca, adenokarcinóm, bazalióm a melanóm.

Klin. obraz – k prvým príznakom patrí krvácanie z konečníka, bolesť al. pocit cudzieho telesa v konečníku, zriedkavo svrbenie a sekrécia z análneho otvoru. Pri vyšetrení sa zistí útvar v análnom kanáli, kt. často infiltruje sfinkter. Ca metastazuje do ingvínových lymfatických uzlín, zriedka do pečene a pľúc.

Dg. – stanoví sa na základe bioptického vyšetrenia nádoru a zväčšených lymftaických uzlín. Translúmenovým ultrazvukom sa zistí hĺbka infiltrácie, CT vyšetrením brucha a panvy príp. šírenie nádoru, postihnutie lymfatických uzlín a pečene. Štádium sa určí podľa rozsahu.

Štádia lokalizovaného análneho karcinómu

Štádium		5-r. prežitie (%)
A	infiltrácia sliznice a submukózy	100
B	postihutie sfinkterových svalov	
B1	postihnutie vnútorného sfinktera	77
B2	postihnutie vonkajšieho sfinktera	77
B3	invázia do okolitých štruktúr okrem sfinkterov	48
C	postihnutie lymfatických uzlín	48

Th. – pri povrchových nádoroch postihujúcich kožu na okraji análneho otvoru je dostatočnou th. excízia kože s 1 cm okrajom. Pri inoperabilných nádoroch je indikovaná externá rádioterapia. V minulosti sa nádory infiltrujúce análny kanál a sfinktery liečili abdominoperineálnou resekciou s kolostómiou. Kombinácia rádioterapie a chemoterapie (5-fluorouracil 1g/m^2/d v i. v. kontinuálnej infúzie v 1. – 4. d a opäť 29. – 32. d s mitomycínom C 15 mg/m^2 i. v. 1. d spolu s externou rádioterapiou 30 – 50 Gy) aplikovaná pi lokálnej resekcii vylieči 2/3 pacientov a len 1/3 pootrebuje radikálnu operáciu. Rádioterapia sa aplikuje na oblasť nádoru a ingvínové lymfatické uzliny aj v prípad, keˇd sa v nich nedokáže metastáza Ca.

Abdominoperineálna resekcia sa vykoná len vtedy, ak opakovaná biopsia z miesta pôvodného nádoru po rádioterapii a chemoterapii dokáže reziduálny Ca. Pri metastatickom nádore možno podať bleomycín, metotrexát, vinorelbín, vinblastín, cisplatinu al. doxorubicín, zvyčajne v kombinácii (cisplatina + 5-fluorouracil, bleomycín + metotrexát, doxorubicín + vinorelbín). Pri pokročilom nádore sa dosiahne 20 – 30 % remisií s trvaním niekoľko mes.

C22 Zhubný nádor pečene a vnútropečeňových žlčových ciest

	Abs.	%	Rel.	WSR	Abs.	%	Rel.	WSR

Incidencia r. 2002:	♂	186	1,6	7,1	5,8	♀	126	1,1	4,6	2,6

Nezahŕňa: žlčové cesty NS (C24.9)
sek. zhubný nádor pečene (C78.7)

C22.0 Karcinóm pečeňových buniek
Hepatocelulárny karcinóm
Hepatóm

C22.1 Karcinóm vnútropečeňových žlčových ciest
Cholangiokarcinóm

C22.2 Hepatoblastóm

C22.3 Angiosarkóm pečene
Sarkóm Kupfferových buniek

C22.4 Iné sarkómy pečene

C22.7 Iné špecifikované karcinómy pečene

C22.9 Pečeň bez špecifikácie

Karcinóm pečene [carcinoma hepatis] sú malígne ochorenia s nízkou incidenciou (1/105) a veľmi nepriaznivou prognózou. Môže byť prim. a sek. K prim. Ca pečene patrí hepatocelulárny Ca (68 %) a cholangiokarcinómy (21 %).

Hepatocelulárny Ca – syn. malígny →*hepatóm.* Ide o mäkký nažltlý nádor vychádzajúci z malígne zmenených hepatocytov. Jeho vznik priaznivo ovplyvňujú zápalovo-regeneračné procesy. Riziko malígneho hepatómu je 40-krát vyššie u pacientov s cirhózou pečene; Ca pečene sa zisťuje v 2 – 4 % portálnej (mikronodulárnej) a 10 – 15 % postnekrotickej (makro-nodulárnej) cirhózy. Ca pečene je častejší aj pri hemochromatóze. Istú úlohu hrajú aj toxické látky, ako je vinylchlorid, arzén (tzv. Winzerkrebs), ako aj rtg ožiarenie (rtg vyšetrovanie tórom ^{232}Th –Thorotrast®). Ca pečene je častejšia po prekonaní hepatitídy B. Častejší výskyt Ca pečene v Afrike a Ázii ako Európe sa pripisuje vplyvu aflatoxínov z *Aspergillus flavus*.

Klin. obraz – v popredí stojí hepatomegália, kt. sa obyčajne vyvíja v priebehu niekoľkých týžd., príp. s hmatateľnými tuhými uzlami a príznaky portálnej hypertenzie a splenomegália. Prítomné bývajú bolesti brucha v oblasti pečene, niekedy vyžarujúce do chrbta a pleca, úbytok tel. hmotnosti, horúčky. Nádor sa šíri centrifugálne, parasinusoidálne, retrográdne cestou malých pečeňových žíl až do portálnej žily, neskôr sa zjavujú vzdialené metastázy (do regionálnych lymfatických uizlín a pľúc).

Dg. – opiera sa o sonografiu, CT, laparoskopické vyšetrenie s biopsiou, pečeňovú scintigrafiu, príp. angiografiu (celiakografia, selektívna pečeňová arteriografia, príp., znázornenie pečeňo-vých žíl cestou v. umbilicalis). Z laborat. vyšetrení k dg. Ca pečene pripieva stanovenie sérovej aktivity alkalickej fosfatázy a nádorových markerov. Vcelku sa k dg. dospieva neskoro.

Z nádorových markerov sa v dg.Ca pečene využíva stanovenie a1-fetoproteínu (AFP, referenčné hodnoty sú 15 ng/ml, dg. citlivosť 62 %). Pri málo a stredne diferencovaných hepatómoch sú jeho hodnoty v sére zvýšené až v 80 % neliečených prípadov, najmä u mlad-ších jedincov a pacientov s pozitivitou antigénu hepatitídy B. Vo vyše polovici prípadov sú hodnoty > 100 ng/ml. Zvýšené hodnoty AFP sa však zisťujú aj v štádiu regeneračných procesov pri cirhóze pečene (v 20 – 30 %). Výrazný a trvalý vzostup hodnôt AFP pri cirhóze môže poukazovať na malígny zvrat (asi v 5 %) a až 8 mes. predchádzať klin. príznakom V takýchto prípadoch je indikované bioptické vyšetrenie pečene. Monitorovanie hodnôt AFP po operácii nádoru a v priebehu chemoterapie umožňuje až v 80 % prípadov získať informácie o jej účinnosti.

Ako doplnkový marker sa využíva aj feritín (referenčné hodnoty sú 410 mg/l, dg. citlivosť 38 %), kt. hodnoty bývajú zvýšené najmä pri diferencovaných typoch Ca.

Cholangiokarcinóm – vzniká z epitelu vystieľajúceho intrahepatálne žlčovody. Je zriedkavejší ako hepatocelulárny karcinóm a vyskytuje sa prevažne u žien. Koincidencia s cirhózou je menej častá. Histol. má štruktúru rovnakú ako karcinóm žlčníka a žlčových ciest. Tvorí obyčajne hlien, žlč však chýba. Väčšinou ide o tubulárny al. cirhotický karcinóm (→*cholangióm*).

Pri cholangiokarcinóme pečene, kt. bývajú dobre diferencované sú v > 70 % zvýšené hodnoty CA 19-9 (referenčné hodnoty sú 30 U/ml, dg. citlivosť pri 90 % špecifickosti je 46 %); pri nemalígnych ochoreniach žlčových ciest bez ikteru sú zvýšené v 20 % a v ik- terických prípadoch až v 40 %.

Súčasné stanovenie AFP a CA 19-9 umožňuje dfdg. medzi hepatómom a cholangiokarcinó-mom: hodnoty AFP > 500 ng/ml svedčia o hepatóme, výrazne zvýšené hodnoty CA 19-9 o cholangiokarcinóme al. metastázach dobre diferencovaných adenokarcinómov do pečene z iných lokalizácií.

Pri metastázach extrahepatálnych nádorov do pečene treba vyšetriť nádorové markery a pátrať po prim. nádore zobrazovacími metódami. Napr. pri zvýšených hodnotách CEA treba myslieť na možnosť Ca GIT, najmä hrubého čreva, príp. Ca prsníka al. pľúc.

Určovanie AFP u pacientov s cirhózou pečene (v 3-mes. intervaloch) v kombinácii s USG vyšetrením pečene je vhodné na skríning hepatómu. Pri USG al. CT nálezoch patol. ložísk v pečeni je zvýšená hodnota AFP sigifikantným ukazovateľom prítomnosti prim. hepatómu. Zvýšená hodnota CA 19-9 signalizuje cholangiokarcinóm al. metastázy do pečene. Čím je predliečebná hodnota markera vyššia, tým vyššie je klin. štádium al. metastázy do pečene. Priebežné sledovanie markerov v 1–2-mes. intervaloch je vhodné na sledovanie klin. priebehu.

Th. – zriedka sa dá nádor chir. extirpovať; prognóza býva infaustná.

Hemangiosarkóm – malígny hemangioepitelióm vzniká malígnym bujnením sínusoidových endotélií pri chron. otrave arzénom, po aplikácii torotrastu, lúčov g a inhalácii monomérneho vinylchloridu u pracovníkov vyrábajúcich plasty. Makroskopicky rastie difúzne infiltrujúco al. uzlovito, pričom vznikajú hybovité hemoragické sivobelavé uzly. Mikroskopicky ide o málo diferencované tkanivlo obsahujúce lakúny a štrbiny naplnené krvou, kt. sa striedajú so solídnymi úsekmi. Prevažne vretenovite a polygonálne bunky s intenzívne bazofilnou cytoplazmou, mitózy sú časté. Nádor pravidelne metastazuje do pľúc, kde tvorí solídne al. hemoragické uzly.

Sek. Ca pečene vznikajú metastázovaním al. prerastaním extrahepatálnych Ca (žlčníka, žalúdka a i.) do pečene. Sek. Ca pečene je častejší ako prim. Metastázy môžu byť solitárne al. mnohopočetné a vznikajú hematogénne cestou v. portae (Ca žalúdka, čreva, pankreasu a konečníka), cestou a. hepatica (Ca bronchov, prsníka, pažeráka a štítnej žľazy). Môžu vznikať aj z Ca ženských pohlavných orgánov a malígneho melanómu.

Dg. – opiera sa o sonografiou, CT a laparoskopiu.

Th. – solitárne metastázy al. metastázy ohraničené na jeden lalok, resp. segment (bez metastáz do iných orgánov) sa niekedy dajú resekovať chir. (parciálna resekcia pečene al. hemihepatektómia). Do úvahy prichádza aj regionálna intraartériová perfúzia pečene cytostatikami, dezarterializácia al. regionálna aktinoterapia.

Hepatoblastóm – je zriedkavý germinatívny nádor detskéhjo veku. Je to hrubouzlový veľký nádor pečene, hhistol. pozostáva z epitelových a mezenchýmových zložiek. Okrem hepatoce-lulárnycgh štruktúr sa zisťujú tubuly podobné žlčovodom, ostatná časť má výzor nezrelého sarkómu.

C23 – C24 Karcinóm žlčníka a žlčových ciest

C23 Zhubný nádor žlčníka

	Abs.	%	Rel.	WSR	Abs.	%	Rel.	WSR

Incidencia r. 2002:	♂ 69	0,6	$2,6/10^5$	2,0	♀	198	1,8	7,2	3,9

C24 Zhubný nádor iných a nešpecifikovaných častí žlčových vývodov

	Abs.	%	Rel.	WSR		Abs.	%	Rel.	WSR
Incidencia r. 2002:	♂ 50	0,4	$1,9/10^5$	1,5	♀	71	0,6	2,6	1,4

Nezahŕňa: intrahepatálne žlčové vývody (C22.1)
C24.0 Extrahepatálne žlčové cesty
Žlčový vývod alebo žlčová cesta NS
Žlčovod – ductus choledochus
Vývod žlčníka – ductus cysticus
Pečeňový vývod – ductus hepaticus
C24.1 Vaterova banka – ampulla Vateri
C24.8 Presahujúca lézia biliárnej sústavy
Zhubný nádor, kt. postihuje vnútropečeňové aj mimopečeňové žlčové cesty
Zhubný nádor žlčovej sústavy, kt. miesto vzniku nemožno zatriediť pod žiadnu z položiek C22.0 – C24.1
C24.9 Žlčové cesty, bez špecifikácie

Karcinóm žlčníka – [carcinoma vesiceae felleae] tvorí asi 4 % všetkých Ca a asi 2/3 Ca žlčových ciest. Až v 80 – 90 % sa spája s cholecystitídou a cholelitiázou. Postihuje vyššie vekové skupiny. Histol. ide o adenokarcinóm, kt. veľmi rýchlo infiltruje všetky vrstvy steny žlčníka a prerastá do okolia. Cholangiokarcinómy sú častejšie u mužov, karcinómy žlčníka častejšie u žien. Ca žlčníka majú veľmi zl´prognózu, medián prežitia od stanovenia dg. je 2 mes. Nádor najčastejšie metastazuje do pečene.

Klin. obraz – je spočiatku nenápadný. Prvé ťažkosti sú podobné ostatným malignitám: nechuť do jedenia, chudnutie, neurčité dyspeptické ťažkosti. Najčastejším iniciálnym príznakom je nebolestivý cholestatický ikterus.

Dg. – opiera sa o pomocou ERCP al. perkutánnou cholangiografiou pomocou tenkej ihly, príp. sa nádor zistí pri laparoskopii, resp. laparotómii. Dôkaz poskytne len histol. vyšetrenie. Pomocou CT al. USG brucha sa zistia metastázy v pečene.

Th. – je chir., kt. môže byť kuratívna pri nemetastazujúcom Ca žlčníka a distálnej časti biliárneho systému. Pri Ca žlčníka postihujúcom len sliznicu 80 % pacientov prežíva 5 r. Pomerne skoro sa stav stáva inoperabilným. Ak ide o obštrukčný ikterus dá sa vykonať obchádzka al. sa endskopicky zavedie drén. Vonkajšia drenáž žlče da zabezpečí aj napichnutím dilatovaného žlčovodu. Rádioterapia má iba paliatívny význam, odporúča sa ožiarenie postihnutých extrahepatálnych žlčových ciest dávkou 50 Gy. Chemoterapia je málo účinná, podaní 5-fluorouracilu s leukovorínom sa dosahuje len nízke percento remisií; pri aplikácii Cunningha-movej schémy sú výsledky lepšie (~ 40 % remisí).

Kombinácie cytostatík pri karcinóme žlčových ciest:

Cunninghamova schéma: 5-fluorouracil 200 mg/m^2 i. v. v kontinuálnej infúzii počas 21 d + cisplatina 60 mg/m^2 i. v. každé 3 týžd. + epirubicín 59 mg/m^2 i. v. každé 3 týžd.; prestávka medzi cyklami 2 týžd.

5-FU + LV: 5-fluorouracil 370 – 425 mg/m^2 i. v. 1. – 5. d + kalciumleukovorín 20 mg i. v. 1. až 5. d; cyklus sa opakuje raz/4 týžd.

C25 Zhubný nádor podžalúdkovej žľazy

		Abs.	%	Rel.	WSR		Abs.	%	Rel.	WSR
Incidencia r. 2002:	♂	347	3,0	$13,3/10^5$	11	♀	265	2,4	9,6	5,4

C25.0	Hlava pankreasu		Langerhansove ostrovčeky
C25.1	Telo pankreasu	C25.7	Iné časti pankreasu
C25.2	Chvost pankreasu		Hrdlo pankreasu
C25.3	Vývod podžalúdkovej žľazy	C25.8	Presahujúca lézia pankreasu
C25.4	Endokrinná časť pankreasu	C25.9	Pankreas bez špecifikácie

C25.1 – 25.3 Karcinóm pankreasu – [*carcinoma pancreatis*] je najčastejší nádor exkretorickej časti pankreasu, tvorí až 4 % všetkých malígnych nádorov. V 90 % ide o adenokarcinóm so skirho-tickou zložkou. Častejšie postihuje mužov ako ženy, najmä vo veku 50 – 60 r.

Lokalizuje sa 8-krát častejšie v hlave, najmä v oblasti papily a jej okolia (periamulárny karicnóm) ako v ostatných častiach pankreasu. Vychádza najčastejšie z vývodných ciest. Ide o veľmi zhubný nádor, kt. prestupuje do peripankreatického tkaniva a metastazuje do pečene a retroperitoneálnych uzlín.

Klin. sa prejavuje obyčajne pomerne neskoro. Významným príznakom je žltačka, kt. vzniká najmä pri papilárnom Ca, kt. zapríčiňuje obštrukciu žlčových ciest, ako aj pankreatického vývodu, niekedy aj stenózu dvanástnika. Typická je žltačka bez kolík so zväčšeným žlčníkom (Courvoisierov príznak). Ďalším príznakom je bolesť v oblasti hlavy pankreasu, pri lokalizácii v tele a chvoste vystreľuje doľava. Poloha na bruchu al. boiku prináša úľavu. Ostatné prízna-ky ostávajú dlho neurčité. Býva to chudnutie, únava, pálenie záhy, hnačky ap. Na možnosť Ca pankreasu môžu upozorniť sťahovavá tromboflebitída. Z laborat. vyšetrení je pomerne častá porucha tolerancie glukózy a glykozúria. Zvýšené bývajú hodnoty amylázy a lipázy.

K dg. môže prispieť cytol. vyšetrenie, rtg, CT, USG a ERCP, príp. splenoportografia, céliako-grafia a hypotonická duodenografia. Nález veľkého duodenálneho okna pri rtg vyšetrení býva neskorým nálezom.

Z nádorových markerov sa v dg. a dfdg. uplatňuje najmä CA 19-9, CA 50, CA 72-4, TPS, menej CEA. Sérové hodnoty CA 19-9 > 120 U/ml (referenčné hodnoty sú 52 U/ml, dg. citlivosť 57 %) sa zisťujú vo vyše 75 % a len zriedka pri chron. pankreatitídach. Zhoda pozit. nálezov CT a ERCP so zvýšenými hodnotami CA 19-9 býva v 80 %, zhoda negat. nálezov ~ v 90 %. Súčasné vyšetrenie CT a ERCP a stanovenie markera prispieva k objasne-niu asi 20 % nejasných prípadov. Hodnoty > 500 U/ml sú nepriaznivým prognostickým ukazovateľom, poukazujú na možnosť pečeňových metastáz a praktickú inoperabilnosť. V sledovaní účinnosti th. a včasnej dg. recidív sa C 19-9 uplatňuje len málo (krátkodobé prežívanie).

CA 72-4 (referenčné hodnoty 4 U/ml) má dg. citlivosť 36 %.

Zvýšené hodnoty CA 50 (> 170 U/ml) sa zisťujú asi v 65 % prípadov, kým pri nemalígnych chorobách pankreasu len v 5 %.

Vyšetrenie CEA sa pre jeho nízku dg. citlivosť (40 %) v dg. Ca pankreasu využíva málo. Ani ostatné markery nie sú dostatočne citlivé na skríning. Pomáhajú skôr pri dfdg. medzi chron. pankreatitídou a Ca pankreasu. Na Ca pankreasu treba myslieť pri sérových hodnotách CA 19-9 > 120 I/ml. Vysoké hodnoty markerov pred th. signalizujú nepriaznivú prognózu a možnosť metastáz. Zmeny hodnôt markerov sú citlivým ukazovateľom odpovede na th., ich vzostup poukazuje na progresiu.

Th. je chir. V závislosti od lokalizácie, rozsahu nádoru a stavu pacienta sa vykonáva radikálna operácia al. paliatívny zákrok. Najjednoduchším radikálnym výkonom je ľavostranná pan-kreatektómia, kt. sa používa pri lokalizácii nádoru v chvoste pankreasu. V ostatných prípa-doch sa vykonáva duodenopankreat- ektómia spojená s odstránením sleziny a resekciou colon transversum.

Operácia však zaručuje nanajvýš niekoľkoročné prežitie. Preto niekt. chirurgo-via dávajú prednosť paliatívnym výkonom, kt. majú chorého zbaviť žltačky a bolestí, napr. spojky medzi žlčovými cestami a GIT, v prípade stenózy dvanástnika obídenie prekážky (gastroenteroanastomóza). Pri bolestiach sa vykonáva denervácia pankreasu. V pokročilých prípadoch prichádza do úvahy len symptomatická th.

Kombinácie cytostatík pri karcinóme pankreasu

5-FU: 5-fluorouracil 600 mg/m^2 i.v. 1. – 5. d; cyklus sa opakuje raz/28 d

5-FU + DDP: 5-fluorouracil 300 mg/m^2 i. v. v kontinuálnej i. v. infúzii počas 5 týžd. + cisplatina 20 mg/m^2 i. v. raz/týžd. 5-krát; potom 1-týžd. prestávka

5-FU + LV: 5-fluorouracil 425 mg/m^2 i.v. 1. – 5. d + leukovorín 50 mg v 2-h i. v. infúzii; cyklus sa opakuje raz/28 d

Gencitabín: 1 g/m^2/týžd. i. v. 7-krát, potom 1-týžd. prestávka

STZ + MMC + 5-FU: streptozocín 1 g/m^2 i. v. 1., 8., 35. a 42. d + mitomycín C 10 mg/m^2 i. v. 1. d + 5-fluorouracil 60 mg/m^2 1., 8., 29., 35. a 42. d; cyklus sa opakuje každých 9 mes.

C25.4 ***Nádory endokrinného pankreasu*** sa delia na hormónovo inaktívne a aktívne. Neaktívne vznikajú z A buniek a v 90 % prípadov sú malígne. Hormónovo aktívne nádory pankreasu sú epitelového pôvodu a vyrastajú z Langerhansových ostrovčekov. Morfol. ide zvyčajne o adenómy al. adenokarcinómy. Ich rast je relat. pomalý, iba časť z nich javí príznaky malignity. Klin. symptomatológiu neurčuje veľkosť nádoru, ale tvorba hormónovo aktívnych látok a metastázy. Klasifikujú sa podľa druhu produkovaného hormónu. Hormó-novo aktívne nádory sú inzulinómy (z B buniek), glukagonómy (z buniek A), gastrinómy (z buniek G), somatostatinómy (z buniek D), VIPómy (z buniek D1). Patrí sem aj mnohonásobná endokrinná adenomatóza I. a II. typu.

Inzulinóm – je prevažne solitárny benígny adenóm (len zriedka viacpočetnejší) v 10 % prípadov môže byť malígny. Ilzulín uvoľňuje obyčajne periodicky, čo má za následok ťažké hypoglykemické stavy. Chron. hypoglôykémia zapríčiňuje poruchy CNS. Dg. vychádza z klin. príznakov hypoglykémie, stanovenia inzulínu, proinzulínu a peptidu C, príp. i. v. tolbu-tamidového testu. Lokalizovať nádor pômôže USG, CT a selektívna, resp. superselektívna angiografia. Th. je chir., konzervatívne možno použiť diazoxid a streptozocín. Prognóza je uspokojivá, chir. možno vyliečiť 70 – 75 % pacientov, v 20 – 25 % prípadov vznikajú recidívy.

Glukagonóm – vychádzxa z buniek pankreassu a vyvoláva diabetes mellitus stredne rezis-tentný voči inzulínu, migrujúci erytenmatózny exantém, zmeny osobnosti, chudnutie a ulcerá-cie v ústnej dutine. Prítomná býva anémia, hyperglykémia, hyperkalciémia a zvýšené hodnoty glukagónu nalačno (> 150 pg/ml). Nádory lokalizované v pankrease sa dg. CT vyšetrení al. endoskopickou untrasonografiou. Th. je chir. Pri inoperabilných nádoroch sa okrem sympto-matickej th. diabetu podáva oktreotid, kombinácia streptozocínu s doxorubicínom al. dakar-bazín.

Gastrinómy – vychádzajú z deltabuniek pankreasu, ale opísali sa aj v stene tenkého čreva a žalúdku. Väčšina nádorov je malígnych. Prejavujú sa ako Zollingerov-Ellisonov sy. – rezistentné ulcerácie, najčastejšie v dvanástniku, kt. vyvoláva nadmerná produkcia HCl. v ža-lúdku. Dg. sa stanovuje na základe vyšetrenia gastrínu v sére (> 1000 pg/ml) a bazálnej produkcie HCl (> 15 mmol/h). V nejasných prípadoch sa vykoná stimulačný sekretínový test, endoskopická ultrasonografia a oktreotidová gamagrafia s 123In. Th. je najskôr medikamen-tózna (vysoké dávky ranitidínu p. o. 150 mg 4-krát/d al. i.v. 50 mg 4-krát/d). Účinný je aj omeprazol 20 – 360 mg/d p. o. v 3 rozdelených dávkach. Až po stabilizácii sa indikuje chir. výkon. Resekuje sa nádor a metastázy. Pri metastatickom nádore, kt. neodpovedá na H_2-blokátory al. u pacientov, kt. nedodržujú režim, je nevyhnutná totálna gastrektómia. Cyto-statická th. kombináciami doxorubicínu, 5-fluóruracilu,

streptozocínu a dakarbazínu sa dosa-huje len parciálna remisia. U niekt. pacientov sje účinný oktreotid v dávke 500 mg 3-krát/d s. c. a interferón a 3 mil. j./d al. 3-krát/týžd.

Somatostatinóm – vychádza z buniek D ostrovčeklov a produkuje somatostatín. Klin. sa pre-javuje triádou: dyspepsia, diabetes mellitus a cholelitiáza s pretiahnutým a dilatovaným žlční-kom. Dg. sa opiera o CT, gamagrafiu s oktreotidom označeným ^{123}In a stanovenie somatosta-tínu v sére (za patol. sa pokladajú hodnoty > 100 pmol/l). Th. je chir., pri inoperaovateľných nádoroch sa podáva chemoterapia ako pri inzulinóme a symptomaticky oktreotid.

VIPóm – vychádza z buniek D1 a vylučuje vazoaktívny črevný peptid (VIP). Označuje sa aj ako pankreatická cholera, Vernerov-Morrisonov sy., WDHA (angl. watery diarrhoea, hypo-kalemia, hypochloremia). Klin. sa prejavuje ťažkou hnačkou s následnou dehydratáciou, hypokaliémiou a metabolickou acidózou. Th. spočíva v substitúcii tekutín a elektrolytov a v chir. odstránení nádoru.

PPóm – je nádor produkujúci pankreatický polypeptid (PP). Môže byť lokalizovaný aj v čreve a bronchoch.

Th. schémy používané pri neuroendokrinných nádoroch

DOX + *STZC*: doxorubicín 50 mg/m^2 i. v. 1. a 22. d + streptozocín 500 mg/m^2 i. v. 1. až 5. d; cyklus sa opakuje raz/6 týžd.

FCD: 5-fluóruracil 500 mg/m^2 i. v.1. a 8. d + cyklofosfamid 500 mg/m^2 i. v. 1. a 8. d + dakarbazín 200 mg/m^2 i. v. 1. a 8. d; cyklus sa opakuje raz/4 týžd.

STZC + 5-FU: streptozocín 500 mg/m^2 i. v. 1. až 5. d + 5-fluóruracil 400 mg/m^2 i. v. 1. až 5. d; cyklus sa opakuje raz/5 týžd.

C26 Zhubný nádor iných a nepresne určených častí tráviacich orgánov

		Abs.	%	Rel.	WSR		Abs.	%	Rel.	WSR
Incidencia r. 2002:	♂	37	0,3	1,4/10^5	1,2	♀	39	0,4	1,4	0,7

Nezahŕňa: pobrušnicu a retroperitoneum (C48.-)

C26.0 Nešpecifikovaná časť čreva
Črevo NS

C26.1 Slezina
Nezahŕňa: Hodgkinovu chorobu (C81.–)
non-Hodgkinov lymfóm (C82 – C85)

C26.8 Presahujúca lézia tráviacich orgánov
Zhubný nádor tráviacich orgánov, kt. miesto vzniku nemožno za-
Triediť pod žiadnu z položiek C15 – C26.1
Nezahŕňa: kardioezofágové spojenie (C16.0)

C26.9 Nepresne určené lokalizácie v tráviacej sústave
Tráviaca rúra NS

C30 – C39 Zhubné nádory dýchacích ciest a vnútrohrudníkových orgánov

Zahŕňa: stredné ucho
Nezahŕňa: mezotelióm (C45.–)

C30 Zhubný nádor nosovej dutiny a stredného ucha

		Abs.	%	Rel.	WSR		Abs.	%	Rel.	WSR
Incidencia r. 2002:	♂	14	0,1	0,5/105	0,4	♀	7	0,1	0,3	0,2

C30.0 Nosová dutina

Nosová chrupka

Nosová mušľa

Vnútorný nos

Nosová priehradka

Predsieň nosa

Nezahŕňa: nosovú kosť (C41.0)

nos NS (C76.0)

bulbus olfactorius (C72.2)

zad. okraj priehradky a choany (C11.3)

kožu nosa (C43.3, C44.3)

C30.1 Stredné ucho

Sluchová trubica

Vnútorné ucho

Dutiny hlávkového výbežku

Nezahŕňa: vonk. Zvukovod (C43.2, C44.2)

vonkajší kostený zvukovod (C41.0)

ušnú chrupku (C49.0)

kožu (vonkajšieho) ucha (C43.2, C44.2)

C31 Zhubný nádor prinosových dutín

		Abs.	%	Rel.	WSR		Abs.	%	Rel.	WSR
Incidencia r. 2002:	♂	13	0,1	$0,5/10^5$	0,4	♀	5	0	0,2	0,1

C31.0	Čeľustná dutina – sinus maxillaris Antrum Highmori
C31.1	Čuchová dutina – sinus ethmoidales
C31.2	Čelová dutina – sinus frontalis
C31.3	Dutina klinovej kosti – sinus sphenoidalis
C31.8	Presahujúca lézia paranazálnych dutín
C31.9	Nešpecifikovaná prinosová dutina

Mezenchýmové nádory nosa a sínusov sú zriedkavé. Ojedinelý je fibrosarkóm, myzosarkóm, častejší osteosarkóm a chondrosarkóm. Môžu sa vyskytovať malígne lymfómy, imuinoblastic-ký sarkóm. Burkittov lymfóm a najčastejšie extramedulárny plazmocytóm.

Z *epitelových malígnych nádorov* sú najčastejšie karcinómy. Na ich vzniku sa môže zúčastňo-vať chron. zápal, dlaždicovitá metaplázia epitelu s dysplastickými zmenami. Lokalizujú sa najčastejšie v maxilovom sínuse, inde sú zriedkavé. Rastú endofyticky al. exofyticky vo for-me polypov. Mikroskopicky ide o rôzne varianty spinocelôulárneho karcinómu od dobre diferencovaného po úplne nediferencovaný, tzv. lymfoepitelový karcinóm, kt. je hojne prestú-pený lymfocytmi. Adenokarcinómy sú zriedkavejšie. Prognóza karcinómov je zlá. Často reci-divujú, rýchlo rastú do okolia.

C32 Zhubný nádor hrtana

		Abs.	%	Rel.	WSR		Abs.	%	Rel.	WSR
Incidencia r. 2002:	♂	289	2,6	$11,4/10^5$	9,5	♀	24	0,2	0,8	0,6

C32.0 Hlasivka – glottis
Hlasivkové väzy (pravé) NS
C32.1 Supraglottis
Aryepiglotická krkva, hrtan. strana
Príklopka (suprahyoidná, nadjazyková časť) NS
Nepravé hlasivkové väzy
Zadná (hrtanová) plocha príklopky
Komorové väzy
Nezahŕňa: • pred.plochu príklopky (C10.1)
• aryepiglotickú krkvu
• NS (C13.1)
• hypofaryngovú stranu (C13.1)
• okrajové pásmo (C13.1)
C32.2 Subglottis
C32.3 Hrtanová chrupka
C32.8 Presahujúca lézia hrtana
C32.9 Hrtan, bez špecifikácie

Karcinóm hrtana [*carcinoma laryngis*] postihuje mužov po 40. – 70. r. Tvorí asi 1/2 všetkých nádo-rov postihujúcich ORL oblasť. Etiológia Ca hrtana je neznáma. Veľký význam má fajčenie, pitie liehovín, rozličné priemyselné a chem. škodliviny, kt. môžu pôsobiť ako kokarcinogény a

preťažovanie hlasového orgánu. Z ďalších faktorov je to nedostatok vitamínu A, termické vplyvy (horúce jedlá), fyz. faktory (rtg a rádiové lúče) a niekt. onkovírusy, najmä zo skupiny herpetických vírusov.

Histol. ide prevažne o planocelulárny Ca s rôznym stupňom zrelosti. Ostatné formy (cylindro-celulárny s tvorbou hlienu, bazocelulárny, adenokarcinóm a i.) sú zriedkavé. Podľa lokalizácie sa Ca hrtana delia na glotickú, supraglo tickú a subglotickú formu. Glotický Ca hrtana vzniká na hlasivkách a vyskytuje sa najčastejšie. Rastie pomaly do šírky a hĺbky. Neskoro metastázuje do regionálnych uzlín. Supraglotický Ca vyrastá z príchlopky, aryepiglotickej a ventrikulárnej krkvy. Subglotický Ca, nelimitovaný hlasovými väzmi, sa šíri v podhlasivkovej oblasti, častejšie preniká do okolia a skôr metastazuje.

Klin. obraz – závisí od lokalizácie prim. nádoru a jeho štádia. Pri glotickej forme je typické zachrípnutie, kt. sa postupne zhoršuje, až nakoniec pacient stráca skoro úplne hlas (dysfonické štádium). Neskôr sa pripája dýchavica a inspiračný stridor. Pri supraglotickej forme býva v hltane často pocit cudzieho telesa, dysfágia a bolesti vyžarujúce do ucha. Subglotická rako-vina sa prejavuje zachrípnutím a pri väčších infiltrátoch dýchavicou spojenou s insipriačným stridorom.

V pokročilom štádiu sa rozpadávajúce a sek. infikované nádory prejavujú bolesťou, dysfágiou, nepríjemným zápachom z úst a vykašľávaním krvavo sfarbeného spúta. Metastázy v regionálnych lymfatických uzlinách, často obojstranné, bývajú až neskorým príznakom. Ca hrtana zriedka metastazuje, kým supraglotická a subglotická rakovina častejšie. Exitus následkom vykrvácania, aspiračnej pneumónie al. asfyxie nastane často skôr, ako sa vyvinie rakovinová kachexia.

Dg. – stanovuje sa laryngoskopicky a histol. vyšetrením vzorky získanej probatórnou excí-ziou.

Dfdg. – **1.** špecifické zápaly hrtana (tbc, skleróm, syfilis); **2.** nešpecifické chron. laryngitídy; **3.** benígne nádory a prekancerózy, papilóm.

Th. – je chir.; uprednostňuje sa parciálna resekcia pred totálnou laryngektómiou. Rádioterapia je indikovaná len pri malých nádoroch lokalizovaných na membránovú časť hlasiviek, príp. na hrtanovú príchlopku. Pri nádoroch v II. a III. štádiu sa kombinuje ožarovanie s chir. th.; v IV. štádiu má rádioterapia len paliatívny význam.

Päťročné prežitie pri glotickom Ca hrtana v I. štádiu po ožarovaní al. chir. th. je asi 85 %, v II. a III. štádiu len 65 %. Zlú prognózu majú supraglotické a subglotické karcinómy pre oneskorenú dg. a častejšie metastázovanie do lymfatických uzlín.

C33 Zhubný nádor priedušnice

		Abs.	%	Rel.	WSR		Abs.	%	Rel.	WSR
Incidencia r. 2002:	♂	6	0,1	$0,2/10^5$	0,2	♀	4	0	0,1	0,1

C34 Zhubný nádor priedušiek a pľúc

		Abs.	%	Rel.	WSR		Abs.	%	Rel.	WSR
Incidencia r. 2002:	♂	1823	15,6	$69,8/10^5$	57,3	♀	357	3,2	12,9	7,9

C34.0	Hlavná prieduška
	Hrebeň priedušnice – carina
	Pľúcna brána – hilus
C34.1	Horný lalok, prieduška alebo pľúca
C34.2	Stredný lalok, prieduška alebo pľúca
C34.3	Dolný lalok, prieduška alebo pľúca
C34.8	Presahujúca lézia priedušky a pľúc
C34.9	Prieduška alebo pľúca bez špecifikácie

C35 Karcinóm bronchov, bronchogénny karcinóm

		Abs.	%	Rel.	WSR		Abs.	%	Rel.	WSR
Incidencia r. 2002:	♂	37	0,3	$1,4/10^5$	1,2	♀	39	0,4	1,4	0,7

Karcinóm bronchov [*carcinoma bronchiale* (*bronchogenes*)] býva častejšia u mužov ako žien (9 až 5:1), vyskytuje sa v mladšom veku ako karcinómy iných orgánov. Úmrtnosť na Ca bronchov u nás je asi $35/10^5$, najvyššia je vo V. Británii. Je to najčastejšia príčina úmrtia z onkologic-kých chorôb v mužskej populácii.

Etiológia ochorenia je neznáma. Za hlavnú príčinu sa pokladá dlhodobá inhalácia karcingénov. Ca bronchov sa vyskytuje v sú- vislosti s určitými povolaniami, napr. u baníkov v kobaltových baniach v Schneebergu, baníkov v rádiových banich v Jáchymove (radón, polónium), u osôb pracujúcich v prostredí zamorenom parami chrómových, niklových, kadmiových, berýliových zlúč., parami dechtov a olejov, naftou, smolou, azbestom, polycyklických aroma-tických uhľovodíkov a i. Nádor vzniká obyčajne až po niekoľkoročnej expozícii. Zvýšený výskyt Ca bronchov je u jajčiarov cigariet; jeho riziko je menšie u fajčiarov cigariet s filtrom, fajčiarov fajok a cigár. K najdôležitejším karcinogénom v cigaretovom dyme patrí 3,4-benzpyrén, polónium 210 a arzén. Významný je aj vplyv znečistenia ovzdušia priemyselnými spalnými produktmi a výfukovými plynmi, asfaltovým prachom a i. →*karcinogénmi.*

Istý význam pri vzniku Ca bronchov majú aj staré jazvy v pľúcach po tbc., infarkte, abscese, difúznych intersticiálnych fibrózach pľúc, bronchiektáziách a strelných a bodných porane-niach.

Patol. anatómia – Ca bronchov postihuje častejšie pravé krídlo a horné laloky pľúc. Asi v 70 % vychádza zo sliznice segmentálnych a subsegmentálnych bronchov, zriedkavejšie z lobárnych a hlavných bronchov (centrálny a intermediálny typ), asi v 20 – 30 % prípadov je lokalizovaný periférne.

Podľa lokalizácie sa rozoznáva niekoľko foriem. Zriedkavá difúzna forma sa prejavuje ako rozsiahla, belavá infiltrácia v stene bronchu I. al. II. rádu, najčastejšie pre dolný lalok. Zried-kavá je aj difúzna forma, podobná krupóznej pneumónii v štádiu hepatizácie. Nádorový infilt-rát sa vykleňuje viac do bronchu, zriedka vo forme intrabronchiálneho polypu. Priesvit postih-nutého bronchu býva zmenšený.

Z hilových oblastí sa nádor rýchlo šíri, a to rôznym spôsobom. Propagácia nádoru v stene bronchov a peribronchiálnom väzive pozdĺž ich vetvenia vo forme belavých pruhov prstovite sa rozbiehajúcich periférne do parenchýmu (peribronchitická forma). Inokedy sa nádor propa-guje lymfatickými cievami (lymfatická cesta), al. prerastá z hilu priamo per continuitatem, na priľahlý pľúcny parenchým a zachvacuje väčšiu časť laloka (lobárna forma).

Niekedy sa nádor šíri z hilu prevažne do mediastína a v celom obraze potom dominuje nádo-rová infiltrácia mediastína (pulmomediastinálna forma), kt. na rtg. snímke imponuje ako prim. nádor mediastína. V niekt. prípadoch prechádza nádorové bujnenie z hilu na pleuru, v kt. sa šíri a obrastá pľúca (pleuropulmonálna forma).

Zriedkavejšie sa pľúcna rakovina lokalizuje v periférnych oblastiach pľúc vo forme ostro ohraničeného uzla (cirkumskriptná forma). Táto forma sa rozvíja obyčajne v staršej bronchi-ektázii al. zriedkavejšie v tbc. kaverne, príp. v jazvách po tbc. al. infarkte pľúc.

Zriedkavo sa Ca bronchu vyskytuje v prim. mnohouzlovej forme, pri kt. sú pľúca prestúpené mnohými nádorovými uzlami približne rovnakej veľkosti a vzhľadu.

Zriedka sa bronchogénny Ca vyskytuje v prim. mnohouzlovej forme, pri kt. sú pľúca prestú-pené mnohými nádorovými uzlami približne rovnakej veľkosti a vzhľadu.

Pancoastov nádor je karcinóm lokalizovaný v pľúcnom hrote a invazívne prerastá cez pleuru do cupula pleurae a odtiaľ infiltratívne do okolia, kde zachvacuje plexus brachialis, hrudníkovú a krčnú časť sympatika a rebrá i stavce chrbtice. Klin. sa prejavuje krutými bolesťami v ramene, neskôr ochrnutie ruky s atrofiou svalstva a Hornerovým sy. Na rtg. je zatienenie v pľúcnom vrchole, kaudálne ostro kontúrované a mediálne splývajúce s tieňom orgánov horného mediastína. Na susedných rebrách a stavcoch chrbtice sú prejavy osteolýzy.

Pri bronchogénnom Ca býva veľmi často postihnutá implantačnými metastázami a hemoragickým výpotkom (karcinómová pleuritída).

Ku komplikáciám bronchogénneho Ca patrí zúženie al. upchatie bronchov s atelektázou, bronchiektázie, absces, gangréna pľúc, empyém hrudníka a krvácanie následkom nádorovej arózie cievy, niekedy smrteľné.

Bronchogénny Ca sa môže šíriť: **1.** priamym prerastaním nádoru do okolia; **2.** lymfogénne – takmer konštantne sú postihnuté hílové, príp. mediastinálne, krčné, axilárne a abdominálne uzliny; z mediastinálnych uzlín sa nádor môže šíriť na osrdcovník; **3.** hematogénne, najmä do pečene, nadobličiek, obličiek, kostí (s príp. patol. fraktúrami) a mozgu.

Histol. možno bronchogénny Ca rozdeliť do 4 skupín:1. skvamózny Ca; 2. malobunkový Ca; 3. adenokarcinóm; 4. veľkobunkový Ca.

Skvamózny (epidermoidný, spinocelulárny) *Ca* (35 % všetkých zhubných nádorov pľúc) – býva rôzne zrohovatený. Dobre diferencovaný sa vyznačuje výskytom medzibunkových mostíkov a keratinizáciou s tvorbou rohových perál. Vzniká prevažne vo veľkých a stredne veľkých bronchoch. Rastie pomaly. Metastazuje do hilových a mediastinálnych lymfatických uzlín. Vzdialené metastázy vznikajú relatívne neskoro. Veľké uzly majú sklon k centrálnej nekróze, takže rtg obraz môže pripomínať absces pľúc.

Malobunkový Ca (25 – 35 % všetkých zhubných nádorov pľúc) pozostávajú z elementov, kt. sa na priečnom reze podobajú lymfocytom so sýtym jadrom a nehojnou cytoplazmou, na pozdĺžnom reze majú pretiahnutý tvar podobný ovsenému zrnu (ovsovitý karcinóm, angl. oat cell carcinoma). Je to najzhubnejší, rýchlo rastúci Ca bronchu so sklonom k veľmi včasnému metastazovaniu lymfatickou a hematogénnou cestou; pokladá sa za malígny variant nádoru analogického črevnému karcinoidu.

Adenokarcinóm (cylindrocelulárny adenokarcinóm, 15 – 20 % všetkých zhubných nádorov pľúc) – vyrastá zo žľazových buniek bronchiálnej sliznice, v kt. sa niekedy tvorí hlien. Sú usporiadané vo forme tubulov, acinov al. papíl. Rozlišuje sa acinárny a papilárny podtyp adenokarcinómu, bronchoalveolárny Ca a solídny Ca s tvorbou hlienu. Bývajú lokalizované v periférnych častiach pľúcneho parenchýmu a niekt. vyrastajú v starých jazvách. Rýchle metastazujú hematogénnou a lymfatickou cestou.

Bronchoalveolárny Ca (pľúcna adenomatóza, multinodulárny hlienotvorný Ca, 1 – 2 % všetkých zhubných nádorov pľúc) – podľa novšej histol. klasifikácie patrí k adenokarcinómu. Je to vysoko diferencovaný nádor, kt. postihuje alveolárne steny. Šíri po povrchu alveolov bez vzdialených metastáz. Niekedy sa v ňom tvorí nadmerné množstvo hlienu; množstvo vykašľaného spúta dosahuje aj niekoľko 100 ml. Histol. sa podobá vírusovému ochoreniu oviec v juž. Afrike (jaagt-siekte).

Veľkobunkový Ca (15 – 20 % všetkých zhubných nádorov pľúc) – skladá sa veľkých buniek s bohatou dobre ohraničenou cytoplazmou, kt. majú veľké jadrá i nukleoly. Má dva podtypy: obrovskobunkový a a svetlobunkový. Býva lokalizovaný na periférii a má sklon k rýchlemu šíreniu.

Adenoskvamózny Ca – má zložky skvamózneho karcinómu Ca i adenokarcinómu.

Karcinoid – zaraďoval sa do skupiny bronchiálnych adenómov, teraz sa pokladá za nádor →*APUD.* Býva lokalizovaný vo veľkých bronchoch. Jeho malignita je nízka. Rastie infiltratívne. Zriedka metastazuje extratorakálne a zriedka vyvoláva karcinoidový sy.; →*karcinoid.*

Karcinómy bronchiálnych žliaz – predtým sa označovali ako adenómy. Ide o adenoidnocystický karcinóm, mukoepidermoidný karcinóm a i. malígne nádory typu nádorov slinových žliaz.

Ostatné nádory – pripomínajú →*bazocelulárny karcinóm kože* sa môžu vyskytovať vo veľkých bronchoch.

Klinický obraz – je mnohotvárny a vcelku netypický; v 1/10 prípadov sa spočiatku nezisťujú nijaké príznaky. K najčastejším príznakom patrí suchý, dráždivý kašeľ, niekedy mierna expektorácia a netypické bolesti v hrudníku, k relat. neskorým príznakom dýchavica a hemoptýza, resp. hemoptoe (asi v ½ prípadov). Pomerne neskoro sa dostavujú aj celkové nešpecifické príznaky, ako je slabosť, chudnutie, únava, nechuť do jedenia a horúčky.

Následkom prerastania nádoru do mediastína a metastáz do lymfatických uzlín môžu vznikať ďalšie príznaky: záchrípnutie (prejav obrny n. recurrens, častejšie ľavého), dysfágia (kompresia al. infiltrácia stien ezofágu), elevácia bránice a jej paradoxný pohyb (rtg. obraz následkomparézy n. phrenicus), perikardiálny výpotok, arytmie, príp. srdcová slabosť, dráždivý kašeľ a záchvatová dýchavica (následkom dráždenia n. vagus).

Závažnou komplikáciou je sy. hornej dutej žily, kt. vzniká následkom kompresie, zriedkavejšie trombózy v. cava sup. al. obidvoch vv. brachiocephalicae. V 4/5 prípadov ho zapríčiňuje anaplastický karcinóm vychádzajúci z centrálnych priedušiek vpravo. Klin. sa prejavuje cyanózou a opuchom krku, hlavy, horných končatín a trupu. Krčné aj podkožné kolaterálne žily sú naplnené, rozšírené a kľukaté. Pacient pociťuje napätie, bolesti hlavy, závraty, dostavujú sa poruchy videnia a psychiky. Ťažkosti sa stupňujú v predklone a pri námahe. Rozšírené podkožné kolaterály sa dajú znázorniť pomocou infračervenej fotografie, presnú lokalizáciu a rozsah žilového uzáveru pomocou flebografie.

Následkom ektopickej produkcie hormónov v nádore môžu vznikať paraneoplastické sy., ako je pľúcna hypertrofická osteoartropatia (Marieho-Bambergerov sy., najčastejšie pri epidermoidnom Ca bronchu), Cushingov sy. (následkom tvorby polypeptidu s účinkom podobným ACTH pri malobunko-vom Ca bronchu), hyperkalciémia (následkom ektopickej tvorby paratyrínu), sy. neprimeranej sekrécie ADH (Schwartzov-Bartterov sy.), karcinoidný sy. (následkom ektopickej produkcie sérotonínu pri malobunkovom Ca bronchu).

K ďalším paraneoplastickým sy. patria neuromuskulárne poruchy (myopatie, periférne neuropatie, encefalomyelopatie), kožné prejavy (dermatomyozitída, acanthosis nigricans, zriedkavá hypertrichosis lanuginosa) a kardiovaskulárne prejavy (tromboflebitídy, trombózy a nebaktériové trombotické endokarditídy).

Dg. spočíva v rtg. vyšetrení, CT, bronchoskopii s cytol. vyšetrením a vyšetrení nádrovoých markerov.

Rtg. vyšetrenie sa rozoznáva centrálna, intermediárna a periférna forma. K dg. prispievajú laborat. a funkčné vyšetrenia pľúc.

Centrálna forma – nádor vychádza zo steny hlavných al. lobárnych bronchov, rastie endobronchiálne al. peribronchiálne, príp. prerastá do mediastína. Na rtg. snímke v AP projekcii je zväčšený al. zhustený jeden hilus al. jeho časť, zvyčajne horný al. dolný pól. Jeho neostrú vonkajšiu kontúru smerom do pľúcneho poľa tvoria jemné al. hrubšie pásikové tiene. Pri endobronchiálnom raste obturuje priesvit lobárneho al. hlavného bronchu a vyvoláva lobárnu, resp. alárnu atelektázu.

Presnejší obraz tieňového ložiska, zmien reliéfu veľkých bronchov, príp. metastaticky zväčšených hílových a bifurkačných lymfatických uzlín poskytuje tomografia.

Intermediárna forma – nádor vychádza zo segmentálnych bronchov. Na rtg. sa zisťuje segmentálna al. plurisegmentálna atelektáza ako difúzna infiltrácia postihnutého segmentu al. v uzlovitej forme (klinovité zatienenie s vrcholom smerujúcim k hilu a širokou bázou na periférii; pri neúplnej atelektáze periférna plášťová zóna ostáva transparentná).

Periférna forma – javí sa ako nepresné ohraničené bronchopneumonické ložisko al. homogénny okrúhly, ostro ohraničený tieň tvaru mince bez zmien v okolitom pľúcnom parenchýme a bez kalcifikácií. Niekedy bývajú jeho kontúry neostré, laločnaté al. ich tvoria jemné al. hrubšie pásikové výbežky do pľúcneho parenchýmu. Na tomogramoch sa na kontúre tieňa smerom k hilu zisťuje hrbolčeky, miskovité zárezy al. pruhové tiene a zárezy so stopkou k hilu (obraz jablka). Centrálná nekróza sa prejaví ako hrubostenná abscesová dutina s nepravidelnou hrboľatou vnútornou kontúrou (Joresova kaverna), do kt. v mieste bronchovaskulárnej stopky vyčnieva hrbolček nádorového uzla. Niekedy je stena dutiny tenkostenná, cystoidná.

Bronchoskopické vyšetrenie potvrdzuje dg. v 60 – 70 %, súčasné histologické vyšetrenie až v 95 % prípadov. Flexibilné bronchoskopy umožňujú kontrolovaný odber materiálu na bioptické vyšetrenie z periférnych bronchov pomocu kefky, výplachu, aspirácie al. transbronchiálnu biopsiu.

Cytol. vyšetrenie poskytuje pozit. nález malígnych buniek v 40 až 85 % prípadov; klamne pozit. výsledky sa získavajú v 2 – 3 % prípadov.

Bronchografia umožňuje dg. endobronchiálne rastúcich nádorov, kt. sa prejavia hrboľatými nerovnými obrysmi bronchiálnej steny. Parciálna obštrukcia sa znázorní ako nepravidelné zúženie bronchu, kompletná obštrukcia obrazom amputácie bronchu.

Na posúdenie operability a dfdg. iných ochorení sa používajú špeciálne rtg. metódy, ako je pľúcna angiografia (dg. embolizácie pľúcnice a anomálií pľúcneho riečiska), hrudníková aortografia (dg. aneuryzmy al. koarktácie aorty a pľúcnej sekvestrácie), selektívna bronchiálna artériografia (pomôže odhaliť príčinu hemoptýzy, vrodené anomálie pľúc, bronchopulmonálne anastomózy), flebografia hornej dutej žily (dg. sy. hornej dutej žily, nádorov mediastína), azygografia (dg. anomálií v. azygos), dg. pneumomediastínum (posúdenie operability nádorov predného a stredného mediastína).

Počítačová tomografia možňuje presnejšie zobraziť prim. nádorové ložisko a jeho vzťah k susedným štruktúram, najmä stene hrudníka, tracheobronchiálnemu stromu, pľúcnym cievam a mediastínu. Pres-nejšie zobrazuje aj zväčšené lymfatické uzliny (najmä v mediastinoskopii nedostupnej subkarinálnej oblasti) a umož- nenie dg. metastáz (napr. do mozgu a i. orgánov).

Na dg. bronchogénneho Ca sa používa aj pozit. gamagrafia pomocou rádionuklidu (67Ga), pomocou kt. sa dá zobraziť prim. nádor pľúc až v 80 % prípadov, ako aj metastázy do hilových a mediastinálnych lymfatických uzlín. Gamagrafické vyšetrenie mozgu, pečene a kostry je dôležité na zisťovanie metastáz (najmä pri malobunkovom Ca bronchu).

Pri podozrení na Ca bronchu a nejasnom výsledku cytol. vyšetrenia treba niekedy použiť chir. metódy, ako je mediastinoskopia (napr. parasternálna), perkutánna tenkoihlová aspiračná biopsia za skiasko-pickej al. sonografickej kontroly (vhodná najmä pri perifernej forme; Äbiopsia), príp. vykonať proba-tórnu torakotómiu.

K novším metódam patrí autofluorescencia pomocou systému LIFE (angl. Lung Imaging Fluorescence Endoscopy) a kombinácia bronchoskopie v bielom svetle (angl. White Light Bronchoscopy, WLB) s autofluorescenčnou bronchoskopiou (AFB), čím sa zvyšuje dg. citlivosť 2,6-krát. Týmto vyšetrením sa dajú dg. preneoplastické lézie a mikroinvazívne nádory.

Pri klasickej fluorescenčnej bronchoskopickej dg. sa využívajú hematoporfyrínové deriváty (HPd) aplikovaných pred vyšetrením i. v. Po inhalácii kys. 4-aminolevulovej 2–5 h pred vyšetrením sa zvyšuje obsah protoporfyrínu IX v malígnych a premalígnych bunkách. Vlastnosťou tejto látky je fluorescencia v červenej oblasti spektra po stimulácii modrým svetlom (390 – 430 nm).

V dg. stenóz bronchu sa skúša 3-rozmerná virtuálna bronchoskopická rekonštrukcia a animácia simuovaného intraluminálneho pohľadu počítačom až do 6. generácie bronchov, pričom sa stena bronchu zobrazuje v prirodzenej nepriehľadnej, ako aj transparentnej podobe, v kt. sa sledujú vzťahy nádorovej líňézie k koliu. Osvedčuje sa najmä pred implantáciou paliatívnych endoprotéz dýchacích ciest.

V dfdg. neurčitých solitárnych pľúcnych lézií sa používa pozitrónová emisná tomografia. Umožňuje identifikáciu lézií s Ů > 5 mm; menšie lézie sa touto metódou rozpoznať nedajú. Odporúča sa odoberať preto vzorky bronchiálnou lavážou, biopsiou a kefkovým sterom (biopsy + brush + wash, BBW). Bronchiálna laváž sa hodnotí len vtedy, keď je biopsia a kefkový ster negat.

Z laborat. nálezov býva zrýchlená sedimentácia krviniek, v pokročilých štádiách, najmä pri metastázach do kostnej drene anémia, príp. trombocytopénia; zriedka sa zisťuje polyglobúlia a trombocytóza. Počet leukocytov býva normálny, pozorovala sa však aj leukemoidná reakcia a eozinofília. Hodnoty fibrinogénu a a2-globulínov v sére bývajú zvýšené. Pri paraneoiplastických sy. sa zisťuje hyponatrémia, hypokaliémia, hyperkalciémia, pri metastázach do pečene a kostí zvýšená aktivita alkalickej a kyslej fosfatázy v sére. Pozit. býva skúmavkový test inhibície adherencie leukocytov (LAI-test).

K dg. Ca bronchu a určeniu jeho formy prispieva aj vyšetrenie nádorových markerov. Pri adenokarcinóme sa zisťujú zvýšené hodnoty CEA (asi v 80 % pokročilých a 40 % počiatočných štádií). Hodnoty > 25 ng/ml sú nepriaznivým prognostickým ukazovateľom, hodnoty > 50 ng/ml sú takmer vždy prejavom vzdialených metastáz. Pri sledovaní účinnosti th. korelujú so zmenami nádorovej masy (v 65 % prípadov so zvýšenými hodnotami pred th. a v polovici prípadov s ľahklo zvýšenými hodnotami). Vzostup hodnôt CEA v remisii je včasným ukazovateľom recidív v 65 % prípadov.

Markerom epidermoidných Ca pľúc je antigén skvamóznych karcinómov (SCCA), kt. zvýšené hodnoty produkuje asi 60 % neliečených pacientov. Hodnoty SCCA korelujú s rozsahom nádoru, v počiatočných štádiách sú zvýšené V 30 %, pri vzdialených metastázach až v 80 % prípadov. Monitorovanie hodnôt SCCA je citlivou metódou na hodnotenie účinnosti th.

Pri menej diferencovaných adenokarcinómoch, epidermoidných a veľkobunkových karcinómoch sa ako doplnkový marker používa tkanivový polypeptidový antigén (TPA). Jeho dg. špecifickosť je tu asi 90 %, dg. citlivosť asi 80 % (pri súčasnom vyšetrení CEA al. SCCA až 90 %). Špecifickosť uvedených markerov je 90 %.

V dg. malobunkových karcinómov pľúc sa osvedčuje vyšetrovanie neurónovo špecifickej enolázy (NSE), tymidínkinázy (TK) a CA 125. Hodnoty NSE (ref. h. 19 ng/ml, dg. citlivosť 23 %), ako produktu neuroendokrinných štruktúr, > 25 ng/ml sú asi v 65 % prípadoch Ca bronchu a asi 5 % pacientov s inými formami Ca bronchu a nemalígnymi ochoreniami pľúc. Zisťujú sa aj pri ovsovitom Ca bronchu (v počiatočných štádiách asi v 50 %, v pokročilých štádiách v 80 %). Nepriaznivým ukazovateľom sú hodnoty > 100 ng/ml; svedčia o prítomnosti vzdialených, najmä pečeňových a kost-ných metastáz. V prítomnosti mozgových metastáz treba sledovať NSE v likvore. Sledovanie NSE pred každou kúrou chemoterapie je citlivým ukazovateľom jej účinnosti. Vo väčšine prípadov sa hodnoty NSE po prvej kúre v prých 24 – 72 h prechodne zvýšia (surge phenomenon z angl. surge príboj, vzbúrenie, vzdutie), čo je prejavom lýzy a účinnosti th. Po ukončení th. sa v 80 % prípadoch upravujú, kým v prípade neúčinnosti th. zvýšené hodnoty NSE pretrvávajú al. sa len mierne znižujú. V remisii vzostup hodnôt NSE až o 3 – 4 mesiace predchádza relapsu.

TK v sére (ref. h. 3,8 U/l, dg. citlivosť 30 %) je ukazovateľiom proliferácie tkanív neepuitelového pôvodu. Vyšetruje sa pri malobunkových Ca pľúc.

CA 125 (ref. h. 150 U/ml, dg. citlivosť 26 %) je ukazovateľom poškodenia mezotelu pleury.

Uvedené markery nie sú vzhľadomn na nízku dg. citlivosť vhodné na skríning. Vysoké hodnoty NSE svedčia o možnosti Ca pľúc. Hodnoty markerov korelujú s rozsahom nádoru. Ich určovanie v 1-mes. intervaloch umožňujú hodnotiť odpoveď na th. a odhaliť príp. progresiu a recidívu.

Z ďalších markerov malobunkových bronchogénnych Ca sa uplatňuje kalcitonín (až v 60 % prípadov), ACTH, paratyrín a ADH. Tieto hormóny sú asi v 5–10 % príčinou paraneoplastických sy.

Vyšetrenie funkcie pľúc – má za cieľ: určiť operabilitu (schopnosť pacienta zniesť zákrok), identifikovať chorých s vysokým rizikom vzniku kardiorespiračnych komplikácií po operácii a odhadnúť funkciu zvyšného pľúcneho parenchýmu. Kardiopulmonálne rezervy možno posúdenie vyšetrením statických a dynamických pľúcnych objemov, hodnôt krvných plynov v pokoji a po záťaži spolu s posúdením EKG. Pri hraničných hodnotách funkčných testov treba vyšetrenie doplniť o ďalšie testy (bronchospirometrické, rádioizotopové vyšetrenie, príp. katetrizácia pľúcnice).

Orientačné hraničené hodnoty na určenie operability

Úsilná vitálna kapacita (FVC %)	< 50 %
Jednosekundová vitálna kapcita (FEV_1)	< 50 %
Podiel jednosekundovej vitálnej kapacity a vitálnej kapacity pľúc (FEV_1/VC)	< 50 %
Maximálna vôľová ventilácia (MVV)	< 50 %
Podiel reziduálneho objemu a totálnej kapacity pľúc RV/TLC	> 50 %
Difúzna kapacita pľúc pre CO (DLCO)	< 50 %

Dfdg. – **1.** benígne intrabronchiálne nádory s následnou bronchiálnou obštrukciou, **2.** karcinoid; **3.** kar-cinómy bronchiálnych žliaz; **4.** tbc. vnútrohrudných uzlín; **5.** lymfómy; **6.** sarkoidóza; **7.** baktériové, vírusové, mykotické a parazitárne ochorenia pľúc, vrátane abscesu; **8.** bronchiektázie; **9.** aneuryzma aorty**; 10.** prim. a sek. nádory mediastína.

Th. – riadi sa histol. typom nádoru a štádiom ochorenia. Úspech th. závisí od stupňa pokročilosti choroby v čase stanovenia dg. Veľkosť pomaly rastúceho adenokarcinómu sa zdvojnásobí asi za 180, epidermoidného za 100 a malobunkového za 33 d. Pomalšie rastúce typy (napr. epidermopidný) zle reagujú na chemoterapiu a rádioterapiu; najvhodnejšia je tu chir. th. Rýchlejšie rastúce typy (napr. malobunkový) v čase stanovenia dg. bývajú už zvyčajne diseminované, preto ich kuratívna chir. th. býva zriedka možná, dobre však reagujú na chemoterapiu a rádioterapiu.

Na stanovenie rozsahu nádoru slúži klasifikácia TNM. Nádor sa má verifikovať histologicky, ak sa histologicky neoverí, treba to uviesť. Rozsah nádoru sa určí klin., rádiografickým a endoskopickým vyšetrením.

Predliečebná klasifikácia TNM*

T	primárny nádor
Tis	preinvazívny karcinóm (carcinoma in situ)
T0	prim. nádor nedokázaný
T1	nádor < 3 cm obklopený pľúcami al. viscerálnou pleurou, pri bronchoskopii sa nezistí šírenie proximálne od lobárneho bronchu
T2	nádor > 3 cm obklopený pľúcami al. viscerálnou pleurou, pri bronchoskopii, kt. spolu s atelektázou al. obštrukčnou pneumonitídou zasahuje do oblasti hilu; pri bronchoskopii sa musia proximálne hranice

nádoru nachádzať > 2 cm od kariny; akákoľvek sprievodná atelektáza al. obštrukčná pneumonitída musí postihovať menej ako jednu stranu pľúc a nesmie sa vyskytovať nijaký pleurálny výpotok

T3 nádor akejkoľvek veľkosti s priamym šírením do okolitých štruktúr, ako je stena hrudníka, bránica al. mediastínum s príslušnými orgánmi, ďalej nádor, ktorý sa pri bronchoskopii nachádza < 2 cm distálne od kariny, al. nádor spojený s atelektázou al. obštrukčnou pneumonitídou celých pľúc, príp. pleurálnym výpotkom

TX nádor dokázaný nálezom malígnych buniek v bronchopulmonálnom sekréte, ale nie rtg. al. bronchoskopicky

N regionálne lymfatické uzliny

N0 postihnutie regionálnych lymfatických uzlín sa nedá dokázať

N1 postihnutie peribronchiálnych al. homolaterál. hilových lymfat. uzlín (spolu s priamym šírením prim. nádoru)

N2 postihnutie regionálnych lymfatických uzlín

NX nemožno splniť min. požiadavky na určenie stavu regionálnych lymfatických uzlín

M vzdialené metastázy

M0 nie sú príznaky vzdialených metastáz

M1 sú príznaky vzdialených metastáz

MX nemožno splniť min. požiadavky na určenie výskytu vzdialených metastáz

Pooperačná histopatologická klasifikácia pTNM*

pT prim. nádor

G histopatologický stupeň bunkovej diferenciácie (grading)

G1 vysoký stupeň diferenciácie

G2 stredný stupeň diferenciácie

G3 nízky stupeň diferenciácie al. nediferencovaný

GX stupeň diferenciácie sa nedá určiť

pN meastázy do regionálnych uzlín

pM vzdialené metastázy

Klasifikácia karcinómu pľúc

Štátium				5-ročné prežitie (%)
Okultný karcinóm	TX	N0	M0	
Štádium I	T1–2	N0	M0	57 – 75
Štádium II	T1–2	N1	M0	38 – 52
Štádium IIIa	T3	N0	M0	50 – 56
	T3	N1	M0	29 – 41
	T1 – 3	N2	M0	0 – 26
IIIb	T4	N0 – 3	M0	0 – 8
	T1 – 4	N3	M0	
Štádium IV	T1 – 4	N1 – 3	M1	0

*T – tumor (rozsah prim. nádoru), N – nodulus (postihnutie regionálnych vnútrohrudníkových lymfatických uzlín), M – metastase (výskyt vzdialených metastáz)

Th. Ca bronchov môže byť kuratívna (resekcia pľúc), paliatívna (chir., rádioterapia, chemoterapia, príp. imunoterapia) a podporná (symptomatická).

Chir. th. – najefektívnejšou chir. th. je resekciia pľúc s lymfadenektómiou. Podľa rozsahu a spôsobu sa rozlišuje niekoľko typov pľúcnych resekcií: **1.** anat. resekčné výkony (pneumonektómia, lobektómia, bilobektómia, segmentová resekcia a resekcia pľúc s bronchoplastikou); **2.** neanat. klinovitá resekcia (vo vybraných prípadoch). Výkon sa uskutočňuje klasickou, dobre prístupnou torakotómiou (najčastejšie posterolaterálnou), kt. sa dá použiť v každom prípade, al. novšie

pomocou miniinvazívnej endo-skopickej techniky. Sternotómia sprístupňuje vyšetrenie a operáciu obidvoch pľúcnych krídel v jednej etape. Používa sa na odstraňovanie obojstranných pľúcnych metastáz, ako aj na resekcie pľúc.

Kombinovaná miniinvazívna metóda umožňuje anat. resekciu pľúc od lobektómie po pneumonektómiu. Používa sa pritom otvorená 8 cm dlhá torakotómia s endoskopickou technikou. Bez kamery a svetelného zdroja je nemožná orientácia v operačnom poli. Metóda je vhodná najmä pre nezhubné ochorenia, umožňuje však dokonalú lymfadenektómiu len pomocou torakoskopie a videoasistovanej metódy. Dá sa ňou vykonať aj plošná disekcia mediastínových lymfatických uzlín. Lobektómia sa ňou vykonáva len pri periférne uložených nádoroch. Endoskopická miniinvazívna technika sa pri Ca pľúc hodí len na dg. účely.

O radikálnej operácii sa hovorí, keď sa vykonala kompletne a kuratívne. To sa zistí až histol. vyšetre-ním vzorky pľúc a lkymfatických uzlín. Za paliatívny sa pokladá výkon uskutočnený menej kompletne a menej kuratívne.

Podľa výsledku histol. vyšetrenia sa rozlišujú 3 typy pľúcnych resekcií pre bronchogénny Ca: **1.** kompletná resekcia – okraje pľúcneho parenchýmu vrátane bronchu sú vzdialené > 2 cm od nádoru; hilové uzliny nie sú nádorovo infiltrované; **2.** semikompletná resekcia – vzdialenosť medzi okrajom zdravých pľúc a nádorom je < 2 cm a priľahlé lymfatické uzliny sú infiltrované; **3.** nekompletná resekcia – v okrajoch preparátu sa dokáže nádor. Ide o nedostatočne vykonanú operáciu. Takejto situácii sa možno vyhnúť len peroperačnou biopsiou okraja resekovaného bronchui a priľahlého pľúcneho tkaniva.

Operačná mortalita závisí od rozsahu resekcie, veku a celkového stavu pacienta. Pri lobektómii je 1 až 4 %, pri pneumonektómii 5 – 12 %. Operabilných býva však iba 15 – 25 % pacientov.

Kuratívna resekcia pľúc je indikovaná u pacientov s nemalobunkovým karcinómom v I. a II. štádiu a u vybraných pacientov v III. štádiu s nádorom ohraničeným na hemitorax, u kt. je resekcia pľúc ešte technicky možná.

Absol. kontraindikácie resekcie pľúc sú: **1.** vzdialené metastázy do pečene, kostí, CNS a i. extratorakálnych orgánov; **2.** paréza n. recurrens al. n. phrenicus; **3.** infiltrácia ezofágu; **4.** sy. hornej dutej žily; **5.** Pancoastov nádor s inváziou do steny hrudníka, lýzou rebier al. Hornerovým sy.; **6.** pretrvávajúci al. recidivujúci malígny pleurálny výpotok; **7.** invázia trachey, rozšírenie a fixácia kariny pri bifurkácii trachey (obidva nálezy zistené pri brochoskopii); **8.** rtg. nález obojstranného zväčšenia mediastinál-nych lymfatických uzlín; **9.** súčasný výskyt závažného kardiovaskulárneho, hepatálneho al. renálneho ochorenia; **10.** významne zníženie kardiopulmonálnych funkcií.

Relat. kontrandikácie resekcie pľúc sú: **1.** vek > 70 r.; **2.** lokálna invázia steny hrudníka; **3.** Pancoastov nádor; **4.** pozit. mediastinoskopia; **5.** pleurálny výpotok bez pozit. výsledku bioptického al. cytol. vyšetrenia.

Vzhľadom na relat. neskorú dg. sa na operáciu dosáva len ~ 10 % pacientov. U neoperovaných pacientov prežíva 5 r. ~ 30 %, v I. a II. štádiu ~ 50 %.

Rádioterapia – je indikovaná pred chemoterapiou v prípadoch, kde neprichádza do úvahy chir. výkon, a to pri Ca bronchov I. a II. štádia a vo vybraných prípadoch II. štádia bez vzdialených metastáz. Pri radikálnej rádioterapii sa aplikuje plná dávka 50 – 60 Gy (5000 – 6000 rad) v priebehu 5 – 6 týžd. do chorobného ložiska a mediastína. Paliatívna rádioterapia je indikovaná pri lobárnej al. alárnej atelektá-ze, dysfágii, sy. hornej dutej žily, bolestiach vyvolanmých prerastaním nádoru na pohrudnicu (rebrá, stavce), metastázach do mozgu, recidivujúcom malom hemoptoe a recidíve po chir. th.

Kontraindikáciou rádioterapie je rozpad nádoru, malígny pleurálny výpotok, masívne hemoptoe, celkový zlý stav chorého, vysoký vek, generalizácia nádoru, aktívna tbc pľúc a útlm hemopoézy.

Najcitlivejší na rádioterapiu je malobunkový a veľkobunkový Ca, ďalej epidermoidný karcinóm a najmenej citlivý je adenokarcinóm.

Rok po rádioterapii prežíva asi 25 %, 2 r. 10 % a 5 r. 5 % pacientov. Účinnosť rádioterapie možno zvýšiť prídavnou chemoterapiou.

Chemoterapia – má len paliatívny. Má byť intermitentná, dlhodobá a kombinovaná. Používa sa pri malobunkovom Ca po rádioterapii, u pacientov s pooperačnou reziduálnou chorobou, pri sy. hornej dutej žily a malígnom pleurálnom výpotku.

Kontraindikovaní sú pacienti > 75 r., v preterminálnom štádiu, pri nezvládnuteľnej infekcii, útlme hemopoézy, hepatopatiách a nefropatiách a keď sa dg. nepotvrdila biopticky ani cytologicky.

Pri malobunkovom Ca bronchov sa používajú tieto kombinácie cytostatík:

ACE: doxorubicín 45 mg/m^2 i. v. 1. d + cyklofosfamid 1 g/m^2 i. v. 1. d + etopozid 50 mg/m^2 i. v. 1. d; cyklus sa opakuje po 3 – 4 týžd.

CAV: cyklofosfamid 1 g/m^2 i. v. 1. d + doxorubicín 50 mg/m^2 i. v. 1. d + vinkristín 1,4 mg/m^2 i. v. 1. d; cyklus sa opakuje po 3 týžd.

CCM: cyklofosfamid 1 g/m^2 i.v. 1. d + CCNU 100 mg/m^2 p. o. 1. d + metotrexát 15 mg/m^2 i. v. 2-krát/týžd.;cyklus sa opakuje raz/6týžd.

CE: karboplatina 300 mg/m^2 i. v. 1. d + etopozid 100 mg/m^2 i. v. 1. – 3. d; cyklus sa opakuje po 4 týžd.

CVPM: cyklofosfamid 45 mg/m^2 i. v. 1. a 8. d + vinkristín 1,4 mg/m^2 i. v. 1. a 8. d + prokarbazín 100 mg/m^2 p. o. 1.–14. d + metotrexát 10 mg/m2 p. o. 1., 5., 9. a 13. d. Prestávka v th. je 15. až 28. d.

ICE: ifosfamid 5 g/m^2 kontinuálnou i.v. infúziou/d + mesna + karboplatina 400 mg/m^2 i. v. 1. d; cyklus sa opakuje po 4 týžd.

EP: etopozid 120 mg/m^2 i. v. 1. – 3. d + cisplatina 60 mg/m^2 i. v. 1. d; cyklus sa opakuje po 3 týžd.

ICE: ifosfamid 5 mg/m^2 kontinuálnou i. v. infúziou/d + mesna + karboplatina 400 mg/m^2 i. v. 1. d + etopozid 100 mg/m^2 i. v. 1. d; cyklus sa opakuje po 4 týžd.

Pri *nemalobunkovom Ca pľúc* sa používajú tieto kombinácie cytostatík:

MVP: mitomycín C 10 mg/m^2 i. v. 1. d + vinblastín 6 mg/m^2 i.v. 1. d + cisplatina 40 mg/m^2 i. v. 1. d; cyklus sa opakuje každé 3 týžd.

MVP: mitomycín C 10 mg/m^2 i. v. 1. d + vinblastín 6 mg/m^2 i. v. 1. d + cisplatina 40 mg/m^2 i. v. 1. d; cyklus sa opakuje každé 3 týžd.

PE: cisplatina 80 mg/m^2 i. v. 1. d + etopozid 80 mg/m^2 i. v. 1. – 3. d; cyklus sa podá raz/3 týžd.

PP: paklitaxel 135 mg/m^2 i. v. 1. d v kontinuálnej 3-h infúzii + cisplatina 75 mg/m^2 i. v. 2. d; cyklus sa opakuje o 3 týžd.

PV: cisplatina 120 mg/m^2 i. v. 1. d + vinblastín 0,2 mg/kg i. v. 1. d; cyklus sa opakuje o 4 týžd.

VrP: vinorelbín 30 mg/m^2 i. v/týžd. + cisplatina 20 mg/m^2 i. v. 1. a 29. d; potom raz/6týžd.

Pri malobunkovom Ca bronchov sa preferuje rádioterapia, po kt. ako fakultatívny postup nasleduje aplikácia 8 cyklov chemoterapie v 28-d intervaloch príp. ďalších 4 – 8 cyklov v 56-d intervaloch.

Pri adenokarcinóme a epidermoidnom Ca bronchov sa paliatívne aplikuje kombinácia TS-160 (4 mg/m^2 i. v. 1. a 8. d) + metotrexát (10 mg/m^2 p. o. 1., 5., 9. a 13. d) + prokarbazín (100 mg/m^2 p. o. 1. až 14. d); prestávka je 15. – 28. d.

Pri sy. hornej dutej žily sa indikuje chemoterapia pred rádioterapiou. Aplikuje sa TS-160 (3 mg/m^2 i. v. 1., 2. a 3. d) al. cyklofosfamid (600 mg/m^2 i. v. 1. a 2. d) spolu s hydrokortizónom 2-krát 5 mg i. m. a diuretikami.

Pri malígnom pleurál. výpotku sa podáva intrapleurálne TS-160 (10 – 15 mg v intervale 7 – 14 d).

Imunoterapia – reziduálnu chorobu po resekcii pľúc priaznivo ovplyvňuje podávanie BCG. Istý antineoplastický účinok sa zistil aj po aplikácii syntetického anthelmintika Levamisolu (2,5 mg/kg 2 d po sebe v týždni), kt. pôsobí pp. ako imunomodulátor.

Podporná th. je súčasťou chir., th., rádioterapie a chemoterapie, ako aj komplexnej th. komplikácií (infekcií, výpotkov, sy. hornej dutej žily, hemoptoe a respiračnej insuficiencie).

Päťročné prežitie od stanovenia dg. je asi 10 %, po resekcii 20 – 40 %, resp. pri prognostiky najhoršom malobunkovom anaplastickom type 10 – 25 %.

C37 Zhubný nádor týmusu

		Abs.	%	Rel.	WSR		Abs.	%	Rel.	WSR
Incidencia r. 2002:	♂	7	0,1	0,3/10^5	0,2	♀	4	0	0,1	0,1

C38 Zhubný nádor srdca, medzipľúcia (mediastína) a pohrudnice

		Abs.	%	Rel.	WSR		Abs.	%	Rel.	WSR
Incidencia r. 2002:	♂	30	1,1	1,0/10^5	1,0	♀	12	0,1	0,4	0,2

	Nezahŕňa: mezotelióm (C45.–)
C38.0	Srdce
	Osrdcovník
	Nezahŕňa: veľké cievy (C49.3)
C38.1	Predné medzipľúcie
C38.2	Zadné medzipľúcie
C38.3	Nešpecifikovaná časť medzipľúcia
C38.4	Pohrudnica
C38.8	Presahujúca lézia srdca, medzipľúcia a pohrudnice

Nádory týmusu sa označujú ako ***tymómy***. Môžu byť benígne (lipotymóm, benígny tymóm) a malígne. Zväčša prebiehajú asymptomaticky, niekedy s myasténiou al. príznakmi z tlaku na orgány horného mediastína. Malígne tymómy vyvolávajú často sy. hornej dutej žily. Niekedy sa združujú s agamaglo-bulinémiou, anémiou a Cushingovým sy.

Dg. sa opiera o rtg obraz nádoru lokalizovaného v prednom hornom mediastíne Citlivejšou metódou je CT. Dfdg. treba odlíšiť hyperpláziu týmusu (aj tú môže sprevádzať myasténia), retrosternálnu strumu, heteroplastické dyz-embryómy a aneuryzmu aorty. Th. je chir., príp. sa aplikuje aktinoterapia.

C39 Zhub. nádor iných a nepresne urč. miest dých. sústavy a vnútrohrudníkových orgánov

		Abs.	%	Rel.	WSR		Abs.	%	Rel.	WSR
Incidencia r. 2002:	♂	3	0	0,1/10^5	0,1	♀	–	–	–	–

Nezahŕňa: vnútrohrudníkový NS (C76.1)

• hrudníkový NS (C76.1)

C39.0 Nešpecifikovaná časť horných dýchacích ciest

C39.8 Presahujúca lézia dýchacích a vnútrohrudníkových orgánov

Zhubný nádor dýchacích a vnútrohrudníkových orgánov, kt. miesto vzniku nemožno zatriediť pod žiadnu z položiek C30 až C39.0

C39.9 Nepresne určené lokalizácie v dýchacej sústave

Dýchacie orgány NS

C 40 – C 41 Zhubné nádory kosti a kĺbovej chrupky

Nezahŕňa: kostnú dreň NS (C96.7)

• synoviálnu membránu (C49.–)

C40 Zhubný nádor kosti a kĺbovej chrupky končatín

		Abs.	%	Rel.	WSR		Abs.	%	Rel.	WSR
Incidencia r. 2002:	♂	16	0,1	$0,6/10^5$	0,6	♀	6	0,1	1,2	0,3

C40.0 Lopatka a dlhé kosti hornej končatiny

C40.1 Krátke kosti hornej končatiny

C40.2 Dlhé kosti dolnej končatiny

C40.3 Krátke kosti dolnej končatiny

C40.8 Presahujúca lézia kosti a kĺbovej chrupky končatín

C40.9 Nešpecifikovaná kosť a kĺbová chrupka končatiny

C41 Zhubný nádor kosti a kĺbovej chrupky iných a nešpecifikovaných lokalizácií

		Abs.	%	Rel.	WSR		Abs.	%	Rel.	WSR
Incidencia r. 2002:	♂	8	0,1	$0,3/10^5$	0,3	♀	8	0,1	0,3	0,3

Nezahŕňa: • kosti končatín (C40.–)

• chrupku

• ucha (C49.0)

• hrtana (C32.3)

• končatín (C40.–)

• nosa (C30.0–)

C41.0 Kosti lebky a tváre

Čeľusť – maxilla

Karcinóm čeľuste – *carcinoma maxillae,* na ďasnovom výbežku sa javí ako vred al. ružový, zrnitý, krváca-júci tvar, kt. podmieňuje kývavosť zubov.

Ca očnice – carcinoma orbitae

Nezahŕňa: • karcinóm akéhokoľvek typu okrem intraoseálneho a odontogénneho karcinómu

• čeľustnej dutiny (C31.0)

• horného ďasna (C03.0)

• dolného ďasna (sánky) (C41.1)

Nádory očnice – sú dosť časté, môžu byť benígne a malígne. K *benígnym nádorom* patria fibrómy, osteómy, lymfómy, lymfangiómy a angiómy. Nie sú zriedkavé ani dermoidné cysty s rozličným obsahom a adenómy, kt. vychádzajú zo slznej žľazy.

Malígne nádory očnice zahrňujú sarkómy, z kt. sa podľa pôvodu vyskytujú fibrosarkómy, lymfosarkómy, myxosarkómy a endoteliómy. Prim. karcinómy sú ojedinelé, z nich sa najčastejšie vyskytujú adenokarcinómy, kt. vychádzajú zo slznej žľazy. Tie sú relat. benígne. Môže sa vyskytovať aj metastatický karcinóm.

Malé nádory nemusia vyvolávať klin. príznaky. Pri ďalšom raste nádoru sa zjavuje diplopia a skoro súčasne dislokácia bulbu spojená s protrúziou a obmedzená pohyblivosť bulbu. Vízus môže byť dlho neporušený.

Dg. – stanovuje sa pomocou rtg, izotopov, echokardiografie a CT. Predoperačne sa vykonáva biopsia, kt. je často rozhodujúca pre th.

Th. – benígne nádory sa extirpujú, pri malígnych treba často exenterovať očnicu. Endoteliómy dobre reagujú na aktinoterapiu. Cytostatiká prichádzajú do úvahy ako druhoradé lieky.

C41 Karcinóm sánky – *carcinoma mandibulae* sa prim. zjavuje na alveolovom výbežku ako sliznicový vred al. karfiolovitý výrastok. Na rtg snímke je okrajová deštrukcia kosti. Zriedkavý centrálny karcinóm a metastatázy sa prejavia bolesťami zubov, parestéziami brady, zdurením sánky a deštrukčnými ložiskami na rtg snímke.

Zahŕňa: Kosť dolného ďasna
Nezahŕňa: • karcinóm akéhokoľvek typu okrem intraoseálneho a odontogénneho karcinómu
• ďasna NS (C03.9)
• dolného ďasna (C03.1)
• čeľuste – horného ďasna (C41.0)
C41.2 Chrbtica
Nezahŕňa: krížovú kosť a kostrč (C41.4)
C41.3 Rebrá, mostík a kľúčna kosť
C41.4 Panvové kosti, krížová kosť a kostrč
C41. 8 Presahujúce lézie kosti a kĺbovej chrupky

Zhubný nádor kosti a kĺbovej chrupky, ktorého miesto vzniku nemožno zatriediť do žiadnej z položiek C40 – C41.4

C41.9 Nešpecifikovaná kosť a kĺbová chrupka

Najčastejšie kostné nádory sú osteosarkómy a Ewingov sarkóm.

Ostesarkómy sa manifestujú zväčšením kostí a patol. fraktúrami, pri Ewingovom sarkóme je častá bolesť.

Dg. sa stanovuje podobne ako pri sarkómoch mäkkých tkanív (C49). Pred biopsiou pozodozrivého útvaru sa má pacient odoslať na špecializované pracovisko, kde sa určí štádium nádoru. V niekt. prípadoch sa dá dg. určiť punkčnou biopsiou.

Chir. th. pozostáva z amputácie al. operáciou so zachovaním končatiny (býva úspešnejšia na hornej končatine). Výskyt lokálnych recidív a prežitie je rovnaké. Rádioterapia sa pred operáciou neindikuje, pretože osteosarkóm je rádiorezistentný. Pooperačné ožiarenie je o niečo úspešnejšie. Adjuvantná chemopterapia predlžuje prežitie. Podávajú sa kombinácie vysokých dávok aktinomycínu D, bleomy-cínu, cisplatiny, cyklofosfamidu, doxorubicínu a metotrexátu. Pri osteosarkómoch je účinný aj ifosfamid. Pooperačná adjuvantná chemoterapia dosahuje 2 – 5-r. bezrelapsové prežitie v 60 – 65 % prípadov, bez adjuvantnej chemoterapie prežíva rovnaký čas len 20 – 40 % pacientov. Predoperačná chemoterapia u niekt. pacientov výrazne zmenší nádor Ak sa dosiahne nekróza > 90 % nádorových buniek, zníži sa výskyt lokálnych recidív a zlepší prežitie. Pri osteosarkóme s kompletne resekovateľ-nými pľúcnymi metastázami možno vyliečiť 20 – 40 % pacientov. Chemoterapia aplikovaná počas adjuvantnej chemoterapie môže byť efektívna pri relapse, ak interval medzi ukončením adjuvantnej chemoterapie a relapsom je > 6 mes. Pri pokročilej chorobe je najúčinnejší doxorubicín, cisplatina, ifosfamid a vysoké dávky metotrexátu s leukovorínom. Účinnosť ostatných chemoterapeutík je výrazne nižšia.

Ewingov sarkóm sa vyskytuje u detí a dospievajúcich, u dospelých je zriedkavý, Prejavuje sa bolesťou postihnutých kostí, zvýšenou teplotou, anorexiou, chudnutím a slabosťou. Z postihnutých kostí sa šíri do kostnej drene a i. kostí, pľúc a okolitých mäkkých tkanív. Chir. th. odstráni postihnutú kosť, rádioterapia dávkou 60 Gy vsunutá medzi 3. a 4. cyklus chemoterapie zníži pravdepodbnosť lokálneho relapsu. Najúčinnejšia je kombinácia VACA (vinkristín, aktinomycín D, cyklofosfamid a doxorubicín) striedaná s komnináciou ifosfamidu a etopozidu. Pri lokalizovanom nádore je th. úspešná v 60 %, pri metastatickej chorobe < 1/3 prípadov.

C43 – C44 Melanóm a iné zhubné nádory kože

C43 Malígny melanóm (MM) kože

		Abs.	%	Rel.	WSR		Abs.	%	Rel.	WSR
Incidencia r. 2002:	♂	231	2,0	$8,8/10^5$	7,2	♀	279	2,5	10,1	7,2

	Zahŕňa: morfologické kódy M872 – M879 s kódom správania/3
	Nezahŕňa: MM kože pohlavných orgánov
	(C51 – C52, C60.–, C63.–)
C43.0	MMpery
	Nezahŕňa: jasnočervený okraj pery (C00.0 – .2)
C43.1	MM mihalnice vrátane kútika
C43.2	MM ucha a vonkajšieho zvukovodu
C43.3	MM iných a nešpecifikovaných častí tváre
C43.4	MM vlasatej časti hlavy a krku
C43.5	MM melanóm trupu
	Análny(a)
	• okraj
	• koža
	Perianálna koža
	Koža prsníka
	Nezahŕňa: anus NS (C21.0)
C43.6	MM hornej končatiny vrátane pleca
C43.7	MM dolnej končatiny vrátane bedra
C43.8	Presahujúci MM kože
C43.9	Nešpecifikovaný MM kože
	Melanóm (malígny) NS

Melanoblastóm – malígny melanóm, MM, je zhubný nádor neuroektodermového melanocytového pôvodu. Môže vzniknúť malignizáciou benígneho pigmentového névu (najmä s junkčnou zónou aktivity – junkčný a zmiešaný pigmentový névus), a to väčšinou po traumatizácii. Malignizácia sa môže zjaviť v každom veku a v každej lokalizácii. K jej príznakom patria najmä zmeny veľkosti névu, krvácanie, exulceráciu a zmeny pigmentácie. MM môže vzniknúť aj de novo.

MM vzniká takmer vždy na mieste junkčnej zóny. V začiatočných štádiách (melanoma incipiens) nastáva prioliferácia a aktivácia melanocytov. Proliferované melanocyty sú veľmi polymorčfné, šíria sa jednotlivo al. v postupne sa zväčšujúcich hniezdach. Môžu mať kuboidálny, polygonálny tvar s ostro vyznačenými hranicami cytoplazmy (pripomínajú epitel) al. vretenovitý tvar. Niekedy sa zisťujú obrovské viacjadrové bunky. Obyčajne sú prítomné početné mitózy vrátane patol. Častá je zápalová reakcia. Tvorba melanínu v astrocytoch je zachovaná, avšak kolíše od nulovej (amelanotický melanoblastóm) po masívnu, a to aj na rôznych miestach toho istého nádoru. Niekedy možno zdanlivo chýbajúci melanín dokázať špeciálnymi striebriacimi impregnačnými metódami.

Rozoznávajú sa 3 formy MM kože:

• *Superficiálny* (povrchový) MM, v kt. sa melanocyty dlhší čas nevyskytujú len v epiderme, roztrúsené vo všetkých vrstvách epidermy. Len neskôr začínajú prenikať do kória.

• Melanóm *z malígneho lentiga* (z Dubreuilhovej prekanceróznej melanózy) charakterizujú roztrúsené melanocyty ln v bazálnej vrstve epidermy, ako je to pri tejto prekanceróze. Na rozdiel od nej je vyäčšia atypia buniek a neskôr aj prekikanie do kória.

• *Nodulárny melanóm* nie je plochý ako predošlé, ale má uzlovitý tvar. Z miesta dermato-epidermovej junkcie invaduje do eopidermy aj do kória.

Pri biopsii sa udáva aj hĺbka infiltrácie v mm (Breslowov údaj), kt. má prognostický význam.

MM sa vyskytuje v každom veku, ale len zriedka pred pubertou. Môžu vznikať na ktoromkoľvek mieste kože, ale aj v oku, očnej spojovke a inde (nos, ústna dutina, bronchus, meningy a i.). Je to veľmi zhubný nádor, metastázy sú mnohopočetné a často dosahujú veľké rozmery. MM trupu generalizujú rýchlejšie ako končatín a tváre. Masívna generalizácia môže byť príčinou melanínúrie.

MM je najčastejšie lokalizovaný na chrbte a dolných končatinách u žien. Charakterizuje ho asymetria lézie, neostré, nepravidelné okraje, nehomogénne sfarbenie kože, kt. môže byť čiernomodrá, hnedá, ružová až biela. Priemer lézie je obyčajne > 6 mm. Pacienti udávajú často zmenu névu (veľkosť farba). Najčastejšie je povrchovo sa šíriaci MM (70 %), menej častý je nodulárny melanóm, lentigo maligna a akrálny lentiginózny melanóm (lokalizovaný na dlaniach, stupajach a nechtových ložiskách). Okrem hrúbky je najdôležitejším prognostickým faktorom počet lymfocytov infiltrujúcich nádor, mitotický index, regresia nádoru, lokalizácia, pohlavie, ulcerácia nádoru a prítomnosť satelitných lézií.

Určenie štádia malígneho melanómu podľa AJCC (American Joint Committee on Cancer) podľa systému TNM a hrúbky melanómu

Štádium	Kritériá	5-r prežitie
IA	Lokalizovaný melanóm > 0,75 mm al. úroveň II (T1N0M0)	95
IB	Lokalizovaný melanóm 0,76–1,5 mm al. úroveň III (T2N0M0)	90
IIA	Lokalizovaný melanóm > 1,5–4 mm al. úroveň V (T3N0M0)	80
IIB	Lokalizovaný melanóm, < 4 mm al. úroveň V /T4N0M0)	70
III	Limitované uzlinové metastázy postihujúce iba jednu lymfat. oblasť	25
	al. < 5 tranzitných metastáz bez metastáz v uzlinách (hocijaké T, N, M0)	
IV	Pokročilé regionálne metastázy (hocijaké T, N2, M0)	20
	al. každý pacient s metastázami v koži a podkoží (M1)	10
	al. vo vnútorných orgánoch (M2)	<5

Závislosť prežitia od hrúbky melanómu

Hrúbka (mm)	5-r prežitie (%)
< 0,85	99
0,85 – 1,69	94
1,7 – 3,65	78
> 3,65	42

Malígny melanóm oka má niekoľko foriem so stúpajúcou malignitou:

• *Vretenovitobunkový typ A* – pozostáva z vretenovitých buniek, kt. sú uniformné, majú málo cyto-plazmy a kondenzované jadro bez jadierka.

• *Vretenovitobunkoívý typ B* – skladá sa z väčších buniek, kt. majú viac cytoplazmy a nukleoly.

• *Epiteloidný typ* – pozostáva z polygonálnych buniek, kt. pripomínajú epitel.

• *Zmiešaný typ* – ide o kombináciu vretenovitobunkového typu B a epiteloidného typu.

• *Fascikulárny typ* – má vretenovité bunky typu B palisádovito usporiadané v skupinách, niekedy vzniká až dojem adenokarcinómu.

Th. malígneho melanónu

Prim. kožná lézia – odstráni sa chir. po starostlivom vyšetrení kože lymfatických uzlín a orgánov, v kt. by mohli byť vzdialené metastázy. Biopsia je excízna, zahrňuje okraj okolo lézie, kt. je 1 cm pri lézii hrubej < 1 mm, pri hrúbke lézie 1 – 4 mm je okraj 2 cm a pri hrúbke > 4 mm je okraj 3 cm. Každú excidovanú léziu MM musí vyšetriť skúsený histopatológ. Po operácii sa pacient sleduje 1. r. v 3-mes. intervaloch , 2. r. trikrát, ďalšie 2 r. raz/6 mes. a neskôr raz/r. Pri vyšetrení sa pátra po lokálnej recidíve, nových prim. melanómoch, metastázach v regionálnych uzlinách a vzdialenejších metastázach (rtg snímka hrudníka, hepatálne testy, LD, USG pečene). Dôležité je samovyšetrovanie kože pacientom, ako aj prevencia nových melanómov.

Regionálne uzliny – excidujú sa pri metastatickom postihnutí (terapeutická lymfadenektómia) al. profylakticky (profylaktická lymfadenektómia). Pri th. výkone 1/4 prípadov prežije 10 r. Výsledky sú lepšie, čím menej je postihnutých lymfatických uzlín. Profylaktická lymfadenektómia je úspešná len pri hrúbke MM 1– 4 mm. Vykonáva sa aj pri mikroskopickej infiltrácii sentinelovej (spádovej) lymfatickej uzliny prim. MM.

Adjuvantná th. po operácii – podáva interferón 3 mil. j. s. c. 3-krát/týžd. počas 18 mes.. Osvedčuje sa aj aplikácia melanómových vakcín (aktívna imunoterapia).

Regionálna perfúzia končatín cytostatikami – aplikuje sa melfalán a imunomodulátory (faktor nekrotizujúci nádory, interferón g), príp. v kombinácii s hypertermiou, čím sa dosahuje 80 – 90 % remisí vrátane kompletných, ale bez predĺženia prežitia.

Metastatický melanóm s postihnutím lymfatických uzlín, pľúc, pečene, kože, GIT a CNS má zlú prognózu. Súčasne th. je schopná indukovať parciálne a zriedkavo aj kompletné remisie. Cytostatiká sú veľmi účinné, najčastejšie sa používa dakarbazín, kt. dosahuje > 20 % remisií. Iné účinné cytostatiká sú cisplatina, karmustín, taxol a tamoxifén. Interferón dosahuje ~ 16 % remisií pri pokročilom MM. Najúčinnejší je pri malých nádoroch. Interleukín 2 (IL-2) je účinný pri samostatnom podaní al. v kom-binácii so zabíjačmi aktivovanými lymfokínom (bunky LAK). Niekt. kombinácia dosahujú 55–75 % remisií, najúčinnejšia je alternácia chemoterapie (kombinácia cisplatina + dakarbazín + vinblastín) a imunoterapie (IL-2 + interferón), kt. dosahuje remisiu v 2/3 prípadov s metastatickým MM. Imuno-terapie nie je účinná pri metastázach v CNS. Časť pacientov s kompletnou remisiou po th. imunomo-dulátormi dlhodobo prežíva.

Liečebné schémy používané pri malígnom melanóme

BOLD: bleomycín 15 mg i. v. 1. a 4. d + vinkristín 1 mg/m^2 i. v. 1. a 5. d + lomustín 80 mg/m^2 p. o. 1. d + dakarbazín 200 mg/m^2 i. v. 1. a 5. d; cyklus sa opakuje raz/4 týžd.

DDP-DTIC-VBL/IL-2–IFN□: cisplatina 20 mg/m^2 i. v. 2.–5. d + dakarbazín 800 mg/m^2 i. v. 1. d + vinblastín 1,6 mg/m^2 i. v. 1. – 5. d + IL-2 9 mil. j./m^2 v kontinuálnej infúzii i. v. 6. – 10. a 7. – 21. d + INFγ □5 mil. j. i. m. 6. – 10. a 17. – 21. d; cyklus sa opakuje raz/3 týžd.

DDP + IL-2 + IFN: cisplatina 100 mg/m^2 i. v. 1. d + IL-2 18 mil. j. v kontinuálnej i. v. infúzii 3. – 6., 17. až 21. d + IFN□ 9-krát 10^9 j. 3-krát/týžd.; cyklus sa opakuje raz/4 týžd.

DTIC: dakarbazín 250 mg/m^2 i. v. 1. – 5. d; cyklus a opakuje raz/3 týžd.

IFN: interferón□□ 3 mil. j. s. c. 3-krát/týžd.; v th. sa pokračuje do progresie.

VDP: vinblastín 5 mg/m^2 i. v. 1. a 2. d + dakarbazín 150 mg/m^2 i. v. 1. – 5. d + cisplatina 75 mg/m^2 i. v. 5. d; cyklus sa opakuje raz/21 – 28 d.

C44 Iné zhubné nádory kože

		Abs.	%	Rel.	WSR		Abs.	%	Rel.	WSR
Incidencia r. 2002:	♂	1754	15,0	67,2/10^5	53,5	♀	1892	17,0	68,4	40,1

	Zahŕňa: • zhubný nádor • mazových žliaz • potných žliaz Nezahŕňa: • Kaposiho sarkóm (C46.–) • malígny melanóm kože (C43.–) • kožu pohlavných orgánov (C51 – C52, C60.–, C63.–)
C44.0	Koža pery Bazocelulárny karcinóm pery Nezahŕňa: zhubný nádor pery (C00.–)
C44.1	Koža mihalnice vrátane kútika Nezahŕňa: spojivové tkanivo mihalnice (C49.0)
C44.2	Koža ucha a vonkajšieho zvukovodu Nezahŕňa: spojivové tkanivo ucha (C49.0)
C44.3	Koža iných a nešpecifikovaných častí tváre
C44.4	Koža vlasatej časti hlavy a krku
C44.5	Koža trupu Análny(a) • okraj • koža Perianálna koža Koža prsníka Nezahŕňa: anus NS (C21.0)
C44.6	Koža hornej končatiny vrátane pleca
C44.7	Koža dolnej končatiny vrátane bedra
C44.8	Presahujúca lézia kože
C44.9	Nešpecifikovaný zhubný nádor kože

C43 – C44 Ca kože – [carcinoma cutis] tvorí asi 14 % všetkých zhubných nádorov, má však dobrú prognózu (vylieči sa > 90 %). Predispozičným faktorom je expozícia žiareniu (slnečnému, ionizačnému), jazvy, popáleniny ťažkého stupňa, chem. škodliviny a i.

Podľa patol. anat. klasifikácie sa rozoznáva *bazocelulárny* (→*bazalióm*) a *spinocelulárny Ca*. Bazaliómy iba výnimočne metastazujú, skvamocelulárne Ca, najmä tie, kt. vzniknú po rádioterapii, metastazujú častejšie (20 – 30 %). Kažné Ca vznikajú často na dvoch i viacerých miestach.

Dg. – stanovuje sa na základe biopsie kože, pri zväčšených lymfatických uzlinách skvamocelulárnych Ca sa odporúča aj bioptické vyšetrenie lymfatických uzlín. Rozsah nádoru sa hodnotí inšpekciou vrátane fotodokumentácie, vyšetrením spádových lymfatických uzlín, príp. rtg vyšetrením okolitých kostných štruktúr.

Th. – spočíva v kompletnom odstránení celého nádoru operáciou, elektrokauterizáciou, rádioterapiou al. kryoterapiou, a to v závislosti od loalizácie, rozsahu, typu a hĺbky nádorovej lézie, ako aj želania pacienta. Chir. th. sa indikuje pri veľkých nádoroch a reziduálnych nádoroch po rádioterapii. Kyretáž a kryoterapia sú indikované pri povrchových nádoroch s Ø < 1 cm. Rádioterapia sa osvedčuje pri léziách lokalizovaných na tvári. Podanie interferónu do nádoru indukuje regresiu bazaliómov. Chemo-terapia sa aplikuje zriedka pri bazaliómoch a skvamocelulárnych Ca kože. K

účinným cytostatikým patrí bleomycín, cisplatina, doxorubicín, 5-fluorouracil a metotrexát. 5-fluorouracilsa podáva vo forme krému pri včasných al. mnohonásobných bazaliómoch. Krém sa aplikuje 2-krát/d s pokrytím celej kožnej lézie a prekryje sa obväzom. Th. sa aplikuje počas 10 – 12 týžd. Kombinácia cisplatiny v dávke 100 mg/m^2 i. v. 1. d a bleomycínu 15 mg i. v. 1. a 8. d raz/3 – 4 týžd, je indikovaná u pacientov s metastatickými nádormi a nádormi, kt. sa pokladajú za neliečiteľné operáciou al. rádioterapiou.

C45 – C49 Zhubné nádory mezotelu a mäkkého tkaniva

C45 Mezotelióm

		Abs.	%	Rel.	WSR		Abs.	%	Rel.	WSR
Incidencia r. 2002:	♂	19	0,2	07/10^5	0,6	♀	11	0,1	0,4	0,3

	Zahŕňa: morfologický kód M905 a kód správania /3
C45.0	Mezotelióm pohrudnice
	Nezahŕňa: iné zhubné nádory pohrudnice NS (C38.4)
C45.1	Mezotelióm pobrušnice
	Okružie – mesenterium
	Okružie hrubého čreva – mesocolon
	Predstierka – omentum
	Pobrušnica (nástenná) (panvová)
	Nezahŕňa: iné zhubné nádory pobrušnice (C48.–)
C45.2	Mezotelióm osrdcovníka
	Nezahŕňa: iné zhubné nádory osrdcovníka NS (C38.0)
C45.7	Mezotelióm inej lokalizácie
C45.9	Nešpecifikovaný mezotelióm

C45 Mezotelióm – [mesothelioma] vychádza z mezotelu, t. j. tkaniva vznikajúceho z výstelky celómovej dutiny, z kt. môžu vzniknúť epitelové, ako aj väzivové štruktúry. Najčastejšie sú mezotelióm y pleury, perikardu a peritonea.

C45.0 *Difúzny malígny mezotelióm pleury* – je častejší u mužov ako u žien, a to vo vekovej skupine po 50. r. Je dokázaná jeho súvislosť s vdychovaním azbestových častíc. Tvorí belavé tuhé masy, kt. súvisle pokrývajú pleuru a pľúca v podobe hrubej vrstvy a je spojený s hemoragickým fibrinóznym exsudátom. Nádor na diafragmatickej časti rastie kraniálnym smerom, do pľúc však vrastá málo, pleura horného laloka pľúc ostáva obyčajne neporušená. Histol. má vzhľad vretenovitobunkového sarkómu, častejší je však epitelový typ s tvorbou papíl, tubulov a malých cystickýchštruktúr vystlaných kubickým epitelom. Hemoragický exsudát a vlastný nádor komprimujú pľúca. Neskôr môžu vznikať metastázy v mediastínových lymfatických uzlinách, pečeni a kostiach.

Adenomatoidný mezotelióm tvorí štrbinovité útvary podobné endotelovým priestorom, vyskytuje sa v nadsemenníku, ováriu, príp. v priľahlom peritoneu. Ide o benígne nádory.

C46 Kaposiho sarkóm

		Abs.	%	Rel.	WSR		Abs.	%	Rel.	WSR
Incidencia r. 2002:	♂	1	0	0/10^5	0	♀	–	–	–	–

Zahŕňa: morfologický kód M9140 a kód správania /3	
C46.0	Kaposiho sarkóm kože
C46.1	Kaposiho sarkóm mäkkého tkaniva
C46.2	Kaposiho sarkóm podnebia
C46.3	Kaposiho sarkóm lymfatických uzlín
C46.7	Kaposiho sarkóm inej lokalizácie

C46.8	Kaposiho sarkóm viacerých orgánov
C46.9	Nešpecifikovaný Kaposiho sarkóm

Kaposiho sarkóm – je osobitná forma malígného mnoholožiskového cievneho nádoru. Ide o mnoho-početné tnavomodré makulózne kožné lézie, uzlíky al. pláty s Ø 1 – 3 cm, kt. sa môžu sarkomatózne zvrhnúť. Progresívne invaduje symetricky pozdĺž povrchových žíl končatín. Najčastejšie sú postihnuté distálne časti končatín. Africký variant postihuje aj lymfatické uzliny a útroby (napr. pečeň a slezinu). Vyskytuje sa u starších osôb bez vplyvu na očakávané prežitie. Sporadicky postihuje všetky geografic-ké oblasti, najmä európskych Židov, Talianov a černochov. Prevažuje u mužov (10 : 1). Predtým išlo o zriedkavú afekciu, v súčasnosti sa vyskytuje epidemicky u imunodeficitných jednincov s AIDS. Etiológia je neznáma.

V th. je účiná rádioterapia. Z chemoterapeutík sa podáva aktinomycín D, bleomycín, dakarbazín, doxorubicín, etopozid, interferón a a vinblastín.

C47 Zhubný nádor periférnych nervov a autonómneho nervového systému

		Abs.	%	Rel.	WSR		Abs.	%	Rel.	WSR
Incidencia r. 2002:	♂	3	0	0,1/105	0,2	♀	5	0	0,2	0,1

	Zahŕňa: sympatikové a parasympatikové nervy a spleti
C47.0	Periférne nervy hlavy, tváre a krku
	Nezahŕňa: periférne nervy očnice (C69.6)
C47.1	Periférne nervy hornej končatiny vrátane pleca
C47.2	Periférne nervy dolnej končatiny vrátane bedra
C47.3	Periférne nervy hrudníka
C47.4	Periférne nervy brucha
C47.5	Periférne nervy panvy
C47.6	Nešpecifikované periférne nervy trupu
C47.8	Presahujúce lézie periférnych nervov a autonómneho nervového systému
C47.9	Nešpecifikované periférne nervy a autonómny nervový systém

Nádory gangliových buniek periférneho nervového systému sa dajú rozdeliť na nádory sympatikových ganglií a nádory paragangliových štruktúr. Benígne, diferencovanejšie nádory pripomínajú zrelé vývojové formy vývoja sympatikového nervstva, kým malígnejší vzhľad zodpovedá primitívnym vývojovým štádiám.

Nádory gangliových buniek

1. Nádory buniek sympatikových ganglií
   1.1. neuroblastóm
   1.2. gangliocytóm
   1.3. ganglioneuróm
2. Nádory paragangliových štruktúr
   2.1. paragangliióm
      • feochromocytóm
      • chemotektóm
      • malígny feochromocytóm
   2.2. alveolárny sarkóm

1. ***Nádory buniek sympatikových ganglií*** zahrňujú: malígny neuroblastóm, benígny gangliocytóm a prechodný nádor, ganglioneuróm.

1.1. ***Neuroblastóm*** (malígny gangliocytóm, sympatoblastóm) je vysoko malígny, veľmi bunkovitý nádor, kt. histol. vzhľad je homogénny a uniformný. Tvoria ho malé, rčovnako veľké bunkiy (neuroblasty, resp. sympatoblasty) s tmavými hyperchrómnymi jadrami okrúhleho tvaru, kt. pripomínajú zrelé lym-focyty. Okrem toho nádory obsahujú jemné a rozptýlené neuroaxonálne vlákna. Histol. obraz závisí od stupňa zrelosti. V menej diferencovaných bunkách je vláken málo, v diferencovanejších viac. V diferencovanejších neuroblastómoch môžu byť prítomné kruhovito usporiadané bunky okolo malého priestoru vyplneného vláknami (rozety). Nádor býva veľký, okrúhly, niekedy lobulizovaný, mäkký, krehký. Na reze je sivobiely, časté sú v ňom zreteľné tmavofialové krvácania, niekedy nekrózy a rtg dokázateľné kalcifikácie. Väčšinou sa nádory nachádzajú v brušnej dutine a retroperitoneálne, vychá-dzajú najčastejšie z drene noadlibičk. Nádor devastuje celú nadobličku. Keď vzniká v sympatikových gangliách (brušných, menej v krčných a hrudných), označuje sa ako sympatoblastóm.

Neuroblastóm vzniká obyčajne v detskom veku a je mimoriadne malígny – rýchlo rastie a metastazuje. Metastáza môže byť prvým prejavom nádoru. Niekedy ide o veľký nádor v brušnej dutine s meta-stázami v pečeni (Pepperov typ generalizácie), inokedy metastazuje do kostí (očnice, lebky a dlhých kostí – Hutchinsonov sy.). Spôsoby generalizácie sa často kombinujú.

Tzv. *olfaktoriálny neuroblastóm* vychádza z neuroepitelových olfaktoriálnych buniek. Je to nádor nosových dutín dospievajúcich a dospelých ľudí. Je tiež malígny, recidivuje a najmä lokálne progredujne. Je rádiosenzitívny a menej malígny ako detský variant.

1.2. ***Gangliocytóm*** je benígnym náprotivkom neuroblastómu. Pozostáva zo zrelších foriem neuroblastov, kt. sa miestami môžu diferencovať na úroveň zrelých gangliových buniek. Dozrievanie sa spája s výrazným podielom neuroaxónových vláken v nádore. Niekedy vzniká diferenciáciou pôvodného neuroblastómu. Na rozdiel od neuroblastómu detského veku sa vyskytuje u dospelých. Rastie pomaly a netvorí metastázy.

1.3. ***Ganglioneuróm*** je prechodný typ, kt. stojí medzi zrelým gangliocytómom a schwannómom. Pozostáva zo zrelých Schwannových buniek s prímesou kolagénového väziva. Býva najčastejšie ulo-žený v retroperitoneu, mezentériu a mediastíne, známe sú aj viscerálne lokalizácie (najmä GIT). Často dosahuje veľké rozmery. Je to benígny nádor. U niekt. pacientov sa zisťujú zvýšené hodnoty kate-cholamínov a ich metabolitov (najmä deriváty kys. homovanilovej).

2. ***Nádory paragangliových štruktúr*** – delia sa na benígne a malígne. Benígnym variantom je para-ganglióm, kt. sa podľa prítomnosti katecholamínov v cytoplazme buniek farbených soľami chrómu delia na chrómafinné feochromocytómy a achrómafinné chemodektómy. Malígnym nádorom tejto skupiny je malígny feochromocytóm; malígne varianty chemodektómu sú extrémne zriedkavé. Sem patrí aj alveolárny sarkóm mäkkých tkanív.

• ***Feochromocytóm*** (chrómafinný paraganglióm) má podobnú štruktúru ako dreň nadobličiek. Nádor vzniká proliferáciou veľkých polygonálnych a cípovitých buniek, kt. sú usporiadané organoidne do alveolárnych hniezd. Tie sú oddelené pruhmi jemnej väzivovej strómy. Histol. je polymorfný. Orga-noidné usporiadanie sa môže strácať a prevláda solídne usporiadanie. Nádor býva veľmi vaskularizo-vaný, stróma hyperemická. Pri fixácii v rozt. s obsahom zlúč. chrómu v cytoplazme buniek prítomné katecholamíny oxidujú a tvoria tak hnedé granuly (chrómafinita). Tieto granuly sa znázornia aj impregnačnými metódami, súčasne sú pozit. na železo.

Väčšina feochromocytómov nedosahuje veľké rozmery. Na reze sa zisťujú často nekrózy a krvácania. Najčastejšie je nádor lokalizovaný v dreni nadobličiek, môže však vzniknúť na akomkoľvek mieste sympatikového nervstva. Vyskytuje sa u detí i dospelých. Typickým prejavom nádoru je produkcia vazopresorických látok typu adrenalínu a ich vyplavovanie do krvi. Klin. sa prejavuje paroxyzmálnou al. trvalou hypertenziou a i. vazomotorickými poruchami. Postupne sa

môže vyvinúť aj malígna hypertenzia. Dg. sa potvrdzuje stanovením katecholamínov a ich metabolitov.

Malígny feochromocytóm sa nedá histol. odlíšiť od benígneho variantu, preto bioptické vyšetrenie neprispieva k prognostickým záverom.

• ***Chemodektóm*** (achromafinný pataganglióm) je extraadrenálny paragangliom, kt. vzniká proliferáciou chemoreceptorov parasympatikového nervstva. Nádor má organoidné črty. Cytoplazma buniek nevykazuje prejavy chrómafinity. V nádore je nápadne vaskularizovaná stróma. Nádor býva benígny a môže byť multicentrický. Najčastejšie vzniká v oblasti kaerotického glómu, kde dosahuje väčšie roz-mery a obklopuje vetvenie karotickej tepny. Môže sa nachádzať aj v glomus jugulare a i. miestach blúdivého nervu. Nádor pp. produkuje neurotransmitery.

2.2. ***Alveolárny sarkóm mäkkých tkanív*** – pokladá sa za malígny variant paragangliómu, príp. vychádza zo svalstva. Má organoidné usporiadané polygonálne bunky. V ich cytoplazme je sčasti kryštalický PAS-pozit. materiál (dfdg. dôležitý nález na odlíšenie paragangliómu). Hniezda buniek nádoru sú oddelené cievnatou strómou. Nádor rastie pomaly, často po extirpácii recidivuje a metasta-zuje obyčajne do pľúc.

C48 Zhubný nádor retroperitonea a peritonea

		Abs.	%	Rel.	WSR		Abs.	%	Rel.	WSR
Incidencia r. 2002:	♂	29	0,2	$1,1/10^5$	1,0	♀	24	0,2	0,9	0,6

Nezahŕňa: • Kaposiho sarkóm (C46.1)
• mezotelióm (C45.–)

C48.0 Retroperitoneum
C48.1 Bližšie určené časti pobrušnice
Okružie
Okružie hrubého čreva
Predstierka
Pobrušnica
• nástenná
• panvová
C48.2 Pobrušnica bez špecifikácie
C48.8 Presahujúca lézia retroperitonea a peritonea

C49 Zhubný nádor iného spojivového a mäkkého tkaniva

		Abs.	%	Rel.	WSR		Abs.	%	Rel.	WSR
Incidencia r. 2002:	♂	49	0,4	$1,9/10^5$	1,8	♀	29	0,3	1,0	0,7

Zahŕňa: • cievu
• burzu
• chrupku
• pokrývku (fascia)
• tuk (tukové tkanivo)
• väz (okrem maternicového)
• lymfatickú cievu
• sval
• synoviovú membránu
• šľachu (puzdro)

Nezahŕňa: • chrupku
• kĺbovú (C40 – C41)
• hrtanovú (C32.3)

• nosovú (C30.0)
• spojivové tkanivo prsníka (C50.–)
• Kaposiho sarkóm (C46.–)
• mezotelióm (C45.–)
• periférne nervy a autonómny nervový systém (C47.–)
• pobrušnicu (C48.–)
• retroperitoneum (C48.0)

C49.0	Spojivové a mäkké tkanivo hlavy, tváre a krku Spojivové tkanivo • ucha • mihalnice Nezahŕňa: spojivové tkanivo očnice (C69.6)
C49.1	Spojivové a mäkké tkanivo hornej končatiny vrátane pleca
C49.2	Spojivové a mäkké tkanivo dolnej končatiny vrátane bedra
C49.3	Spojivové a mäkké tkanivo hrudníka Pazucha Bránica Veľké cievy Nezahŕňa: • prsník (C50.–) • srdce (C38.0) • medzipľúcie (C38.1 – .3) • týmus (C37)
C49.4	Spojivové a mäkké tkanivo brucha Brušná stena Podbrušie
C49.5	Spojivové a mäkké tkanivo panvy Sedacia oblasť Slabina Hrádza
C49.6	Nešpecifikované spojivové a mäkké tkanivo trupu Chrbát NS
C49.8	Presahujúca lézia spojivového a mäkkého tkaniva Zhub. nádor spojiv. a mäkkého tkaniva, kt. miesto vzniku sa nedá zatriediť pod žiadnu z položiek C47 – C49.6
C49.9	Nešpecifikované spojivové a mäkké tkanivo

Malígne nádory svalov, väziva, kostí, tuku a nádory neuroektodermového pôvodu sa nazývajú ***sarkómy***. Najčastejšie histol. typy sarkómov mäkkých tkanív sú malígne fibrózne histiocytómy, liposar-kómy, fibrosarkómy, synoviové sarkómy, periférny neuroektodermový nádor, malígny schwanóm, angiosarkóm, Kaposiho sarkóm, leiomyosarkóm a rabdomyosarkóm. Sarkómy mäkkých tkanív sa manifestujú opuchom, masou al. boelsťou končatín, príp. trupu. Gynekol. a GIT sarkómy sa prejavujú najčastejšie krvácaním. Bolesť býva najčastejším príznakom retroperitoneálnych sarkómov.

Dg. sarkómov – stanovuje sa na základe biopsie. Excízna biopsia sa vykonáva pri nádoroch s Ø < 3 cm (podľa rtg, MRI al. CT nálezu. Rtg a gamagrafia kostí umožní určiť lokálne šírenie sarkómu do kostí. Pri normálnom rtg náleze sa pomocou CT bvyšetrí hrudník na vylúčenie pľúcnych metastáz. Pri vnútrobrušných sarkómoch sa uskutoční CT vyšetrenie brucha, a to aj bez príznakov postihnutia pečene. Štádium sarkómov mäkkých tkanív určuje veľkosť nádoru, stupeň diferenciácie, prítomnosť metastatických uzlín a vzdialených metastáz.

Štádiá sarkómov mäkkých tkanív

Primárny nádor (T)	Granding nádoru (G)

TX = primn. nádor nemožno hodnotiť	G1 = dobre diferencovaný
T0 = bez dokázateľného nádoru	G2 = stredne diferencovaný
T1 = nádor s Ø < 5 cm	G3 = málo diferencovaný
T2 = nádor s Ø > 5 cm	

Postihnutie uzlín (N)	Vzdialené metastázy (M)
NX = region. uzliny nemožno hodnotiť	MX = nemožno hodnotiť
N0 = bez histol. dokázateľných metastáz	M0 = bez známych metastáz
N1 = histol. dokázané metastázy v uzlinách	M1 = metastázy prítomné

Štádium

I = IA	G1	T1	N0	M0 IB	G1	T2	N0	MO
II = IIA		G2	T1	N0	M0 IIB	G2	T2	N0	M0
III = IIIA	G1-3		T1-2	NO	M0 IIIB	G3	T2	N0	M0
IIIC	G1-3	T1-2	N0	M0 postihnutie neurovaskulárneho zäzku				
IV = IVA	G1-3		T1-2	N1	M0			
IVB	G1-3	T1-2	N0-1	M1				

Th. sarkómov mäkkých tkanív – je *chir.* Pri operácii sa vykoná široká excízia s 2 – 4 cm patol. negat. okrajom Pri kuratívnej resekcii sa exciduje aj miesto predchádzajúcej biopsie.Po odstránení nádoru sa na miesto biopsie aplikuje rádioterapia. Po operácii sú lokálne recidívy sarkómov na končatinách v 5 až 10 %, na trupe 25 – 50 % a pri retroperitoneálnych sarkómoch lokálny relaps nevznikne v 50 – 70 % prípadov. Lokálne recidívy sú najčastejšie pri fibrosarkómoch, synoviových sarkómoch a neuro-fibrosarkómoch. Sarkómy na končatinách môžno odstrániť bez straty funkcie vo > 90 % prípadov. Medzi resekciou a amputáciou nie sú rozdiely čo do recidív (10 %) ani prežitia (60 %). Pri lokálnom relapse sarkómu končatiny možno vykonať resekciu, ale v 1/2 prípadov je nevyhnutná amputácia. Následná rádioterapia znižuje incidenciu relapsov z 30 % na 0 – 13 %. Rádioterapia sa aplikuje v dáv-ke 50 Gy v dennej frakcii 2 Gy 5 d v týžd. na celé pole s 5 cm okrajmi od nádoru. Na ložisko sarkómu sa aplikuje boost 10 Gy a na oblasť jazvy 6 Gy. Rádioterapiu niekt. autori aplikujú aj pred operáciou. Z hľadiska lymfedému sa odporúča neožiariť min. 1/3 obvodu končatiny.

Chemoterapia sa používa pri pokročilom sarkóme. Podáva sa doxorubicín, epirubicín a ifosfamid. Dosahujú 15 – 40 % objektívnych remisií. Dakarbazín (DTIC) dosahuje 17 % remisií, je účinný najmä pri leiomyosarkómoch. Účinné sú aj etopozid a cisplatina. Doxorubicín v dávke 70 mg/m^2 je účinnejší ako kombinácia doxorubiucínu 50 mg/m^2 s cyklofosfamidom. Kombinácia doxorubicínu s ifosfami-dom zvyšuje % remisií (45 %) a toxickosť, ale nepredlžuje trvanie remisií a prežitie. Za štandardnú th. sa pokladá kombinácia doxorubicínu a dakarbazínu (30 – 35 % remisií), CYVADIC (30 – 40 % remisií) a MAID (40 – 50 % remisií) Pri relapsoch možno podať kombináciu ifosfamidu s etopo-zidom. Pri detských rabdomyosarkómoch sa podáva adjuvantná chemoterapia, u dospelých nie je jej význam dokázaný. Pri rosiahlom sarkóme sa indikuje aj neoadjuvantná chemoterapia (napr. kombinácia VACA – vinkristín, aktinomycín D, cyklofosfamid a doxorubicín.).

Dezmoidné nádory sú fibrosarkómy s nízkym stupňom malignity, kt. sa liečia chir., a niekedy rádioterapiou. Pri neresekovateľnom nádore sa podáva tamoxifén, kortikosteroidy, príp. vinblastín 10 mg a metotrexát 50 mg i. v. raz/týžd. Pľúcne metastázy sa resekujú, ak nerastú rýchlo a ak sa pri CT nezistí > 10 metastáz.

Liečebné schémy používané pri sarkómoch mäkkých tkanív a kostí

AD: doxorubicín 60 mg/m2 1. d + dakarbazín 250 mg/m^2 i. v. 1. – 5. d; cyklus sa opakuje raz/3 týžd.

ADVC: doxorubicín 37,5 mg/m^2 v kontin. infúzii i. v. + dakarbazín 500 mg/m^2 v kontinuálnej infúzii i. v. (obidve látky 1. a 2. d zmiešané v jednej fľaši) + vinkristín 2 mg/m^2 i. v. 1., 8., 15., 22. 29. a 36. d +

cyklofosfamid 700 mg/m^2 i. v. 3. d v kontin. infúzii + GCSF 5 mg/kg s. c. 4. – 13. d al. kým nie sú Lkc min. 1,5.10^9/l.

AI: doxorubicín 75 mg/m^2 i. v. 1. d + ifosfamid 5 mg/m^2 i. v. v kontinuálnej infúzii 24 h + mesna 5 g/m2 v kontin. infúzii 36 h 1. d; cyklus sa opakuje raz/3 týžd.

CYVADIC: cyklofosfamid 500 mg/m^2 i. v. 1. d + vinkristín 1 mg/m^2 i. v. 1. a 5. d + adriamycín 50 mg/m^2 i. v. 1. d + dakarbazín 250 mg/m^2 i. v. 1. – 5 d; cyklus sa opakuje raz/3 týžd.

IE: ifosfamid 1,5 mg/m^2/d i. v. 6-krát + mesna 1,5 mg/m^2/d 7-krát (v kontin. infúzii) + etopozid 50 mg/m^2 p. o./denne 8-krát; cyklus sa opakuje raz/3 týžd.

MAID: mesna 2,5 g/m^2 v kontin. infúzii 1. d + doxorubicín 20 mg/m^2 v kontinuálnej infúzii 1. d + ifosfamid 2,5 mg/m^2 i. v. v kontinuálnej infúzii 1. d + dakarbazín 300 mg/m^2 i. v. v kontinuálnej infúzii 1. d; cyklus sa opakuje raz/3 týžd.

C50 Zhubné nádory prsníka

		Abs.	%	Rel.	WSR		Abs.	%	Rel.	WSR
Incidencia r. 2002:	♂	37	0,3	1,4/10^5	1,2	♀	39	0,4	1,4	0,7

Zahŕňa: spojivové tkanivo prsníka
Nezahŕňa: kožu prsníka (C43.5, C44.5)

C50.0	Prsníková bradavka a dvorček
C50.1	Stredná časť prsníka
C50.2	Vrchný vnútorný kvadrant prsníka
C50.3	Spodný vnútorný kvandrant prsníka
C50.4	Vrchný vonkajší kvandrant prsníka
C50.5	Spodný vonkajší kvadrant prsníka
C50.6	Pazuchová časť prsníka
C50.8	Presahujúca lézia prsníka
C50.9	Prsník bez špecifikácie

Karcinóm prsníka – [carcinoma mammae] je najčastejšia malígna choroba žien (postihuje asi 6 % ženskej populácie). Vyskytuje sa častejšie u žien, kt. nedojčili. Ojedinele sa vyvinie aj v mužskom prsníku. Najčastejšie sa vyskytuje medzi 40. a 70. r. života.

Epitelové nádory prsníka sa odvodzujú z kambiovej oblasti prsníka lokalizovanej do ,,terminálnej duktovej a lobulárnej jednotky``. Výstelka väčšej časti tejto oblasti je dvojvrstvová, zložená z kubického al. cylindrického epitelu a z myoepitelovej vrstvy. Podľa smeru diferenciácie môžu vznikať dva druhy dysplastických zmien a dva základné typy epitelových malignít v zmysle tzv. duktovej al. lobulárnej difrenciácie.

Podľa WHO klasifikácie nádorov prsníka z r. 1981 prevzatej aj ICD-O (1990) je pomerne jasná skupina lobulových invazívnych Ca, kt. tvoria 10 – 15 % všetkých epitelových nádorov prsníka. Problematickejšia je skupina duktových invazívnych Ca bližšie nešpecifikovaných, kt. predstavujú 50 až 70 % prípadov. Niekt. novšie klasifikácie v snahe morfol. spresniť názvoslovie definuje nádory kvantifikáciou histol. štruktúr a rozoznávajú prevažne tubulárne, papilárne, príp. kribriformné a na druhej strane mucinózne, medulárne a komedo (napr. angl. klasifikácia Millisovej al. amer. Pageova klasifikácia z r. 1989), chýba v nich však prognostické hľadisko. Prognostická predikácia v ICD-O je ponechaná subjektívnemu 4-stupňovému gradingu, kt. vychádza zo stupňa opuzdrenia nádora a diferenciácie nádorových buniek bez určenia kritéria diferenciácie. Z morfol. ukazovateľov sa prognóza určuje len veľkosťou nádoru, príp. prítomnosťou a rozsahom diseminácie pri prim. dg.

Morfologická klasifikácia primárnych karcinómov prsníka (ICD-O, 1990) kód

I. Neinfiltrujúce karcinómy in situ (prekancerózy)	
1. Lobulárny karcinóm in situ – LCIS	8520/2
2. Duktový karcinóm in situ – DCIS, vrátane špecifických foriem (papilárny, komedo, cystický, adenoidno cystický)	8500/2
II. Infiltrujúce karcinómy	
A. Lobulárne	
1. Invazívny lobulárny karcinóm (vrátane histiocytoidného a lobulárneho karcinómu s ložiskami buniek pečatného prsteňa)	8520/3
2. Tubulárnoalveolárny variant invazívneho lobulárneho karcinómu vrátane duktového)	8521/3
B. Duktové	
3. Papilárny karcinóm intraduktový*	8503/3
intracystický*	8504/3
4. Kribriformný karcinóm*	8201/3
5. Tubulárny karcinóm*	8211/3
6. Čistý mucinózny (koloidný) karcinóm*	8480/3
7. Medulárny karcinóm s lymfoidovou strómou*	8512/3
8. Duktový invazívny karcinóm NS**	8500/3
9. Kombinovaný duktový a lobulárny karcinóm**	8522/3
10. Atypický medulárny karcinóm***	8510/3
11. Komedokarcinóm***	5501/3
12. Zmiešaný mucinózny karcinóm***	8500/3
Zriedkavé varianty	
13. Karcinóm secernujúci lipidy	8314/3
14. Karcinoid	8240/3
15. Pagetov nádor s duktovou zložkou	8541/3
16. Pagenot nádor bradaviek (len kože)	8540/3
17. Karcinóm bohatý na glykogén (svetlobunkový)	8315/3
18. Juvenilný sekrečný karcinóm	8502/3
Komplexné varianty	
a) metaplázia parenchýmu	
19. s dlaždicovitou metapláziou parenchýmu	8570/3
20. adenoidnocystický karcinóm	8200/3
21. apokrinný karcinóm	8573/3
22. s vretenobunkovou metapláziou parenchýmu	8573/
b) metaplázia strómy	
23. s metapláziou strómy (chrupavčitou, kostnou, osteoklastoidnou)	8571/3
24. Neklasifikovateľný karcinóm NOS	8010/3

Malígny potenciál: * – nízky; ** stredne vysoký; *** vysoký

Nádor môže rásť ohraničene (najmä v centre žľazy) al. infiltratívne (najmä vo vonkajšom hornom kvadrante). Okrem toho jestvujú osobitné formy Ca prsníka.

Histologická klasifikácia karcinómu prsníka

Ohraničené, neinvazívne formy

Interaduktálny carcinoma in situ

Lobulárny carcinoma in situ

Infiltratívne, invazíne formy

Invazívny vývodový karcinóm

Invazívny lobulárny

Mucinózny karcinóm

Medulárny karcinóm

Tubulárny karcinóm

Adenoidovo-cystický karcinóm
Sekrečný karcinóm
Apokrinný karcinóm
Papilárny karcinóm
Zmiešané formy

K ***ohraničeným formám Ca prsníka*** patrí papilokarcinóm a komedónový Ca.

Papilokarcinóm – je malígny variant papilomatózy prsníka, kt. postihuje hlboké vývody žľazy. Upozorňuje na seba krvácaním z bradavky. Ak sa neodstráni rastie pomerne rýchlo a a vytláča kožu navonok. Je veľmi citlivý na rádioterapiu. Päť r. prežíva asi 60 % pacientiek.

Komedónový karcinóm – makroskopicky sa javí ako uzlovitý nádor, z kt. možno na reze vytlačiť žltavé čapy podobne ako z kožného komedónu. Histol. ide o proliferáciu vývodového epitelu, kt. sa stáva viacvrstvový a neraz úplne vypĺňa vývody. Centrálne oblasti vývodov vyplnené nádorovými bunkami nekrotizujú. Infiltrácia strómy v typickej forme nevzniká. Podobá sa glanduliformnému intraduktálnemu karcinómu, pri kt. však v nádorových čapoch nenastáva centrálna nekróza.

Infiltratívne formy – môžu mať štruktúru jednoduchého Ca, skirhu al. medulárneho Ca. Šíria sa per continuitatem do okolia. Niekedy vniká do kože, kt. exulceruje. Na spodine vrastá do pektorálnej fascie a m. pectoralis. Lymfogénnou propagáciou sa môže šíriť v koži, kde vzniká tuhá až doskovitá infiltrácia rozsiahlych oblastí hrudníka, kt. pripomína pancier (pancierový karcinóm). Lymfatickou cestou preniká často aj do pleury a niekedy do peritoneálnej dutiny. Pravidelne metastazuje do regio-nálnych lymfatických uzlín: z vonkajšieho horného kvadrantu do axilárnych, z vnútorného horného kvadratnu do supraklavikulárnych a z dolných kvadrantov do retrosternálnych al. vnútrohrudných uzlín. Ca prsníka s Ů < 2 cm majú až v 60 % už histol. zistiteľné metastázy v lymfatických uzlinách axily. Vzdialené metastázy môžu vznikať v chrbtici, panvových kostiach, pečeni, pľúcach, na pleure, v ováriách, príp. mozgu. Infiltratívne formy sú malígnejšie ako ohraničené; 5 r. prežíva asi 30 % pacientiek.

Jednoduchý Ca a skirhus sa javí ako neveľký, tuhý, stvrdnutý uzol, kt. zrastá s epidermis a zapríčiňuje vtiahnutie a dislokáciu bradavky. Vyskytuje sa najmä u starších žien a trvale pomaly rastie.

Medulárny Ca – je mäkký, obyčajne masívny nádor podmieňujúci zväčšenie prsníka, s tendenciou k exulcerácii. Histol. má obyčajne charakter solídneho al. žľazového Ca.

K osobitným formám Ca prsníka, kt. sú priaznivejšie ako infiltrujúce (aj keď po dlhšom trvaní a za niekt. okolností, napr. v gravidite, sa môžu generalizovať), patria:

Pagetov Ca – prejavuje sa ako chron. mokvavá afekcia bradavky, kt. sa šíri aj na okolitú kožu. Mikroskopicky sa v epiteli bradavky nachádzajú veľké svetlé bunky s hyperchrómnymi jadrami. Podobná nádorová proliferácia sa zisťuje v epitele vývodov. Niekedy afekcia pretrváva roky, bez toho, aby nastalo rozšírenie nádoru v prsníku, po čase sa však vyvinie infitltratívne rastúci Ca.

Vývodový Ca – máva dlaždicovú al. papilárnu štruktúru.

Lobulárny Ca – neinvazívny typ karcinómu, kt. pripomína normálne rozloženie žľazových lobulov.

Solídny medulárny Ca – podobá sa bazaliómu. Býva uložený tesne pod bradavkou. Je relatívne benígny.

Želatinózny Ca – je pomerne zriedkavý. Má štruktúru cylindrocelulárneho adenokarcinómu s vystupňovanou tvorbou hlienu. Zriedkavejšie ide o disociovaný karcinóm z prstencových buniek.

Ca zo svetlých buniek – je v prsníku výnimočný.

Klinický obraz – Ca prsníka sa prejavuje nebolestivým, tuhým zdurením (75 %) al. bolestivým uzlom (10 %), sekréciou mbradaviek (10 %), miestnym opuchom (4 %) a vtiahnutím bradavky (3 %). Uvedené príznaky však patria k neskorým prejavom pokročilého štádia. Včasnejšie prejavy sa dajú zachytiť pravidelným palpačným samovyšetrovaním. K ďalším príznakom patrí vtiahnutie kože al. jej nepohyblivosť nad stvrdnutým ložiskom, lymfedém (vzhľad kože podobný pomarančovej kôre so zväčšením kožných pórov), deformácia prsníka následkom infiltrácie retinacula cutis. V začiatočných štádiách je niekedy prítomný plateau-fenomén: koncentrickým posúvaním kože voči hmatateľnému uzlu vzniká viditeľná plošná priehlbina (Jacksonov test). V pokročilejších štádiách môžu byť prítomné otvorené ulcerácie. Podozrivé sú najmä jednostranné tuhé uzly s hrboľatým povrchom, zrastené s ko-žou.

Dg. – Ca prsníka sa stanovuje somatickým vyšetrením (inšpekciou a palpáciou všetkých kvadrantov, axíl a supraklavikulárnych oblastí), zobrazovacími metódami (sonografia, xeromamografia, galakto-grafia, termovízia, príp. počítačová tomografia) a bioptickým vyšetrením. Vyšetrenie nádorových mar-kerov nemá praktický význam pre skríning a prim. dg. k. p., úspešne sa však využívajú pri hodnotení účinnosti th. a včasnej dg. recidív nádoru.

Dôležité je samovyšetrovanie prsníka palpáciou od prsníka k pazuche. Priebeh Ca prsníka závisí od lokalizácie. Za prekancerózu sa pokladá →*mastopatia.*

Z nádorových markerov sa využíva stanovovanie karcinoembryonálneho antigénu (CEA), CA 15-3, tkanivového polypeptidového antigénu (TPA) a antigénu mucinóznych karcinómov (MCA).

Zvýšené hodnoty CEA sa zisťujú asi v 25 % nádorov ohraniče- ných na žľazu, ale až v 80 % pri vzdialených, najmä pečeňových a kostných metastázach. Jeho hodnoty korelujú s rozsahom nádoru. Pri mozgových metastázach bývajú zvýšené hodnoty CEA v likvore (asi v 70 % prípadov). Za prognosticky nepraznivé sa pokladajú hodnoty > 40 ng/ml: 3 r. prežíva menej ako polovica, kým z pacientiek, kt. neprodukujú CEA až 90 %. Asi v 80 % prípadov s metastázami produkujúcimi CEA nastáva po chemoterapii al. hormónovej th. výrazný pokles až úprava hodnôt CEA. Dôležitejšie ako absol. hodnoty je tu však dynamika zmien.

TPA býva často jediným ukazovateľom aktivity ochorenia nediferencovaného invazívneho nádoru a citlivo informujú o jeho proliferačnej aktivite. Jeho zvýšené hodnoty (> 140 U/l) sa zisťujú asi v 40 % začiatočných a > 80 % pokročilých prípadoch. Pri zvýšených hodnotách pred th. sa recidívy dostavujú až v 40 %, kým u pacientiek s nezvýšenými hodnotami len v 15 % prípadov. Vhodnejšie je však súčasné stanovenie TPA a CEA. Medzi gamagrafickým vyšetrením a hodnotami CEA a TPA je pri sledovaní recidív dobrá korelácia. Nezhody medzi nimi v zmysle pozitivity markerov pri úprave gamagrafického nálezu môžu byť následkom produkcie markerov metastázami mimo kostry a klamné zvýšenie TPA (pri chron. zápaloch pečene a žlčníka), resp. CEA (u fajčiariek).

CA 15-3 produkujú najmä stredne a dobre diferencované nádory. Jeho zvýšené hodnoty sa zisťujú v 20 % prípadsov s nádorom ohraničeným na žľazu, v 55 % prípadov s metastázami do axilárnych lymfatických uzlín a v 80 % prípadov so vzdialenými metastázami. Jeho hodnoty korelujú s rozsahom nádoru. CA 15-3 je vhodnejší marker na sledovanie klin. stavu pacientiek ako CEA, ich súčasné stanovenie však podstatne zvýši pp. záchytu recidívy. Klamná pozitivita sa zisťuje v 10 % prípadov, napr. pri cirhóze pečene, hepatitíde a postihnutí obličkových glomerulov.

MCA má pri odhaľovaní recidív nádoru vyššiu dg. špecifickosť a dg. citlivosť ako C 15-3 a je vhodný aj na sledovanie dialyzovaných pacientiek, pretože v dôsledku dialýzy nenastáva klamne zvýšenie jeho hodnôt. Klamné zvýšenie možno pozorovať pri hepatopatiách a nefropatiách.

Priebeh Ca prsníka sa hodnotí pomocou ***kolumbíjskej klasifikáciou podľa Steithala***:

Štádium A – nádor nezrastený so stenou hrudníka, nie sú zistiteľné metastázy do lymfatických uzlín, edém

kože nie je prítomný

Štádium B – prítomné metastázy do axilárnych lymfat. uzlín, kt. však nie sú fixované na okolité tkanivá (priemer < 2,5 cm)

Štádium C – ako B + niekt. z týchto príznakov: **1.** rozsiahly edém kože prsníka; **2.** kožné ulcerácie; **3.** zrastenie nádoru so stenou hrudníka; **4.** metastázy do axilárnych lymfatických uzlín (priemer > 2,5 cm); **5.** fixácia lymfatickej uzliny na okolité tkanivo.

TNM-klasifikácia karcinómu prsníka

T – primárny nádor

TX primárny nádor nemožno hodnotiť

T0 nijaké príznaky primárneho nádoru

Tiscarcinoma in situ: intraduktálny al. lobulárny, príp. m. Paget mamily bez dokázateľného nádoru

T1 > 2 cm a) nefixovaný na fasciu al. sval

T2 < 2 – 5 cm

T3 > 5 cm b) fixovaný na fasciu al. sval

T4 Infiltrácia do steny hrudníka, resp. kože

a) do steny hrudníka

b) edém kože, resp. infiltrácia al. ulcerácia

c) = a + b

N – regionálne uzliny

NX reginálne lymfatické uzliny nemožno hodnotiť

N0 neprítomnosť metastáz v regionálnych lymfatických uzlinách

N1 Axilárne uzliny pohyblivé voči okoliu

a) nepostihnuté

b) postihnuté

N2 Fixácia axilárnych uzlín

N3 Supraklavikulárne uzliny/edém ramena

M – vzdialené metastázy

MX prítomnosť vzdialených metastáz nemožno hodnotiť

M0 vzdialené metastázy nie sú prítomné

M1 vzdialené metastázy

*T – tumor, N – nodulus

Štádiá

0	Tis	N0	M0
I	T1	N0	M0
IIA	T0 – 1	N1	M0
IIB	T2	N0	M0
	T3	N0	M0
IIIA	T0 – 2	N2	M0
	T3	N1 – 2	M0
IIIB	T4 každé	N	M0
	každé T	N3	M0
IV	každé T a N		M1

Th. karcinómu prsníka – chemoterapia obyčajne doplňuje ostatné liečebné metódy. Indikuje sa najmä pri metastázach v parenchýmových orgánoch (pečeň, pľúca), kde hrozí progresia pri pomalšie nastu-pujúcom účinku hormónovej th., ako aj pri negat. estrogénových (ER) a progesterónových receptoroch (PR). Delí sa na adjuvantnú, kuratívnu a paliatívnu. *Adjuvantná chemoterapia* sa podáva pacientkám, u kt. sa už nepredpokladá vznik mikrometastatických, klin. sa neprejavujúcich ložísk. Podáva sa v snahe zlikvidovať zvyškovú nádorovú populáciu, kt. nebola

odstránená chir. zákrokom al. rádiotera-piou. Po odstránení nádoru nastáva akcelerácia rastu malígnych buniek, kt. prechádzajú z pokojového štádia G_0 do proliferatívnej fázy. V tomto období je bunka najcitlivejšia na chemoterapiu.

Adjuvantná th. je indikovaná u postmenopauzových žien s pozit. axilovými uzlinami al. bez nich pri nepriaznivých prognostických faktoroch. Podáva sa 6 cyklov kombinácie FAC al. CMF (ak je kontraindikované podanie antracyklíénov). Pacientkam s pozit. ER sa podáva tamoxifén 20 mg/d p. o. počas 5 r.Tamoxifén bez chemoterapie sa podá pacientkam s malým rizikom recidívy (negat. axilové uzliny, nádory s pozit. ER al. PR, max. Ø nádoru < 2 cm, dobre diferencovaný nádor – G1 – s malou frakciou buniek vo fáze S) a pri čistom mucinóznom, tubulárnom al. apilárnom Ca. Tamoxifén znižuje mortalitu po 10 r. od operácie u žien po menopauze asi o 20 %.

U premenopauzových žien s pozit. axilovými uzlinami sa adjuvantná th. štandardne skladá zo 6 kúr kombinácie FAC. Pri > 3 axilových uzlín sa lepšie výsledky dosahujú po sekvenčnom podaní 4 dávok doxorubicínu 75mg/m^2 i. v. raz/3 týžd., po kt. sa aplikuje ešte 8 cyklov kombinácie CMF. Pri negat. uzlinách a nepriaznivých prognostických faktorov sa indikuje taktiež 6 cyklov FAC. Adjuvantná th. znižuje mortalitu o 20 % po 10 r.

Pri inflamatórny Ca prsníka, kt. má nepriaznivú prognózu sa po stanovení dg. malou biopsiou so zachytením kože podá cyklofosfamid 8 mg/kg/d 5-krát a po úprave KO 4 – 6 cyklov FAC v 1-mes. intervaloch, potom rádioterapia (50 Gy s boostom na nádor 15 – 20 Gy). Axila a supraklavikulová oblasť sa ožiaria dávkou 45 – 50 Gy. Mastektómia môže nahradiť boostovú dávku. Dva týžd. po začiatku rádioterapie sa začne s podávaním 6 cyklov CMF (v prvom cykle sa podá len cyklofosfamid s 5-fluorouracilom). U pacientok s palpovateľnou masou po rádioterapii sa vykoná mastektómia. Do úvahy prichádza aj vysokodávková chemoterapia s autológnou transplantáciou kmeňových krvných buniek.

Kuratívna chemoterapia sa aplikuje pacientkám, u kt. nejestvuje iný variant th. a v prípade solídnych nádorov, citlivých na chemoterapiu s vyšším klin. štádiom. Ak po ukončení kuratívnej chemoterapie nastane regresia nádorovej choroby, môže v určitom slede nasledovať chir.al. radiačná th.

Paliatívna chemoterapia sa podáva pri diseminovaných formách nádoru al. pokročilých lokoregionálnych nálezoch, a to s cieľom zmenšiť rozsah nádoru, a tým zlepšiť kvalitu života; často sa dostavuje analgetický účinok tejto th.

Chemoterapia sa vykonáva jedným preparátom (monoterapia), častejšie však vo forme polychemotera-peutických režimov. Do týchto režimov je optimálne zaraďovať látky účinné v rôznych fázach bunko-vého cyklu. Nádor je heterogénnou populáciou, viacliekovou chemoterapiou sa preto ovplyvní viac nádorových kmeňov. Monoterapia je menej účinná, lebo sa vyvíja pomerne skoro rezistentné klony buniek.

Pred započatím chemoterapie sa určí klin. štádium (staging), histol. stupeň malígneho potenciálu (grading), prítomnosť al. neprítomnosť steroidných receptorov a hormónová aktivita pacientky (či ide o premenopauzálnu al. postmenopauzálnou pacientku). Hodnotí sa aj celková telesná zdatnosť a prítomnosť interkurentných ochorení a prognostických faktorov. K nepriaznivým faktorom patrí nízky vek, neprítomnosť steroidných receptorov, vysoký malígny potenciál a vyšší grading.

Obvykle sa podáva jeden z 2 základných chemoterapeutických režimov: CMF (cyklofosfamid + metotrexát + fluorouracil) al. FAC (obsahuje namiesto metotrexátu antracyklínové cytostatikum). Chemoterapeutické režimy sa opakujú po 3 – 4 týžd. za pravidelnej kontroly KO. Pri poklese niekt. krviniek je nevyhnutné nežiaduce prerušenie th. Aby sa zabránilo tejto komplikácii, podávajú sa profalakticky vitamíny. Adjuvantná chemoterapiu sa aplikuje 6 mes., kuratívnym režimom sa sleduje regresia al. progresia ochorenia a podľa toho sa chemoterapia ďalej upravuje.

Pri relapsoch ochorenia, najmä ak ide o rozsiahle lokoregionálne ochorenie so zápalovou zložkou, sa podáva chemoterapia ďalšieho radu, napr. fluorouracil + leukovorín + platina. Ďalším možným reži-mom je fluorouracil + leukovorín + mitomycín C (al. mitoxantrón). Tam, kde zlyhali antracyklínové antibiotiká, ťažko možno očakávať lepšiu odozvu na th. mitoxantrónom. Vysokú afinitu k pečeňovým metastázam má alkaloid z *Vinca vinorelbín* (Navelbin®). Výhodnejšie je jeho podávanie sd antracyklí-novým antibiotikom.

Kombinácie cytostatík pri kardinóme prsníka:

CMF: cyklofosfamid 100 mg/m^2 p.o./d 1. –14. d + metotrexát 40 mg/m^2 i. v. 1. a 8. d + 5-fluorouracil 600 mg/m2 i. v. 1. a 8. d; cyklus sa opakuje raz/4 týžd.

DOC + *VRB*: doxorubicín 50 mg/m^2 i. v. 1. d + vinorelbín 25 mg/m^2 i. v. 1. a 8. d; cyklus sa podá raz/3 týžd.

FAC: 5-fluorouracil 500 mg/m^2 i.v. 1. a 8. d + doxorubicín 50 mg/m^2 i. v. 1. d + cyklofosfamid 500 mg/m^2 i. v. 1. d; cyklus sa opakuje raz/4 týžd.

FAC (3-týžd. intervaly): 5 fluorouracil 500 mg/m^2 i. v. 1. d + doxorubicín 50 mg/m^2 i. v. 1. d + cyklofosfamid 500 mg/m^2 i. v. +. d; cyklus sa opakuje raz/3 týžd.

P/D: paklitaxel 175 –225 mg/m^2 i. v. al. docetaxel 100 mg/m^2 i. v. raz/3 týžd.

Hormónová th. vychádza z poznatku, že nádorové tkanivo Ca prsníka ovplyvňujú estrogény, gestagé-ny, prolaktín, lutropín a rastový hormón. Niekt. z nich sa uplatňujú v th. Ca prsníka. Hormónová th. má svojej dôležité postavenie najmä v th. prim. pokročilého a recidivujúceho Ca prsníka.

Pri metastázach v mäkkých tkanivách al. kostiach sa pri pozit. ER al. PR dosahuje remisia až v ½ prípadov. Pri jej účinnosti sa podáva až do progresie. Pri neúčinnej prvolíniovej hormónovej th. je malá pravdepodobnosť, že ďalšia hormónová th. indukuje remisiu.

Rozoznávajú sa viaceré metódy hormónovej th.:

1. *ablačné metódy* – vyraďujú endokrinnú funkciu orgánu; patrí sem

• *ovarektómia* – ostáva metódou voľby u premenopauzálnych pacientiek, resp. žien do 1 r. po menopauze. Pri všeobecne platných indikáciách (prim. pokročilý nádor al. relaps ochorenia, pozitivita hormónových receptorov) má dobrý efekt najmä pri metastatickom postihnutí mäkkých tkanív, uzlín a kostry, a pri ložiskových formách pľúcnej diseminácie. Horšie sú výsledky pri metastázach do CNS, pečene a pri karcinomatóznej pľúcnej lymfangoitíde. Podobný účinok má radiačná kastrácia, nástup účinku je pomalší, tvorba estrogénov klesá na bazálnu hodnotu po 3 – 5 mes.

2. *aditívne metódy* – podávanie hormónových preparátov vo vyšších dávkach ako fyziol.

• *analógy gonadoliberínu* – agonisty LH-RH, podávajú sa najmä v kombinácii s inými hormónovými prípravkami (busurelín – Suprefact®, leuprolín 7,5 mg s. c. raz/mes. u premenopauzových žien – Lupron®, goserelín 3,6 mg tyčinka každé 4 týžd. – Zoladex®)

• *estrogény* – napr. dietylstilbestrol 5 mg p. o./d pri ER pozit. nádore a menopauzových žien; podávali sa predtým vo vysokých dávkach, v súčasnosti majú okrajový význam

• *megestrolacetát* sa podáva v dávke 40 mg p. o. 4-krát/d pri ER-pozit. nádoroch v ktoromkoľvek veku

• *gestagény* – používa sa najmä medroxyprogesterónacetát v dávke > 400 mg p. o./d, a to pri ER-pozit. nádoroch v ktoromkoľvek veku (Provera®, Depo-Provera®, Farlutal®, Farlutal Depot®), kt. pôsobí cestou inhibíciou hypofýzových gonadotropínov antiestrogénne a antiandrogénne;

predpopkladá sa aj priamy cytotoxický účinok. Toleruje sa dobre, nežiaduce účinky, ako je nauzea, retencia tekutín, bolesti hlavy, exantém a i. bývajú málo vyznačené.

• *androgén*y – osvedčujú sa najmä pri kostných metastázach; podávajú sa prípravky s min. nežiaduci-mi účinkami virilizácie

• *glukokortikoidy* – využívajú sa paliatívne pri karcinomatóznej lymfangoitídy pľúc, metastatickom postihnutí pečene a CNS pre svoj antiedémový účinok; zlepšujú funkciu postihnutých orgánov a sub-jektívny stav pacientky; dlhodobá th. máva známe nežiaduce účinky.

3. *Inhibičné metódy* – blokujú syntézu hormónov al. ich metabolické účinky; patria sem:

• *inhibítory aromatáz* – aminoglutetimid 250 mg p. o. 2-krát/d (Orimeten®) vyvoláva farmakologickú adrenalektómiu; inhibuje syntézu steroidných hormónov na niekoľkých úrovniach. Následnou zvýšenou sekréciou ACTH treba tlmiť súčasným podávaním hydrokortizónu. K nežiaducim účinkom patrí ospanlivosť, nárast hamotnosti, nauzea, vracanie, ortostatická hypotenzia a hematotoxickosť.

• antigonadotropíny

• inhibítory prolaktínu

4. *kompetitívne metódy* – podávanie farmák, kt. súťažia o re- ceptor s prirodzeným hormónom. Najčastejšie sa používa tamoxifén v dávke 20 mg/d p. o., a to u premenopauzových a postmenopauzových pacientiek s ER-pozit. nádormi (Novaldex®, Tamoxifen®, Zitazonium®); okrem väzby na receptory estrogénov má aj cytostatický účinok, blokuje bunkový cyklus vo fáze G_0–G_1. Účinok je najvýraznejší pri mäkkých tkanivách a viacerálnom al. kostnom postihnutí. Nežiaduce účinky nebývajú výrazné. Môže sa zjaviť nauzea, niekedy návaly tepla, zriedkavejšie metroragia, flebitídy, hematotoxickosť, pri dlhodobom podávaní osteroporóza.

Prvá hormónová th. premenopauzových pacientok je adnexotómia al. tamoxifén, príp. analógy LHRH. U postmenopauzových pacientok sa podáva tamoxifén al. droloxifén a inhibítory aromatáz. Druholíniovou th. u postmenopauzových pacientok je progesterón al. inhibítory aromatáz, u premenopauzových pacientok po adnexotómii tamoxifén. Pri rezistencii voči hormónovej th. sa podáva chemoterapia. Pri rezistencii voči kombinácii CFM možno podať doxorubicín s vinorelbínom. Pri rezistencii voči doxorubicínu sú indikované taxány (palitaxel al. docetaxel). Alternatívou je kombinácia cisplatiny s vyššou dávkou cyklofosfamidu. Asi 30 % remisií možno očakávať pri kombinácii 5-fluorouracilu s leukovorínom al. po malých perorálnych dávkach etopozidu.

V porovnaní s chemoterapiou má hormónová th. menej nežiaducich účinkov a dobre sa toleruje.

Pred th. treba treba vyšetriť receptory vo vzorke tkaniva odobratej hruboihlovou biopsiou, dg. excíziou, príp. v operačnom resekáte nádoru. Počet receptorov sa stanovuje po inkubácii cytosolu homogenizovaného tkaniva s hormónom označeným rádionuklidom; nameraná aktivita nadviazaného steroidu sa uvádza vo fmol (10^{-15} mol) na ng proteínu. Imunohistochemické metódy využívajú špecifické monoklonové protilátky proti receptorom. Tak možno detegovať receptory tkaniva v parafinových bločkoch i receptory obsadené estrogénom.

Stanovujú sa najmä estrogénové (ER) a progesterónové receptory (PR): za estrogénpozitívne sa pokladá tkanivo s ER > 5 – 10 fmol/ng, za progesterónpozitívne tkanivo s PR > 5 fmol/ng. Dobre diferen-cované nádory bývajú receptorpozitívne, v nádoroch menej diferencovaných býva počet receptorov nižší. Percento pozitivity stúpa s vekom, býva nižšie v premenopauze, v prim. nádore nižší ako v uzli-nových a vzdialených metastázach. Čím vvšší je počet receptorov, tým lepšie sú výsledky hormónovej th.

Účinnosť th. pri neznámom stave receptorov sa predpokladá v 20 – 30 %, pri receptorovej pozitivite v 50 –70 %. U pacientiek s ER+ a PR+ možno dosiahnuť th. odpoveď až v 78 % prípadov, kým pri

ER– a PR– len asi v 10 %. Pri ER+ a PR– sa dá priaznivý výsledok th. očakávať v 34 %, pri ER– a PR+ asi v 45 %.

Nástup účinku hormónovej th. je protrahovaný, zjavuje sa po 6 – 8 týžd od začiatku th. Pri pozit. odpovedi na jeden druh hormónovej th. je veľká pp. účinnosti aj následne podanej inej hormonoterapie. Prognosticky priaznivý je pomaly rastúci, dobre diferencovaný nádor s bezpríznakovým odbobím dlhším ako 2 r., prevažne metastázami do mäkkých tkanív, kostry a ložiskovou infiltrá-ciou pľúc (uprednostňuje sa tu hormonoterapia, chemoterapia nasleduje až po jej zlyhaní). Prognostic-ky nepriaznivé sú rýchlo rastúce, zle diferencované nádory s bezpríznakových období kratším ako 2 r., prevažne metastazujúci do pečene, CNS a karcinomatózou pľúcnou lymfangoitídou (uprednostňuje sa tu chemoterapia).

U premenopazálnych pacientiek je prvým krokom ovarektómia, antiestrogény sa pokladajú za th. 2. poriadku, gestagény, resp. inhibítory aromatáz za th. 3. poriadku.

V postmenopauze sú antiestrogény th. 1. poriadku, po nich nasledujú gestagény a inhibítory aromatáz; chemoterapia nastupuje až po vyčerpaní ostatných druhov hormonoterapie.

Rádioterapia – pri menej pokročilých nádoroch (T1, T2) sa rádioterapia aplikuje spolu s chir. zákro-kom ako pooperačné ožarovanie. Po radikálnej operácii sa žiarením zabezpečuje oblasť celej hrudnej steny, po parciálnej resekcii kvadrantu je indikovaná pooperačná rádioterapia na oblasť zvyšku prsní-ka. Ožiarovanie regionálnych lymfatických axilárnych a supraklavikulárnych uzlín len pri pozit. histol. náleze v re- sekovaných uzlinách. Pri negat. náleze (pN0) regionálne lymfatické uzliny sa neožarujú. Na oblasť jazvy po ablácii prsníka sa aplikuje jednotlivá ložisková dávka (LD) 2,0 Gy do celkovej LD 46 Gy (5 frakcií/týžd.).

Pri Ca prsníka prichádza do úvahy pooperačná, kuratívna a paliatívna rádioterapia.

Pooperačná rádioterapia – sa vykonáva ihneď po zhojení jazvy, najneskôr do 4 týžd. Pred th.

Kuratívna rádioterapia – aplikuje sa pri pokročilých nádoroch (T3, T4, zápalovo zmenené nádory, pakety axilárnych uzlín, pozit. supraklavikulárne uzliny ap.), kt. sú z prognostického hľadiska inoperabilné. Podáva sa súčasne s chemoterapiou al. hormonoterapiou. Ožaruje sa vždy celá oblasť prsníka a regionálne lymfatické uzliny. Pri ožarovaní celého prsníka sa aplikuje jednotlivá dávka 2,0 Gy do celkovej ložiskovej dávky 50 Gy. Po zjohení akút. postradiačnej reakcie pridávame dávku malým poľom len na makroskopicky viditeľnú časť nádoru (boost dávka) individuálne podľa veľkosti nádoru 15 – 24 Gy. Regionálne axilárne a supraklavikulárne lymfatické uzliny sa ožarujú jednotlivou ložiskovou dávkou 2,0 Gy do celkovej ložiskovej dávky 42 – 44 Gy. Po zhojení akút. postradiačnej reakcie sa pridáva v II. sérii rádioterapie boost dávka individuálne 15 – 24 Gy malým poľom na oblasť hmatných axilárnych, príp. supraklavikulárnych uzlín.

Ožiarovacia technika – používajú sa vysokoenergetické zdroje žiarenia (rádiokobalt ^{60}Co, lineárny urýchľovač). Pri ožarovaní prsníka al. hrudnej steny po radikálnej mastektómii sa využíva technika dvoch protiľahlých polí (od sterna a z axily) tangenciálne k pľúcnemu tkanivu. Tým sa dosahuje homogénne prežiarenie celého objemu pri max. šetrení pľúcneho tkaniva ležiaceho pod nádorom, resp. pod prežiarenou hrudnou stenou. Jazvu po ablácii prsníka možno tiež ožiarovať z jedného priameho poľa elektrónovým zväzkom lineárneho urýchľovača. Energia elektrónov (a tým aj dolet elektrónového zväzku) sa volí podľa hrúbky hrudnej steny.

Radiačná kastrácia – je indikovaná pri pokročilých nádoroch u premenopauzálnych žien. Ožiarenie vaječníka sa vykonáva brzdným žiarením lineárneho urýchľovača z 2 protiľahlých polí na oblasť panvy. U mladších pacientiek aplikuje sa obyčajne dávka 5-krát 3,0 Gy v priebehu 1 týžd, u starších žien aj vyššie dávky. Útlm hormonálnej činnosti vaječníkov sa dostavuje asi 2 mes. po skončení rádioterapie.

Paliatívna rádioterapia – je indikovaná u žien s metastázami. Pri kostných metastázach sa dávkou 3,0 Gy do celkovej ložiskovej dávky 30–40 Gy dosahuje veľmi dobrý analgetický účinok. Menej účinná je rádioterapia pri pľúcnych a mozgových metastázach; pri pečeňových metastázach nie je paliatívna rádioterapia indikovaná.

Postradiačná reakcia a jej th. – aby sa docielilo úplné zničenie nádorového ložiska, musí byť th. prístup dostatočne agresívny. Rádioterapia neovplyvňuje len nádorovú infiltráciu, ale pôsobí aj na okolité zdravé tkanivo. Toxické prejavy ožiarenia možno do značnej miery obmedziť vhodným preventívnym opatrením pred th., ošetrovaním postradiačnej reakcie v priebehu rádioterapie i po jej skončení.

Rozoznáva sa miestna a celková postradiačná reakcia. Celková reakcia org. sa označuje ako postradiačný sy., vyskytuje sa obvykle u pacientov, u kt. sa ožaroval veľký objem. Pri ožarovaní Ca prsníka sa môžu vyskytnúť najmä miestne postradiačné reakcie na koži (→*dermatitis actinica*). Pri ožarovaní supraklavikulárnych uzlín vznikajú slizničné reakcie v oblasti v cervikálnej časti pažeráka, postradiač-ná mukozitída. Prejavuje sa pocitom cudzieho telesa v krku, ťažkosťami pri hltaní, bolesťami až nemožnosťou prehĺtať akúkoľvek stravu. Odporúča sa kašovitá al. tekutá strava, minerálky, harmančekový čaj a tbl. pantenolu, kt. sa nechajú rozplynúť v ústach.

Chir. th. – pôvodná radikálna mastektómia podľa Halsteda s ostrým odstránením prsníka nožom, obi-dvoch pektorálnych svalov a obsahu axily sa neskôr rozšírila o odstránenie lymfatických uzlín v povodí aa. mammariae int. V súčasnosti sa vykonáva parciálna mastektómia s disekciou axily I. a II. etáže v kombinácii s pooperačným ožiarením. Indikáciou na chir. th. je I. a II. štádium ochorenia; vyššie štádiá sú indikované len v osobitných prípadoch. Operácia pozostáva v odstránení nádoru s dostatoč-ným lemom okolitého zdravého tkaniva a následnej disekcii axily. Nádor možno odstrániť rôznym spôsobom od extirpácie s dostatočným lemom (tumorektómia, lumpektómia), odstránenia po svalovú fasciu (tylektómia) až po kvadrantektómiu, kt. je najčastejšia a zrejme aj najvhodnejšia. Osvedčuje sa najmä parciálna mastektómia podľa Crila (odstránenie vonkajšiehoi horného kvadrantu presníka až na pektorálny sval, radiálne orientovaný rez sa pretiahne k axile, kt. sa disekuje v kontinuite. Pri lokalizácii nádoru v iných lokalizáciách môžu byť rezy podobné disekcii axily v diskontinuite, príp. paramamárne al. sa použije modifikáciia zmenšovacej operácie prsníka. Kompletná mastektómia sa ponecháva pre pacientky, u kt. je nádor multicentrický al. sa prepokladá zlý kozmetický výsledok parciálnej mastektómie.

Vo včasných štádiách (angl. minimal cancer, early cancer, carcinoma lobulare in situ, preinvazívny Ca T1N0M0) sa dá niekedy vykonať extirpácia nádoru so zachovaním prsníka.

Pri histol. dokázaných nádorových bunkách v odstránených regionálnych lymfatických uzlinách sa po operácii aplikuje rádioterapia. Celkové predoperačné a pooperačné ožiarenie obyčajne nezlepšuje výsledky chir. th. Psych. trauma po mastektómii si vyžaduje osobitný prístup, psychoterapiu so zaangažovaním životného partnera, ako aj riešenie náhrady prsníka protézou.

Terapia Ca prsníka podľa štádia

V *štádiu I a II* – je indikovaná chir. th. (kvadrantektómia al. lumpektómia(s disekciou axily a následnou rádioterapiou. U pacientiek, kde sa táto th. nedá realizovať al. si ju pacientka neželá, vykoná-va sa modifikovaná radikálna mastektómia. Pri pozit. lymfatických uzlinách v axilke al. bez pozit. uzlín pri nepriaznivých prognostických faktoroch sa podáva adjuvantná th. al. cytostatiká.

V *štádiu III* sa po stanovení dg. aplikuje radikálna cytostatická th. až do dosiahnutia max. redukcie nádoru (celkove sa podá 3 – 6 cyklov). Potom nasleduje chir. th. (modifikovaná radikálna al. parciálna mastektómia), aplikuje sa rádioterapia a po nej niekoľkomesačná cytostatická th. s následnou hormóno-vou th., ak sa očakáva, že nádor odpovie na hormónovú manipuláciu (pozitivita estrogénových al. progesterónových receptorov). Pri tejto th. 5- r. prežije 30 – 40 % pacientok.

Primetastatickej chorobe (*štádium IV*) je indikovaná celková th. chemoterapia al. hormónová th. Rádioterapia sa aplikuje pri symptomatických kostných metastázach a pri metastázach do mäkkých tkanív al. CNS. Kombinácia FAC (5-fluorouracil + doxorubicín + cyklofosfaid), CMF (cyklofosfamid + metotrexát + 5-fluorouracil) al. vinorelbín + doxorubicín, príp. iné kombinácie sa podávajú aj do dosiahnutia max. regresie nádoru (kompletná al. parciálna remisia). Potom sa th. preruší do relapsu.

Rekonštrukcia prsníka po mastektómii – pacientka je po ablácii postavená pred ťažkú úlohu vyrovnať sa nielen s dg. nádorového ochorenia, ale aj s ťažkou deformitou. Strata prsníka sa u väčšiny pacien-tiek spája s pocitom telesného hendikepu, poklesu atraktivity a ženskosti. Epitéza nosená s cieľom simulovať deformitu vzniknutú po ablácii prsníka obyčajne nezmierňuje pocit deformity. Lepšie výsledky sa dosahujú rekonštrukciou prsníka pomocou implantátov. Používajú sa pritom rôzne svalové al. svalovokožné laloky v kombinácii s implantátom al. bez neho.

Použitie svalovokožných (muskulokutánnych, myokutánnych) lalokov vychádza z poznatku o prekrvení oblastí kože cestou svalu ležiacom v podkoží. Tieto oblasti kože s podkožím na príslušnom svale môžu byť značne rozsiahle a používajú sa čoraz častejšie. Fasciokutánne laloky (torakoepigastrický a torakodorzálny) v kombinácii s implantátom sa používajú len výnimočne. Z muskulokutánnych lalo-kov sa používajú najmä laloky obsahujúce m. latissimus dorsi v tvare polmesiaca al. elipsy nad m. latissimus dorsi, kt. je zásobený a. thoraxodorsalis al. m. rectus abdominis.

Transverzálny lalok m. rectus abdominis (transverse rectus abdominis mucles flap, TRAMP flap) sa používa najčastejšie. M. rectus abdominis zásobovaný z a. epigastrica prof. sup. dovoľuje presun rozsahlej oblasti kože, podkožia a tuku v tvare elipsy z oblasti hypogastria a mezogastria do oblasti hrudníka (3, 4). Textúra a farba kože je trakmer autentická a veľký objem tkaniva dovoľuje bez použi-tia implantátu rekonštruovať prsník väčšinou veľkosti a tvaru druhostranného prsníka.

Pritom možno dosiahnuť požadovaný stupeň ptózy a symetrie bez potreby korekcie tvaru druhej strany redukčnou al. remodelačnou operáciou (5). Väšinou sa prenáša veľký lalok v rozsahu od okraja pubického ochlpenia až po pupok stopkovaný na kontralaterálnom m. rectus abdominis,m príp. na sva-loch obidvoch strán. Sval sa uvoľní zo svojej pošvy, mobilizuje kraniálne až do oblasti vasa epigastrica sup. prof. a podkožným tunelom prekrúti do defektu na hrudníku. Sek. defekt kože a podkožia sa rieši priamou sutúrou ako po abdominoplastike, predchádzajúcim zošitím pošvy svalu a posunu pupka. Metóda sa hodí pre pacientky inak zdravé, nefajčiarky, bez jaziev po brušných operáciách s vyvinutou vrstvou podkožného tuku v podbruší. Kontraindikáciou je diabetes mellitus, kardiálne a pľúcne ochorenia, silné fajčiarstvo.

Najzložitejšou metódou je rekonštrukcia prsníka tzv. voľným prenosom laloka do oblasti hrudníka pomocou mikrochirurgickej techniky. Najčastejšie sa používa transverzálny lalok m. rectus abdominis zásobovaný však z dolnej hlbokej a. epigastrica, menej lalok obsahujúci m. gluteus. V prípade m. rectus abdominis sa izoluje rovnaká oblasť podkožia a kože ako v prípade stopkovaného muskulokutánneho laloka, avšak na menšom úseku svalu, kt. sa úplne odpojí na výživnej cievnej stopke (a. epigastrica inf. prof.) a pomocou operačného mikroskopu sa našije na hrudníku na a. et v. thoracica int. al. a. et v. thoracodorsalis. Lalokové plastiky sú náročné na čas, techniku a skúsenosť operatéra. Nápadnosť sek. jaziev súvisí s typom laloka.

Rekonštrukcia areomamilárneho komplexu nasleduje väčšinou po 6 mes. od operácie, výnimčne sa dá uskutočnosť súčasne s rekonštrukciou prsníka. Bradavka sa väčšinou rekonštruuje miestnym posunom (trojuholníkový, hviezdicovitý lalok atď.) al. prenosom časti bradavky z druhej strany al. tkaniva ušni-ce, labia maiora, príp. chrupavkou. Areolu možno utvoriť prenosom voľného kožného transplantátu z niekt. z miest na tele s tmavšou kožou (vnútorná kraniálna oblasť stehien, labia ap.). al. možno kožu pigmentovať tetovážou. V prípadde redukcie prsníka a areoly možno použiť kožu druhej areoly. Poslednou fázou je v niekt. prípadoch konečná úprava tvaru rekonštruovaného

prsníka (utvorením submamárnej brázdy ap.) a úprava tvaru druhého prsníka, aby sa dosiahla úplna symetria. To je často nevyhnutné u pacientiek s ptotickým al. hypotrofickým druhým prsníkom.

Rekonštrukcia prsníka možno vykonať okamžite súčasne s abláciou al. po niekoľkých mes., príp. r. V súčasnosti prevažujú rekonštrukcie odložené, ale stále viac pribúdajú okamžité rekonštrukcie.

Pre štíhle ženy s malým druhým prsníkom, kvalitným kožným krytom postihnutej strane a zachovaním m. pectoralis major je použitie tkanivového expanderu a implantátu ideálnym variantom rekonštrukcie prsníka.

Kontraindikáciou rekonštrukcie prsníka je nekvalitný al. prežiarený kožný kryt a chýbanie m. pectorialis major. Limitujúcim faktorom je veľkosť druhého prsníka.

Muskulokutánne laloky: Lalok obsahujúci m. latissimus dorsi zásobovaný z a. thoracodorsalis (1) sa izoluje na nervovocievnej stopke a s podkožným tunelom sa presunie z chrbta do oblasti jazvy po mastektómii (2). Po dosiahnutí žiadaného objemu rekonštruovaného prsníka sa často doplní implantátom. Lepšie výsledky sa dosiahnu ignorovaním jazvy po mastektómii. Jeho šírka býva asi 8 cm a dovoľuje priamu sutúru defektu na chrbte

Implantácia silikónovej endoprotézy. Vačok zo silikonového elastoméru vyplnený silikónovým gélom al. fyziol rozt. (7) sa lokalizuje pod m. pectoralis major. Podmienkou na použitie tejto metódy je dostatok kvalitného kožného krytu na postihnutej strane hrudníka, limitujúcim faktorom, veľkosť druhého prsníka. Túto metódu možno kombinovať s lalokovou plastikou, napr. s využitím m. lartissimus dorsi al. turn over flap – m. rectus abdominis a m. obliquuus ext. abdominis rotovaný kraniálne (8). Jeho šírka zodpovedá implantátu, dĺžka je asi 8 cm. Tým sa získa kvalitný svalový kryt kaudálnej polovice implantátu. Pri preparácii laloka treba mobilizovať kožu v oblasti príslušného hypochondria a mezogastria. Posunom tohto kožného krytu kraniálne sa získa dostatok tkaniva a na krytie implantátu uloženého pod svalom

Dvojdobá rekonštrukcia prsníka pomocou *tkanivového expandera* a *implantátu*. Metóda sa použije v prípade, že je zachovaný prsný sval, kožný pryt je kvalitný a druhostranný prsník nie je extrémne veľký al. ptotický. Volí sa často u štíhlych pacientiek al. v prípade kontraindikácií iných metód. V prvej fáze sa implantuje tkanivový expander podľa m. pectoralis major, m. serratus (laterálne) a fas-ciu m. rectus abdominis (kaudálne)(9).

Silikonové vrecko spojené tenkou asi 10 cm dlhou trubičkou s plniacou chlopňou umiestenou subkutánne v strednej axilárnej čiare. Po sutúre svalu, podkožia a kože a po úplnom zhojení operačnej rany (asi po 10 d) sa ambulantne vykonáva v týždňových intervalopch expanzia fyziol. rozt. perkutánnou inj. ihlou do chlopne (10), vždy asi 1/10 svojho max. objemu udaného výrobcom.

Operačný prístup sa volí z jazvy po mastektómii, príp. ranou pri mastektómii, resp. 2 – 3 cm kaudálne od budúcej submamárnej brázdy priečnou incíziou v dĺžke asi 5 cm. Disekcia vrecka expanderu sa vykoná tupo, najlepšie Dingmannovými disektormi al. obdobným inštrumentom. Potom sa do vrecka umiesti expander zodpovedajúcej veľkosti, kt. sa orientačne stanoví podľa veľkosti druhého prsníka a špeciálnych šablón (templates).

Po dosiahnutí potrebnej expanzie kožnosvalového krytu sa vyčká asi 2 mes, potom sa expander z rov-nakého rezu vymení za trvalý mamárny implantát veľkostri asi o 1/3 menší, čím sa dosiahne náznak prirodzenej ptózy prsníka.

C51 – C58 Zhubné nádory ženských pohlavných orgánov

Zahŕňa: kožu ženských pohlavných orgánov

C51 Zhubný nádor vulvy (ženského ohanbia)

	Abs.	%	Rel.	WSR		Abs.	%	Rel.	WSR
Incidencia r. 2002:	♂ –	–	–	–	♀	65	0,6	2,3	1,3

C51.0	Veľký pysk
	Veľká predsieňová žľaza
C51.1	Malý pysk
C51.2	Dráždec
C51.8	Presahujúca lézia vulvy
C51.9	Vulva, bez špecifikácie
	Vonkajšie ženské pohlavné orgány NS
	Ženské ohanbie

C51 ***Ca vulvy*** – zhubný nádor vulvy (ženského ohanbia, carcinoma vulvae) je pomerne zriedkavý. Vyskytuje sa prevažne v 6.–7. decéniu. Ide obyčajne o epidermoidný karcinóm s rôzne vyznačenou keratinizáciou. Rast je častejšie endofytický, infiltratívny ako exofytický. Priebeh býva rýchly. V pokročilejšom šťádiu môže vrastať do lonových kostí, na vagínu prechádza zriedka. Metastazuje do vonkajších ingvínových a vnútorných panvových uzlín. Pri krauróze sa však možu zistiť zdurené lymfatické uzliny, kt. vykazujú len príznaky chron. lymfadenitídy. Na koži vulvy sa môže vyskytovať aj →***Pagetov Ca*** a →*Bowenova choroba.*

C51.2 ***Karcinóm klitorisu*** – [carcinoma clitoridis], Ca dráždca; →*Ca vulvae.*

C52 Zhubný nádor pošvy

	Abs.	%	Rel.	WSR		Abs.	%	Rel.	WSR
Incidencia r. 2002:	♂ –	–	–	–	♀	20	0,2	0,7	0,4

Karcinóm pošvy – [carcinoma vaginae] je pomerne zriedkavý. Postihuje najmä staršie ženy. Makro-skopicky sa prejavuje obyčajne ulceráciou. Histol. má väčšinou charakter rôzne diferencovaného spinocelulárneho karcinómu. Zriedkavý je aj malígny zmiešaný mezenchýmový nádor (starší názov sarcoma botryoides), kt. býva častejší u detí. Makroskopicky má hroznovitý vzhľad, pozostáva zo zmesi nezrelých mezenchýmových a epitelových štruktúr, zakotvených v maternici al. panvovom dne. Z metastatických nádorov je v pošve častejší Grawitzov nádor a choriokarcinóm.

C53 Zhubný nádor krčka maternice

	Abs.	%	Rel.	WSR		Abs.	%	Rel.	WSR
Incidencia r. 2002:	♂ –	–	–	–	♀	551	5,0	19,9	15,4

C53.0	Endocervix
C53.1	Exocervix
C53.8	Presahujúca lézia krčka maternice
C53.9	Krčok maternice bez špecifikácie

Ca maternice – [*carcinoma uteri*] patrí k najčastejším rakovinovým ochoreniam vôbec. Podľa lokalizácie sa rozoznávajú dve formy: **1.** Ca krčka**; 2.** Ca tela.

C53 ***Ca krčka*** (čapíka) maternice – [*carcinoma colli uteri*] vyskytuje sa v pomerne mladom veku, častejšie u žien, kt. rodili. Jeho incidencia sa odhaduje na $18{,}3/10^5$. Väčšinou býva lokalizovaný na

portio vaginalis a je pomerne dobre prístupný inšpekcii. V začiatočnom štádiu sa makroskopicky ťažko odlišuje od komplikovaného ektrópia. Pri včasnej dg. je to prognosticky priaznivé ochorenie.

Dg. – potvrdzuje sa kolposkopicky, cytologicky a histol. vyšetrením bioptických excízií z podozrivých miest. Suspektné sú aj mierne odchýlky od normálnej skladby sliznice – abormálny, najmä atypický epitel. Ťažko sa odlišujú aj reverzibilné hyperplastické zmeny v priebehu gravidity. Niekedy sa zachytí c. in situ (intraepiteliálny, preinvazívny karcinóm).

Podľa spôsobu rastu sa rozoznávajú dve formy Ca krčka maternice, exofytická a zákernejšia endofytická forma. Histol. ide väčšinou o spinocelulárny karcinóm s rôznym stupňom zrelosti (až 95 % epidermoidné karcinómy), vzácne o adenokarcinóm.

V pokročilých štádiách sa Ca krčka uteru na povrchu rozpadá a exulceruje. Prerastá z čapíka na vagínu a preniká stenou uteru do okolia, močového mechúra, ústia ureterov, rekta atď. Súčasne postupuje povrchový rozpad do hĺbky, a tak vznikajú často medzi orgánmi malej panvy nádorové fistuly. Metastazuje najmä do panvových lymfatických uzlín, zriedkavejšie krvnou cestou.

Významnou komplikáciou Ca krčka maternice je nádorová stenóza ureteru, kt. má za následok hydronefrózu, príp. s následnou ascendentnou infekciou močových ciest a obličiek.

C54 Zhubný nádor tela maternice

	Abs.	%	Rel.	WSR		Abs.	%	Rel.	WSR	
Incidencia r. 2002:	♂	–	–	–	–	♀	714	6,4	25,8	17,4

C54.0	Istmus maternice Dolný segment maternice
C54.1	Endometrium
C54.2	Myometrium
C54.3	Dno maternice
C54.8	Presahujúca lézia tela maternice
C54.9	Telo maternice bez špecifikácie

C54 ***Ca tela maternice*** – [carcinoma corporis uteri] postihuje staršie ženy, najmä ženy, kt. nerodili Klin. je priaznivejší, lebo ostáva pomerne dlho obmedzený na dutinu maternice. Rastie vo forme ohra-ničeného adenokarcinómového polypu do dutiny maternice al. difúzne postihuje na väčšej ploche endometrium. Zväčšuje rozmery maternice a neskôr má sklon k nekrotickému rozpadu. Do lymfatic-kých a krvných ciest preniká až po dlhšom trvaní. Histol. ide o adenokarcinóm rôzneho stupňa zrelosti.

Z nádorových markerov sa v dg. epidermoidných Ca uteri využíva antigén skvamóznych karcinómov (SCCA), pri monitorovaní zriedkavejšie sa vyskytujúcich adenokarcinómov krčka a tela maternice karcinonoembryonálneho antigénu (CEA), v menšej miere CA 125. Nádorové markery sa osvedčujú aj pri hodnotení účinnosti th. a odhaľovaní príp. recidív.

Zvýšené hodnoty SCCA (referenčné hodnoty sú 2 ng/ml, dg. citlivosť 51 %) bývajú asi v 60 % prípadov, a to najmä pri veľkobunkových karcinómoch krčka maternice (v 10 % pri carcinoma in situ, v 35 % v I. a II. štádiu a vo vyše 80 % v III. a IV. klin. štádiu). Sledovanie jeho hodnôt sa využíva aj na hodnotenie účinnosti th. a pátranie po recidíve. Po aktinoterapii sa pozoruje prechodný vzostup SCCA následkom cytolýzy. Hodnoty SCCA bývajú zvýšené až v 90 % recidív.

Pri epidermoidných Ca a monitorovaní adenokarcinómu krčka a tela maternice sa osvedčilo vyšetrovanie CEA. Jeho zvýšené hodnoty sa zisťujú asi v polovici prípadov, najmä s menej diferencovanými nádormi. Jeden mesiac po radikálnom chir. výkone sa CEA upravuje až v 90 %, po

aktinoterapii len v 60 %. Pretrvávanie zvýšených hodnôt CEA po th. je vo vyše polovici prípadov ukazovateľom progresie al. recidívy nádoru.Výrazne zvýšené hodnoty CEA sú pri pečeňových a pľúcnych meta-stázach.

Adenokarcinómy krčka a tela maternice sú celomového pôvodu, preto sa pri ich monitorovaní uplatňuje vyšetrovanie CA 125 (referenčné hodnoty 30 U/ml, dg. citlivosť 51 %). Jeho zvýšené hodnoty sa zisťujú asi v polovici, v kombinácii s CEA až v 70 % prípadov.

Doplnkovým markerom pri monitorovaní Ca uteri, najmä nediferencovaného invazívneho typu je tkanivový polypeptidový špecifický antigén (TPS, ref. h. 140 U/ml, dg. citlivosť 31 %).

Vyšetrenie markerov je vhodné na sledovanie priebehu th., pacientov v remisii, ako aj na zisťovanie odpovede na th. a prítomnosti progresie a recidív.

C55 Zhubný nádor bližšie neurčenej časti maternice

	Abs.	%	Rel.	WSR		Abs.	%	Rel.	WSR	
Incidencia r. 2002:	♂	–	–	–	–	♀	4	0	0,1	0,1

C56 Zhubný nádor vaječníka

	Abs.	%	Rel.	WSR		Abs.	%	Rel.	WSR
Incidencia r. 2001	–	–	–	–		449			11,9
Incidencia r. 2002: ♂	–	–	–	–	♀	448	4,0	16,2	11,5

Nádory ovárií – tvoria ~ 5 % všetkých ženských chorôb a ~ 15 % ženských nádorov; sú na 3. mieste, v mortalite však na 1. mieste – majä z malígných gynekol. chorôb najhoršiu prognózu. Zriedkavejšie sú u žien < 40-r., s vekom sa ich výskyt zvyšuje. V ¾ prípadov ide o pokročilé nádorové ochorenie už v čase stanovenia dg. (III. – IV. štádium). Gynekol. vyšetrenie, vagínová a abdominálna sonografiía a vyšetrenie nádorových markerov môže odhaliť chorobu, ale nehodia sa na skríning.

V *etiológii* nádorov ovária sa pripisuje veľký význam *pôsobeniu estrogénov*. Pri každej ovulácii sa naruľší povrch ovárií, pričom estrogény zvyšujú riziko proliferácie epitelu ovária. Riziko nádoru totiž klesá s počtom gravidít, laktáciou, podviazaním vajíčkovodov a užívaním hormónovo antikoncepcie. Naopak dlhodobá ovulačná aktivita (včasná menerche, neskorá menopauza) zvyšuje riziko nádoru. Rast incidencie nádoru s vekom sa vysvetľuje ako následok zvýšených hodnôt hypofýzových gonadotropínov; ich hodnotyy sú najvyššie v 50. — 60. r. veku. U pacientiek s Ca ovarii sa pozoroval častejší výskyt mutácie rozličných onkogénov, ako *K-ras* a *p53*, amplifikácia onkogénov *c-mys* a *HER-2/neu*. Asi v 5 – 10 % nádorov sa zisťuje familiárny výskyt. Ide najmä o ženy s mutáciou génov *BRCA-1* a *BRCA-2*.

V 4/5 nádorov ovária ide o epitelové nádory. Môžu byť benígne, hraničné (atypické proliferujúce nádory) al. malígne.

Ca ovarii môžu vychádzať z gonocytov (~ 20 % nádorov ovárií) al. špecifickej strómy. Možno ich rozdeliť na nepravé a pravé nádory.

K ***nepravým nádorom*** ovárií patria ***retenčné cysty*** (folikulová cysta a cysty žltého telieska). *Folikulová cysta* vzniká z Graafovho folikula, kt. perzistuje, oprčiom sa ešte zväčšuje; je tenkostenná. *Cysta žltého telieska* tvoria tekoluteinálne bunky žltého telieska. Cysty bývajú pomerne malé. Luteínové cysty sú následkom hyperstimulácie ovádií choriogonadotropínmi pri hydatidóznej mole a choriokarcinóme.

Endodermový sínusový nádor napodobňuje štruktúry žĺtkového vaku. Pozostáva z embryových bunek. V nádore sa nachádza □-fetoproteín, kt. hodnoty bývajú zvýšené aj v sére. Rýchly rast, nekrózy a metastázy podmieňujú zlú prognózu.

Pravé nádory ovárií možno rozlišovať podľa skladby al. hormónovej aktivity. K epitelovým patria:

• *Cystadenoma serosum simplex* – je cystický útvar väčší ako folikulová cysta so seróznym obsahom

• *Cystadenoma serosum papillare* – je zvnútra pokrytý papilárnymi výrastkami, kt. môžu preraziť vonkajší obal.

• *Cystadenokarcinóm* – môže vzniknúť z papilárneho serózneho cystadenómu.

• *Cystadenoma pseudomunicnosum* – môže byť viackomorový a vypĺňať celú brušnú dutinu, príp. malígne sa zvrhnúť.

• *Benígna a malígna endometrioidná cysta*

• *Mezonefritický benígny a malígny adenóm*

Z ***karcinómov*** sa môže v ováriu zriedkavo vyskytnúť carcinoma ovarii solidum a metastatický nádor z GIT (Krukenbergov nádor).

Pri nádoroch ovárií prevažujú *benígne dermoidné cysty*. Skladajú sa z 3 zárodkových listov, má zvyčajne veľkosť pomaranča, je bledožltej farby. Na vzduchu jej riedky mazový obsah tuhne. Zisťuje sa v nich chrupka, kosť, zuby, vlasy, príp. časť štítnej žľazy (struma ovarii).

Z väzivových nádorov sa môže v ováriu vyskytnúť fibróm a sarkóm. Fibróm je solídny tuhý nádor, bohatý na kolagén. Môže dosiahnuť značnú veľkosť, je benígny. Obojstranné fibrómy so silným edémom strómy sa spája s hydrotoraxom a ascitom, kt. po odstránení fibrómov vymiznú (Desmondsov-Meigsov sy.). Sarkóm je zriedkavý malígny variant fibrómu.

K *hormónovo aktívnym* patrí nádory, kt. vznikajú zo špecifického mezodermu. Patrí sem folikulóm, tekóm a androblastóm.

• ***Folikulóm*** (folliculoma, granulozobunkový nádor) je analógom nádor zo Sertoliho buniek u muža. Môže produkovať estrogény; keď sa zjaví pred pubertou, môže vyvolať predčasnú pohlavnú zrelosť, v postklimakterickom veku cystickú glandulárnu hyperpláziu endometria s krvácaniami a refeminizáciu. Je potenciálne malígny (semimalígny nádor). Bunky sú častočne usporiadané do folikulových a trabekulárnych štruktúr, príp. difúzne (sarkomatózne). V zrelších typoch sa zisťujú folikulárne štruktúry s centrálnou malou dutinou, kt. obsahuhje eozinofilnú hmotu (Callove-Exnerove teliesko). Býva mnoho mitóz, polymorfia je však malá. Nádor dorastie až do veľkosti 15 cm, je mäkkej konzistencie. Len 1/3 prípadov je biol. malígnych a metastazujú do peritoneálnej dutiny. Niekedy metastazujú aj veľmi zrelé, histol. benígne varianty.

• ***Tekóm*** – je analógom nádoru Leydigových buniek u muža. Napodobňuje theca interna folliculi. Obsahuje v bunkách a interstíciu veľké množstvo lipidov. Fibrotizáciou z neho vznikajú fibrómy ovária. Nádor je benígny, dorastá až do veľkosti 25 cm, na reze je makroskopicky žltkastý pre obsah tukov. Niekedy tvorí estrogény.

• ***Androblastómy*** – pozostávajú z buniek diferenciáciou strómy ako pri Sertoliho a Leydigových bunkách. Sú to zriedkavé solídne nádory žltkastrej farby s tvorbou estrogénov a následnou hyperpláziou endometria. V menej diferencovaných formách sú v nádore prítomné bunky Leydigovho typu, kt. produkujú androgény, preto vzniká virilizácia. Nádory sa väčšinou správajú benígne, sú však potenciálne malígne.

Virilizáciu vyvoláva *arrhenoblastoma*.

Dysgerminoma ovarii je zväčša hormónovo neaktívny, pretože vzniká z nediferencovanej pohlavnej žľazy. Vyskytuje sa prevažne pred 25. r. života. Makroskopicky podmieňuje zväčšenie ovária, dosahuje veľkosť ~ 10 cm, je guľatý al. laločnatý, obyčajne medulárnej konzistencie. Histol. a biol. sa podobá sa seminómu semenníkov. Skladá sa z okrúhlych buniek so svetlou cytoplazmou bohatou na glykogén. Usporiadanie strómy je príčinou alveolárneho vzhľadu. Prítomné sú lymfocytové, infiltráty a epiteloidné granulómy. Je malígny, ale rádiosenzitívny. Chir. odstránením nádoru s rádioterapiou sa dosahuje 5-r. prežívanie v 70 – 90 % prípadov. Metastazuje zriedka a neskoro.

Brennerov nádor má veľkosť vajca, na reze žltkastú farbu a podobá sa fibrómu. Je to benígny, hormó-novo neaktívny nádor, kt. sa výnimočne môže malígne zvrhnúť.

Malígne nádory ovárií sú na 5. mieste medzi malígnymi nádormi žien, avšak ich výskyt má stúpajúci trend. Vyskytuje sa vo všetkých vekových skupinách s max. medzi 40. a 70. r. života. Incidencia ochorenia je v priemere $15/10^5$/r.

Klin. obraz – ovárií závisí od veľkosti nádoru (tlakové príznaky v GIT a močových ústrojoch). Kloin. Príznaky bývajú nešpecifiké a zjavujú sa až v pokročilých štádiách. Najčastejšie je to nechuť dio jedenia, chudnutie, únava, neurčité brušné ťažkosti, pocit plnosti brucha, ťažkosti s vyprázdňovaním stolice a močením. Často sa pozoruje zväčšovanie brucha. Rozsiahly ascites a vysoký stav bránic môžu zapríčiňovať dýchavicu. Nádor môže torkvovať okolo stopky al. prasknúť pod obrazom akút. brucha. Degeneratívne zmeny a infekcia môžu vyvolať horúčku. Inokedy sa nádor prejaví účinkom vylučovaných hormónov a svojou malígnosťou.

Dg. – stanovuje sa na základe vagínového, rektálneho palpačného vyšetrenia (príp. v narkóze), sonografickým (transabdominálny a transvagínový USG), endoskopickým (kolonoskopia, irigoskopia, cystoskopia), pneumopelvigrafickým a CT, príp. MRI a PET vyšetrením. Dg. sa potvrdzuje histopato-logickým vyšetrením vzorky tkaniva. Pri veľkých radikálne inoperabilných nádoroch, kde neprichádza do úvahy optimálna debulkizácia sa môže urobiť odber aj laparoskopicky. Cytologicky sa vyšetruje vzorka ascitu. Z nádorových markerov je to CA-125.

Klinicko-patologická klasifikácia nádorov ovária

I *Epitelové nádory*
II *Nádory zo strómy zárodočnej lišty* – nádory zo Sertoliho-Leydigových buniek, granulózovobunkové nádory, androblastóm,
tekóm, arenoblastóm
III *Nádory zo zárodočných buniek* – dysgerminóm, embryový karcinóm, teratóm, chioriokarcinóm, nádory zo žĺtkového vaku
IV *Zmiešané nádory* (zárodočných buniek + zárodočnej lišty) – gonadoblastóm
V *Ostatné prim. nádory* (orgánovo nešpecifické) – mezenchýmové a neurogénne nádory
VI *Sek.* (*metastatické*) *nádory* – najčastejšie pri karcinéome prsníka, kolorektálnych karcinómoch, nádorových iných pohlav-
ných orgánov

TNM klasifikácia nádorov ovária

TNM	FIGO	Definícia
TX	–	prim. nádor nehodnotiteľný
T0	–	bez nálezu nádoru
T1	I	nádor ohraničený na ováriá (jedno al. oboje)
T1a	IA	nádor ohraničený na jedno ovárium, intaktné puzdro, bez malígnych buniek v ascite al. peritoneálnom výplachu
T1b	IB	nádor ohraničený na obidve ováriá, intaktné puzdro, bez malígnych buniek v ascite

		al. peritoneálnom výplachu
T1c	IC	nádor ohraničený na jedno al. obidve ováriá s jedným z nasledujúcich faktorov: ruptúra puzdra, malígne bunky v ascite al. peritoneálnom výplachu
T2	II	nádor postihujke jedno al. obidve ováriá a šíri sa v panve
T2a	IIA	šírenie a/al. implantáty na utere a/al. tube (ách), bez malígnych buniek v ascite al. peritoneálnom výplachu
T2b	IIB	šírenie na iné štruktúry panvy, bez malígných buniek v ascite al. peritoneálnom výplachu
T2c	IIC	šírenie v panve (2a al. 2b) s malígnymi bunkami v ascite al. peritoneálnom výplachu
T3	III	nádor postihuje jedno al. obe ováriá s mikroskop. a/al. povrdenými metastázami na peritoneu mimo panvy
a/al. N1		
T3a	IIIA	mikroskpické metastázy na peritoneu mimo panvy
T3b	IIIB	makroskopické metastázy na peritoneu mimo panvy ≤ Ø2 cm
T3c	IIIC	metastázy na peritoneu mimo panvy Ø > 2 cm a/al. metastázy v regionálnych uzlinách
M1	IV	vzdialené mestatázy

Štádiá ochorenia podľa skupín

AJCC/UICC			FIGO	
IA	T1a	N0	M0	IA
IB	T1b	N0	M0	IB
IC	T1c	N0	M0	IC
IIA	T2a	N0	M0	IIA
IIB	T2b	N0	M0	IIB
IIC	T2c	N0	M0	IIC
IIIA	T3a	N0	M0	IIIA
IIIB	T3b	N0	M0	IIIB
IIIC	T3C	N0	M0	IIIC
	akékoľvek T	N1	M0	
IV	akékoľvek T	akékoľvek N	M1	IV

K *prognostickým faktorom* Ca ovárií:

• *Štádium choroby* – u pacientiek s pokročilým štádiom nádoru je rozhodujúcirozsah reziduálneho nádoru po prim. operácii. Pacienty s III. štádiom bez reziduálneho nádoru majú šancu 5-r. prežitia 30 – 50 %, kým pri rozsiahlej reziduálnej chorobe len ~ 10 %.

• *Histol. stupeň diferenciácie* (grade) a typ: histol. stupeň je významný prognostický faktor, kým histol. typ má menší význam; svetlobunkový variant sa však pokladá za menej priaznivý.

• *Nádorové markery* – užitočné sú najmä CA 125, CA 19-9, CEA, príp. CA 72-4. Pri seróznom cystadenokarcinóme a menej pri iných nemucinóznych nmádoroch ovária sa osvedčuje vyšetrovanie CA 125. Vo 85 % neliečených pacientk sa zisťujú hodnoty >35 U/ml. Za hrabničnú hodnotu medzi benígnym a malígnym nádorom sa pokladajú hodnoty 60 U/ml. Vyšetrovanie C 125 má význam aj v sledovaní dynamiky. Úprava hodnôt po operácii svedčí s veľkou pravdepodobnosťou o remisii, pretrvávanie zvýšených hodnôt al. ich zvyšovanie o reziduálnom ochorení, opakovaný vzotsup o relapse (niekedy predchádza makroskopické potvrdenie aj niekoľko mes.). Pri mucinóznom Ca ovária je vhodná kombinácia CA 125 a CA 72-4.

• *Molekulové markery – erb-B2, p53, ras* a i. onkogény a supresorové gény; ich vyšetrovanie poskytuje variabilné výsledky.

Th. – je multimodalitná. Základom je dostatočná radikálna operácia, kt. úlohou je určiť rozsah (staging), v I. a II: štádiu odstrániť nádor, v pokročilejší štádiách (III. a IV.) dosiahnuť max. zmenšenie nádorovej masy (optimálny debulking, cytoredukcia). Chir. výkony možno rozdeliť na prim. a sek.

Prim. chir. výkony zahrňujú operácie:

• Staging laparotómia – otvorenie brušnej dutiny od symfýzy nad pupok s odberom bioptických vzoriek zo štandardných miest

• Konzervatívny výkon s jednostranným ponechamím adnexov – vhodný u maldých žien, kt. nemá deti a pri potvrdení štádia IA, stupňa I a v prípade priaznivého histol. typu

• Prim. cytoredukčná operácia s cieľom odstrániť všetko nádorové tkanivo (optimálny cytoredukčný výkon) al. zmenšiť objem nádoru na minimum

• Intervalová cytotredukcia po 3 cykloch chemoterapie, keď po prim. operácii zostalo veľké rezíduum (angl. interval debulking surgery, IDS)

• Laparotómia s cieľom upraviť štádium (restaging), v prípade, ak bola prim. operácii nedostatočná, nesplnila kritériá pre klasifikáciu operačného výkonu.

K *sek. výkonom* patria:

•,,Second look“ laparotómia – realizuje sa v rámci klin. štúdií na overenie účinnosti nových th. postupov

• Sek. cytoredukčná operácia – má za cieľ odtrániť al. max. zmenšiť recidívu, po operácii nasleduje chemoterapia

• Paliatívny operačný výkon – je indikovaný na zmienrenuie príznakov ochorenia (ileus, pleurálny výpotok, neurol. deficit, nekontrolovateľná bolesť).

Benígny nádor ovária u mladších osôb možno z ovária extirpovať, u starších sa vykonáva adnexektó-mia. Malígny nádor sa lieči hysterektómiou, obojstrannou adnexektómiou a následnou rádioterapiou. Pri podozrení na malignitu sa robí počas operácie rýchla histol. dg. Rádioterapia sa indikuje zriedka v prípadoch lokálnej choroby v paliatívnej intencii.

Chr. staging pozostáva z týchto prvkov: vertikálna incízia, mnohonásobná laváž brušnej dutiny na cy-tol. vyšetrenie (príp. získanie vzorky ascitu), kompletné odstránenie maternice a vajíčkovodov, oment-ektómia, biopsia, resekcia adhézií s prim. nádoru, získanie min. 2 bioptických vzoriek z plica vesicouiterina a plica retrouterina, min. 3 bioptických vzoriek z peritonea pravej a ľavej parakolickej jamy, min. 2 bioptických vzoriek al. steru z pravej bráničnej klenby, min. 2 bioptických vzoriek z peritonea v mieste prim. nádoru (fossa ovarica), pelvická lymfadenektómia, paraaortálna lymfadenektómia do výšky ľavej obličkovej žily.

Ďalšia th. sa riadi podľa štádia ochorenia, stupňa diferenciácie a prim. operácie:

Štádium Ia a Ib, histol. stupeň I – nie je potrebná adjuvantná th., pacientky treba sledovať.

Štádium Ia a Ib, histol. stupeň II a III – indikovaná je adjuvantná chemoterapia, celkove 3 – 6 cyklov (deriváty platiny – cisplatina al. karboplatina + cyklofosfamid al. platinový derivát + paklitaxel.

Štádium Ic, IIa, IIb, IIc – indikovaná je adjuvantná chemoterapia: kombinácia paklitaxelu + karboplatina, príp. cisplatina + cykofosfamid, celkove 6 cyklov.

Štádium IIIa, IIIb, IIIc – indikovaná je chemoterapia celkove 6– 8 cyklov v kombinácii paklitaxel + derivát platiny. Standardnou th. je kombinácia paklitaxelu + derivátu platiny V prípade výrazného efektu chemoterapie možno zvážiť intervalová redukcia nádorovej masy (interval debulking surgery,

IDS) a postup ako pri predchádzajúcom štádiu. Ak nebola pacientka pri prim. operácii radikálne oparovaná al. sa vykonala len dg. operácia, možno po 3 cykloch th. zhodnotiť jej účinnosť a v prípade jej účinnosti zvážiť intervalovú operáciu (IDS) a pridať 3 – 6 cyklov chemoterapie.

Štádium IV – inoperabilný nádor a dg. sa stanoví pri exúploratívnej laparotómii al. cytol. vyšetrením ascitu, príp. pleurálneho výpotku.

Pri recidíve ochorenia sa uindikuje 2. línia chemoterapie. Ak ochorenie počas th. progreduje, ide o *refraktérnosť* voči platine, ak sa recidíva dostavuje skôr ako po 6 mes., ide o *rezistenciu* voči platine. Pri intervale bez choroby > 12 mes. je pravdepodobné, že prim. chmoterapia bude opäť účinná.

V 2. línii sú k dispozícii viaceré účinné cytostatiká, ako je docetaxel (Taxotere®, účinný v 22 %), topotekan (Hycamtin® – 14 – 37 %), gemcitabín (Gamzar® – 17 %), melfalán (Alkeran® – 40 %), etopoxid (Vepesid® – 30 %), hexametylmelamín (Hexastat® – 32 %), ifosfamid (20 %), doxorubicín, lipoómový doxorubicín (20 %), ako aj ich kominácie. Druholíniová th. je prakticky vždy paliatívna. Ako posledná alternatíva sa podáva tamoxifén.

Cytostatiká možno podávať aj regionálne, intraperitoneálne, príp. intrapleurálne. Najčastejšie sa podávajú deriváty platiny, pričom sa systémovo podávajú antidóta (tiosíran sodný), kt. selektívne chráni obličky pred toxickým účinkom platiny. Prednosť sa preto dáva paklitaxelu, fluorouracilu, bleomycínu a antracyklínom. Regionálnu aplikáciu cytostatík možno kombinovať s ich systémovým podávaním. Intraperitoneálna th. má význam pri min. reziduálnej chorobe.

V štádiu klin. skúšania je vysokodávkovaná chemoterapia s transplantáciou periférnych hemopoetických kmeňových buniek.

C57 Zhubný nádor iných a nešpecifikovaných ženských pohlavnýchorgánov

		Abs.	%	Rel.	WSR		Abs.	%	Rel.	WSR
Incidencia r. 2002:	♂	–	–	–	–	♀	13	0,1	0,5	0,3

C57.0	Vajíčkovod
	Tuba uterina
	Tuba Fallopii
C57.1	Široký väz
C57.2	Okrúhly väz
C57.3	Primaterničie – parametrium
C57.4	Nešpecifikované adnexy maternice
C57.7	Iné nešpecifikované ženské pohlavné orgány
	Wolffovo teliesko alebo kanál
C57.8	Presahujúca lézia ženských pohlavných orgánov
Zhubný nádor ženských pohlavných orgánov, ktorého miesto vzniku nemožno zatriediť pod žiadnu z položiek C51 – C57.7, C58	
	Tubo-ovariálny
	Utero-ovariálny
C57.9	Nešpecifikovaný ženský pohlavný orgán
	Ženská urogenitálna sústava NS

C58 Zhubný nádor placenty (postieľky)

		Abs.	%	Rel.	WSR		Abs.	%	Rel.	WSR
Incidencia r. 2002:	♂	–	–	–	–	♀	1	0	0	0

Choriokarcinóm NS

Chorionepitelióm NS
Nezahŕňa: • chorioadenóm (deštruujúci) (D39.2)
• hydatidóznu molu
• NS (O01.9)
• invazívnu (D39.2)
• zhubnú (D39.2)

K najčastejším nádorom placenty patria nádory trofoblastu, kt. sa zaraďujú do tzv. trofoblastickej choroby. Za benígny nádor trofoblastu sa pokladá mola hydatidosa, malígnym nádorom je choriokar-cinóm, proliferujúca mola (mola destruens) je biol. na ich rozhraní. Vo všetkých sa môžu tvoriť gonadotropíny.

Choriokarcinóm (chorioepitelióm) – choriocarcinoma uteri je vysoko malígny nádor placenty (nie je totožný s mužským choriokarcinómom, kt. patrí ku germinatívnym nádorom semenníkov). Je to jediný nádor, kt. pochádza z iného indivídua (plodu). Najčastejšie vzniká po nefyziol. gravidite (mola, potrat, extrauterinná gravidita), zriedka po fyziol. gravidite (po pôrode). Ide o intrauterinný nádor červenkas-tej farby, silne prekrvácaný, krehký, infiltruje do steny maternice.Pozostáva čisto z epitelových buniek bez vlastnej strómy a vlastných ciev. Nádorovo proliferuje Langhansova bunka a syncýtium. Bunky nádoru infiltrujú do myometria a invadujú do vén maternice. Preto vznikajú skoré hematogénne metastázy prim. v pľúcach, neskôr v mozgu. Malígne epitelové bunky tvoria hojne choriogonadotro-pínu, kt. sa vylučuje močom. V ováriu vyvoláva nadprodukciu hormónov zrenie folikulov. Zisťujú sa početné cysty corpus luteum. Cytostatická th. býva úspešná aj v prípade generalizácie.

C60 – C63 Zhubné nádory mužských pohlavných orgánov

Zahŕňa: kožu mužských pohlavných orgánov

C60 Zhubný nádor penisu

		Abs.	%	Rel.	WSR		Abs.	%	Rel.	WSR
Incidencia r. 2002:	♂	23	0,2	$0,9/10^5$	0,8	♀	–	–	–	–

C60.0	Predkožka – praeputium
C60.1	Žaluď – glans penis
C60.2	Telo penisu
	Kavernózne teleso – corpus cavernosum
C60.8	Presahujúca lézia penisu
C60.9	Penis bez špecifikácie
	Koža penisu NS

C60 Karcinóm penisu – môže vzniknúť na základe prekancerózy (leukoplakia, Qeyratova erytroplázia, Page-tova chorobam Bowenova choroba). Najčastejší je epidermoidný Ca, zriedkavý →*bazalióm* al. sarkóm. Napriek hmatateľným lymfatickým uzlinám sa zistia v nich metastázy len v 30 – 60 % prípadov. Dôležité je, či je pozit. drénujúca (sentinelová) uzlina.

Klinický obraz – Ca penisu sa začína obyčajne v oblasti žaluďa al. sulcus coronarius ako nehojaca sa erózia. Neskôr sa utvorí exofytická masa. Metastázy sú najčastejšie v ingvínových uzlinách. Nádor sa hematogénne šíri do pľúc, zriedkavejhšie do pečene, kostí a i. orgánov.

Dg. – stanovuje sa na základe biopsie al. cytol. vyšetrenia imprintu z nádorovej masy. K štandardným vyšetreniam patrí KO, biochem. vyšetrenia séra, rtg snímka hrudníka, i. v. urografia a CT panvy so zobrazením ingvínových uzlín. Lymfografia sa rutínne nevykonáva. Pri hepatomegálii

al. pozit. hepatálnych testoch sa vykoná USG al. CT vyšetrenie pečene. V časti prípadov sa zisťuje hyperkalciémia.

Rozoznávajú sa 4 štádiá: **I.** štádium – postihnutie žaluďa a predkožky; **II.** štádium – postihnutie corpora cavernosa al. corpora spongiosa a časť nad glans penis; **III.** štádium – postihnutie operabilných lym-fatických uzlín; **IV.** štádium – postihnutie inoperabilných regionálnych uzlín al. prítomnosť vzdialených metastáz.

Th. – je chir., príp. sa aplikuje rádioterapia a chemoterapia. Pri ohraničenom povrchovom Ca al. Ca in situ sa vykoná kompletná lokálna excízia. Pri malých léziách sa môže nádor odstrániť laserom neodynium YAC; recidívy sa vyskytujú v 8 – 50 % prípadov. Pri nádoroch lokalizovaných v strednej al. proximálej časti penisu sa vykoná amputácia penisu, pri nádore glansu a distálnej časti tela penisu príp. parciálna amputácia, a je možné zachovať 2 – 3 cm okraj bez nádorových buniek. V I. štádiu sa nevykonáva profylaktická lymfadenektómia, po operáciii sa ožiaria ingvínové oblasti. V II. štádiu sa môžu profylakticky ožiariť ingvínové uzliny, ale význam ožiarenia na prevenciu relapsov nie je dokázaný. V III. štádiu je indikovaná radikálna lymfadenektómia.

Rádioterapia je indikovaná u mladých pacientov s malých nádorom (Ø < 3 cm), výsledky sú podobné ako pri parciálnej amputácii. Rádioterapia sa používa aj ako paliatívna th. pri relapsoch po operácii.

Pri chemoterapii (cisplatina, metotrexát, 5-fluorouracil a bleomycín) sa dosahuje remisia v 15 – 30 %, kombináciou cytostatík v 30 – 65 % prípadov. Remisie indukuje aj kombinácia interferónu a kys. cis-retinovej. Päťročné prežitie pacientov v I. štádiu je 80 %, v II. štádiu 60 %, v III. štádiu 5 % a v IV: štádiu 0 %. Vzhľadom na pomerne vysoké % relapsov sa skúša aj adjuvantná chemoterapia v I. a II. štádiu po operácii. Po kuratívnej th. sa pacienti sledujú v 3-mes. intervaloch vrátane rtg snímky hrudníka; CT panvy a brucha sa vykonáva raz za 4 mes.

C61 Zhubný nádor predstojnice – prostaty

	Abs.	%	Rel.	WSR		Abs.	%	Rel.	WSR
Incidencia r. 2002:	♂ 1000	8,6	$38,3/10^5$	29,8	♀	–	–	–	–

Najčastejším nádorom postihujúcim prostatu je *adenokarcinóm*. Jeho výskyt sa v ostatných r. zvyšuje. V USA sa jeho incidencia za ostatných 5 r. zdvojnásobila. Tvorí 41 % všetkých malignít dospelých mužov; odhaduje sa, že sa zistí u 1 zo 6 mužov v priebehu jeho života. V USA je po karcinóme pľúc 2. najčastejšou príčinou smrti. V škandinávskych krajinách sa dg. u 60 mužov z 10^5, v USA u $50/10^5$, kým v Číne len u $4/10^5$. Mortalita na tento nádor sa však nezvyšuje úmerne morbidite. Pre amer. muža sa odhaduje 10 % pravdepodobnosť odhalenia Ca prostaty počas života. Odhaduje sa, že ~ 30 % mužov má pravdepodobnosť vzniku mikroskopického Ca, ~ 10 % riziko klin. ochorenia a ~ 3 % na Ca prostaty zomrie. Vo vzorkách získaných transuretrálnou resekciou prostaty sa zistil Ca v 10 – 12 %. kým v autoptických preparátoch mužov > 50-r. v 15 – 30 %.

Etiopatogenézu podobne ako pri ostatných malígnych nádoroch nepoznáme. Predpokladajú sa viaceré rizikové faktory, ako je vek, rasa, životný štýl a stravovanie, familiárny výskyt, hormónové zmeny, vzťah k benígnej hyperplázii prostaty a i.

Klin. štádiu Ca prostaty sa hodnotí podľa medzinárodnej TNM-klasifikácie, v amer. literatúre sa však používa aj klasifikácia podľa Whitmorea-Jewetta (A, B, C, D).

TNM-klasifikácia Ca prostaty

• *Incidentálny Ca prostaty*

T1, N0, M0 (A) fyzikálnym vyšetrením nezistiteľný, nehmatný

T1a–b (A1–A2)	náhodne odhalené v bioptických preparátoch po otvorení al. transuretrálnehe prostatektómii vykonanej pre benígnu hyperpláziu prostaty
T1c	biopticky zistený na základe zvýšenej hodnoty prostatického špecifického antigénu (PSA)
• *Lokálne pokročilý* T3, T4, N0, M0 (C)	nádor, kt. prekročil prostatické puzdro a šíri sa do semenných vačkov, periprostatického tuku a hrdla močového mechúra
• *Metastazujúci* (generalizovaný) TX, N1–3, M1a–c, D1–2	nádor rozšírený do regionálnych lymfatických uzlín (obturátorovej a hypogastrickej) al. do ďalej vzdialených lymfatických uzlín, kostry a parenchýmových orgánov
• *Hormónovo rezistentný* (D3)	klasifikovaný osobitne len v amer. klasifikácii.

Z klin. hľadiska sa Ca prostaty delí na asymptomatický (mikroskopický, okultný, nevýznamný) a sym-ptomatický (klin. významný).

Osobitnou formou je latentný nádor, zistený ako vedľajší nález pri pitve po úmrtí z inej príčiny. U mužov > 70-r. sa zisťuje v 30 %, obvykle má objem < 0,2 cm3 a je dobre diferencovaný.

Zriedka sa v prostate vyskytuje malobunkový Ca; v literatúre sa opísalo ~ 150 prípadov. Ide však o agresívny nádor s tendenciou šíriť sa lokoregionálne a tvoriať aj vzdialené metastázy. Podľa SZO klasifikácie sa rozoznávajú 3 typy malobunkového CaP:

• *ovsíkovitý* – angl. oat cell carcinoma type, je zložený z uniformných malých malígnych buniek, asi 2-krát väčších ako lymfocyty, pyknotickým guľatým až oválnym jadrom, nenápadným jadierkom a riedkou cytoplazmou.

• *stredne pokročilý typ* – intermediate cell type, skladá sa z uniformných malých malígnych buniek s jadrovou charakteristickou podobnou ovsíkovitého Ca, ale bohatou cytoplazmou. Bunky môžu byť polygonálne al. fuziformné, menej pravidelné a asi 3-krát väčšie ako lymfocyty.

• *zmiešaný typ* – combined carcinoma type, je vždy súčasťou adenokarcinómu prostaty a môže mať ovsíkovitý al. intermediárny typ buniek. Niekedy sa spája so sarkomatoidnými štruktúrami.

Štádiá karcinómu prostaty podľa UICC

Štádium 0	
T1a, N0, M0, G1	náhodný histol. nález nádoru v > 3 mikroskopických ložiskách
T2a, N0, M0, G1	nádor < 1,5 cm s normálnym tkanivom min. na 3 stranách v jednom laloku prostaty
Štádium I	
T1a–T2, M0, G2, G3 – 4	stredne až málo diferencovaný nádor
Štádium II	
T1b	náhodný nález nádoru vo > 3 mikroskopických ložiskách
T2b	nádor > 1,5 cm al. vo viac ako 1 laloku
N0, M0, každé G	
Štádium III	
T3	infiltrácia apex prostatae, kapsuly prostaty
N0, M0	každé G (al. prienik za ňu), hrdlo mechúra al. vesiculae seminales, ale bez fixácie
Štádium IV	
T4	nádor je fixovaný al. prerastá do iných štruktúr al. vesiculae seminales, každé G al. každé T
N1	jedna pozit. uzlina < 2 cm
N2	jedna pozit. uzlina 2 – 5 cm al. viaceré uzliny < 5 cm

N3	metastáza do uzliny s Ø > 5 cm
M0	každé G al. každé T a každé N, každé G, M1 prítomnosť vzdialených metastáz

Klin. obraz Ca prostaty – závisí od klin. štádia; 30 – 40 % mužov vo veku nad 50 r. má Ca prostaty, ale len 8 % z nich sa klin. manifestuje. Ostatné klin. nevýznamné nádory sa neprejavia vôbec al. za dlhý čas. Tento typ nádoru sa definuje na základe hmotnosti, patol.-anat. štádia, prítomnosti ,,pozit.“ okraja odstránenej prostaty al. stupňa morfol. diferenciácie (gradingu). Obyčajne sa pritom neberie do úvahy rýchlosť rastu nádoru a predpokladaná dĺžka života. Malígny potenciál nádoru sa zvyšuje s jeho objemom; za hranicu sa pokladá 1,5 cm3, nemal by prekročiť objem 20 cm3 a musí mať hodnotu Gleasonovho skóra < 1/10 kalendárneho veku.

Existujú nádory úplne bezpríznakové (je ich väčšina), ale aj nádory vyvolávajúce mikčné obštrukčné ťažkosti prejavujúce sa podobne ako benígna hyperplázia prostaty. V pokročilom štádiu sú to kostné bolesti (z metastáz), príznaky obštrukcie horných močových ciest (nádor prerastá do oblasti ústia ureterov) a príznaky z orgánov postihnutých pri nádorovej generalizácii.

Malobunkový Ca prostaty sa klin. prejavuje rýchlym rozvojom obštrukčných mikčných príznakov, ako je dyzúria, nyktúria a urgentná mikcia. Najčastejším sídlom metastáz sú panvové uzliny nasledované metastázami v pečeni, pľúcach, kostiach, príp. v netypických miestach, ako je omentum, hlasivky, axilárne uzliny a nadobličky.

V ostatných r. sa zvýšila incidencia i mortalita Ca prostaty. Príčinou toho je sčasti široké používanie PSA, rektálnej ultrasonografie a odber biopsie prostaty pomocou poloautomatických prístrojov na perový pohon (gun biopsy), kt. umožňuje výkonom podobným vpichu inj. ihly vykonať v jednom sedení odber z niekoľkých miest a to aj opakovane. Incidenciu Ca prostaty ovplyvnila aj alternatívna th. benígnej hyperplázie prostaty – úbytok otvorených operácií prostaty a transuretrálnych resekcií, pri kt. sa získal bioptický materiál. Po týchto operáciách sa dodatočne zistil aj v 1/3 pacientov incidentálny Ca prostaty. V súčasnosti sa pacienti s benígnou hypertrofiou prostaty liečia častejšie blokátormi α-adrenergických receptorov a inhibítormi 5α-reduktázy, príp. miniinvazívnymi metódami (termoterapia, laserová al. elektrická ablácia al. vaporizácia prostaty). Pri týchto výkonoch sa nezíska bioptický materiál, preto incidentálnych Ca prostaty ubudlo asi o 75 %.

Posledným fenoménom je nehmatný Ca prostaty zistený biopsiou prostaty na základe zvýšenej hodnoty PSA, klasifikovaný ako T1c. Ten významnou mierou prispel k nárastu Ca a prinieslo do tejto problematriky ďalšiu kontroverziu – skríningové akcie.

V súčasnosti vďaka vyšetrovaniu PSA a cielenej sixtantovej biopsii (3 + 3 odbery z každého laloka, najlepšie pod transrektálnou ultrasonografickou kontrolou) sa dajú odhaliť Ca v už predklinickom al. orgánovo ohraničenom štádiu. S cieľom zlepšiť th. výsledky pri Ca prostaty odporúča Americká onkologická spoločnosť (American Cancer Society) odporúča u všetkých mužov > 50-r. každoročne vykonávať vyšetrenia per rectum a stanovovať hodnotu PSA. Výraznejší pokles mortality sa však tým nedosiahol. Odhalené Ca sú väčšinou klin. nevýznamné. Odporúča sa preto skrínovať len prvý rad mužských príbuzných muža, kt. zomrel na Ca prostaty, najmä ak sa uňho zjavil Ca v mladšom veku, a tých, u kt. je v rodinnej anamnéze viacnásobný výskyt Ca prostaty.

Klin. priebeh sa odhaduje na základe klin. štádia (TNM), veľkosti nádoru, patol. štádia, stupňa diferenciácie (histol. grading), Gleasonovho skóra, odchýlok ploidity (meranej prietokovou cytometriou), podľa prítomnosti vaskularizácie a perineurálneho šírenia ap. Podľa Gleasonovho skóra sa Ca prostaty delia na nádory s dobrou (< 5) a so zlou prognózou (8 – 10); 76 % Ca prostaty sa klasifikuje skórom 5 – 7 s neistou prognózou.

Dg. Ca prostaty – opiera sa najmä o klin. vyšetrenie (nález tvrdej, hrboľatej prostaty pri vyšetrení per rectum). Väčšina nádorov vzniká v perifiérnej prostatickej zóne. Dg. sa potvrdzuje vyšetrením

prostatického špecifického antigénu (PSA) a transrektálnu ultrasonografiu Každá dg. (Änádorové markery). Ca prostaty sa má podložiť histol. dôkazom adenokarcinómu (z biopsie al. operačného materiálu); bez neho sa nemá začínať s th. Na určenie klin. štádia (staging) treba vykonať rtg vyšetrenie pľúc, CT panvy a scintigrafia kostry.

Histol. sa malobunkový Ca prostaty líši od adenokarcinómu prostaty. Dá sa odlíšiť imunohistochemickým farbením a elektrónovou mikroskopiou. Pozostáva z malých až stredných, plochých, často trabekulárne usporiadaných buniek s riedkou cytoplazmou, nevýrazným jadrom a jadierkom a disperz-ným chromatínom. Mitózy a nekrózy nie sú časté. Naproti tomu stredne diferencovaný adenokarcinóm sa skladá z malých, stredných a veľkých žliaz, kt. môžu stláčať al. infiltrovať okolitú strómu. Bunky majú eozinofilnú cytoplazmu a prominujúce eozinofilné jadro a jadrové vakuoly. Malobunkový Ca prostaty pochádza z buniek epitelu prostaty, kt. majú duálnu kapacitu diferencovať sa na adenokarci-nóm al. malobunkový Ca prostaty.

Hodnoty PSA, ACP, ACPT, LD i CEA bývajú pri malobunkovom Ca prostaty nízke, čo môže zvádzať k podceňovaniu závažnosti ochorenia.

Th. – pokiaľ sa Ca vyskytuje len v prostate, je vyliečiteľný. V th. sa uplatňuje radiálna prostatektómia, radiačná teleterapia, intersticiálna kryoterapia prostaty al. intersticiálna brachyterapia pomocou rádioizotopových ,,zŕn“ obsajúcich ^{125}I al. ^{103}Pd (paládium) a zavádzaných do prostaty do ultrasono-grafickou kontrolou. Keď nádor prestúpi hranice puzdra, stáva sa liečiteľný, ale nie vyliečiteľným. Väčšina najmä starších mužov zomiera s Ca prostaty a nie na Ca prostaty. Včasná dg., najmä u mlad-ších mužov, dáva väčšiu šancu na vyliečenie. Agresívne metódy th. (radikálna prostatektómia, ožiare-nie, intersticiálna brachyterapia a intersticiálna kryoterapia) majú za následok vyliečenie len pri nádoroch, kt. neprekročili puzdro prostaty a majú opodstatnenie u tých, kt. majú očakávanú dlžku života > 10 r. Tzv. max. androgénna blokáda (kombinácia orchiektómia al. podávanie analógov LHRH s antiandrogénmi) dokázali vzrastajúci počet prežívajúcich pacientov s metastazujúcim Ca prostaty. Incidencia a prevalencia Ca prostaty sa neustále zvyšujú, mortalita však narastá len pomaly. Dokazuje to skôr úspešnosť odhaľovania včasných štádií Ca prostaty ako zlepšenie th.

Th. malobunkového Ca prostaty spočíva v hormónovej manipulácii (bilaterálna orchiektómia s aplikáciou goserelínacetátu al. leuprolidacetátu s flutamidom) v kombinácii s th. cytostatikami (kombinácia cyklofosfamid + fluorouracil, vinkristín + adriamycín + cyklofosfamid, etopozid + cisplatina, novšie sa do th., zavádzajúm taxány a karboplatina), aktinoterapie a dezobštrukčnými výkonmi na prostate. V prípade iniciálnych štádií al. štádií len mierne lokálne pokročilých sa odporúča radikálna prostatek-tómia, pri rozsiahlejších a pokročilejších lokálnych nálezoch je vhodná th. žiarením. Priemerný čas prežitia je 6 – 17 mes.

C62 Zhubný nádor semenníkov

	Abs.	%	Rel.	WSR		Abs.	%	Rel.	WSR	
Incidencia r. 2002:	♂	178	1,5	6,8/10^{5}	5,8	♀	–	–	–	–

C62.0	Nezostúpený semenník
	Ektoskopický semenník [miesto nádoru]
	Retinovaný semenník [miesto nádoru]
C62.1	Zostúpený semenník
	Mieškový semenník
C62.9	Semenník bez špecifikácie

Nádory semenníkov – možno rozdeliť na germinálne nádory a nádory zo špecifického gonádového mezodermu.

a) K nádorom vychádzajúcim *z gonocytov* patria: karcinóm, nembryový kardinóm, chopriokarcinómy, nádory žĺtkového vaku, teratómy a seminóm.

• *Carcinoma testis* – vychádza zo zárodkových buniek semenníka al. jeho iných štruktúr.

• *Embryový karcinóm* – skladá sa z buniek podobných primitívnemu epitelu, resp. bunkám seminómu, kt. utfárajú žľazové formácie, solídne, tubulárne al. papilárne štruktúry. Na rozdiel od seminómu chýba lymfocytová infiltrácia. Mezenchým je zredukovaný na minimum. V nádore sú časté nekrózy, krvácania a menšie cysty.

• *Choriokarcinómy* – sú analogické nádorom ovária. Majú štruktúry, kt. pripomínajú placentové klky, t. j. skladajú sa z hniezd cytotrofoblastických a syncýtiotrofoblastických elementov.

• *Nádory žĺtkového vaku* – nádory endodermového sínusu, pripomínajú niekt. štruktúry žĺtkového vaku. Vyskytujú sa u malých detí. U dospelých sa môžu kombinovať s inými druhmi neseminómo-vých nádorovo semenníkov.

• *Teratómy* sú rovnako časté ako seminómy. Koetánny (zrelý) teratóm (teratoma maturum) obsahuje často veľký počet cýst. Vyskytuje sa len pred pubertou. Malígne formy sú nezrelý teratóm a kanceri-zovaný teratóm. Vyskytujú sa väčšinou medzi 16. a 30. r.

• Najčastejším nádorom semenníka je →*seminóm*, kt. sa vyskytuje v strednom i vyššom veku. Je to belavý medulárny nádor s častými nekrózami a krvácaniami. Aj keď jeho rast je expanzívny aj v prí-pade veľkého zväčšenia semenníka nádorom môže byť jeho rast obmedZený na intratestikulárne štruktúry. Mimo testis preniká do kože skróta zvyčajne v oblasti hílu, najmä anaplastické seminómy rýchlo prerastajú do okolia a metastazujú často do blízkych lymfatických uzlín v slabinách i inde, spermatocytové metastazujú zriedka.

Mikroskopicky sa nádor skladá z pomerne veľkých okrúhlych buniek, kt. sa odvodzujú z najprimitív-nejších buniek spermiogenézy. Bunky sú nápadné svetlou cytoplazmou, v kt. je hojne glykogénu. V typických prípadoch sa z nich tvotria solídne alveoly, kt. sú oddelené väzivovými pruhmi s lymfo-cytmi. Seminóm metastazuje najmä lymfatickou cestou do paraaortových, torakálnych a supraklaviku-lárnych lymfatických uzlín. Hematogénne vznikajú metastázy v pľúcach a pečeni. Nádor je rádiosen-zitívny. Najčastejšie postihuje mužov okolo 50. r. života.

Neseminómy (embryové Ca, teratokarcinómy a choriokarcinóm, nádor žĺtkového vaku a zmiešané nádory) sa vyskytujú častejšie u mladých osôb. Teratómy majú benígny histol. obraz, ale majú potenciál malígnej dediferenciácie. Pacienti > 60-r. majú často testikulárne lymfómy. Zriedkavým nádorom je polyembryóm, kt. má podobný priebeh ako embryový Ca) a gonadoblastóm tvorený viacerými zlož-kami, kt. môže metastazovať.

Najmalígnejší z uvedených nádorov je choriokarcinóm, nasledujú embryové karcinómy, relat. dobrú prognózu majú nádory žĺtkového vaku. Tieto nádory sú aj menej rádiosenzitívne ako seminómy, rýchlo metastazujú lymfogénne do paraaortových uzlín. Hematogénne metastazujú najmä choriokarcinó-my. Pomerne účinná je chemoterapia.

b) Nádory, kt. vychádzajú zo strómy gonád, tvoria ~ 10 % nádorov semenníkov. Patria sem benígne, niekedy však metastazujúce z Leydigových buniek, a nádory Sertoliho buniek. Tieto nádory treba odlíšiť od uzlovitých hyperplázií týchto buniek (hyperplázia Sertoliho buniek môže vyvolať Klinefel-terov sy.). Všetky nádory zo špeciálneho mezodermu gonád môžu byť steroidogénne, a to androgénne i estrogénne, a tak vyvolať predčasnú speudopubertu.

Klinický obaz – nádor semenníka sa prejavuje jeho zväčšením, stuhnutím a býva zväčša nebolestivý. Dg. potvrdzuje histol. vyšetrenie. Nezlepšený stav po 2-týžd. th. antibiotikami je podozrivý z malígneho nádoru. Metastázy v brušnej dutine sa prejavia rezistenciou v oblasti brucha, pri pľúcnych metastá-zach dýchavicou. Podozrivá z Ca testis je hypoechogénna masa pri USG

vyšetrení. K zákl. vyšetreniam patrí fyzikálne vyšetrenie, KO, biochemické vyšetrenie séra a nádorových markerov (AFP a β-HCG). Pred operáciou sa vykoná rtg hrudníka a CT vyšetrenie brucha a hrudníka.

U mladších osôb nádor vychádzajúci z buniek produkujúcich hormóny sa zjavujú príznaky predčasnej puberty.

Nádory testes sa delia na 3 štádiá: *I. štádium* – postihnutie semenníka, epididymis al. spermatického povrazca; *II. štádium* – nádor s metastázami len v retroperitoneálnych uzlinách; *III. štádium* – nádor s metastázami mimo retroperitoneálnych uzlín.

Podľa Indiana University v Indianapolise sa rozlišuje min., stredná a pokročilá choroba. Min. a stredná choroba má min. riziko, pokročila choroba vsoké riziko.

Min. chorobu charakterizuje: 1. len zvýšenie hodnôt markerov, **2.** cervikálne uzliny + nehmatateľné retroperitoneálne uzliny; **3.** neresekovateľná nehmatateľná retroperitoneálna choroba; 4. < 5 pľúcnych metastáz v jednom pľúcnom poli, max. má Ø > 2 cm (+ nehmatateľná retropretironálna choroba).

Stredná choroba sa vyznačuje: **5.** len hmatateľnou abdominálnou masou; **6.** strednými pľúcnymi metastázami (5 – 10 pľúcnych metastáz na jedno pľúcne pole, max. Ø 3 cm) al. solitárnou pľúcnou metastázou > 2 cm (+ nehmatateľná retroperitoneálna choroba).

Pokročilá choroba je charakterizovaná: **7.** pokročilými pľúcnymi metastázami (> 10 metastáz na jedno pľúcne pole al. mnohonásobnými pľúcnymi metastázami, max. má Ø > 3 cm; + nehmatateľnou retroperitoneálnou chorobou) al. prim. mediastinálnym neseminomatóznym nádorom; **8.** hmatateľnou abdominálnou masou + supradiaframatickou chorobou; **9.** metastázami v pečeni, kostiach al. CNS.

Dfdg. – treba odlíšiť epididymitídu a orchitídu, kt. sa prejavujú bolestivým zväčšením testis.

Th. seminómov – je chir.: odstránenie semenníka a pokiaľ možno aj postihnuté uzliny. Podľa druhu nádoru sa aplikuje rádioterapia a chemoterapia. Pri podozrení na testikulárny nádor sa vykoná orchi-ektómia ingvínovým prístupom. Seminómy sú výrazne citlivé na rádioterapiu, cytostatiká a väčšinou sa dg. včas. V I. štádiu sa po semikastrácii aplikuje dávka 25 – 30 Gy, pri pozit. lymfatických uzlinách sa iliakálne a abdominálne uzliny ožiaria dávkou 30 Gy a na oblasť so zväčšenými uzlinami s 5 cm okrajmi sa pridá boost, takže celková dávke je 36 Gy. Pri ľavostrannom nádore sa musí ožiariť hilus ľavej obličiky. Počas rádioterapie sa kryje zdravý semenník niekoľkými blokmi. Päť rokov prežíva 98 % pacientov liečených rádioterapiou pre seminóm v štádiu Ia a 95 % pacientov v štádiu II; v štádiu IIb (objemná masa v abdomene) prežíva iba 60 % pacientov a v 30 % prípadov vznikajú vzdialené metastázy. Pacienti v štádiu IIb a III sa liečia chemoterapiou, kt. je rovnaká ako pri neseminómoch. Päťroč-né prežitie pacientv s pokročilým seminómom je 90 %. Reziduálne tkanivo, kt. sa občas pozoruje po ukončení chemoterapie, je najčastejšie jazvovité fibrotické tkanivo a na rozdiel od neseminómov nevyžaduje odstránenie.

Th. neseminómov – v I. štádiu sa pacienti po semikastrácii liečia modifikovanou retroperitoneálnou lymfadenektómiou šetriacou vlákna sympatikových nervov, čím sa predchádza strate ejakulácie a fer-tility al. ak chýbajú nepriaznivé prognostické faktory (postihntie epididymis a tunica albuginea, mikro-skopická invázia lymfatických a krvných ciev a signifikantný počet buniek embryového Ca), je možné sledovanie pacientov bez lymfadenektómie (mesačné kontroly s vyšetrením markerov a rtg hrudníka, raz/2 mes. CT vyšetrenie počas 1. r. a intervaly sa predĺžia na 2-násobok v 2. r.).

V *II. štádiu* s retroperitoneálnymi uzlinami s Ø > 3 cm sa podáva najprv kombinácia BEP (bleomycín + etopozid + cisplatina) a pri reziduálnom nádore sa indikuje lymfadenektómia retroperitoneálnych uzlín. Pri uzlinách s Ø < 3 cm sa vykoná lymfadenektómia, po kt. sa podajú 2 cykly BEP al. sa

pacient sleduje a pri relapse sa podajú 4 cykly BEP al. PVB. Účinné cytostatiká sú: bleomycín, cisplatina, etopozid, ifosfamid a vinblastín.

V *III. štádiu* sa podávajú pri nádore s vysokým rizikom 4 cykly, pri nádore s nízkym rizikom 3 cykly BEP al. PVB. Cykly sa podávajú v 3-týžd. intervaloch. Pri podaní cisplatiny treba pacienta dostatočne hydratovať (~ 4 l i. v. tekutín/d) pre možnosť poškodenia obličiek a podávať antiemetiká (dexameta-zón + antagonista sérotonínu granisetrón, ondasetrón al. tropisetrón). Pri relapse al. nedosiahnutí kompletnej remisie sa podáva kombinácia VIP. Pri relapse po podávaní kombinácie VIP možno 10–2é % pacientov zachrániť vysokodávkovou chemoterapiou a translantáciou autológnych hemopoetických kmeňových buniek. Po štandardnej chemoterapii sa vylieči asi 60 % pacientov. Ďalších pacientov možno zbaviť reziduálnej choroby chir. výkonom. Ten je indikovaný aj pri reziduálnej mase po chemoterapii, kt. v 1/3 podmieňuje malígny nádor, v 1/3 teratóm a v 1/3 fibróza.

Používaju sa tieto *kombinácie cytostatík*:

• *BEP*: bleomycín 30 mg i. v. 1., 8. a 15. d + etopozid 100 mg/m^2 i. v. 1.–5. d + cisplatina 20 mg/m^2 i.v. 1. – 5. d; cyklus sa podá raz/3 týžd.

• *PVB*: cisplatina 20 mg/m^2 i. v. 1. – 5. d + vinblastín 0,15 mg/kg i. v. 1. a 2. d + bleomycín 30 mg i. m. raz/týžd. 3-krát; cyklus sa podá raz/3 týžd.

• *VIP*: cisplatina 20 mg/m^2 i. v. 1.–5. d + ifosfamid 1,2 g/m^2 i. v. 1.–5. d + mesna pred a po ifosfamide + vinblastín 0,11 mg/kg i. v. 1. a 2. d (vinblastín nahradí etopozid 75 mg/m^2 i. v. 1.–5. d, ak ho pacient predtým dostával); cyklus sa podá raz/3 týžd.

• *VP-16 p. o.:* etopozid 50 mg p. o. denne 21-krát (paliatívna th. pokročilých nádorov); cyklus sa opakuje raz/4 týžd.

C63 Zhubný nádor iných bližšie nešpecifikovaných mužských pohlavných orgánov

	Abs.	%	Rel.	WSR		Abs.	%	Rel.	WSR	
Incidencia r. 2002:	♂ 3		0	0,1/10^5	0,1	♀	–	–	–	–

C63.0	Nadsemenník – epidydimis
C63.1	Semenný povrazec – funiculus spermaticus
C63.2	Miešok – scrotum
	Koža mieška
C63.7	Iné špecifikované mužské pohlavné orgány
	Semenný mechúrik
	Pošvový obal semenníka
C63.8	Presahujúca lézia mužských pohlavných orgánov

Zhubný nádor mužských pohlavných orgánov, kt. miesto vzniku nemožno zatriediť pod žiadnu z položiek C60 – C63.7

C63.9	Nešpecifikovaný mužský pohlavný orgán

C64 – C68 Zhubné nádory močovej sústavy

C64 Zhubný nádor obličky okrem obličkovej panvičky

	Abs.	%	Rel.	WSR		Abs.	%	Rel.	WSR
Incidencia r. 2002:	♂ 367	3,1	14,1/10^5	11,7	♀	–	–4	–	–

Nezahŕňa: • obličkové (ú)
• kalichy (C65)
• panvičku (C65)

C64 ***Karcinóm obličiek*** – [carcinoma renis], histol. je najčastejší adenokarcinóm (Grawitzov nádor, hypernefróm); je to tretí najčastejší nádor urogenitálneho systému. Častejšie postihuje mužov ako ženy (2–3:1), najčastejšie vo veku 50 až 60 r.; v ostatnom časae sa posúva veková hranica výáskytu do mladšieho veku.

V patogenéze Ca obličiek sa pripisuje úloha niekt. rizikovým faktorom, ako je fajčenie, expozícia kadmiu, niekt. chem. noxy (nitrozamíny, benzpyrén), ionizačnému žiareniu, zvýšenej tel. hmotnosti a gen. faktorom (častejší výskyt pri von Hippelovom-Lindauovom sy. a Bournevilleovom sy.).

Patol. anatómia – Ca obličiek vychádza z epitelu obličkových tubulov. Obidve obličky postihuje rovnako často, zriedka súčasne obidve obličky. V 80 % je solitárny, v 20 % viacložiskový. Častejšie býva lokalizovaný spočiatku na obličkovom póle, rastie pomaly, od začiatku expanzíve zatláčajúc okolitý parenchým, takže budí dojem opuzdreného a benígneho Ca obličiek. Neskoršie prerastá do dutého systému obličky, puzdra obličky, perirenálneho tukového tkaniva. V pokročilom štádiu prerastá do okolitých orgánov (pečeň, črevá, pankreas, slezina, bránica, zadná brušná stena). Pomerne často prerastá do v. renalis, cez kt. sa šíri do dolnej dutej žily a cez ňu až do pravého strdca. Je obyčajne dobre vaskularizovaný, ale vyskytujú sa aj Ca obličiek málo vaskularizované. Konzistencia nádoru je mäkká. Na povrchu nádoru a obličky bývajú rozšírené žilové kolaterály. Na reze sú nápadne žlté oblasti rozdelené nepravidelnými fibróznymi septami, kt. spolu s častými hemorágiami, cystickými a nekrotickými ložiskami dávajú nádorvy charakteristický vzhľad.

Histol. sa rozlišujú tri typy Ca obličiek: 1. Ca zo svetlých buniek s jemnou al. vakuolizovanou cytoplazmou, obsahujúcou cholesterol a i. lipidy a glykogén; 2. Ca z väčších granulárnych buniek s tmavšou cytoplazmou, tmavšími, pozdĺžnymi jadrami; 3. Ca zo sarkomatoidných buniek, kt. sa podobajú fibroblastom, radbomyoblastom a lipoblastom; takmer vždy sa v ňom nachádzajú aj ložiská zo svetlých buniek; je prognosticky najmenej priaznivý. Podľa spôsobu rastu sa rozlišuje tubulárny (acinárny), papilárny (cystický) a solídny typ (prognosticky najmenej priaznivý typ). V tom istom nádore bývajú prítomné viaceré rastové typy.

Ca obličiek metastázuje do regionálnych paraaortálnych a parakaválnych i vzdialených lymfatických uzlín. Hematogénne metastazuje najčastejšie do pľúc, kostry, pečene, mozgu a i. orgánov. Asi 30 % pacientov má v čase dg. už prítomné metastázy.

Nefroblastóm – Wilmsov nádor, embryový adenosarkóm, je germinatívny nádor charakteru karcinosarkómu, kt. sa vyskytuje najmä v prvých 7 r. života, ojedinele u dospelých, niekedy ho možno zistiť u novorodencov. Vyskytuje sa rovnako často u chlapcov ako u dievčat. Ide o hrubouzlový nádor, oblička je vcelku zväčšená. Nádor môže dosiahnuť hmotnosť niekoľkých kg, rastie rýchlo.Niekedy je uložený extrarenálne blízko obličky. Pozostáva zo zmesi mezenchýmových a fetálnych epiteloidných buniek. Niekedy sa zisťujú štruktúry pripomínajúce tubuly al. embryové základy glomerulov, čo je prejavom diferenciácie. V mezenchýmovej časti sa nachádzajú aj útržky priečne pruhovanej svaloviny, chrupky a i. mezenchýmové elementy. Nádor sa odvodzuje od nefrogénneho blastému, zvyšky chrup-ky a kosti v nádore sa vysvetľujú metapláziou. Nádor rastie síce rýchlo, ale pomerne neskoro metastazuje. Prognóza závisí od včasnosti a úspešnosti chir. výkonu.

Klin. obraz – charakterizuje trias: **1.** Hematúria (~ 50 %), kt. býva prejavom pokročilého ochorenia a prerastania nádoru do dutého systému obličky; nebýva spojená s bolesťou, môže byť trvalá al. intermitentná. Niekedy pacient vymočí červovité krvné zrazeniny, kt. sú odliatkami močovodu. Ich odchod býva spojený s kolikovitými bolesťami. **2.** Bolesť (~ 30 %) vyvolaná napätím puzdra obličky rastúcim nádorom al. tlakom a prerastaním nádoru do okolia. **3.** Hmatateľný nádor obličky (~ 30 %) najmä pri nádore lokalizovanom na dolnom póle; býva príznakom pokročilého ochorenia.

Celkové príznaky (nechutenstvo, strata hmotnosti, nočné potenie, zvýšené teploty, zrýchlená sedimentácia krviniek, anémia) svedčia obyčajne už o pokročilom a diseminovanom nádore. V niekt. nádoroch sa tvorí renín (vyvolávajúci hypertenziu) al. erytropoetín (podmieňujúci erytrocytózu); v malej časti pacientov sa zistí hyperkaliémia. Zriedkavým príznakom je ľavostranná varikokéla, kt. vzniká následkom prerastania nádoru do v. renalis a blokády odtoku žilovej krvi z v. testicularis. V časti prípadov sa zisťujú až prejavy metastáz, ako sú patol. fraktúry pri metastázach do kostí, hemoptýza pri metastázach do pľúc, bolesti chrbtice a paraplégie pri metastázach do chrbtice.

Dg. – treba vždy posúdiť rozsah nádoru a zistiť prítomnosť regionálnych vzdialených metastáz. Pri podozrení na Ca obličky sa ako prvé vyšetrenie používa ultrasonografia, kt. je neinvazívna a umožňuje posúdiť lokalizáciu, veľkosť nádoru a jeho vzťah k okoliu, ako aj odlíšiť cystu od solídneho nádoru. Pri urografii sa nádor znázorní nepravidelnosťou tvaru obličky a kalichov. Urografia poskytuje aj informácie o funkcii postihnutej i druhostrannej obličky. Afunkciu postihnutej obličky vyvoláva obyčajne rozšírenie nádoru do v. renalis. Na spresnenie dg. sa používa artériografia, pri kt. sa zobrazí patol. priebeh ciev v mieste nádoru a jeho okolí. Pre invazívnosť ju nahrádza počítačová tomografia, pri kt. sa zisťuje príp. prerastanie nádoru do susedných orgánov, metastázy do regionálnych lymfatic-kých uzlín a expanzia nádoru cez v. renalis do dutej žily. Najpresnejšou dg. metódou je venokavo-grafia. Príp. vzdialené metastázy do pľúc sa zistia rtg. hrudníka,do kostí (scintigrafiou kostry), resp. pečene (ultrasonografiou). Z nádorových markerov je vhodné vyšetriť CEA združený so štruktúrami žľazového pôvodu (referenčné hodnoty sú 5 ng/l, dg. citlivosť 28 %), NSE (referenčné hodnoty sú 18 ng/ml, dg. citlivosť 31 %), kt. poukazujú na léziu tubulov, b2-mikroglobulín (referenčné hodnoty sú 4,2 ng/ml, citlivosť 31 %), kt. sérové koncentrácie poukazujú na možnosť poškodenia glomerulov a koncentrácie TPS (referenčné hodnoty sú 140 U/l, dg. citlivosť 33 %) poukazujúce na stav prolife-rácie malígnych štruktúr. Určovanie týchto markerov v sére v 1 až 2-mes. intervaloch sa osvedčuje pri hodnotení účinnosti th. a najmä včasného odhaľovania progresie a recidív.

Rozsah ochorenia a štádium nádoru sa hodnotí podľa TNM klasifikácie

TNM klasifikácia obličkových nádorov*

T1	malý nádor bez zväčšenia obličky (< 2,5 cm)
T2	väčší nádor so zväčšením obličky ale neporušeným puzdrom
T3	infiltrácia nádoru do perirenálneho tkaniva (šírenie nádorudo žily al. Gerotovej facie)
T4	infiltrácia do okolitého tkaniva
N1	postihnutie jedinej ipsilaterálnej lymfatickej uzliny (< 2 cm)
N2	postihnutie kontralaterálnej, bilaterálnych (jedna uzlina > 2 cm, ale < 5 cm) al. viacerých regionálnych lymfatických uzlín < 5 cm
N3	fixácia regionálnych uzlín
N4	postihnutie juxtaregionálnych lymfatických uzlín

*T – tumor (rozsah prim. nádoru), N – nodulus (postihnutie regionálnych vnútrohrudníkových lymfatických uzlín), M – metastase (výskyt vzdialených metastáz)

Štádiá

I nádor s Ø max. 2,5 cm (T1), lokalizovaný v obličke, neprechádza cez kapsulu	70 – 80 %
II nádor T2, invaduje perirenálny tuk, ale nepre chádza cez Gerotovu fasciu	60 – 70 %
III T1–T2, N2 al. T3, N0-1 (postihnutie jednej regionálnej uzliny, v. renalis al. dutej žily)	35 – 50 %
IV T4 al. N2-3 al. M1, šírenie za Gerotovu fasciu	< 10 %)

Dfdg. – **1**. solitárna cysta; **2.** benígne nádory obličiek (angiolipóm, adenóm); **3.** metastáza nádorov do obličky; **4.** polycystické obličky; **5.** nádor obličkovej panvičky a i.

Th. – jedinou účinnou metódou v štádiách I – III je *radikálna nefrektómia* s odstránením Gerotovej fascie a jej obsahu z transperitoneálneho prístupu, kt. umožňuje prim. vypreparovať, izolovane podvia-zať a prerušiť a. a v. renalis bez manipulácie s obličkou. Tým sa predíde diseminácii nádorových buniek do obehu. Potom sa oblička uvoľní a odstráni aj s obalmi, odstránia sa reginálne lymfatické uzliny a nadobličkа, kt. býva nezriedka miestom metastáz. Pri solitárnom nádore, ak ide o menší nádor a ak to dovoľujú anat. pomery, sa vykonáva parciálna nefrektómia. U pacientov s postihnutím lymfatických uzlín radikálna nefrektómia nezlepšuje prežitie ani účinnosť následnej chemoterapie al. hormónovej th. Paliatívna embolizácia a. renalis môže zlepšiť symptómy metastatického nádoru (hematúriu, kostné bolesti). Excízia trombu, príp. spolu sa časťou al. s celou dolnou dutou žilou môže zlepšiť edém dolnej končatiny, ascites, zlyhanie pečene a pľúcnu embolizáciu. Resekcia jednej pľúcnej metastázy zlepšuje prežitie najmä pri diploidných nádoroch, viac ako 2 r. prežije približne 25 % pacientov.

Rádioterapia pred operáciou al. po nej aplikovaná na lôžko nádoru nezlepšuje prežitie. Hlavný význam má ako paliatívna th., najmä pri bolestivých kostných metastázach. Adenokarcinóm obličky je veľmi málo citlivá na rádioterapiu.

Hormónová th. gestagénmi (megesteroil 160 – 320 mg p. o., medroxyprogesterón 400 mg/d p. o.) je účinná v 2 – 5% prípadov. Vysoké dávky tamoxifénu (100 – 160 mg p. o.) dosahujú asi 14 % remisií.

Chemoterapia je obyčajne neúčinná. Najúčinnejší je vinblastín (20 %), menej účinný je 5-fluorouracil, kt. možno kombinovať s leukovorínom. Podávaním interferónu a (IFN-a) sa dosahuje asi 15 až 18 % remisií. Kompletných remisií je málo, ale majú dlhé trvanie. Kombináciou interleukínu 2 (IL-2) s IFN-a al. trojkombináciou IL-2 + INF-a + 5-fluorouracil sa dosahuje asi 18 % remisií. Kombináciu IL-2 + IFN-□ sa podáva iba pacientom po nefrektómii, bez metastáz v CNS a pri postihnutí len jedného orgánového systému. Účinná je aj kombinácia kys. cis.retinovej s IFN-□.

Prognóza pacientov po operácii závisí od štádia, stupňa malignity (grading) a histol. typu (ploidia). Päť r. prežíva 50 – 80 % pacientov s nádormi v štádiu T1 a T2 a 30 – 50 % v štádiu T3; pacienti s nádormi v štádiu T4 zriedka prežívajú 5 r. Pri diploidných nádoroch G1 a G2 prežíva 5 r. 82 %, 10 r. 62 % pacientov, pri aneuploidii nádoru len 62, resp. 37 % pacientov.

C65 Zhubný nádor obličkovej panvičky

		Abs.	%	Rel.	WSR		Abs.	%	Rel.	WSR
Incidencia r. 2002:	♂	37	0,3	$1,4/10^5$	1,2	♀	39	0,4	1,4	0,7

Pelviureterálne spojenie
Obličkové kalichy

C66 Zhubný nádor močovodu

		Abs.	%	Rel.	WSR		Abs.	%	Rel.	WSR
Incidencia r. 2002:	♂	37	0,3	$1,4/10^5$	1,2	♀	39	0,4	1,4	0,7

Nezahŕňa: močovodový otvor do mechúra (C67.6)

C67 Zhubný nádor močového mechúra

		Abs.	%	Rel.	WSR		Abs.	%	Rel.	WSR
Incidencia r. 2002:	♂	37	0,3	$1,4/10^5$	1,2	♀	39	0,4	1,4	0,7

C67.0 Trigonum močového mechúra
C67.1 Klenba močového mechúra

C67.2	Bočná stena močového mechúra
C67.3	Predná stena močového mechúra
C67.4	Zadná stena močového mechúra
C67.5	Krčok mechúra
	Vnútorný otvor močovej rúry – orificium urethrae internum
C67.6	Močovodový otvor
C67.7	Prvomočovod – urachus
C67.8	Presahujúca lézia močového mechúra
C67.9	Močový mechúr bez špecifikácie

Karcinóm močového mechúra – carcinoma vesicae urinariae, je malígne ochorenie, kt. postihuje najmä vyššie vekové skupiny, s vyššou incidenciou u mužov ako žien, častejšie sú u fajčiarov a osôb exponovaných chem. kancerogénom (4-aminobifenyl, anilínové farbivá, benzidín, 2-naftylamín), pri vysokom prívode sodíka a tukov v potrave, po cyklofosfamide a th. ožiareni močového mechúra. Histol. sú to najmä Ca z prechodného epitelu (urotelu – 98 %), zriedkavé sú adenokarcinómy a epidermoidné Ca a zmiešaná Ca. Multilokulárna Ca sa zisťujú v 25 % prípadov, až v 80 % prípadov s povrchovým Ca vzniká relaps na inom ako pôvodnom mieste.

Klin. obraz – k prvým príznakom patrí hematúria, dyzúria, polakizúria pripomínajúce cystitídu al. prostatidíu. Bolesti v panvovej al. lumbálnej oblasti sú prejavmi lokálne pokročilého nádoru. Ca sa zistí najčastejšie na zadnej al. laterálnej stene, horná časť mechúra je postihnutá zriedkavo. Nádor v trigonovej oblasti sa môže prejaviť retenciou. Niekedy vznikajú edémy dolných končatín z útlaku žíl al. lymfatických ciev. V 70 – 75 % prípadov sa objektívne zistí hematúria, pri pokročilej chorobe anémia. Po metastázach sa pátra na rtg snímek hrudníka, i. v. urografia je indikovaná pri nevysvetliteľnej hematúrii a cytol. al. cystoskopickom náleze nádoru. Pri podozrení na Ca močového mechúra je indikovaná cystoskopia s odberom vzorky tkaniva na bioptické vyšetrenie. Cystoskopia je indikovaná u pacientov s hematúriou a normálnou i. v. urografiou pri bnevyujasnených prízakoch z dolných močových ciest, pri cytol. náleze malágnych buniek v moči a pri anamnéze Ca močového mechúra. Pred cystoskopiou sa vykoná bimanuálne vyšetrenie pacienta. Gamagrafia kostí sa vykoná u pacientov s kostnými bolasťami al. so zvýšenou aktivitou alkalickej fosfatázy v sére. Súčasťou vyšetrení je aj CT brucha. Pri nádore obličkovej panvičky sa vykoná retrográdna urografia obidvoch ureterov so separátnym odberom moču. Pri podozrení na pozit. lymfatické uzliny sa vykoná punkcia suspektných uzlín pod CT al. laparotómia.

Dg. – opiera sa o endoskopické vyšetrenie. Z nádorových markerov sa využíva CEA (referenčná hodnota 5 ng/ml, citlivosť 33,3 %) a TPS (referenčná hodnota 189 U/l, citlivosť 50 %). Určovanie markerov sa využíva najmä na systematické sledovanie pacientov s cieľom odhaliť progresiu a metastazovanie (v 2 – 3-mes. intervaloch).

Štádiá karcinómu močového mechúra podľa klasifikácie TNM

Štádium	
0	Tis T0, N0, M0: Ca in situ al. neinvazívny papilárny Ca
I	T1, N0, M0: infiltrácia podsliznicového spojivového tkaniva
II	T2, N0, M0: infiltrácia svalu za vnútornú 1/2 svaloviny mechúra
III	T3a, T3b, N0, M0: infiltrácia svalu vo vonkajšej 1/2steny mechúra al. infiltrácia perivezikulárneho tuku
IV	T4, N0, M0: infiltácia okolitých štruktúr (prostata, uterus, vagína, panvová stena al. brušná stena) al. hocijaké T, N1 al. N2: metastáza v jednej uzline > 2 cm al. v jednej uzline > 2 cm, príp. vo viacerých uzlinách s Ů < 5 cm al. N3, M0: metastáza v lymfatickej uzline s Ů > 5 cm al. hocijaké T a N, M1: prítomné vzdalené metastázy

Th. – prim. th. je *transuretrálna resekcia* (TUR) nádoru s cystoskopickými kontrolami raz/3 mes. Intravezikálna th. sa indikuje pri povrchových G2 a G3, pri Ca in situ a pri recidivujúcich Ca s nízkym stupňom malignity. Najúčinnejšou štandardnou th. pri povrchových Ca je intravezikálna aplikácia BCG v dávke 120 mg v sterilnom fyziol. rozt. raz/týžd. počas 6 týžd. Udržovacia th. nezvyšuje účinnosť, ale zvyšuje sa toxickosť. Pri generalizovanej infekcii BCG sa podajú antituberkulotiká. Používa sa aj tiotepa 30 – 90 mg počas 30 min, doxorubicín 20 – 80 mg a mitomycín C 20 – 60 mg. Pri malých nádoroch infiltrujúcich svalovinu po TUR 5 r. prežíva 55 % pacientov. Štandardnou th. pri Ca infiltrujúcom svalovinu je radikálna cystektómia s resekciou regionálnych lymfatických uzlín, proximálnou uretrektómiou a distálnou ureterektómiou, resekciou prostaty a vesiculae seminales u mužov a uteru, túb, ovárií a prednej steny vagíny u žien. Externá stómia sa nahradila utváraním nere-flektujúcich vakov z ilea al. kolónu, kt. sa môžu napojiť na uretru umuža (ak nie je postihnuté trigo-num al. báza močového mechúra al. uretra), al. si moč môže pacient odstrániť katetrizáciou. Parciálna cystektómia sa vykoná vo vybraných prípadoch pri jednej lézii mimo trigonu pri nízkom gradingu a štádiu nádoru, ak možno zaručiť min. 2 cm okraj resekátu bez nádorových buniek.

Rádioterapia v dávke 50 – 68 Gy podanej v priebehu 4 – 7,5 týžd, je relkat. účinná. Súčasné podanie cisplatiny znižuje regionálne relapsy. Rádioterapia pred operáciou a po nej nezlepšuje th. výsledky. Päť r. prežíva 20 – 30 % pacientov po rádioterapii s nádormi T2 – T4, pri nízkom stupni malignity prežíva 40 – 60 % pacientov.

Chemoterapia má za následok remisiu pri lokoregionálnom i metastatickom nádore. Najúčinnejie cytostatiká sú cisplatina, metotrexát, doxorubicín, epirubicín, vinblastín, gáliumnitrát, mitomycín C a ifosfamid. Monocherapia indukuje len parciálne remisie, trvajúce 4 – 5 mes. Za najúčnnejšie kombinácie sa pokladajú M-VAC (36–50 % kompletných remisií),resp. M-VEC (46 %), kt. sú spolu s kombináciou CMV (u pacientov neznášajúcich antracyklíny) štandardnou th. Podobne účinná je aj kombinácia gáliumnitrátu s ifosfamidom a vinblastínom a paklitaxelu s cisplatinou (72 %) al. karboplatinou (50 %). Pri rezistencii voči M-VAC sa podáva kombinácia ifosfamidu s etopozidom, kt. má 30 % remisií. Neoadjuvantná chemoterapia doahuje zlepšenie v 40 % prípadov. Pacienti s remisiou po tejto th. dlhšie prežívajú.

Kombinácie cytostatík pri karcinómoch močového mechúra:

CAP: cyklofosfamid 600 mg/m^2 i. v. 1. d + doxorubicín 50 mg/m^2 i.v. 1. d + cisplatina 75 mg/m^2 i.v. 1. d; cyklus sa opakuje raz/3týžd.

CISCA: cyklofosfamid 650 mg/m^2 i. v. 1. d + doxorubicín 50 mg/m^2 i. v. 1. d + cisplatina 100 mg/m^2 1. – 5. d; cyklus sa opakuje raz/3 – 4 týžd.

CMV: cisplatina 100 mg/m^2 i. v. 2. d + metotrexát 30 mg/m^2 1. a 8. d + vinblastín 4 mg/m^2 i. v. 1. a 8. d; cyklus sa opakuje raz/3 týžd.

5-FU + IFN: 5-fluorouracil 750 mg/m^2 i. v. v kontinuálnej infúzii 1. – 5. d, potom 750 mg/m^2 i. v. týždenne 5-krát + interferón 9 mil. j. 1.–5. d, potom 2-krát/týžd s. c. každé 3 týžd.

M-VAC: metotrexát 30 mg/m^2 i. v. 1., 15. a 22. d + vinblastín 3 mg/m^2 i. v. 2., 15. a 22. d + doxorubicín 30 mg/m^2 i. v. 2. d + cisplatina 70 mg/m^2 i. v. 2. d; cyklus sa opakuje raz/4 týžd.

M-VEC: metotrexát 30 mg/m^2 i. v. 1., 15. a 22. d + vinblastín 3 mg/m^2 i. v. 2., 15. a 22. d + epirubicín 30 mg/m^2 i. v. 2. d + cisplatina 70 mg/m^2 i. v. 2. d; cyklus sa opakuje raz/4 týžd.

TAX + DDP: paklitaxel 170 mg/m^2 i. v. 1. d v 24-h infúzii + cisplatina 75 mg/m^2 i. v. 2. d; cyklus sa opakuje raz/21 d

VIG: vinblastín 0,11 mg/kg i. v. 1., a 2. d + ifosfamid 1,2 g/ m^2 i. v. 1. – 5. d + gáliumnitrát 300 mg/m^2 i. v. 1. – 5. d + G-CSF 5 mg/kg 6. – 12. d + kalcitriol; cyklus sa opakuje raz/3 týžd.

C68 Zhubný nádor iných bližšie nešpecifikovaných močových orgánov

		Abs.	%	Rel.	WSR		Abs.	%	Rel.	WSR
Incidencia r. 2002:	♂	4	0	$0,2/10^5$	0,1	♀	–	–	–	–

Nezahŕňa: • urogenitálnu sústavu NS o ženskú (C57.9)
• mužskú (C63.9)

C68.0 Močová rúra
Nezahŕňa: vnútorný otvor močovej rúry (C67.5)
C68.1 Parauretrálne žľazy
C68.8 Presahujúca lézia močových orgánov
Zhubný nádor močových orgánov, kt. miesto vzniku nemožno zatriediť pod žiadnu z položiek C64–C68.1
C68.9 Nešpecifikovaný močový orgán
Močová sústava NS

C69 – C72 ***Zhubné nádory oka, mozgu a iných častí CNS***

C69 Zhubný nádor oka a očných adnexov

		Abs.	%	Rel.	WSR		Abs.	%	Rel.	WSR
Incidencia r. 2002:	♂	28	0,2	$1,1/10^5$	0,9	♀	20	0,2	0,7	0,6

Nezahŕňa: • spojivové tkanivo mihalnice (C49.0)
• mihalnicu (kožu) (C43.1, C44.1)
• zrakový nerv (C72.3)

C69.0 Spojovka
C69.1 Rohovka
C69.2 Sietnica
C69.3 Cievovka
C69.4 Vráskovec – corpus ciliare
Očná guľa
C69.5 Slzná žľaza a nosovoslzný kanál
Slzník – saccus lacrimalis
Nosovoslzný kanál – ductus nasolacrimalis
C69.6 Očnica
Spojivové tkanivo očnice
Svaly gule – musculi bulbi
Periférne nervy očnice
Retrobulbárne tkanivo
Retrookulárne tkanivo
Nezahŕňa: kosť očnice (C41.0)
C69.8 Presahujúca lézia oka a adnexov
C69.9 Oko bez špecifikácie

C70 Zhubný nádor mozgových plien (meningov)

		Abs.	%	Rel.	WSR		Abs.	%	Rel.	WSR
Incidencia r. 2002:	♂	3	0	$0,1/10^5$	0,1	♀	1	0	0	0

C70.0 Mozgové pleny
C70.1 Miechové pleny
C70.9 Nešpecifikované pleny

C71 Zhubný nádor mozgu

	Abs.	%	Rel.	WSR	Abs.	%	Rel.	WSR

Incidencia r. 2002:	♂	167	1,4	6,4/10^5	5,8	♀	150	1,4	5,4	4,2

	Nezahŕňa: • hlavové nervy (V72.2 – .5)
	• retrobulbárne tkanivo (C69.9)
C71.0	Mozog okrem lalokov a komôr
	Corpus callosum
	Nadšiatrový (supratentoriálny) NS
C71.1	Čelový lalok
C71.2	Spánkový lalok
C71.3	Temenný lalok
C71.4	Záhlavový lalok
C71.5	Mozgová komora
	Nezahŕňa: štvrtú komoru (C71.7)
C71.6	Mozočok
C71.7	Mozgový kmeň
	Štvrtá komora
	Podšiatrový (infratentoriálny) NS
C71.8	Presahujúca lézia mozgu
C71.9	Mozog bez špecifikácie

Mozgové nádory – vyvolávajú klin. príznaky lokálne tlakom al. deštrukciou určitých štruktúr a celkovým zvýšením vnútrolebkového tlaku. Lokálne tlak môže zapríčiniť dráždenie, napr. vyvolať epitelptiformné kŕče, uzáver likvorových ciest s následným hydrocefalom al. miestnu ischemizáciu a nekrózu mozgového tkaniva. V okolí nádoru sa utvára edém, kt. je príčinou zväčšeného mozgu a intrakraniál-nej hypertenzie potencovanej nepoddajnosťou kostnej schránky lebky. Aj malý a benígny nádor môže byť tak príčinou rýchlej smrti. Nadory mogu metastazujú zriedka, najmä multiformný glioblastóm a za ním meduloblastóm.

Nádory mozgu sa delia na: A. neuroepitelové; B. nádory nervových pošiev; C. nádory mozgových plien; D. iné nádory a pseudotumurózne lézie.

Klasifikácia nádorov mozgu (SZO)

A. Neuroepitelové nádory
- a) astrocytové
  - fibrilárny
  - protoplazmatický
  - gemistocytový
  - pilocytový
  - subeepndýmový
  - astroblastóm
  - anaplastický astrocytóm
- b) Oligodendrogliové nádory
  - oligodendroglióm
  - oligo-astyrocytóm
  - anaplastický oligodendroglióm
- c) Nádory ependýmu a choriodového plexu
  - ependymóm
    - – myxopapilárny
    - – anaplastický
  - papilóm chorioidového plexu
    - – anaplastický
- d) Nádory z pineálnych buniek
  - pinealocytóm
  - pinealoblastóm

B. Nádory nervfových pošiev
- a) schwannóm (neurilemóm)
- b) neurofibróm
- c) neurogénny sarkóm

C. Nádory mozgových plien
- a) meningeómy
  - meningotelomatózny
  - fibroblastický
  - prechodný (zmiešaný)
  - psamomatózny
  - papilárny
  - anaplastický

D. Iné nádory a pseudotumorózne lézie
- a) henmangioblastóm
- b) sclerosis tuberosa

Nádory mozgu sa podľa SZO delia na: **1.** neuroepitelové nádory; **2.** nádory nervových pošiev; **3.** nádory mozgových plien; **4.** iné nádory a pseudotumorózne lézie.

Klasifikácia nádorov nervového systému (podľa SZO)

1. Neuroepitelové nádory
   1.1. Astrocytové nádory
      Astrocytóm
      • Fibrilárny astrocytóm
      • Protoplazmatický astrocytóm
      • Gemistocytový astrocytóm
      • Pilocytový astrocytóm
      • Subependymový astrocytóm
      • Astroblastóm
      • Anaplastický (malígny) astrocytóm
   1.2. Oligodendrogliové nádory
      Oligodendroglióm
      Zmiešaný oligo-astrocytóm
      Anaplastický (malígny) oligodendroglióm
   1.3. Nádory ependýmu a plexus chorioideus
      Ependymóm
      Myxopapilárny epdendymóm
      Papilárny ependymóm
      Anaplastický (malígny) ependymóm
      Papilóm plexus chorioideus
      Anaplast. papilóm (Ca pl. chorioideus
   1.4. Nádory z pineálnych buniek
   1.5. Neurónové nádory
      Gangliocytóm
      Gangliogliom
      Ganglioneuroblastóm
      Anaplastický gangliocytóm a gangliogliom
      Neuroblastóm
   1.6. Slabo diferenc. a embryonálne nádory
      Glioblastóm
      Meduloblastóm
      Meduloepitelióm
      Polárny spongioblastóm
      Cerebrálna gliomatóza
2. Nádory nervových pošiev
3. Nádory mozgových plien
4. Iné nádory a pseudotumorozne lézie

1. *Neuroepitelové nádory*

K neuroepitelovým nádorom patria: **a)** astrocytové nádory; **b)** oligodendrogliové nádory; **c)** nádory ependýmu a chorioidovej splete; **d)** nádory z pineálnych buniek; **e)** neurónové nádory; **f)** slabo diferencované a embryové nádory.

1.1. *Astrocytové nádory* – *astrocytómy,* nádory, kt. pozostávajú výhradne z astrocytov. Patia sem:

■ *Fibrilárny astrocytóm* – astrocyty obsahujú početné intracytoplazmatické fibrily farbiace sa fosfo-

volfrámovým hematoxylínom (FH)

■ *Protoplazmatický astrocytóm* – astrocyty obsahujú malé množstvo intracytoplazmatických fibríl farbiacich sa metódou FH

■ *Gemistocytový astrocytóm* – obsahuje veľké, dužinaté, zaokrúhlené astrocyty s eozinofilnou cytoplazmou a jedným al. viacerými exentricky uloženými jadrami.

Tieto tri varianty rastú pomaly, jestvujú však aj anaplastické formy, najmä pri gemistocytovom type. Zaraďujú sa do II. stupňa malignity.

■ *Pilocytový astrocytóm* – pozostáva z fuziformných buniek, kt. majú neobvyklé dlhé zvlnené fibrilárne výbežky. Prítomné sú aj hviezdicovité astrocyty. Astrocyty sa označujú ako ,,piloidné“ al. ,,spongioblasty“ majú oválne jadro sa jemným práškom chromatínu a jednoduchý al. bipolárny výbežok. Fibrilárne výbežky sa zoraďujú paralelne. Medzi výbežkami bývajú regresívne cystické zmeny až cysty, kt. sú najmä v mozočkových astrocytómoch.

■ *Subependymový astrocytóm* – pozostáva z obrovských buniek (ventrikulárny nádor pri tuberóznej skleróze); najčastejšie ide o ohraničený intraventrikulárny nádor zapchávajúci foramen Monroi, vyskytujúci sa u mladých jedincov. Tvoria ho obrovské fibrilárne fuziformné astrocyty. Časté sú kalcifikácie. Zaraďuje sa do I. stupňa malignity.

■ *Astroblastóm* – pozostáva z astroblastov (tie sa vyskytujú aj v astrocytóme a glioblastóme). V čistej forme je zriedkavý. Postihuje ľudí v 3. a 4. decéniu. Perivaskulárne zoradené astrocyty smerujú širokými výbežkami k centrálne uloženej cieve.

■ *Anaplastický* (malígny) *astrocytóm* – patrí k subtypom obsahujúcim zóny anaplázie. Miestami sa ťažko odlišuje od glioblastómu, ale má lepšiu prognózu. Zaraďuje sa dio III. stupňa malignity.

1.2. *Oligodendrogliové nádory* – zahrňujú:

■ *Oligodendroglióm* – nádor pozostávajúci výhradne z oligodendrogliových buniek. V preparátoch farbených hematoxylínom-eozínom sú bunky uniformné, s okrúhlym al. oválnym jadrom s perinukleárnym vyjasnením a pripomína včelí plást. V stróme sú početné kapiláry s hyperplastickými endotéliami, cievne steny môžu byť hyalinizované. Časté sú ložiskové kalcifikácie, lokalizované v centre nádoru al. na jeho periférii. Rastie pomaly, niekoľko r., ale prežitie po operácii je variabilné. Zaraďuje sa do II. zriedkavejšie do I. stupňa malignity.

■ *Zmiešaný oligo-astrocytóm* – tvorí zmes oligodendrogliových buniek a astrocytov. Obidva druhy buniek sa môžu vyskytovať v oddelených ložiskách samostatne, al. sú navzájom zmiešané. Zaraďuje sa do II. stupňa malignity.

■ *Anaplastický* (malígny) *oligodendroglióm* – ťažko sa odlišuje od glioblastómu, najmä mikrocelulárneho, ale dg. uľahčuje nález kalcifikácií a prítomnosť obrovských viacjadrových buniek a nekrotických ložísk. Zaraďuje sa do III. stupňa malignity.

1.3. *Nádory ependýmu a plexus chorioideus*

■ *Ependymóm* – skladá sa výhrade s uniformných ependýmových buniek utvárajúcich rozety, kanáliky a perivaskulárne pseudorozety.

Dg. hodnotu majú rozety, ale najčastejšie sa vyskytujú perivaskulárne pseudorozety, kt. sú tvorené veľmi tenkými výbežkami buniek smerujúcimi radiálne k centrálne uloženej cieve. Pri veľkom vzäčšení preparátu zafarbeného metódou FH al. trichóromom vidieť pod apikálnym povrchom bunky drobné telieska – blefaroblasty, nachádzajúce sa na luminálnej strane rozetovitých al., kanalikulárnych útvarov. V typických prípadoch nádor vyrastá z ependýmovej výstelky, zo spodiny IV. komory i z ependýmu ostatných komôr a centrálneho kanála miechy.

■ *Myxopapilárny epdendymóm* – vyrastá z filum terminale. V bunkách sa nachádzajä PAS-pozit. mukoidné látky, stróma býva hyalinizovaná. Patrí do I., zriedkavejšie do II. stupňa malignity.

■ *Papilárny ependymóm* – miestami pripomína papilóm plexus chrioideus, ale chýba membrána ohraničujúca ho od strómy a nitkovité výbežky buniek s tendenciou radiálneho perivaskulárneho usporiadania. Zaraďuje sa do I. stupňa malignity.

■ *Anaplastický* (malígny) *ependymóm* – starší názov ependymoblastóm, vyznačuje sa prítomnosťou anaplastických ložísk. Pripomína glioblastóm al. meduloblastóm, ale líši sa od nich prítomnosťou diferenciačných znakov ependýmových buniek. Vyskytuje sa najčastejšie u detí a mladých jedincov. Nachádza sa v hemisférach mozgu al. v IV. komore a makroskopicky sa javí ako cystické skalcifikované masy s náznakom papilárnych štruktúr. Je výrazne bunkovitý, často málo diferencovanéý, ale rozety a pseudorozety sú prítomné.

■ *Papilóm plexus chorioideus* – sa skladá z jednej vrstvy nízkych cylindrických al. kubických buniek nasadajúcich na bazálnu membránu jemnej cievno-väzivovej strómy. Niekedy bývajú prítomné výrazné kalcifikácie. Od papilárneho ependymómu sa líši prítomnosťou bazálnej membrány a chýbaním glie v stróme nádoru. Najčastejšie vyrastá zo IV. komory, má stromčekovitý vzhľad. Môže utvárať implantačné metastázy v komorách a subarachnoidálnych likvorových cestách, podobne ako jeho malígny variant:

■ *Anaplastický papilóm* (karcinóm) *plexus chorioideus* – má anaplastické ložiská. Zaraďuje sa do III. a IV. stupňa malignity.

1.4. *Nádory z pineálnych buniek* *→pinealocytóm.*

1.5. *Neurónové nádory*

■ *Gangliocytóm* – pozostáva zo zrelých gangliových buniek a buniek glie, kt. nemajú nádorovú povahu; niekedy je výrazná účasť mezenchýmovej strómy. V nádore sú časté kalcifikácie a cystické zmeny. Nádor rastie pomaly a treba ho odlíšiť od infliltrujúcich gliomov obrastajúcich neuróny a od malígnych gliomov obsahujúcich ganglioidné jadrá. Dysplastický variant sa vyskytuje v mozočku. Má I. stupeň malignity.

■ *Gangliogliióm* – pozostáva zo zrelých gangliových buniek a nádorových buniek glie. Môže obsaho-vať mezenchýmovú strómu. Výnimočne nastáva malígna transformácia gliových buniek. Stupeň ma-lignity je I a II.

■ *Ganglioneuroblastóm* – skladá sa z prechodných elementov od nezrelých neuroblastov po zrelé gangliové bunky. Má III. stupeň malignity.

■ *Anaplastický gangliocytóm a gangliogliióm* – obsahuje anaplastické ložiská. Zaraďuje sa do III. al. IV. stupňa malignity.

■ *Neuroblastóm* – pozostáva z malých, tmavých, málo diferencovaných buniek s jemnými cytoplazmatickými výbežkami, kt. majú tendenciu tvoriť pseudorozety (Wrightove rozety). Cerebrálny neuroblastóm je zriedkavý, vykytuje sa v detskom veku. Treba ho odlíšiť od sympatoblastómu, kt. vyrastá

v abdominálnej oblasti u detí a líši sa aj produkciou katecholamínov a ich metabolitov. Zaraďuje sa do IV. stupňa malignity.

1.6. *Slabo diferencované a embryonálne nádory*

■ *Glioblastóm* – anaplastický, výrazne bunkovitý nádor pozostávajúci z malých fuziformných, malo diferencovaných, zaokrúhlených a pleomorfných slabo diferencovaných buniek a ich rôznych kombinácií. Vyznačuje sa nekrózami, okolo kt. sa nádorové bunky zoraďujú pseudopalisádovitým spôsobom, proliferáciou endotelu, hemorágiami a inváziou. Niekt. bunky môžu mať jemné výbežky svedčiace o gliovom pôvode buniek. Niekt. formy obsahujú obrovské ,,monštruózne" bunky. Nádor je väčšinou nediferencovaný, môžu však byť prítomné ložiská obsahujúce elementy astrocytómu al. oligodendrogliómu. Do glioblastómu môže vyústiť ktorýkoľvek druh gliómu. Glioblastómy sa histol. zaraďujú do IV. stupňa malignity a niekedy tvoria orgánové metastázy.

■ *Meduloblastóm* – tvoria malé, málo diferencované bunky s jednostranne vybiehajúcimi cytoplazma-tickými výbežkami a pritiahnutým jadrom, čím nadobúdajú tvar repy.

■ *Meduloepitelióm* – je zriedkavý nádor, kt. tvoria nediferencované cylindrické bunky s tubulárnymi al. papilárnymi štruktúrami, podobnými primitívnemu neurálnemu al. medulárnemu epitelu. Má IV. stupeň malignity.

■ *Polárny spongioblastóm* – zriedkavý nádor vyskytujúci sa u detí. Skladá sa z unipolárnych al. bipolárnych gliových buniek s jemnými výbežkami s tendenciou k tvorbe palisádových štruktúr. Má IV. stupeň malignity.

■ *Cerebrálna gliomatóza* – je difúzna infiltrácia jednej al. obidvoch hemisfér mozgu neoplastickými gliovými bunkami s rôznym stupňom diferenciácie. Môže obsahovať ložiská glioblastómu. Bunky sa môžu diferencovať aj spongioblastickým, astrocytovým al. oligodendrogliovým smerom a infiltrovať mozgový kmeň, mozoček a miechu. Supeň malignity závisí od diferenciácie buniek.

2. *Nádory nervových pošiev* – zahrňujú dva benígne nádory – schwanóm (→*neurilemóm*) a →*neurofibróm* a jeden malígny nádor – neurogénny →*sarkóm.*

a) *Schwanóm →D36.1.*

b) *Neurofibróm →D36.1.*

c) *Neurogénny sarkóm* – neurofibrosarkóm vzniká prim. v nezmenenom nerve al. sek. malígnym zvrhnutím neurofibrómu. Je to bohatyo bunloovitý nádor, tvoria ho vretenovité al. ovoidné Schwannove bunky. Vzhľad niekedy pripomína nediferencovaný vretenobunkový sarkóm. Makroskopicky sa podo-bá benígnym nádorom, nebýva však ohraničený a obyčajne tvorí včasné metastázy. Rýchlo recidivuje.

3. *Nádory mozgových plien* →*meningiómy.* Vychádzajú z meningotelových buniek, kt. pokrývajú arachnoideu a arachnoidové granulácie. Sú to guľovité tuhé nádory, kt. adherujú k dure al. plošne zaberajú úsek konvexity al. spodiny mozgu. Väčšinou sú opuzdrené a rastú pomaly, ale vyskytujú sa aj malígne, invazívne a metastazujúce formy. Najčastejšia je parasagitálna lokalizácia, zriedkavejšie sa vyskytuje v oblasti tentória a kavernózneho sínusu. Vtláča sa do mozgu a vrastá do sínusov dury aj do kosti.

Histol. sa rozlišujú viaceré varianty:

■ *Meningotelomatózny meningióm* – pozostáva z väčších buniek s okrúhlym al. oválnym jadrom a bledou neostro ohraničenou cytoplazmou, kt. sú uložené v hniezdach. Bunky sú natlačené na seba a pripomínajú epitel. Niekedy sú usporiadané v koncentrických vrstvách a utvárajú vírovité al. cibuľovité štruktúry, v centre kt. môže prebiehať cieva. Niekedy môžu byť prítomné aj viacjadrové bunky a prímes fibroblastov.

■ *Fibroblastický meningióm* – skladá sa prevažne z pretiahnutých buniek podobných fibroblastom, vírovité štruktúry a kalcifikácie sú zriedkavejšie. Častejšie sú bunky zoradené paralelne do snopcov a pericelulárne sú zmnožené kolagénové a retikulínové vlákna.

■ *Prechodný* (zmiešaný) *meningióm* – skladá zo solídnych hniezd ako v prvom type a z fibroblastických elementov s tendenciou utvárať cibuľovité štruktúry s centrálne uloženou kapilárou al. zhyalinizovaným a skalcifikovaných centrom.

■ *Psamomatózny meningióm* – charakterizuje prítomnosť početných mikrokalcifikácií – kalkosferitov (skalcifikovaných centier i celých vírovitých útvarov).

Všetky uvedené formy, ako aj angiomatóza a hemangioblastická forma (podobná kapilárnemu heman-gioblastómu mozočka) sa zaraďujú do I° malignity. Hemangiopericytový typ je agresívnejší, má početnejšie mitózy a zaraďuje sa do II° malignity.

■ *Papilárny meningióm s papilárnymi štruktúrami* – má biol. i mikroskopické príznaky malignity a zaraďuje sa do II° a III° malignity.

■ *Anaplastický* (malígny) *meningióm má II° a III° malignity* – treba ho odlíšiť od meningového sarkómu, kt. vychádza z plien a pripomína fibrosarkóm.

4. *Iné nádory a pseudotumorozne lézie*

Z mozgu môžu vychádzať *prim. malígne lymfómy*, najčastejšie imunoblastický sarkóm a lymfoplazmocytoidný lymfóm.

Z benígnych procesov v subarachnoidálnej lokalizácii, najčastejšie na spodine mozgu sa vyskytuje *cholesteatóm*, mikroskopicky zodpovedá epidermoidu. Vzniká pp. z odštiepených zvyškov epidermy pri uzatváraní medulárnej rúry. Je to zaokrúhlený hrboľatý útvar perleťového lesku; môže dosiahnuť veľkosť päste.

Hemangioblastóm (angioretikulóm) – je hladkostenná cysta u detí v hemisfére mozočka s malým murálnym angiómom veľkosti hrášku. Skladá sa z tenkostenných kapilár a retikulárne usporiadaných adventiciálnych elementov s penovitou cytoplazmou obsahujúcou dvojlomné lipidy. V kombinácii s angiómom sietnice sa označuje ako Hippelova choroba, a v kombinácii s cystózou pečene obličiek a pankreasu ako Lindauova choroba.

K *pseudotumoróznym léziam* patrí aj →*sclerosis tuberosa.* Vyskytuje sa u polystigmatizovaných detí ako autozómovo recesívne dedičná choroba spojená s epilepsiou a idióciou. Periventrikulárne a v kôre mozgu sa nachádzajú tuhé, ohraničené belavé uzly zemiakovitého tvaru ohraničené od okolia, kt. mikroskopicky pozostávajú zo splete astroglie a bizarných až monštruóznych ťažko zaraditeľných buniek. V koži sú prítomné hamartómy, adenoma pilosebaceum, v myokarde rabdomyóm, v pľúcach lymfangióm. Bývajú prítomné aj ďalšie malformácie, ako sú syndaktýlie, dysrafie a Sturgeov-Weberov sy.

Klin. obraz nádorov mozgu – k príznakom nádorov mozgu patria bolesti hlavy, najmä ráno a po námahe, kŕče (lokalizované al. generalizované typu grand mal), kolapsové stavy, závraty, zrakové poruchy, mentálne zmeny, parestézie na tvári a končatinách, horúčky, hypotermia, diabetes insipidus, predčasná puberta a zmeny EEG. Objektívny nález závisí od lokalizácie nádoru. Časté sú patol. frelexy (crerebrálne gliómy), zmeny intelektu, depresie, zmeny správania (frontálny lalok), ataxia (mozoček), nespavosť, zmeny osobnosti (karcinomatózna meningitída), poruchy sfinkterov a hĺbkových šľachových reflexov, inkontinencia moču a stolice, bolesti v chbte a poruchy citlivosti na dolných končatinách (nádory miechy).

Dg. – stanovuje sa na základe klin. obrazu, CT a MRI mozgu a miechy. Malé lézie lepšie zachytí MRI. Pozodozrenie na nádor mozgu potvrdí operačná al. stereotaktická biopsia, pri kt. sa zavedie

ihla presne na miesto nádoru bez poškodenia vitálnych mozgových štruktúr. Histol. dg. spresnia imunohistochem. vyšetrenia: gliové fibrilárny kyslý proteín pri gliómoch, synoptofyzín pri neuroendokrinnej diferenciácii, Leu-7 (makrer pre oligodendrogliómy, spoločný leukocytový antigén pri lymfómoch). Perimyelo-grafia sa indikuje pri pozorení na nádory miechy a zadnej mozgovej jamy. Zriedkavo sa indikuje angiografia, pneumoencefalografia a ventrikulografia. Význam má aj vyšetrenie likvoru.

Th. – prim. nádory sa liečia prevažne chir. th., kt. kompletne (astrocytómy s nízkym stupňom malignity, meningeómy, schwanómy, akustického nervu, neurofibrómy) al. parciálne resekuje nádor. Reoperácia pri relapse v niekt. prípadoch predĺži prežitie a zlepší kvalitu života. Rádioterapia s ožiarením postihnutej časti mozgu dávkou 60 Gy je nevyhnutná pri infiltrujúpcich gliómoch. Dôležité je podanie vysokej dávky žiarenia do bezprostredného okolia pôvodného nádoru, lebo relapsy sa vyskytujú obvykle do 2 cm od okraja pôvodného nádoru. Vysokú lokálnu dávku dosiahne brachyrádioterapia, protónové lúče al. rádiochirurgia (gamanôž al. stereotaktická rádioterapia). Ožiarenie mozgu aj miechy sa indikuje pri meduloblastómoch, ependymómoch s vysokým stupňom malignity a pinealómoch. Rádioterapia po operácii viac ako zdvojnásobňuje medián prežitia pacientov s glióma-mi s vysokým stupňom malignity.

Chemoterapia po rádioterapii predĺži medián prežitia. Kombinácia PCV (CCNU 110 mg/m^2 p. o. 1. d + prokarbazín 60 mg/m^2 p. o. 8. – 21. d + vinkristín 1,4 mg/m^2 i. v. 8. a 28. d) dosahuje dvojnásobne dlhšie prežitia ako BCNU 80 mg^2 i. v. 1. – 3. d al. 200 mg/m^2 raz/6 týžd. u pacientov s anaplastickými gliómami po predchádzajúcej rádioterapii. Používa sa aj cisplatina, etopozid, fotemustín, vysoké dávky tamoxifénu, interferón a temozolomid. Pri relapsoch sa chemoterapiou dosiahne iba krátkodobá remisia. Génová th. s podaním tymidínkinázy vírusu herpes simplex a následným podaním gancykloviru dosiahla remisie v značnom počte prípadov. Oligodendrogliómy odpovedajú dobre na vysoké dávky kombinácie PCV (CCNU 130 mg/m^2 p. o. 1. d + prokarbazín 75 mg/m^2 p. o. 8. – 21. d + vinkristín 1,4 mg/m^2 i. v. 8. a 28. d raz/4 – 6 týžd.). Vysoké dávky cytostatík s autológnou trans-plantáciou kmeňových hemopoetických buniek pri anaplastických gliómoch nepatria k štandardnej th. Meningeómy sa liečia operáciou, ak sú kompletne resekovateľné. Pri neúplnej resekcii oddiali relaps rádioterapia aplikovaná na postihnutú časť CNS. Antiprogesterón mifepristón v dávke 200 mg/d zastavuje rast a navodzuje remisiu meningeómov. Meduloblastómy sú lokalizované zvyčajne v zadnej mozgovej jame, sú častejšie u detí ako u dospelých. Chir. th. tu ani pri kompletnej resekcii nezabráni relapsu. Ožiarenie cerebrospinálnej osi dávkou 25 – 35 Gy s pridaním dávky na prim. nádor (celkovej 50 – 55 Gy) zlepšuje prognózu. Najúčinnejším cytostatikum je vinkristín, cyklofosfamid, ciosplatina a karboplatina. Adjuvantná chemoterapia, anpr. kombináciou CCNU, vinkristínu a prednizómu po predchádzajúcej operácii a rádioterapii zlepšila prognózu pacientov s nekompletnou resekciou, u detí < 2-r., pri postihnutí mozgového kmeňa a pri pokročilej chorober.

Prim. lymfómy CNS majú vyššiu incidenciu v oblastiach postihnutých AIDS. Chjri. výkon umožňuje väčšinou len stanoviť dg., niekedy možno časť al. celý nádor resekovať. Vysoké dávky cytostatík (metotrexát, cytarabín, alkylačné látky, doxorubicín) sa podávajú pred rádioterapiou.

C72 Zhubný nádor miechy, hlavových nervov a iných častí CNS

		Abs.	%	Rel.	WSR		Abs.	%	Rel.	WSR
Incidencia r. 2002:	♂	3	0	0,1/10^5	0,1	♀	3	0	0,1	0,1

Nezahŕňa: pleny (C70.–) periférne nervy a autonómny nervový systém (C47.–)

C72.0 Miecha

C72.1 Cauda equina – konský chvost

C72.2 Čuchový nerv

	Čuchová guľa – bulbus olfactorius
C72.3	Zrakový nerv
C72.4	Sluchový nerv
C72.5	Iné a nešpecifikované hlavové nervy
	Hlavový nerv NS
C72.8	Presahujúce lézie centrálneho nervového systému
	Zhubný nádor CNS, kt. miesto vzniku sa nedá zatriediť pod žiadnu z položiek C70 – C72.5
C72.9	Centrálny nervový systém bez špecifikácie
	Nervový systém NS

C73 – C75 Zhubné nádory štítnej žľazy a iných žliaz s vnútorným vylučovaním

C73 Zhubný nádor štítnej žľazy

		Abs.	%	Rel.	WSR		Abs.	%	Rel.	WSR
Incidencia r. 2002:	♂	53	0,5	$2,0/10^5$	1,7	♀	198	1,8	7,2	5,6

C73 ***Karcinóm štítnej žľazy*** – [carcinoma glandulae thyreoideae] je najčastejší zhubný nádor štítnej žľazy, tvorí asi 1 % nádorov štítnej žľazy. Vyskytuje sa častejšie u žien ako u mužov, najmä vo veku 40 až 60 r., papilárny karcinóm v mladšom veku, niekedy už v 2. decéniu. Za významný patogeneticvký faktor sa pokladá dlhodobo zvýšená stimulácia štítnej žľazy hypofýzovým TSH a ionizujúce žiarenie.

Morfologicky sa rozoznáva:

A) Vychádzajúci z tyreocytov: **Aa)** diferencovaný folikulárny, papilárny a zmiešený Ca; **Ab)** nediferencovaný, resp. anaplastický Ca (spinocelulárny, polymorfocelulárny a malobunkový Ca**; B)** medulárny Ca C-buniek; **C)** Ca z oxyfilných buniek**; D)** metastázy eutyreoidových Ca.

Aa. *Folikulárny Ca* – patrí k najčastejším. Jeho štruktúra sa podobá folikulárnej architektonike žľazy, vyskytujú sa však aj hadicovité, príp. solídne inzulárne epitelové formácie. Inokedy napodobuje kubické bunky slabo aktivovanej štítnej žľazy, preto sa ťažko odlišuje od benígnych mikrofolikulárnych lézií. Dôkazom nádorového charakteru zmien je invácia do ciev a metastazovanie. Niekedy je nádor skrytý v nodóznej al. adenomatóznej strume, hyperplastickej al. inak zmenenej štítnej žľaze. Zriedka sa v nezmenenej štítnej žľaze javí ako drobné ložisko, neraz mikroskopických rozmerov. Tieto formy majú veľmi dobrú dlhodobú prognózu. Inokedy sa však prejaví ako objemný a nepresne ohraničený nádor s tendenciou k náhrade rozsiahlych častí žľazy a masívnym šírením do okolia. Nádorové tkanivo je obvykle belavé, medulárne až stredne tuhé. Prerastaním do okolia obm,edzuje priesvit okolitých dutých orgánov a vyvoláva ich dis- lokáciu. Môže zapríčiniť obrnu n. recurrens. Nádor metastazuje najmä do regionálnych lymfatických uzlín, pľúc, kostí a mozgu, zriedka aj inde.

Vysoko diferencované folikulárne karcinómy sú niekedy zdrojom metastáz, napr. kostných, kt. majú tiež vyzretý, neraz ,,koloidný“ vzhľad. Včasným prejavomfolikulárneho karcinómu je rýchle zväčšovanie uzla nodóznej strumy, kt. tam bol roky ako stacionárny prítomný.

Funkčne sa folikulárny karcinóm obyčajne neprejavuje, len zriedka sa spája s príznakmi hypertyrózy. Ešte zriedkavejšie vzniká následkom deštrukcie žľazy hypotyreóza.

Papilárny Ca patrí spolu s folikulárnym Ca k najčastejším. Prejavuje sa ako uzol s rôzne dokonalým opuzdrením, kt. rozmery kolíšu od mikroskopických až po 10 cm. Na reze môže byť solídny al. polocystický s dutinou neúplne vyplnenou papilomatóznym nádorovým tkanivom. Niekedy je uzlov rôznej veľkosti, obyčajne v jednom laloku, viac. Histol. sa zisťujú bohato vetvené, šíhle papily s malým množstvom osovej strómy, epitel býva kubický až vysoko cylindrický (podobný funkčne aktivovanému epitelu) s rôznymi atypiami. Prechodné formy môžu vykazovať aj folikulárne útvary

obsahujúce koloid. V stróme sa niekedy nachádzajú vrstvené psamomatózne telieska. Nádor, a to niekedy aj mikroskopický, okultný) metastazuje lymfogénnou cestou najmä do laterálnych krčných uzlín. Vzdialené metastázy vznikajú neskoro a zriedka. Prognóza nádoru je pomerne dobrá s vysokým percentom 5-r. prežitia.

Ab. *Anaplastický Ca* – vyznačuje sa rôznym atypickým bunkovým zložením a chaotickým rastom. Môže ísť o malobunkový al. veľkobunkový anaplastický Ca, inokedy má pseudosarkomatózny vzhľad. Makroskopicky sa nádor javí ako medulárna belavá hmota nahrádzajúca podstatnú časť žľazy al. prerážajúca puzdrom do okolia a infiltrujúca okolité štruktúry. Preniká aj do kože na prednej strane krku s nekrózou a ulceráciou. Časté je aj krvácanie do nádoru. Svojou invazívnosťou a včasným metastazovaním bez predilekcie je to vysoko malígny nádor. Vyskytuje sa najmä u starších osôb (7. až 8. decénium). Exitus sa dostavuje väčšinou do 1 r. od začiatočných prejavov.

B. *Solídny medulárny Ca štítnej žľazy* – je autozómovo dominantne dedičné ochorenie. Pri posithnutí jedného z rodičov je asi 50 % pp. výskytu ochorenia v potomstve. Asi v 20 % sa pozoruje familárny výskyt a časté združenie s feochromocytómom (mnohopočetná endokrinná neoplázia – Sippleov sy.). Tvorí len asi 5 % všetkých Ca štítnej žľazy. Skladá sa z málo polymorfných drobných, polygonálnych al. pretiahnutých buniek so svetlou cytoplazmou, kt. sú usporiadané mozaikovite a tvoria solídne ostrovčeky al. pruhy. V cytoplazme sú podobne ako v C-bunkách drobné rovnomerné argyrofilné granulá. Stróma, a to aj v metastázach obsahuje amyloid.

Klin. príznaky – asi 95 % nádorov sa prejavuje spočiatku ako uzlovité zväčšenie štítnej žľazy (struma maligna). Podozrenie budí najmä náhle vzniknutý a rýchlo rastúci uzol, chrapot (obrna n. recurrens), dýchavica a dysfágia, najmä u pacientov < 60- r. Uzly bývajú tuhé, zrastené s kožou. Prítomné môžu byť zväčšené, nebolestivé lymfatické uzliny, Hornerov komplex a stridor. Suspektné sú stavy po ožiarení hlavy, krku al. hrudníka, najmä v detstve. Solídny medulárny Ca sa prejavuje okrem príznakov z mechanických následkov a následkov generalizácie príznakmi z nadprodukcie kalcitonínu (hypo-kalciémia) a ďalších biogénnych amínov (obehové zmeny, hnačky a i.). Prognóza je obyčajne dobrá.

Dg. – základom prim. dg. je palpácia, USG a gamagrafické vyšetrenie. Dg. potvrdzuje príp. pomocou CT znázornený ,,studený“ uzol a tenkoihlová punkcia. Negat. cytol. nález však nevylučuje Ca. Pred vyšetrením sa nemajú podávať rtg kontrastné látky obsahujú jód, pretože jód môže ,,blokovať`` metastázy vychytávajúce jód.

Zákl. markerom diferencovaných Ca je tyreoglobulín (TG, referenčné hodnoty sú 5 mg/l, citlivosť 43 %), v dg. medulárneho Ca a pri skríningu jeho familiárneho vyskytu sa osvedčuje kalcitonín (CT, referenčné hodnoty sú 150 mg/l, dg. citlivosť 50 %, vyšetruje sa zväčša po stimulačnom teste pentagastrínom) a CEA (referenčné hodnoty 16 mg/l, dg. citlivosť 50 %), kým pri nediferencovaných typoch sa stanovuje tkanivový polypeptidový špecifický antigén (TPS, referenčné hodnoty sú 140 U/l, dg. citlivosť 34 %). Vyšetrovanie týchto markerov je najcitlivejšou metódou určovania účinnosti th. a detekcie asymptomatickej progresie a recidívy.

Dg. recidív sa opiera o sledovanie palpačného nálezu, sonografie krku, rtg. vyšetrenia hrudníka a gamagrafického vyšetrenia krku a hrudníka. Pri odhaľovaní recidív pomocou pravidelného gamagrafického vyšetrenia s ^{131}I sa však takmer v 1/2 prípadov v dôsledku čiastočnej dediferenciácie malíg-nych buniek a straty schopnosti vychytávať 131I zisťujú klamne negat. výsledky. Pri hodnotení účin-nosti th. a včasnom odhaľovaní recidív sa využívajú aj nádorové markery, najmä tyreoglobulín (TG), kalcitonín (CT) a karcinoembryonálny antigén (CEA).

TG produkujú najmä diferencované a folikulárne Ca štítnej žľazy. Je najvhodnejším markerom na monitorovanie diferencovaných papilárnych a folikulárnych Ca štítnej žľazy. Zvýšené sérové hodnoty (> 100 ng/ml) sa však zisťujú aj u pacientov s eutyreoidnou strumou a hypertyreózou. Pravidlené hodnotenie TG s gamagrafiou umožňuje hodnotiť regresiu nádoru pri th. rádiojódom.

Pretrvávanie jeho zvýšených hodnôt sa pokladá za prejav prítomnosti malígnych buniek aj pri úprave gamagrafic-kého nálezu (napr. následkom farmakol. blokády, kt. zapríčiňuje neschopnosť žľazy vychytávať rádiojód). Jeho monitorovanie (1. r. v 3-mes., v ďalších r. v 6-mes. intervaloch) umožňuje zachytiť včas recidívu až v 90 % prípadov (pri hormónovej th. asi v 80 %). Asi v 15 % prípadov, najmä s metastázami do lymfatických uzlín však vzostup TG napriek recidíve chýba. Podozrenie na recidívu budia hodnoty TG > 10 ng/ml a za indikáciu na vyhľadávanie metastáz, príp. aj CT.

C. *Ca z oxyfilných buniek* – podobá sa diferencovanému folikulárnemu Ca. Ťažko sa odlišuje od benígneho adenómu z Hürthleho oxyfilných buniek (onkocytárny adenóm, onkocytóm). Má ,,parenchymatózny" vzhľad a hnedavú farbu. Typická je invázia do ciev.

CT je markerom najmä pre medulárny Ca štítnej žľazy. Pochádza z neuroendokrinných buniek C. Jeho stanovenie v sére prispieva k prim. dg. a odhaľovaniu familiárneho výskytu ochorenia. Na rozdiel od sporadicky sa vyskytujúcej formy sú však hodnoty CT pri famliárnej forme len mierne zvýšené al. v medziach normy. Preto sa používajú stimulačné testy s infúziou vápnika al. s. c. inj. pentagastrínu (5 – 7 mg/kg); za patol. sa pokladajú hodnoty CT po stimulácii > 200 pg/ml. Opakovane dokázaný vzostup ich hodnôt je indikáciou na chir. th. aj pri neurčitom palpačnom a cytol. náleze. Hodnoty CT > 100 pg/ml sú takmer vždy prejavom vzdialených metastáz. Niekedy však mierne zvýšené hodnoty CT pretrvávajú niekoľko mes. po úplnom zničení malígneho nádora.

TNM* klasifikácia karcinómov štítnej žľazy	
T1	Unilaterálne/solitárne uzly
T2	Unilaterálne/mnohopočetné uzly
T3	Bilaterálne/istmické uzly
T4	Presahuje štítnu žľazu
N1	Homolaterálne/pohyblivé
N2	Kolaterálne, mediálne al. bilaterálne uzly/pohyblivé
N3	Fixované uzly

*T – tumor (rozsah prim. nádoru), N – nodulus (postihnutie regionálnych vnútrohrudníkových lymfatických uzlín)

V dg. medulárneho Ca sa uplatňuje aj CEA. Jeho zvýšené hodnoty sa zisťujú až v 90 % prípadov. Jeho zmeny pohotovejšie odrážajú zmeny nádorovej masy ako CT. Je preto dobrým ukazovateľom účin-nosti th. a včaššie signalizuje recidívu nádoru.

Th. – th. voľby je tyreoidektómia s histol. vyšetrením operačného preparátu a príp. pooperačná korektúra pri zohľadnení TNM štádia, napr. disekcia krku (tzv. bloková resekcia nádorum (angl. neck dissection) s odstránením regionálnych uzlín počnúc uzlinami na basis cerebri po apertúru hrudníka, m. sternocleidomastoideus, v. jugularis a a. carotis externa).

Th. je účinná pri diferencovaných nádoroch, kým nediferencované medulárne a anaplastické karcinómy majú nepriaznivú prognózu.

Po operácii treba pacienta sledovať a pusúdiť zvyškové tkanivo, pátrať po metastázach al. recidíve pomocou opakovaním predoperačným vyšetrením, ako aj celotelovou scintigrafiou pomocou ^{131}I, resp. technécia ^{99m}Tc. Pri metastázach prognosticky priaznivejších nádorov (folikulárny karcinóm metastazuje najmä hematogénnou cestou do kostry a pľúc, papilárny karcinóm prevažne lymfogénne) sa scintigraficky zisťuje výraznejšie vychytávanie jódu až po eliminácii normálneho tkaniva žľazy. Ak sa dokáže nádor vychytávajúci jód, indikovaná je th. radiojódom, ako aj podporná externá (perkutánna) aktinoterapia. Vzostup hodnôt TG v sére (pri supresívnej substitúcii hormónov štítnej žľazy) svedčí s vysokou pp. o recidíve al. metastázach.

Th. – th. voľby je tyreoidektómia s histol. vyšetrením operačného preparátu a príp. pooperačná korektúra pri zohľadnení TNM štádia, napr. disekcia krku (tzv. bloková resekcia nádorum (angl. neck dissection) s odstránením regionálnych uzlín počnúc uzlinami na basis cerebri po apertúru hrudníka, m. sternocleidomastoideuis, v. jugularis a a. carotis externa).

Th. je účinná pri diferencovaných nádoroch, kým nediferencované medulárne a anaplastické karcinó-my majú nepriaznivú prognózu.

Po operácii treba pacienta sledovať a pusúdiť zvyškové tkanivo, pátrať po metastázach al. recidíve pomocou opakovaním predoperačným vyšetrením, ako aj celotelovou scintigrafiou pomocou ^{131}I, resp. technécia ^{99m}Tc. Pri metastázach prognosticky priaznivejších nádorov (folikulárny karcinóm metastazuje najmä hematogénnou cestou do kostry a pľúc, papilárny karcinóm prevažne lymfogénne) sa scintigraficky zisťuje výraznejšie vychytávanie jódu až po eliminácii normálneho tkaniva žľazy. Ak sa dokáže nádor vychytávajúci jód, indikovaná je th. radiojódom, ako aj podporná externá (perkutánna) aktinoterapia. Vzostup hodnôt TG v sére (pri supresívnej substitúcii hormónov štítnej žľazy) svedčí s vysokou pp. o recidíve al. metastázach.

C74 Zhubný nádor nadobličky

		Abs.	%	Rel.	WSR		Abs.	%	Rel.	WSR
Incidencia r. 2002:	♂	8	0,1	0,3/10^5	0,2	♀	2	0	0,1	0

C74.0	Kôra nadobličky
C74.1	Dreň nadobličky
C74.9	Nešpecifikovaná nadoblička

C74.0 ***Karcinóm kôry nadobličiek*** – môže byť diferencovaný, a vtedy sa ťažko aj mikroskopicky ťažko odlišuje od adenómu, ale diferencovaný, kt. má sklon k výraznej polymorfii buniek a rozsiahlej generalizácii- Karcinómy môžu byť nesekrečné al. produkujú hormóny. Bývajú väčšie ako benígne nádory, produkujú androgény (17-ketosteroidy) al. glukokortikoidy (17-hydroxykortikosteroidy; →*Cushingov sy.; →syndrómy*); zriedkavejšie mineralokortikoidy (→*Connov sy.; →syndrómy*) a estrogény.

Príznaky vznikajú pri nadprodukcii jednotlôivých hormónov (hyperkorticizmus, maskulinizácia, feminizácia, hyperaldosteronizmus), niekedy sa zistí hypertenzia s hypokaliémiou.

Dg. sa určuje stanovením hormónov, kt. vyvolávajú príznaky z nadprodukcie. Lokalizáciu nádoru možno určiť pomocou, pred operačným výkonom sa indikuje angiografia.

Dfdg. treba odlíšiť nádor drene nadobličiek, feochromocytóm (→*pheochromocytoma*).

Th. zhubných nádorov kôry nadobličiek spočíva v kompletnom al. čiastočnom chir. odstránení nádoru. Predoperačná príprava zahrňuje perorperačné podávanie hydrokjortizónu 100 mg i. v. každých 8 h v deň operácie s postupným znižovaním dávky na 25 mg p. o., hydrokortizónu ráno a 12,5 mg p. o. večer. Krátkodobý paliatívny účinok má v 30 – 40 % prípadov mitotan v dávke 2 g/ p.o. s postupným zvyšovaním dávky na max. tolerovanú dávku (2 – 18 g/d p. o.). Remisiu indukuje aj kombinácia cisplatiny a etopozidu, príp. s bleomycínom. Pacienti, kt. neodpovedajú na mitotan môžu užívať aminoglutetimid 250 mg p. o. každých 6 h s postupným zvyšovaním dávky až na 2 g/d. Alternatívou je mtyrapón v dávke 750 mg p. o. každé 4 h.

74.1 ***Feochromocytóm*** – syn. medulárny chromafinóm, medulárny paraganglióm, feochromoblastóm, nádor chromafinných buniek. Ide o nádor drene nadobličiek. Postihuje asi 0,1 % hypertonikov. Z 90 % vychádza z drene nadobličiek, zriedkavejšie z chromafinného tkaniva sympatika (tzv. paraganlgión). kt. kontinuálnou al. nárazovou sekréciou katecholamínov vyvoláva

trvalú al. záchvatovú artériovú hypertenziu. Ak nádor secernuje prevažne noradrenalín (~ 50 – 90 % nádorov) účinkom na a-adrenergické receptory vyvoláva častejšie kontinuálnu artériovú hypertenziu ako jej paroxyzmy. Pri nadmernej sekrécii adrenalínu podráždenie β-adrenergických receptorov častejšie vyvoláva záchvaty tachykardie a arytmií. Podľa niekt. autorov častejšie postihuje ženy medzi 20.–40. r., podľa iných je prevaha mužov nad ženami až 3,2-násobná. V 8 – 10 % prípadov sú nádory malígne. Častejšie postihuje pravú ako ľavú nadobličku, u detí však býva často bilaterálny al. mnohopočetný. Bežný je familiárny výskyt. Choroba sa môže prenášať autozomovo dominantne. Len asi 2/3 pacientov sa dg. za živa.

C75.0 ***Karcinóm prištítnych žliaz*** – sú zriedkavé. Malígne vlastnosti môže prejavovať od začiatku al. ide o nedostatočne chir. odstránené adenómy, kt. recidivujú a vykazujú malígnu transformáciu. Makro-skopicky ide o uzol nepravidelného tvaru, belavej farby, fixovaný k kolitým štruktúram, zjavne tuhšej konzistencie ako adenóm. Histol. je väčšinou dobre duiferencovaný a pripomína tkanivo prištítnej žľy, prítomné sú však prejavy bunkových atypií, invazívneho rastu; nádorové tkanivo je prepásané širšími purhmi väziva. Klin. sa manifestujú prejavmi hyperkalciémie a strumou. Dg. sa stanovuje pomocou biopsie. Th. spočíva v chir. extirpácii max. objemu nádoru. Hyperkalicémia inoperabilného Ca sa lieči symptomaticky infúziami fyziol. rozt. NaCl, furosemidom, bifosfonátmi (klodronát, pamindronát) al. mitramycínom v dávke 10 – 15 mg/kg i. v. raz za 4 – 6 d. Chemoterapia nie je veľmi účinná, podáva sa kombinácia 5-fluorouracilu, dakarbazínu a cyklofosfamidu (FCD).

C75.1. ***Karcinóm hypofýzy –*** karcinóm mozgového podvesku – [*carcinoma hypophysis*] je zriedkavejší ako benígne nádory hypofýzy. Vykazuje značnú bunkovú nepravidelnosť a infiltratívnym rastom do okolia, najmä do lebečnej spodiny, zriedka aj do mozgovej spodiny. Metastazuje cestou mozgovomiechového moku do blán a komôr. Extrakraniálne metastázy (pľúca, kostra) sú vzácne. V niektorých prípadoch je endokrinne aktívny; →*Cushingov sy.* (→*syndrómy*); →*nádory hypofýzy.*

C75.3. ***Nádory epifýzy*** – sú veľmi zriedkavé. Vyskytujú sa u chlapcov a mladých mužov. Najčastejšie ide o dysgerminómy, zriedkavejšie glioblastómy, choriokarcinómy a melanómy. Manifestujú s ako intrakraniálna hypertenzia, diabetes insipidus a poruchy postoja. Pomocou CT sa dokáže masa v ob-lasti corpus pineale. V th. sa indikuje dexametazón vo vysokých dávkach, príp. spolu s 20 % manito-lom na zníženie intrakraniálneho tlaku. Peroperačne sa spresňuje dg. a spôsob ďalšej th. Menšiu časť nádorov možno kompletne resekovať. Dysgerminómy sú veľmi citlivé na rádioterapiu a chemoterapiu, kt. je rovnaká ako pri seminómoch (C62).

Pred operáciou sa majú pacientovi podať blokátory α– a β-adrenergických receptorov a pred operáciou a po nej vazodilatanciá. Podávajú sa 7 – 10 d pred operáciou nízke dávky β_1-bloká-torov (prazosín) al. α-blokátorov (fenoxybenzamín) v dávke 10 – 30 mg/d. Podávanie α-blokátorov, ako je fenoxybenzamín al. prazosín (Dibenzylin® cps. 10 mg, v dávke 30 až 60 mg/d) upraví nielen objem cirkulujúcej plazmy, ale aj hypertenziu a minimalizuje fluktuácie TK počas indukcie anestézie a počas operácie. Vhodný je aj nitroprusid sodný v infúzii. Aplikácia β-blokátorov nie je v neprítomnosti arytmie obyčajne potrebná. Pretože α-blokáda môže indukovať presorickú odpoveď, nemajú sa α-blokátory podávať pred β-blokátormi. Inderal® al. Trimepranol® (možno podať po predchádzajúcej aplikácii β-blokátora) pomôžu zvládnuť tachykardiu a arytmie.

Th. sa nemá začať podávaním α-blokátormi pre nebezpečie hypertenznej krízy, vyvolanej zvýšeným pôsobením katecholamínov na α-receptory pri zablokovaných β-receptoroch. β-blokátory sa pridávajú k α-blokátorom iba pri tachykardii > 120/min a nadmernej produkcii adrenalínu. V predoperačnej príprave je dôležitá aj úprava hypovolémie. Večer pred operáciou sa ordinuje anxiolytikum a nebarbiturátové hypnotikum, 1 h pred operáciou sedatíva a trankvilizéry (diazepam al. nitrazepam). Morfín, guanetidín, rezerpín a fenotiazíny sú nevhodné. Na úvod do anestézie sa používa tiopental, na jej udržovanie oxid dusný a fentanyl, príp. enflurán. Uvoľnenie katecholamínov vyvoláva strach, bolesť, hypoxia, hyperkapnia, väčšia strata krvi, látky vyvolávajúce uvoľnenie

histamínu. Rizikovým obdobím je polohova-nie, intubácia, úvod do anestézie, manipulácia s nádorom a podviazanie žily drénujúcej nádor. Počas operácie sa krvavou cestou monitoruje TK, centrálny žilový tlak a zaklínený tlak v pľúcnici, ako aj EKG.

Po operácii býva znížený objem cirkulujúcej krvi a treba často podať krv al. plazmu. 12 – 48 h pred operáciou sa má zabezpečiť dostatok tekutín. Po odstránení nádora vzniká často šokový stav, kt. sa zvládne aplikáciou angiotenzínu (Hypertensin®) , dopamínu a hydrokortizónu. Ak sa po odstránení nádoru náležite neupraví hypertenzia, treba vylúčiť ďalší nádor (kontrolné vyšetrenie katecholamínov v moči).

Ku komplikáciám výkonu patrí hypertonická kríza, ťažká hypotenzia a arytmie. Pri hyperto-nickej kríze počas operácie sa podáva nikardipín i. v. al. infúzia 50 – 100 ml nitroprusidu sod-ného v 500 ml 5 % glukózy, kt. účinok na TK je okamžitý a pretrváva iba 3 min po prerušení infúzie. Hypotenzia, kt. vzniká po podviazaní drénujúce žily a odstránení adenómu, pretrváva aj po operácii. Na jej zvládnutie počas operácie a po nej sa odporúča angiotenzín II. Paralelne so vzostupom TK sa môže zjaviť arytmia, najmä komorová tachykardia. Ak pretvráva po úprave TK, podá sa i. v. mezokaín, príp. □-blokátory. Pri komorovej fibrilácii sa vykonáva defibrilácia.

V inoperabilných a ťažkých akút. stavoch, keď treba operáciu odložiť (ischemická choroba srdca al. mozgu, kardiálna dekompenzácia ap.), podáva sa fenoxybenzamín v dávke 10 – 30 mg/d, príp. s malými dávkami α-blokátorov. Iné antihypertenzíva (labetalol, blokátory vápni-kových kanálov, inhibítory enzýmu konvertujúceho angiotenzín) sú menej účinné, diuretiká sú nevhodné.

Nádor je obyčajne benígny, opuzdrený, lobulárny, vaskularizovaný nádor chromafinného tka-niva veľkosti čerešne až jabĺčka, zriedka väčší. Často obsahuje hemoragické cysty, pri väčších rozmeroch býva centrálna nekróza. Morfol. sa ťažko odlišuje benígny nádor od malígneho, kt. býva častejšie paragangliόm. Asi v 10 % býva bilaterálny, pri familiárne sa vyskytujúcej mnohopočetnej endokrinnej neoplázii je bilaterálny až v 50 %, lokalizovaný najmä v retroperitoneálnych gangliách pozdĺž brušnej aorty. Pomerne často býva v močovom mechúre, môže sa vyskytnúť v oblasti mediastína, ojedinele aj na krku.

V patogenéze nádoru sa pripisuje istý význam chron. stresom, kt. vyvolávajú postupne difúznu, neskôr nodulárnu hyperpláziu až solitárny adenóm. Nádor produkuje nadmerné množstvá adrenalínu a noradrenalínu, a to bez spätnoväzbovej regulácie. Ich uvoľňovanie do obehu môže byť trvalé al. záchvatovité. Medzi veľkosťou nádoru a hormónovou aktivitou nie je korelácia. Nádory drene nadobličiek vylučujú viac adrenalínu, lebo iba v dreni prebieha premena noradrenalínu na adrenalín; nádory produkujúce noradrenalín sa môžu nachádzať aj extraadrenálne. Nádor môže produkovať aj endorfíny, neuropeptid Y, enkefalíny, ACTH, somatostatín, VIP a i. Katecholamíny môžu stimulovať sekréciu gastrínu a prostaglandínov a inhibovať sekréciu inzulínu.

Klin. obraz – feochromocytóm sa môže manifestovať v každom veku u mužov i žien, najčastejšie medzi 30. a 50. r. veku. Najčastejšími príznakmi sú bolesti hlavy, palpitácie a nadmerné a neadekvátne potenie. Táto triáda príznakov u hypertonika má dg. špecifickosť 94 % a citlivosť 90 %. Chýbanie všetkých troch príznakov u hypertonika spochybňuje dg. feochro-mocytómu.

Niekedy príznaky nádoru vyvola tlak na nádor pri vyšetrení, zmene polohy tela, telesná náma-ha, operácia, vysoká al. nízka teplota prostredia, rozčúlenie a strach, hladovanie, podanie tyramínu, histamínu, glukagónu, anestetík, alkoholu, kávy, fajčenie a i. Kardinálnym symptómom je hypertenzia, kt. môže byť trvalá al. intermitentná, záchvatovitá. V priebehu ťažkých záchvatov sa dostavujú (v zostupnom poradí): bolesti hlavy, búšenie srdca, závraty, potenie, chudnutie, slabosť, ťažký dych, nauzea, zrakové poruchy, bolesti za mostíkom a v prekordiu, nervozita, anxiozita, bolesti v bruchu, vracanie, parestézie, vzrušenosť, tras, bledosť al. flaš tváre, bolesti v bruchu, parestézie v končatinách. Časté býva chudnutie, depresie, obstipácia, neznášanlivosť tepla, strata potencie, niekedy epileptické záchvaty. V polovici prípadov sú príznaky paroxyzmálne.

Hypertenzívnu krízu al. šok, príp. obidve fatálne komplikácie môžu vyvolať lieky, anestetézia, požitie alkoholu, pôrod al. operácia z iného dôvodu.

Feochromocytóm sa môže spájať s neurokutánnymi sy., ako je neurofibromatóza, von Hippelova-Lindauova choroba, tuberózna skleróza, Sturgeho-Weberov sy., a môže byť súčasťou mnohopočetných endokrinných chorôb (MEN). Familiárny feochromocytóm sa spája s medu-lárnym karcinómom štítnej žľazy a adenómom al. hyperpláziou prištítnych žliaz (MEN II, Sippleho sy.). Koexistencia feochromocytómu, zhrubnutia hlavových nervov a marfanoidného habitu sa označuje ako MEN III. Endokrinné polyadenomatózy tvoria ~ 5 % všetkých feo-chromocytómov.

Objektívne sa zisťuje hypertenzia, niekedy s extrémnymi hodnotami systolického i diastolického TK, kt. zle reaguje na th. Asi v 40 % je záchvatovitá, v 60 % trvalá. Častá býva tachykardia a rôzne arytmie. Prejavom hyperkinetickej cirkulácie je systolický šelest na srdci. V záchvate býva pacient bledý, má studené končatiny, akrocyanózu, niekedy flaš, mydriázu. Počas záchvatu sa zisťuje leukocytóza a hyperglykémia.

Pri feochromocytómu sa častejšie zisťuje cholelitiáza (až v 30 %), struma, malígne nádory iných orgánov (asi v 10 %, napr. medulárny karcinóm štítnej žľazy), v 5 % prípadov neurofibromatóza, zriedkavejšie Hippelova-Lindauova al. Sturgeho-Weberova choroba. Ostatné príznaky (kardiovaskulárne a i.) sú následkom artériovej hypertenzie.

Dg. – stanovuje sa na základe klin. obrazu a overuje: **1.** dôkazom nadprodukcie katecholamínov a ich metabolitov; **2.** dôkazom a lokalizáciou nádoru; **3.** dôkaz príp. malignity. Na feochromocytóm treba myslieť: **a)** ak má pacient s hypertenziou refraktérnou na antihypertenzíva typické príznaky (silné bolesti hlavy, palpitácie, potenie atď.); **b)** pri náhle vzniknutej hyper-tenzii s labilitou TK a ortostatickými príznakmi; **c)** pri ťažkom záchvate hypertenzie; **d)** ak pacient reaguje záchvatom hypertenzie al. naopak šokom na úvod od narkózy, operačný výkon, pôrod, invazívne dg. vyšetrenie al. provokačné podnety; **e)** u príbuzných pacienta, ak majú hypertenziu.

Katecholamíny sa stanovujú v plazme a moči a ich metabolity v moči pomocou spektrofuorimetrie, príp. rádioimunoanalýzy al. plynovej chromatografie. Pacient má byť pred odberom krvi nalačno a aspoň 30 min v pokoji v ležiacej polohe. Najčastejšie sa merajú močové katecholamíny a ich metabolity (kys. vanilmandľová a celkové metanefríny), a to najmä v čase, keď má pacient hypertenziu al. mal paroxyzmus počas 24 h zberu moču. Ak sú hodnoty katecholamínov a ich metabolitov normálne a trvá klin. podozrenie, vyšetrenie sa opakuje. Ak je hodnota kys. vanilmandľovej v moči zvýšená, pacient sa hospitalizuje a vyšetrenie doplní o stanovenie adrenalínu a noradrenalínu v moči odoberanom 24 h. Močové metanefríny sú pritom citlivejším dg. ukazovateľom. Dg. rovnocenné sú hodnoty plazmatických katecholamínov. Množstvo vylúčených voľných katecholamínov a ich metabolitov závisí od produkcie a enzýmovej degradácie v nádore.

Pri trvalej hypertenzii sa zbiera vzorka 24-h moču, pri záchvatovej 3 – 6-h vzorkách zbieraných 24 h po záchvate. Pacient pred vyšetrením nemá jesť banány, vanilku, užívať barbiturá-ty, salicylany, dopegyt, tetracyklín, vazopresorické látky ap. Pri feochromocytóme bývajú ich hodnoty viacnásobne zvýšené, diurnálna variácia exkrécie katecholamínov znížená. Spoľahli-vou orientačnou metódou na stanovenie dg. feochromocytomu je stanovenie kys. vanilmand-ľovej v moči. Podozrivé sú už hodnoty > 50 mmol/d. Moč treba zbierať do tmavej nádoby s prídavkom 20 ml 6 mol/l HCl a vyšetriť čo najskôr (do vyšetrenia uschovať v chladničke). Hodnoty dopamínu a kys. homovanilovej bývajú zvýšené pri neuroblastóme, pre dg. malígneho feochromocytómu nemajú veľkú dg. hodnotu. Pri nádoroch sympatikového tkani-va býva zvýšená aj aktivita neurošpecifickej enolázy v sére. Výsledky vyšetrení môžu skresliť lieky (Dopegyt®, Nalidixin®, Clofibrat®).

Nádor možno dokázať a jeho lokalizáciu určiť zobrazovacími metódami (ultrasonografia, CT, scintigrafia); NMR dokáže odlíšiť nefunkčný adenóm od funkčného adenómu, karcinómu, metastáz nádorov do nadobličky a cysty. Vyšetrenie možno rozšíriť o stanovenie katecholamínov v krvi

odobratej pomocou plávajúceho katétra za rtg. kontroly v jednotlivých etážach v. cava, v. renalis al. v. suprarenalis. Koncentrácia noradrenalínu, adrenalínu a dopamínu je zvýšená v oblasti, kt. odvádza krv z nádoru. V nejasných prípadoch sa vykonáva artériografia, venografia, príp. selektívna renovazografia s preventívnou blokádou α-receptorov fenoxybenzamínom a α-receptorov α-blokátormi, aby sa predišlo vyplaveniu katecholamínov z nádorov vyprovokovanému vyšetrením.

Dg. významné sú aj provokačné testy, ako je glukagónový stimulačný a klonidínový supresívny test. Glukagonový stimulačný test sa vykonáva po i. v. podaní bolusu 1,0 – 2,0 mg glukagónu pacientovi, kt. sa predtým podali α- a β-blokátory. Ako pozit. sa test hodnotí pri min. 3-násobnom vzostupe katecholamínov v plazme (> 2000 pg/ml) 1 – 3 min po podaní glukagónu.eku. TK má pritom stúpnuť min. o 20 Torr (2,7 kPa). Supresívne testy využívajú schopnosť centrálne pôsobiaceho agonistu α-adrenergických receptorov, klonidínu, potlačiť výdaj neurogénne sprostredkovaných katecholamínov. U pacientov s esenciálnou hypertenziou hodnoty katecholamínov v plazme po klonidíne klesajú, kým pri feochromocytóme sa nemenia. Ako normálny sa výsledok testu hodnotí pri poklese noradreanlínu a adrenalínu < 500 pg/ml 2 – 3 h po aplikácii 0,3 mg klonidínu.

Bravo a spol. odporúčajú tento dg. postup pri podozrení na feochromocytóm: stanovenie hodnôt celkových katecholamínov v plazme po 30-min pokoji v ležiacej polohe. Hodnoty > 2000 pg/ml sa pokladajú za patognomické pre feochromocytóm, kým u pacientov s hodnotami medzi 1000 a 2000 sa vykoná supresívny klonidínový test. U pacientov s klin. a biochem. nálezmi podozrivými z feochromocytómu sa vykoná CT sken. Lokalizáciu nádoru možno určiť pomocou rtg kontrastnej látky, ^{131}I značeného metajódbenzylguanidínu, kt. adrenergické bunky selektívne vychytávajú. K dg. prispieva aj USG a i. v. urografia s tomografiou nadobličiek al. CT, príp. NMR.

Dôkazom malignity je iba výskyt metastáz na miestach, kde sa normálne nevyskytuje chromafinné tkanivo (kostra, pečeň, lymfatické uzliny, pľúca, zriedka mozog). Pri malígnom zvrate sa do popredia dostávajú príznaky z invazívneho rastu. Priebeh býva bezbolestný. Priemerný čas prežitia je 9 r., pri výskyte metastáz 3,7 r. Zvýšená býva exkrécia dopamínu a kys. homovanilovej a nižšia exkrécia noradrenalínu a adrenalínu močom. Pri podozrení na extraadrenálne paragangliómy a metastázy p. je vhodná celotelová scintigrafia pomocou ^{131}I-metajódbenzylguanidínu.

Včasná dg. p. je dôležitá nielen preto, že umožňuje th. hypertenzie, ale aj pretože nerozpoznaný p. je potenciálne letálnou chorobou.

Dfdg. – treba odlíšiť stavy s hypertenziou (esenciálna hypertenzia, najmä juvenilná, kolísavá hypertenzia s hypermetabolizmom a poruchou tolerancie glukózy, stenokardia a akút. infarkt myokardu) a zvýšenou exkréciou katecholamínov. Mierne zvýšenie exkrécie katecholamínov sa pozoruje paj u vegetatívne labilných osôb, pri ťažšej angina pectoris, prvé d po vzniku infarktu myokardu. Tyreoroxikóza sa odlíši na základe klin. obrazu, tyroxinémie a i. laborat. vyšetrení. Na feoéchromocytóm treba myslieť pri náhlom nevysvetlenom záchvate angina pectoris. Feochromocytóm môže imitovať glomerulonefritídu, psychoneurózu, eklapmpsiu, neskorú gestózu. Hypertenzia v gravidite bez proteinúrie, opuchov a zvýšenej azotémie má byť vždy dôvodom aspoň na laborat. skríningové vyšetrenie na p. Môže imitovať karcinoid (vyšetrenie 5-HIOK), brušný nádor, obličkovú cystu ap. Ďalej treba odlíšiť epilepsiu, migrénu, anxiózne stavy, vplyv stresu, šok a subarachnoidálne krvácanie. Náhly vzostup TK sa pozoruje aj po niekt. liekoch (inhibítory MAO so súčasným požitím syrov, náhle prerušenie th. niekt. antihypertenzívami, ako klonidín, Estulic®).

Th. – jedinou kauzálnou th. je chir. výkon. Operačná mortalita je asi 2 – 3 %. Pri veľkých nádoroch a podozrení na bilaterálny al. mnohopočetný adenóm je vhodný transperitoneálny, pri menších suuprenálnych nádoroch lumbálny prístup.sa manifestujú trvalou al. paroxyzmálnou hypertenziou potením, tachykardiou, palpitáciami, pocitom strachu a bolesťami hlavy; →*feochromocytóm.*

V nadobličkách sú najčastejšie metastázy karcinómu pľúc a potom karcinómu prsníka.

C75 Zhubný nádor iných žliaz s vnútorným vylučovaním a blízkych štruktúr

		Abs.	%	Rel.	WSR		Abs.	%	Rel.	WSR
Incidencia r. 2002:	♂	1	0	$0/10^5$	0	♀	1	0	0	0

Nezahŕňa: • nadoblička (C74.–)
• endokrinný pankreas (C25.4)
• vaječník (C56)
• semenník (C62.–)
• týmus (C37)
• štítnu žľazu (C73)

C75.0 Prištítna žľaza
C75.1 Podmozgová žľaza (hypofýza)
C75.2 Kraniofaryngový vývod
C75.3 Šuškovité teliesko – corpus pineale
C75.4 Krčnicové klbko – glomus caroticum
C75.5 Aortálne teliesko a iné paragangliá
C75.8 Nešpecifikované pluriglandulárne postihnutie
Poznámka: Ak sú lokalizácie viacnásobného postihnutia známe, majú sa kódovať jednotlivo.
C75.9 Nešpecifikovaná žľaza s vnútorným vylučovaním

C76 – C80 Zhubné nádory nepresne určených, sek. a nešpecifikovaných lokalizácií

C76 Zhubný nádor inej a nepresne určenej lokalizácie

		Abs.	%	Rel.	WSR		Abs.	%	Rel.	WSR
Incidencia r. 2002:	♂	20	0,2	$0,8/10^5$	0,6	♀	71	0,6	2,6	1,4

Nezahŕňa: • zhubný nádor
• urogenitálnej sústavy NS
• ženskej (C57.9)
• mužskej (C63.9)
• lymfatického, hematopoetického a blízkeho tkaniva (C81 - C96)
• nešpecifikovanej lokalizácie (C80)

C76.0 Hlava, tvár a krk
Líce NS
Nos NS
C76.1 Hrudník
Pazucha
Vnútrohrudníkový NS
Hrudníkový NS
C76.2 Brucho
C76.3 Panva
Slabina NS
Lokalizácie presahujúce medzi sústavami v oblasti panvy ako
– rektovaginálna priehradka
– rektovezikálna priehradka
C76.4 Horná končatina
C76.5 Dolná končatina
C76.7 Iné nepresne určené lokalizácie
C76.8 Presahujúca lézia iných a nepresne určených lokalizácií

C77 Sekundárny a nešpecifikovaný zhubný nádor lymfatických uzlín

		Abs.	%	Rel.	WSR		Abs.	%	Rel.	WSR

Incidencia r. 2002:	♂	42	0,4	1,6/10^5	1,4	♀	13	0,1	0,5	0,3

	Nezahŕňa: zhubný nádor lymfatických uzlín určený ako prim. (C81–C88, C96.–)
C77.0	Lymfatické uzliny hlavy, tváre a krku
	Nadkľúčne lymfatické uzliny
C77.1	Vnútrohrudníkové lymfatické uzliny
C77.2	Vnútrobrušné lymfatické uzliny
C77.3	Lymfatické uzliny pazuchy a hornej končatiny
	Pektorálne lymfatické uzliny
C77.4	Lymfatické uzliny slabiny a dolnej končatiny
C77.5	Vnútropanvové lymfatické uzliny
C77.8	Lymfatické uzliny viacerých oblastí
C77.9	Nešpecifikované lymfatické uzliny

C78 Sekundárny zhubný nádor dýchacích a tráviacich orgánov

		Abs.	%	Rel.	WSR		Abs.	%	Rel.	WSR
Incidencia r. 2002:	♂	54	0,5	2,1/10^5	0,6	♀	45	0,4	1,6	0,8

C78.0	Sek. zhubný nádor pľúc
C78.1	Sek. zhubný nádor medzipľúcia
C78.2	Sek. zhubný nádor pohrudnice
C78.3	Sek. zhubný nádor iných a nešpecifikovaných dýchacích orgánov
C78.4	Sek. zhubný nádor tenkého čreva
C78.5	Sek. zhubný nádor hrubého čreva a konečníka
C78.6	Sek. zhubný nádor retroperitonea a pobrušnice
	Zhubný ascites NS
C78.7	Sek. zhubný nádor pečene
C78.8	Sek. zhubný nádor iných a nešpecifikovaných tráviacich orgánov

C79 Sekundárny zhubný nádor na iných miestach

		Abs.	%	Rel.	WSR		Abs.	%	Rel.	WSR
Incidencia r. 2002:	♂	17	0,1	0,7/10^5	0,5	♀	16	0,1	0,6	0,4

C79.0	Sek. nádor obličky a obličkovej panvičky
C79.1	Sek. nádor močového mechúra a iných a nešpecifikovaných močových orgánov
C79.2	Sek. zhubný nádor kože
C79.3	Sek. zhubný nádor mozgu a mozgových plien
C79.4	Sek. zhubný nádor iných a nešpecifikovaných častí nervového systému
C79.5	Sek. zhubný nádor kosti a kostnej drene
C79.6	Sek. zhubný nádor vaječníka
C79.7	Sek. zhubný nádor nadobličky
C79.8	Sek. zhubný nádor na iných špecifikovaných miestach

C80 Zhubný nádor bez bližšieho určenia lokalizácie

		Abs.	%	Rel.	WSR		Abs.	%	Rel.	WSR
Incidencia r. 2002:	♂	90	0,8	3,4/10^5	2,8	♀	87	0,8	3,1	1,7

Rakovina bez špecifikovanej lokalizácie (prim.) (sek.)
Karcinomatóza bez špecifikovanej lokalizácie (prim.) (sek.)
Generalizovaná bez špecifikovanej lokalizácie (prim.) (sek.)
• rakovina bez špecifikovanej lokalizácie (prim.) (sek.)
• malignita bez špecifikovanej lokalizácie (prim.) (sek.)

Malignita bez špecifikovanej lokalizácie (prim.) (sek.)
Viacnásobný zhubný nádor bez špecifikovanej lokalizácie (prim.) (sek.)
Zhubná vycivenosť – malígna kachexia
Prim. lokalizácia neznáma

C81 – C96 Zhubné nádory lymfatického, krvotvorného a príbuzného tkaniva

---

Poznámka: Odborné názvy použité v položkách C82 – C85 pre non-Hodgkinov lymfón pochádzajú z pracovnej formulácie, ktorá sa pokúšala nájsť spoločný základ pre viacero hlavných klasifikačných schém. Názvy používané v týchto schémach sa neuvádzajú v zozname, ale v Abecednom zozname; nie je vždy možné dodržia-vať ich presnú rovnocennosť s pojmovým obsahom názvov v zozname.

Zahŕňa: morfologické kódy M959 – M994 s kódom správania /3

Nezahŕňa: sek. a bližšie neurčený nádor lymfatických uzlín (C77.–)

Nádory krvi (hemoblastómy) a krvotvorného tkaniva (hemoblastózy) – tvoria morfol. i klin. samostatnú skupinu nádorov mezenchýmového pôvodu. Všetky sú zhubné. Vznikajú nádorovou proliferáciou vývojových foriem elementov jednotlivých krvných radov – myelo-cytového, lymfocytovéhio, monocytovo-histiocytového, erytrocytového, trombocytového a mastocytového radu. Najčastejšie sú nádory myelocytového, lymfocytového a mocytovo-histiocytového radu, ostatné sú zreiedkavejšie.

Hemoblastómy spĺňajú kritériá onkologickej definície zhubného nádoru. Tvoria uzlovité ložisko, kt. rastie infiltratívne a deštruktívne. Pri metastazovaní tvorí sek. uzlovité nádorové infiltráty.

Hemoblastóza je difúzna systémová choroba s difúznou nádorovou infiltráciou postihnutého orgánu a často celého krvotvorného systému bez tvorby makroskopicky zreteľného nádorové-ho uzla. Pri metastazovaní vznikajú difúzne infiltrácie ďalších orgánov. Infiltrovaný orgán je celkove zväčšený (hepatomegália, splenomegália, lymfadenomegália), pričom prevláda infilt-ratívne rast nádoru nad deštruktívnym. Hemoblastóm i hemoblastózu tvorí proliferácia rovna-kých nádorových buniek. Ide o nádorovú proliferáciu určitého vývojového stupňa príslušné-ho krvného radu. Jestvujú aj prechody medzi hemoblastómom a hemoblastózou, a to aj v ich priebehu sa môže nádor typu hemoblastómu môže postupne infiltrovať krvotvorné orgány.

Hemoblastómy a hemoblastózy vznikajú prim. v orgánoch fetálnej a dospelej krvotvorby (kostná dreň, slezina, pečeň, týmus a lymfatické uzliny) vrátane patol. (GIT, tonzily, respirač-ný systém, koža ap.). Šíria sa najmä histohomológnym metastazovaním, kt. súčasťou je aj generalizácia nádoru do periférnej krvi (leukemizácia nádoru a vznik leukemickej formy, v klin. praxi leukémie, kt. častejšie vznikajú pri hemoblastóazch). V prípade, že sa nádor nešíri do krvi, ide o aleukemickú formu.

Hemoblastómy a hemoblastózy sa môžu šíriť aj do iných tkanív, najmä obličiek, CNS, pohlavných žliaz p.

Názov týchto nádorov sa tvorí z kmeňa, kt. označuje príslušnosť k príslušnému radu a z prí-pony. Názov hemoblastómu má príponu *-óm* al. *-sarkóm*, názov hemoblastózy má príponu *-óza* (napr. myelóza – myelosarkóm, lymfadenóza – lymfóm). Niekedy sa pridáva atribút malígny.

Každá hemoblastóza môže prebiehať akút. al. chron., čo sa odráža aj v názvoch. Pri akút. hemoblastóze prevláda v obraze menej diferencované nezrelé blastické bunky a chýba dozrie-vanie na zrelšie formy. Pri chron. hemoblastóze sú prítomné zrelšie diferencovanejšie elemen-ty príslušného krvného radu, kt. dozrievajú z nezrelých blastických foriem. V blastickej kríze (blastickej fáze) sa obraz choroby mení na akútnejší, bunky sa dediferencujú, takže nemožno ani určiť ich

príslušnosť ku krvným radom, pretože nadobúdajú vlastnosti kmeňových krvotvorných buniek (kmeňová, blastická hemoblastóza). Akút. hemoblastózy prebiehajú rýchlejšie ako chron.

Hemoblastómy a hemoblastózy postihujú celý krvotvorný systém, čo sa prejavuje zmenami perifernej krvi , kostnej drene, lymfatických uzlín, sleziny a pečene. Prítomnosť nádorových buniek v perifernej krvi umožňuje dg. choroby vyšetrením krvného rozteru. Pri myelocytovej leukémii sú krvné zrazeniny po smrti žlté, pri lymfocytovej leukémii bielosivé. Zmeny kostnej drene sú následkom prim. vzniku nádoru v dreni al. jej sek. infiltrácie a potlačenia pôvodnej krvotvorby (anémia, leukopénia, trombocytopénia al. pancytopénia). Pri nádoroch myelocytového radu býva kostná dreň žltá, pyoidná, pri nádoroch lymfocytového a monocy-tového radu sivobiela. Infiltrácia orgánov pri nádoroch krvi a krvotvorného tkaniva zapríčiňu-je lokalizovanú al. generalizovanú lymfadenomegáliu, splenomegáliu, a hepatomegáliu (čo umožňuje histol. vyšetrenie a dg. nádoru, najmä z pbiopsie prístupných lymfatických uzlín). Zväčšenie lymfatických uzlín je typické najmä pre nádory lymfocytového radu. Podobné sú aj zmeny v týmuse, lymfatickom tkanive GIT ap. Zväčšenie sleziny dosahuje 2 – 4-násobok jej normálnej veľkosti, niekedy, napr. pri chron. myelóze aj väčšie. Zväčšenie pečene pri hemo-blastózach býva difúzne, pri hemoblastómoch ložiskové. Najčastejšie sú infiltrované portálne oblasti, pri chron. myelocytovej leukémii oblasti sínusov medzi trámcami hepatocytopv vnútri acinu.

Nádory lymfocytového radu sa delia na hemoblastómy – malígny lymfómy a hemoblastózy – lymfadenózy.

V skupine *malígnych lymfómov* sa rozlišujú Hodgkinove malígne lymfómy a non-Hodgkinove malígne lymfómy.

Lymfadenózy sa podľa priebehu delia na akút. a chron.

C81 Hodgkinova choroba

		Abs.	%	Rel.	WSR		Abs.	%	Rel.	WSR
Incidencia r. 2002:	♂	57	0,5	$2,2/10^5$	2,0	♀	71	0,6	2,6	2,3

Zahŕňa: morfologické kódy M965 – M966 s kódom správania /3

C81.0 Lymfocytová predominancia
Lymfocytovo-histiocytová predominancia
C81.1 Nodulárna skleróza
C81.2 Zmiešaná bunkovosť
C81.3 Lymfocytová deplécia
C81.7 Iné varianty Hodgkinovej choroby
C81.9 Nešpecifikovaná Hodgkinova choroba

C81 Hodgkinova choroba – Hodgkinove malígne lymfómy, sú hemoblastómy, kt. vznikajú nádovou proliferáciou lymfocytov. Môže sa vyskytnúť v každom veku, prevláda však postihnutie detí a adoslescentov. Choroba sa začína v lyumfatických uzlinách a prvé príznaky choroby sú z ich zväčšenia (napr. dýchavica pri zväčšení uzlín mediastína). Proces sa šíri histohomológne do sleziny, pečene a lymfatických uzlín ďalších oblastí. Do kostnej drene je na rozdiel od non-Hodgkinových lymfómov zriedkavé a zväčša ložiskové. Aj infiltrácia parenchýmových orgánov je zriedkavá. V zásivlosti od lymfadenomegálie a jej topografie (nad bránicou a pod bránicou) sa rozlišujú 4 štádiá ochorenia. Histol. obraz umožňuje dg. a klasifikáciu, resp. typizáciu choroby, ako aj určenie spôsobu th.

Typická je polymorfia bunkovej skladby a medzibunkovej hmoty. V lymfóme sú lymfocyty a reaktívne elementy, ako aj vlastné nádorové elementy. Z reaktívnych elementov sú prítomné leukocyty

(eozinofily, mastocyty a aktivované histiocyty vo forme epiteloidných buniek, ako aj fibroblasty). Cievy sú zmnožené a prítomné sú nekrózy a rôzny podiel intwercelulárnej substancie. Nádorové elementy sú dvojjadrové a viacjadrové obrovské bunky (Sternbergove Reedovej, SR-bunky, dg. významnejšie) a jednojadrové obrovské bunky (Hodgkinove bunky). Ak majú SR-bunky dve jadrá, sú retiazkovito či peniažkovito uložené, jadrá sú veľké a svetlé s rozptýleným chromatínom. V strede buniek je veľké jadierko. Cytoplazma je bohatá a svetloeozinofilná.

V Hodgkinových bunkách je na rozdiel od SR-buniek jedno jadro. Variantom SR-buniek sú lymfocyto-histiocytové, lakunárne a pleomorfné SR-bunky, kt. sú dôležité pre typizáciu procesu.

Podľa Ryeskej klasifikácie sa rozlišujú 4 histopatol. typy Hodgkinovej choroby:

I. typ s prevahou lymfocytov – nádor rastie nodulárne al. difúzne. Prevládajú lymfocyty, vlastných nádorových a reaktívnych elementov je málo. Prítomné sú lymfocytovo-histiocytové SR-bunky, a to najmä so súčasne zmnoženými histiocytmi (lymfocytovo-histiocytový pod-typ).

II. typ nodulárnej sklerózy – rastie v uzloch, nodulárne. Na ich obvode pribúda fibroprodukcia. Okrem dg. SR-buniek sa zisťujú lakunárne SR-bunky. Tieto bunky majú okolo jadra zmraštenú cytoplazmu s opticky prázdnymi priestormi, čo pripomína lakúny.

III. typ so zmiešanou bunkovitosťou – nádor rastie difúzne, počet jednotlivých bunkových typov kolíše; časté sú pleomorfné SR-bunky.

IV. typ s úbytkom lymfocytov – nádro rastie difúzne, lymfocytov ubúda. Ak súčasne nastáva difúzna fibroprodukcia, ide o tzv. difúzno-fibrotický podtyp 4; ak pribúda SR-buniek, zväčša pleomorfných, atypických a bizarných, ide o retikulárny podtyp 4.

Morfol. obraz choroby sa môže meniť, napr. prechádza z 1. do 3. a potom 4. typu, kým 2. typ stojí v tomto ohľade samostatne. V závislosti od aktivity procesu sa zjavujú nekrózy, kt. sa hoja jazvou, kolíše aj počet reaktívnych elemntov. Vzhľad nádor ovplyvňuje aj chemoterapia a rádioterapia. Prognoza sa zhoršuje od 1. k 4. typu.

Makroskopický vzhľad lymfatických uzlín s Hodgikonovu chorobou závisí od histopatol. typu. Slezina, kt. býva v prípade infiltrácie zväčšená sú nápadné roztrúsené ložiská nádoru, v kt. sú časté nekrózy žltkastej farby. Rezná oplocha má vzhľad vylešteného porfýru (porfýro-vitá slezina). Disperzne uzlovitú podobu má aj infiltrovaná pečeň (infiltrované sú najmä periportálne priestory, kt. uzlovito deštruujú tkanivo pečene).

C82 Folikulový (nodulárny) non-Hodgkinov lymfóm

		Abs.	%	Rel.	WSR		Abs.	%	Rel.	WSR
Incidencia r. 2002:	♂	32	0,3	$1,2/10^5$	1,0	♀	40	0,4	1,4	1,1

	Zahŕňa: Folikulový non-Hodgkinov lymfóm s difúznymi oblasťami al. bez nich morfologic ký kód M969 s kódom správania /3
C82.0	Folikulový non-Hodgkinov lymfóm z malých lalokových (cleaved) buniek
C82.1	Folikulový non-Hodgkinov lymfóm zmiešaný z malých lalokovitých a veľkých buniek
C82.2	Folikulový non-Hodgkinov lymfóm z veľkých buniek
C82.7	Iné typy folikulového non-Hodgkinovho lymfómu
C82.9	Nešpecifikovaný folikulový non-Hodgkinov lymfóm
	Nodulárny non-Hodgkinov lymfóm NS

C83 Difúzny non-Hodgkinov lymfóm

		Abs.	%	Rel.	WSR		Abs.	%	Rel.	WSR
Incidencia r. 2002:	♂	102	0,9	$3,9/10^5$	3,1	♀	114	1,0	4,1	2,7

Zahŕňa: morfol. kódy M9593, M9595, M967 – M968 s kódom správania /3

C83.0	Difúzny malobunkový non-Hodgkinov lymfóm
C83.1	Difúzny non-Hodgkinov lymfóm z malých lalokovitých buniek
C83.2	Difúzny non-Hodgkinov lymfóm zmiešaný z malých a veľkých buniek
C83.3	Difúzny veľkobunkový non-Hodgkinov lymfóm Retikulosarkóm
C83.4	Difúzny imunoblastický non-Hodgkinov lymfóm
C83.5	Difúzny lymfoblastický non-Hodgkinov lymfóm
C83.6	Difúzny nediferencovaný non-Hodgkinov lymfóm
C83.7	Burkittov nádor
C83.8	Iné typy difúzneho non-Hodgkinovho lymfómu
C83.9	Nešpecifikovaný difúzny non-Hodgkinov lymfóm

C84 Periférne a kožné T-bunkové lymfómy

		Abs.	%	Rel.	WSR		Abs.	%	Rel.	WSR
Incidencia r. 2002:	♂	17	0,1	$0,7/10^5$	0,6	♀	13	0,1	0,5	0,3

Zahŕňa: morfologický kód M970 s kódom správania /3

C84.0	Mycosis fungoides
C84.1	Sézaryho choroba
C84.2	T-zónový lymfóm
C84.3	Lymfoepiteloidný lymfóm Lennerov lymfóm
C84.4	Periférny T-bunkový lymfóm.
C84.5	Iné a nešpecifikované T-bunkové lymfómy

Poznámka: Ak sa T-bunková línia alebo jej postihnutie uvádza v spojitosti s lymfómom určitého typu, kóduje sa podľa bližšie určujúceho opisu.

C85 Iné a nešpecifikované typy non-Hodgkinovho lymfómu

		Abs.	%	Rel.	WSR		Abs.	%	Rel.	WSR
Incidencia r. 2002:	♂	42	0,4	$1,6/10^5$	1,3	♀	20	0,2	0,7	0,4

Zahŕňa: morfologické kódy M9590 – M9592, M9594, M971 s kódom správania /3

C85.0	Lymfosarkóm
C85.1	Nešpecifikovaný B-bunkový lymfóm

Poznámka: Ak sa B-bunková línia alebo jej postihnutie uvádza v spojitosti s lymfómom určitého typu, kóduje sa podľa bližšie určujúceho opisu.

C85.7	Iné špecifikované typy non-Hodgkinovho lymfómu Malígna • retikuloendotelióza • retikulóza • mikroglióm
C85.9	Nešpecifikovaný typ non-Hodgkinovho lymfómu Lymfóm NS Zhubný lymfóm NS Non-Hodgkinov lymfóm NS

C88 Zhubné imunoproliferačné choroby

		Abs.	%	Rel.	WSR		Abs.	%	Rel.	WSR
Incidencia r. 2002:	♂	1	0	$0/10^5$	0	♀	9	0,1	0,3	0,2

Zahŕňa: morfologický kód M976 s kódom správania /3

C88.0	Waldenströmova makroglobulinémia

C88.1	Choroba alfa ťažkých reťazcov
C88.2	Choroba gama ťažkých reťazcov
	Franklinova choroba
C88.3	Imunoproliferačná choroba tenkého čreva
	Mediteránny lymfóm
C88.7	Iné zhubné imunoproliferačné choroby
C88.9	Nešpecifikovaná zhubná imunoproliferačná choroba
	Imunoproliferačná choroba NS

C90 Mnohonásobný myelóm (plazmocytóm) a zhubné nádory z plazmatických buniek

		Abs.	%	Rel.	WSR		Abs.	%	Rel.	WSR
Incidencia r. 2002:	♂	113	1,0	$4,3/10^5$	3,5	♀	117	1,1	4,2	2,6

	Zahŕňa: morfologické kódy M973, M9830 s kódom správania /3
C90.0	Mnohonásobný myelóm
	Kahlerova choroba
	Myelomatóza
	Nezahŕňa: solitárny myelóm (C90.2)
C90.1	Plazmocytárna leukémia
C90.2	Extramedulárny plazmocytóm
	Zhubný nádor z plazmocytov NS
	Plazmocytóm NS
	Solitárny myelóm

C91 Lymfatická leukémia

		Abs.	%	Rel.	WSR		Abs.	%	Rel.	WSR
Incidencia r. 2002:	♂	178	1,5	$6,8/10^5$	6,3	♀	113	1,0	4,1	3,2

	Zahŕňa: morfologické kódy M982, M9940 - M9941 s kódom správania /3
C91.0	Akútna lymfoblastová leukémia
	Nezahŕňa: akútne vzplanutie zdĺhavej lymfatickej leukémie (C91.1)
C91.1	Chronická lymfatická leukémia
C91.2	Subakútna lymfatická leukémia
C91.3	Prolymfocytová leukémia
C91.4	Vlasatobunková (hairy cell) leukémia
	Leukemická retikuloendotelióza
C91.5	T-bunková leukémia dospelého veku
C91.7	Iná lymfatická leukémia
C91.9	Nešpecifikovaná lymfatická leukémia

Non-Hodgkinove malígne lymfómy sú zhubné nádory, kt. vznikajú nádorovou proliferáciou elementov lymfocytového krvného radu. Podľa imunol. Lennertovej klasifikácie (Kielska klasifikácia) proliferáciu lymfocytov vyvoláva ich stimulácia antigénom, kt. smeruje k tvorbe humorálne (B-lymfocytovej) a bunkami sprostredkovanej (T-lymfocytovej) imunity; ich nositeľmi sú B_2-lymfocyty, plazmocyty a T_2-lymfocyty.

Transformácia lymfocytov B sa začína vznikom B_1-lymfocytov z prekurzorov B-radu. Ďalšia transformácia prebieha vnútri folikula al. parafolikulárne. Vnútri folikula vznikne najprv centroblast, potom centrocyt, z kt. vzniká B_2-lymfocyt. Parafolikulárne vzniká imunoblast (B-pôvodu), z neho ďalšou premenou lymfomonocytoidné bunky a nakoniec plazmocyty. Transformácia lymfocytov T-radu prebieha v sekvencii T_1-lymfocyty, imunoblast (T-pôvodu) a T_2-lymfocyt. Podľa Lennerta proces fyziol. transformácie lymfocytov môže byť na určitom stupni patol. zablokovaný, pričom nastáva

nádorová proliferácia elementov ležiacich v mieste blokády al. podním. Príčiny blokády, ako ani impulz k neoplastickej proliferácii nepoznáme. Nádorové bunky malígnych lymfómov si zachovávajú mnohé vlastnosti ich fyziol. náprotiv-kov, ako je sklon k tvorbe nádorových folikulov, produkcia imunoglobulínov v cytoplazme nádorových buniek a i.

Fyziol. transformácia lymfocytov je však polyklonová, kým nádorová transformácia mono-klonová. Preto možno lymfómy deliť podľa pôvodu na lymfómy B-pôvodu, T-pôvodu a nu-lového pôvodu. V Európe prevláda výskyt nádorov B-pôvopdu, kým v Ázii (Japonsku) zrejme v súvislosti s infekciou HTLV prevládajú lymfómy T-pôvodu.

Podľa biol. aktivity Klielska klasifikácia rozoznáva lymfómy s nízkym (označované príponou -cytový, resp. -*cytoidný*) a vyským stupňom malignity (označovanné príponou -*blastický*). Rozdiely medzi nimi sú v dĺžke prežívania a frakvencii výskytu podľa veku: lymfomy s níz-kym styupňom malignity sú nádory dospelého, najmä vyššieho veku, kým lymfómy s vysokým stupňom malignity sa môžu vyskytnúť u detí i dospelých.

Podľa miesta vzniku sa lymfómy delia na nodálne (vznikajú prim. v lymfatickej uzline) a extranodálne (vznikajú v orgánoch, v kt. je fyziol. prítomné al. patol. vzniká lymfatické tka-nivo, najčastejšie vo Waldeyerovom okruhu, GIT, koži, respiračnom systéme ap.). Morfol. sa nelíšia, bio. správanie je však rozdielne, čo platí najmä pre lymfómy s nízkym stupňom malignity blízko slizníc (angl. mucose associated lymphoid tissue, MALTómy). Sú to najmä nádory žalúdka, črева, štítnej žľazy, prsníka a slinných žliaz. Tieto nádory rastú zväčša lokálne obmedzene, sú menej agresívne a majú lepšiu prognózu ako morfol. identické prim. lymfómy uzlín.

K malígnyn lymfómom patria aj leukémie lymfocytového radu, a to tak solídne lymfómy, ako difúzneleukemizujúce lymfatické leukémie. Leukemizovať môžu všetky malígne lymfómy.

A. Malígne lymfómy s nízkym stupňom malignity

Non-Hogdikove lymfómy s nízkym stupňom malignity zahŕňajú lymfómy pôvodu B a T. Lymfómy pôvodu 0 sa nevyskytujú.

a) *Lymfómy B-pôvodu* – delia sa na lymfocytové lymfómy, lymfómy z buniek produkujúcich imuno-globulíny a lymfómy z buniek zárodkových centier lymfatických folikulov

■ *Lymfocytové lymfómy* – zahŕňajú lymfocytový lymfóm B-pôbodu, chron. lymfatickú leukémiu (CLL) B-pôvodu a trichocelulárnu leukémiu. Lymfocytový lymfóm a CLL B-pôvodu vznikajú nádorovou proliferáciou klonu B_1- al. B_2-lymfocytov. Morfol. sú identické a klin. sa môžu manifestovať ako lymfóm al. leukemizujúca lymfocytová hemoblastóza. CLL. je častejšia (> 90 % lymfocytových lymfómov prebieha vo forme leukémie*; →C91.1*).

Trichocelulárna leukémia – je nádor B-pôvodu (angl. hairy cell leukemia). Klin. sa môže pre-javiť ako leukemickí, príp. alekemická lymfocytová hemoblastóza al. skôr ako malígny lym-fóm s lokalizáciou prevažne v slezine. Názov pochádza z ,,vlasatého“ vzhľadu nádorových buniek s dlhými vlasovitými výbežkami bunkovej cytoplazmy. Prejavuje sa najčastejšie sple-nomegáliou a infiltráciou kostnej drene s následnou pancytopéniou. Prognóza choroby je nepriaznivá, aj keď splenektómia obyčajne zlepšuje jej priebeh.

■ *Lymfómy z buniek produkujúcich imunogobulíny* (Ig) – tvoria 2 druhy nádorov: imunocytómy a plazmacytómy.

Imunocytóm – imunocytový lymfóm, vzniká proliferáciou lymfocytov, imunoblastov a elementov typu plazmocytov al. lymfoplazmocytoidných buniek. Produkcia Ig v niekt. nádoroch môže byť zachovaná. Asi v 1/3 prípadov sa syntetizujú a secernujú monoklonové Ig, kt. sa dajú dokázať v tkanive nádoru, ako aj sére pacientov (Waldenströmova makroglobulinémia). V časti prípadov je syntéza Ig, kt. sa však nevylučuje do krvi, dá sa dokázať len v nádore, napr. imunohistochemicky.

Niekt. imunocytómy vykazujú poruchu syntézy Ig, kt. sa vylučujú do plazmy, príp. moču pacientov. Výsledkom môže byť kryoglobulinémia, tzv. choroba ťaž-kých reťazcov al. choroba ľahkých reťazocv (Bence Jonesova paraproteinémia a paraprotein-úria). Imunocytómy často vznikajú prim. extranodálne, napr. v GIT.

Plazmocytóm – plazmocytový lymfóm, vzniká nádorovou proliferáciou plazmocytov. Prim. môže vzniknúť v kostenj dreni (oseálny al. medulárny plazmocytóm) al. v extraskeletovej (extramedulárnej) lokalizácii. Prim. oseálny plazmocytóm môže byť solitárny al. mnohopo-četný, mulptiplexný (myeloma miltiplex, Kahlerova choroba). Extraskeletové plazmocytómy vznikajú najčastejšie prim. v uzlinách, koži a slizniciach GIT (najčastejšie v nosohltane a tonzilách). V priebehu ochrenia nastáva generalizácia aj do kostného systému, takže v rozvi-nutom štádiu ho odlíšiť od Kahlerovej choroby nemožno. V kosti sa plazmocytóm (prim. al. sek. ako metastáza extraskeletového plazmocytómu) správa osteolyticky a často vznikajú patol. fraktúry. Podobne ako imunocytóm môže sa spájať s poruchami syntézy a sekrécie monoklonového Ig s následnými komplikáciami (paraproteinurická nefróza, amyloidóza ap.).

■ *Lymfómy z buniek zárodkových centier lymfatických folikulov* – zahŕňajú 3 druhy lymfómov: centrocytóm, centroblasticko-centrocytový a centroblastický lymfóm.

Centrocytóm – centrocytový lymfóm, skladá sa z buniek s naštiepeným jadron, kt. zodpove-dajú normálnym centrocytom. Môže rásť difúzne al. folukulárne (nodulárne), pričom napo-dobňuje gfyziol. štruktúry.

Centroblasticko-centrocytový lymfóm – skladá sa z prevládajúcich centrocytov s prímesou centroblastov. Môže rásť folikulárne al. difúzne. Má sklon k fibrotizácii. Nodulárny (foliku-lový) variant má najlepšiu prognózu zo všetkých non-Hodgkinových lymfómov. Obidva lymfómy tejto podskupiny vznikajú prim. v lymfatických uzlinách al. extranodulárne (často v koži a GIT – hltane, žalúdku, čriev al. inde, napr. v štítnej žľaze)

Centroblastický lymfóm – je lymfóm, v kt. prevládajú centroblasty.

b) *Lymfómy T-pôvodu* – non-Hodgkinove malígne lymfómy s nízkym stupňom malignity T-pôvodu sa dahú rozdeliť na lymfocytové lymfómy, lymfoepiteloidný lymfón a ďalšie zriedkavé typy

• *Lymfocytové lymfómy T-povodu* – zahŕňajú chron. lymfocytovú leukémiu (T-povodu), lym-fómy z malých cerebriformných buniek a T-zónový lymfóm.

Chron. lymfocytová leukémia (T-pôvodu) →*C91.1.*

Lymfómy z malých cerebriformných buniek – zahŕňajú mycosis fungoides a Sézaryho sy. Názov buniek vyplýva zo vzhľadu nepravidelného konvolutovaného, resp. gyrifikovaného bunkového jadra (Lutznerove bunky). Okrem cerebriformných buniek sú v lymfóme menej početné blastické elementy. Obidva nádory sú morfol. podobné, klin. sa však líšia. Mycosis fungoides je prim. lymfóm kože, kt. sa šíri do regionálnych lymfatických uzlín. Tvorí nenápadné, neskôr uzlovité až tumoriformné kožné infiltráty. Sézaryho sy. je leukemoidný variant s triádou: erytrodermia, lymfadenopatia a leukemizácia nádorových buniek.

T-zónový lymfóm je lymfocytový lymfóm, kt. vzniká prim. v T-zóne uzliny, v ďalšom priebehu však infiltruje tkanivo celôej lymfatickej uzliny. Často sa šíri do pľúc a pleury.

■ Ďalšie zriedkavé typy zahŕňajú zriedkavé nádory, ako je *lymfóm typu angioimunoblastickej lymfadenopatie* a *malobunkový pleomorfný T-lymfóm*.

■ *Lymfoepiteloidný lymfóm* – Lennertov lymfóm, vzniká klonovou proliferáciou T-lymfocytov. Nápadné sú v ňom hniezda reaktívnych epiteloidných buniek. Prim. postihuje krčné uzliny a z nich sa často šíri do tonzíl.

B. Non-Hodgkinove malígne lymfómy s vysokým stupňom malignity

a) Lymfómy B-pôvodu – delia sa na centroblastické, imunoblastické, Burkittove a lymfoblastické lymfómy. Môžu vzniknúť prim. al. sek. (blastickým zvratom z lymfómu s pôvode nízkym stupňom malignity).

■ *Centroblastické malígne lymfómy* – delia sa na prim. a sek. (vznikajú transformáciou najčastejšie centroblasticko-centrocytového lymfómu). Vyskytujú sa u detí i dospelých. Histol. sa zisťujú blastické elementy typu centroblastov, kt. rastú difúzne al. nodulárne. Často vznikajú prim. extranodálne.

■ *Imunoblastický lymfóm* (B-pôvodu) – môže byť centroblastický, prim. al. sek. Keď vzniká sek. blastickým zvrhnutím elementov CLL, nazýva sa *Richterov sy.* V nádorových bunkách sa môže syntetizovať monoklonový Ig, kt. podobne ako pri imunocytómoch sa môže vylučovať do plazmy pacienta. Imunoblastóm sa vyskytuje v ktoromkoľvek období života.

■ *Burkittov lymfóm* – podobá sa Burkittovmu africkému lymfómu detí stred. Afriky a Novej Guiney, pri kt. sa uplatňuje infekcia vírusom Epsteina-Barrovej. Burkittov lymfóm vzniká najčastejšie v orofaciálnej a ileocékovej oblasti, a to najmä v detskom veku. Prevládajú v ňom kohezívne blastické bunky, medzi kt. sú aktivované makrofágy, čo je príčinou vzhľadu ,,hviezdneho neba“.

■ *Lymfoblastický lymfóm* (B-pôvodu) – vzniká klonovou proliferáciou stredne veľkých blastov uniformného vzhľadu, v kt. možno dokázať icvh príslušnosť k B-lymfocytovému radu. Nádorové elementy sa môžu leukemicky šíriť do krvi, a to od začiatku ochorenia al. v jeho neskoršom priebehu. Pri prevahe leukemizácie klin. dominuje obraz akút. lymfoblastickej leukémie B-pôvodu.

b) Lymomy T-pôvodu – delia sa podľa stupňa diferenciácie nádorových buniek na týmusové lymfómy a periférne lymfómy.

■ *Malígne týmusové lymfómy* – tvoria bunky na úrovni týmysovej a pretýmusovej diferenciácie. Najčastejie ide o lymfoblastické lymfómy T-pôvodu, kt. podobne ako lymfoblastómy B-pôvodu často leukemizujú a prebiehajú pod obrazom akt. lymfoblastickej leukémie T-pôvodu. Vyskytujú sa častejšie u mladých jedincov. Väčšinou sa oprejavujú ako nádor predného mediastína, kt. je príčinou dýchavice a infiltruje okolité štruktúry. Tvoria ho klnvolúty jadier nádorových elementov.

■ *Periférne lymfómy* (T-pôvodu) – s vyským stupňom malignity môžu vzniknúť infekciou vírusom HTLV-1. Delia sa na pleomorfné, imunoblastické (T-pôvodu) a veľkobunkové anaplastické lymfómy. Tvoria rozličné lymfokiníny, kt. zapríčiňujú napr. hyperkalciémiu a i. prejavy. Časté sú v Japonsku.

c) Lymfomy 0-pôvodu – syn. non-T-non-B-lymfómy sa tvoria proliferáciou nezrelých buniek lymfocytového radu, v kt. nemožno dokázať príslušnosť k T-, resp. B-radu Sú úpreto vždy malígne. Ich predstaviteľom je lymfoblastický malígny lymfóm (lymfoblastóm 0-pôvodu). Vyskytuje sa v každom veku, najčastejšie v perifférneych lymfatických uzlinách.

C92 Myeloická leukémia

		Abs.	%	Rel.	WSR		Abs.	%	Rel.	WSR
Incidencia r. 2002:	♂	97	0,8	$3,7/10^5$	2,9	♀	95	0,9	3,4	2,4

Zahŕňa: • leukémiu
• granulocytovú
• myelogénnu
• morfologické kódy M986 – M988, M9930 s kódom správania /3

C92.0 Akútna myeloická leukémia
Nezahŕňa: akútne vzplanutie zdĺhavej myeloickej leukémie (C92.1)

C92.1 Chronická myeloická leukémia

C92.2 Subakútna myeloická leukémia

C92.3 Myeloický sarkóm

	Chloróm
	Granulocytový sarkóm
C92.4	Akútna promyelocytová leukémia
C92.5	Akútna myelomonocytová leukémia
C92.7	Iná myeloická leukémia
C92.9	Nešpecifikovaná myeloická leukémia

Nádory myelocytového radu zahrňujú jediný typ hemoblastómu – myelosarkóm a myeloblas-tózy, z kt. väčšina prebieha leukemicky (akút. a chron. myelocytová leukémia).

92.0 Akútna myeloická leukémia – je akút. myelóza, kt. vzniká klonovou proliferáciou buniek myelocytového radu. Prevládajúcim bunkovým elementom sú najmladšie blastické bunky granulocytového radu. Okrem nich sú prítomné aj dobre diferencované zrelé leukocyty, kým bunky prechodných štádií chýbajú (hiatus leucaemicus). Choroba prebieha zväčša leukemicky, zriedkavejšie aleukemicky (v periférii chýbajú nádorové elementy a súčasne je znížený počet zrelých granulocytov – malígna leukopénia). Podľa Kooperatívnej francúzsko-americko-britskej skupiny (French-America-British Cooperative Group, FAB) sa choroba podľa stupňa zrelosti buniek nádoru delí na podtypy M1 až M6. K nim sa niekedy priraďuje podtyp M0, kt. zodpovedá kmeňovej hemoblastóze. Súčasťou podtypov je aj akút. myelomo-nocytová leukémia (M4), akút. monocytová leukémia (M5) a akút. erytroblastová leukémia (M6). Choroba má horšiu prognózu ako akút. lymfoblastická leukémia. Jej výskyt stúpa s ve-kom Zväčša sa začína náhle, niekedy s prodromálnou fázou s anémiou a trombocytopéniou. Makroskopicky prevláda infiltrácia kostnej drene, periférnej krvi a ich dôsledky. Výrazná infiltrácia kostnej drene potláča ostatné krvné rady. Na rozdiel od chron. myelózy nebýva vždy infiltrovaná slezina, pečeň a lymfatické uzliny. V pečeni sa infiltrácia zisťuje v peripor-tálnej oblasti, v slezine a uzlinách najmä v sínusoch.. V prípadoch malígnej leukopénie prevláda akút. septický stav s vysokými horúčkami pri nekrotických léziach ústnej dutiny a krku (mandle, nosohltan ap.). Častá je hemoragická diatéza a anémia.

Osobitným variantom je zriedkavá ***bazofilná*** a ***eozinofilná leukémia.*** Bazofilná leukémia prebieha síce akútne, ale môže vzniknúť ako súčasť blastickej krízy pri chron. myelóze.

C92.1. Chronická myeloická leukémia – je chron. myelóza, kt. vzniká klonovou proliferáciou elementov myelocytového radu. Charakterizuje ju prítomnosť všetkých vývojových stupňov leukocytov, pričom počet leukocytov je abnormálône vysoký. V 90 % prípadov sa v krvných elementoch zisťuje patol. chromozóm, tzv. chromozóm Ph[1] (Philadelphia), kt. je dôležitým dg. znakom. Choroba postihuje najmä osoby mladého a stredného veku. Osobitným varian-tom je juvenilná forma. Vzniká v ranom detskom veku a má horšiu prognózu ako adultná forma. V priebehu choroby môže vzniknúť blastická kríza, v kt. sa zvyšuje počet myelo-blastov v periférnej krvi počet myeloblastov, nastáva krvácanie do CNS a vznikajú tumori-formné infiltráty zložením a vlastnosťami zhodné s obrazom myelosarkómu (tumoriformná myelóza).

Choroba je súčasťou spektra →*myeloproliferatívneho sy.* (→*syndrómy*). Prevláda postihnutie kostnej drene a sleziny. Infiltrácia drene potláča pôvodnú krvotvorbu, v terminálnych štádiách je kostná dreň pyoidná. Postupne narastá splenomegália (slezina dosahuje hmotnosť až niekoľko kg, prítomné sú v nej infarkty) a hepatomegália. Uzliny nebývajú spočiatku zväčšené, lymfadenopatia vzniká až neskôr. Inffiltratívne šírenie nádorových buniek je difúzne, bez deštrukcie. V pečeni je difúzna infiltrácia typicky intrakapilárna a interlobulárna, v uzlinách ostávajú zachované sínusy, kt. sú rovnako ako dreň uzliny vyplnené nádorovými elementmi. Inflitrovaná býva aj koža, obličky a i. orgány. Nádorové elementy obsahujú peroxidázu a chlóracetátesterázu, čo sa využíva v dg.

C92.3 Myelosakróm – vzniká proliferáciou granulocytov. Prítomné sú všetky vývojové štádiá granulocytových elementov. Nádorové elementy dávajú pri histochem. vyšetrení v parafínovom reze pozit. reakciu na chlóracetátesterázu (marker myelocytového radu). Nádor máva svetlozelenú farbu

(chloróm). Vzniká najčastejšie v kostnej dreni, najmä lebky a paravertebrálnej oblasti, rastie osteolyticky a šíri sa do mäkkých tkanív v okolí kosti. Rast je veľmi rýchly a prognóza zlá. Vyskytuje sa najmä u detí a mladých jedincov. Častejší ako čistý nádor, je prechodná forma medzi hemoblastómom a hemoblastózou, kt. rastie infiltratívne a vyplavuje nádorové elementy do krvi (chloroleukémia). Prebieha ako akút. leukémia.

C93 Monocytová leukémia

		Abs.	%	Rel.	WSR		Abs.	%	Rel.	WSR
Incidencia r. 2002:	♂	3	0	$0{,}1/10^5$	0,1	♀	3	0	0,1	0,1

	Zahŕňa: • monocytoidnú leukémiu • morfologický kód M989 s kódom správania /3
C93.0	Akútna monocytová leukémia
	Nezahŕňa: akútne vzplanutie zdĺhavej monocytovej leukémie (C93.1)
C93.1	Chronická monocytová leukémia
C93.2	Subakútna monocytová leukémia
C93.7	Iná monocytová leukémia
C93.9	Nešpecifikovaná monocytová leukémia

Hemoblastómy monocytovo-histiocytového radu reprezentuje retikulosarkóm, hemoblastó-zou je malígna histiocytóza.

Retikulosarkóm – histiocytový sarkóm, vzniká najčastejšie v mäkkých tkanivách (končatín, retroperitonea a i.), zriedka v kostiach al. koži, ojedinele inde. Dg. kritériá sú: **a)** pomerne veľké jadro s jemnou kresbou chromatínu, kt. nie je pravidelne okrúhle, ale fazuľovité al. obličkovité; **b)** sklon.n k fagocytóze; **c)** cytochem. pozitivita cytoplazmy buniek na špecifickú esterázu a kyslú fosfatázu; **d)** sklon k pleomorfii(/bunky sú vretenovité usporiadané do pruhov, obrovské viacjadrové bizarné bunky). Môže byť prítomný sklon k fibroprodukcii, časté sú nekrózy a i. regresívne zmeny. Biol. správanie kolíše od vysoko zhobného po recidivujúci, zriedka metastazujúci nádor.

Patria sem aj eozinofilný granulóm (histiocytóza X ako izolovaný unifokálny nádor) a pravé nádory a nenádorové lézie histiocytového pôvodu, ako je napr. névoidný histiocytóm, fibrózny histiocytóm a xantogranulóm (je skôr pozápalová resoprčná ložisková zmena). Ide benígne procesy. Vznikajú najmä na koži.

Najbenígnejší variant histiocytózy X je ***eozinofilný granulóm***. Vzniká ako unifokálny, zriedka ako multifokálny proces typu osteolytickej lézie (najčastejšie lebka, femur, rebrá), menej často extraoseálne. Histol. ho charakterizuje priluiferácia dobre diferencovaných histiocytových buniek prestúpená veľkým množstvonm eozinofilných leukocytov. Proliferácia histiocytov napodobňuje niekedy špecifické granulómy, z čoho pochádza aj názov nádoru. Na rozdiel od ostatných jednotiek histiocytózy X nebýva hepatosplenomegália.

• *Handova-Schüllerove-Christianova choroba* – je tezaurujúcim variantom mastocytózy. V nádorovo proliferovaných histiocytoch sa ukladajú tuky, a to najmä cholesterol a jeho estery. Choroba postihuje dospelých a s výnimkou ukladania cholesterolu nemá nič spoločného s nenádorovou tezaurizmózou typu Wolmanovej choroby. Choroba postihuje uzliny, slezinu, pečeň a kosti. V kostiach je šírenie nádoru príčinou osteolytických zmien.

• K nádorom monocytovo-histiocytového systému patrí aj ***Ewingov nádor***, kt. vzniká na dlhých, plochých i krátkych kostí končatín, a to najmä mladých ľudí (okolo 20. r. života). Mikroskopicky ide o malobunkový nádor. V cytoplazme buniek sa hromadí glykogén. Pokladá sa za retikulózu, príp. nádor blízky nezrelým cievnym, resp. neuroektodermovým nádorom.

Hemoblastózy monocytovo-histiocytového radu zahrňujú akút. monocytovú leukémiu a ma-lígnu histiocytózu.

• ***Akút. monocytová leukémia*** – je zriedkavá hemoblastóza, kt. prebieha väčšinou pod obrazom akút. leukémie. Spája sa s anémiou, trombocytopéniou a granulocytopéniou s ich dôsledkami (krvácanie, infekcie). Častá je infiltrácia kože a slizníc, najmä ústnej dutiny. Priebeh choroby býva veľmi prudký, trvá niekoľko mes., ojedinele rokov. Vyskytuje sa u detí i dospelých.

• Osobitným variantom je ***akút. myelomonocytová leukémia***, pri kt. časť blastov vykazuje znaky myelocytovej a časť znaky monomonocytovej diferenciácie, čo súvisí so spoločným myelocytového a monocytového radu Prebieha podobne ako akút. myelocytová leukémia.

• ***Malígna histiocytóza*** je zriedkavá, veľmi zhobná proliferácia fagocytujúcich histiocytov. Postihuje hemopoetické orgány a prejavuje sa hepatosplenomegáliou a rýchlo progredujúcou lymfadenomegáliou, niekedy infiltráciou kože. Ide o histiocyty podobné bunkám histiocytového sarkómu. Tyopická je erytrofagocytóza a fagocytóza leukocytov.

C94 Iné leukémie so špecifikovaným typom buniek

		Abs.	%	Rel.	WSR		Abs.	%	Rel.	WSR
Incidencia r. 2002:	♂	1	0	$0/10^5$	0	♀	4	0	0,1	0,1

	Zahŕňa: morfol. kódy M984, M9850, M9900, M9910, M9931 – M9932 s kódom správania /3
	Nezahŕňa: • leukemickú retikuloendoteliózu (C91.4)
	• plazmocytovú leukémiu (C90.1)
C94.0	Akútna erytrémia a erytroleukémia
	Akútna erytremická myelóza
	Di Guglielmova choroba
C94.1	Chronická erytrémia
	Heilmeyerova-Schönerova choroba
C94.2	Akútna megakaryoblastová leukémia
	Leukémia
	• megakaryoblastová (akútna)
	• megakaryocytová (akútna)
C94.3	Mastocytová leukémia
C94.4	Akútna panmyelóza
C94.5	Akútna myelofibróza
C94.7	Iné špecifikované leukémie
	Lymfosarkomatózna leukémia (z lymfosarkómových buniek)

Nádory erytrocytového radu – sú zriedkavé (ako pri vtákoch). Prebiehajú najčastejšie vo for-me leukemickej hemoblastózy – erytrózy, hemoblastóm nie je známy.

Erytróza – je nádorový proces, kt. proliferuje erytrocytová zložka na miestach ako prekurzory leukopoézy pri myelóze. Zákl. nádorovým elementom sú erytroblasty, kt. sa vyplavujú do periférnej krvi. Erytróza môže prebiehať akút. al. chron. Za osobitnú formu hemoblastózy sa pokladá aj polycythaemia vera. Erytróza najviac postrihuje kostnú dreň a spája sa s útlmom ostatných radov. Masívne intrasínusoidové infiltráty bývajú v pečeni a červenej pulpe sleziny.

94.0 Akút. erytróza – akút. erytrémia, DiGuglielmova choroba, je častejšia, postihuje obyčajne deti. Jej osobitným typom je erytroleukémia. Pokladá sa za kombináciu erytrózy a myelózy, lebo v periférnej krvi bývajú zmnoženéerytroblasty a myeloblasty. Ochorenie môže prebehnúť akútne so smrteľným koncom. Niekt. autori ju pokladajú za prechodné proliferatívne štádium chron. myelózy spojené s vyplavovaním nenádorovo proliferovaných erytroblastov do krvi (erytroblasty vznikajú

proliferáciou ložísk extramedulárnej hemopoézy). Podobný obraz vzniká v priebehu myeloproliferatívneho sy.

94.1 Chronická erytróza (Heilmeyerova-Schönerova choroba) je zriedkavejšia, vyskytuje sa u dospelých.

94.2. Nádory trombocytového radu – sú veľmi zriedkavé. Známe sú len leukemické formy, trombocytové hemoblastózy, megakaryocytové leukémie. Morfol. sa podobajú myelóze. V tkanivách, resp. cioevach sú nahromadené trombocyty a ich prekurzory, megakaryocyty. Podobný obraz vzniká pri myeloproliferatívneho, najmä idiopatického sy. vo fáze tvz. agnogénnej myeoloidnej metaplázie. Niekt. autori pokladajú megakaryocytovú lekémiu (podobne ako erytroleukémiu) za prechodnú formu myelózy.

C95 Leukémia nešpecifikovaného bunkového typu

		Abs.	%	Rel.	WSR		Abs.	%	Rel.	WSR
Incidencia r. 2002:	♂	7	0,1	$0,3/10^5$	0,2	♀	5	0	0,2	0,1

	Zahŕňa: morfologický kód M980 s kódom správania /3
C95.0	Akútna leukémia nešpecifikovaného bunkového typu
	Leukémia z blastových buniek
	Leukémia z kmeňových buniek
	Nezahŕňa: akút. exacerbáciu nešpecifikovanej chronickej leukémie (C95.1)
C95.1	Chronická leukémia nešpecifikovaného bunkového typu
C95.2	Subakútna leukémia nešpecifikovaného bunkového typu
C95.7	Iná leukémia nešpecifikovaného bunkového typu
C95.9	Nešpecifikovaná leukémia

C96 Iné a nešpecifikované zhubné nádory lymfatického, krvotvorného a príbuzného tkaniva

		Abs.	%	Rel.	WSR		Abs.	%	Rel.	WSR
Incidencia r. 2002:	♂	3	0	$0,1/10^5$	0,1	♀	2	0	0,1	0

	Zahŕňa: morfologické kódy M972, M974 s kódom správania /3
C96.0	Lettererova-Siweho choroba
	Nelipidová
	• retikuloendotelióza
	• retikulóza
C96.1	Zhubná histiocytóza
	Histiocytová medulárna retikulóza
C96.2	Zhubný mastocytový nádor
	Zhubný(á)
	• mastocytóm
	• mastocytóza
	Mastocytový sarkóm
	Nezahŕňa: • mastocytovú leukémiu (C94.3)
	• mastocytózu (kožnú) (Q82.2)
C96.3	Pravý histiocytový lymfóm
C96.7	Iné špecifikované zhubné nádory lymfatického, hematopoetického a príbuzného tkaniva
C96.9	Nešpecifikované zhubné nádory lymfatického, hematopoetického a príbuzného tkaniva

C96.0 Lettererova-Siweova choroba detského veku – je charakterizovaná proliferáciou nelipidových histiocytov vo vnútorných orgánoch a kostiach, ako aj s rozsevom drobných nádorových infiltrátov v koži, infiltráty majú papulózny charakter. Prítomné bývajú solitárne al. mnohopočetné eozinofilné grabnulómy kostí, zväčšené lymfatrické uzliny, hepatomegália bez

žltačky, splenomegália, ilfiltráty v pľúcach, septické teploty, anémia, tropmbocytopénia, hyperplázia sásánky, gingivitída a nekróza ďasien bez straty zubov.. Často bývajú prekrvácané. Najčastejšie postihuje deti, ale známy je aj variant dospelých Etiológia je neznáma. Chron. diseminovaná forma je známa ako Handova-Schüllerova-Christianova choroba.

C96.1 Malígna histiocytóza – je diseminovaný nádorový proces monocytovo-histiocytového radu. Je to zriedkavé a prognosticky veľmi nepriaznivé ochorenie zapríčinené neoplastickou proliferáciou fagocytujúcich histiocytov. Postiohuje hemopoetické orgány a je príčinou hepatosplenomegálie a rýchlo progredujúcej lymfadenopatie, niekey sa spája s infiltráciou kože. Nádor sa skladá z proliferovaných histiocytov, kt. majú podobné cytochem. a histol. vlastnosti ako bunky histiocytového sarkómu. Typická je erytrofagocytóza (fagocytované erytrocyty v cytoplazme nádorových buniek) a fagocytóza leukocytov.

Histiocytosis X (histiocytóza Langerhansových buniek) je eponym eozinofilného granulómu a Lettererovej Siweovej choroby, ako aj Handovej-Schüllerovej-Christianovej choroby.

C96.2. Nádory radu žírnych buniek – sú zriedkavé. Hemoblastóm mastocytového radu sa nazýva mastocytóm, hemoblastóza mastocytového radu malígna mastocytóza. Prvé dve formy tvoria tzv. netezaurujúce varianty histiocytózy X.

■ ***Mastocytóm*** – je uzlíčkovitý nádor kože žltohnedej farby, kt. môže mať tvar makuly al. papuly a môže sa vyskytovať v solitárnej al. mnohopočetnej forme. Mnohopočetná forma je totožná s urticaria pigmentosa. Vyskytuje sa u dospelých, u mladých osôb a solitárna forma najviac u detí (niekedy je prítomná od narodenia). Typickým príznakom je pruritus, kt. vzniká vylučovaním mediátorov žírnych buniek. Histol. sa zisťuje infiltrácia kória žírnymi bunkami, kt. sa znázorňujú po špeciálnom farbení parafínových rezov (Giemsovo farbenie, toluidínová modrá a histochemická reakcia na chlóracetátesterázu). V priebehu ochorenia môže nastať nádorová infiltrácia kostnej drene a vnútorných orgánov, čo znamená prechod k malígnej mastocytóze.

■ ***Malígna mastocytóza*** – je generalizovaný nádor zo žírnych buniek, kt. prebieha najprv pod obrazom urticaria pigmentosa, príp. s leukemickým vyplavovaním nádorových elementov. Niekedy vzniká prim. v dlhých kostiach. Nádorová infiltrácia postihuje najviac kožu a orgány hemopoézy podobne ako pri iných hemoblastózach – slezinu, lymfaticvké uzliny a pečeň. V mieste leukemickej infiltrácie vzniká často fibróza – napr. fibróza v pečeni, osteoskleróza kostí ap.

C97 Zhubné nádory s viacnásobným primárnym výskytom na rozličných miestach

---

D00 – D09 KARCINÓMY IN SITU

Poznámka: Pri mnohých nádoroch in situ sa predpokladá kontinuálna gradácia morfologických zmien v rámci rozličných stupňov dysplázie a invazívneho typu rakoviny. Napríklad pri cervikálnom intraepiteliálnom nádore (CIN) sa rozoznávajú tri stupne, z ktorých tretí (CIN III) zahŕňa ťažkú dysplázíu aj karcinóm in situ. Táto koncepcia sa rozšírila aj na iné orgány, napr. vulvu a vagínu. Do tejto časti sa zaraďujú opisy III. stupňa intraepiteliálneho nádoru s poukazom na ťažkú dysplázíu alebo bez neho; I. a II. stupeň sa zatrieďujú ako dysplázia príslušného orgánového systému a kódujú sa v príslušnej kapitole podľa telových sústav.

Zahŕňa:
- Bowenovu chorobu
- erytropláziu
- kódy morfológie s kódom správania /2
- Queyratovu erytropláziu

D00 Karcinómy in situ ústnej dutiny, pažeráka a žalúdka

	Abs.	%	Rel.	WSR		Abs.	%	Rel.	WSR	
Incidencia r. 2002:	♂	42	0,4	$1,6/10^5$	1,3	♀	20	0,2	0,7	0,4

	Nezahŕňa: melanóm in situ (D03.–)
D00.0	Pera, ústna dutina a hltan
	Aryepiglotická krkva
	• NS
	• hypofaryngová strana
	• okrajové pásmo
	• jasnočervený okraj pery
	Nezahŕňa: aryepiglotickú krkvu, hrtanovú stranu (D02.0)
	• epiglotis
	• NS (D02.0)
	• nadjazykovú (suprahyoidnú) časť (D02.0)
	• kožu pery (D03.0, D04.0)
D00.1	Pažerák
D00.2	Žalúdok

D01 ***Karcinómy in situ iných a nešpecifikovaných tráviacich orgánov***

		Abs.	%	Rel.	WSR		Abs.	%	Rel.	WSR
Incidencia r. 2002:	♂	33	0,3	$1,3/10^5$	1,0	♀	15	0,1	0,5	0,4

	Nezahŕňa: melanóm in situ (D03.–)
D01.0	Hrubé črevo
	Nezahŕňa: rektosigmoidové spojenie (D01.1)
D01.1	Rektosigmoidové spojenie
D01.2	Konečník
D01.3	Anus a análny kanál
	Nezahŕňa: • análny(u)
	• okraj (D03.5, D04.5)
	• kožu (D03.5, D04.5)
	• perianálnu kožu (D03.5, D04.5)
D01.4	Iné a nešpecifikované časti čreva
	Nezahŕňa: Vaterovu ampulu (D01.5)
D01.5	Pečeň, žlčník a žlčové cesty
	Vaterova ampula
D01.7	Iné špecifikované tráviace orgány
	Podžalúdková žľaza
D01.9	Nešpecifikovaný tráviaci orgán

D02 Karcinómy in situ stredného ucha a dýchacej sústavy

		Abs.	%	Rel.	WSR		Abs.	%	Rel.	WSR
Incidencia r. 2002:	♂	4	0	$0,2/10^5$	0,1	♀	1	0	0	0

	Nezahŕňa: melanóm in situ (D03.–)
D02.0	Hrtan • Aryepiglotická krkva, laryngová strana
	• Príklopka (suprahyoidná časť)
	Nezahŕňa: • aryepiglotickú krkvu:
	• NS (D00.0)
	• hypofaryngovú stranu (D00.0)
	• okrajové pásmo (D00.0)
D02.1	Priedušnica
D02.2	Prieduška a pľúca
D02.3	Iné časti dýchacej sústavy
	Prinosové dutiny

Stredné ucho
Nosové dutiny
Nezahŕňa: • ucho (vonkajšie) (koža) (D03.2, D04.2)
• nos
• NS (D09.7)
• kožu (D03.3, D04.3)

D02.4 Dýchacia sústava bez špecifikácie

D03 Melanóm in situ

		Abs.	%	Rel.	WSR		Abs.	%	Rel.	WSR
Incidencia r. 2002:	♂	22	0,2	$0,8/10^5$	0,7	♀	34	0,3	1,2	1,0

Zahŕňa: morfologické kódy M872 – M879 s kódom správania /2

D03.0 Melanóm in situ pery
D03.1 Melanóm in situ mihalnice vrátane kútika
D03.2 Melanóm in situ ucha a vonkajšieho zvukovodu
D03.3 Melanóm in situ iných a nešpecifikovaných častí tváre
D03.4 Melanóm in situ vlasatej časti hlavy a krku
D03.5 Melanóm in situ trupu
Análny(a)
• okraj
• koža
Prsník (koža) (mäkké tkanivo)
Perianálna koža
D03.6 Melanóm in situ hornej končatiny vrátane pleca
D03.7 Melanóm in situ dolnej končatiny vrátane bedra
D03.8 Melanóm in situ iných lokalizácií
D03.9 Nešpecifikovaný melanóm in situ

D04 Karcinómy in situ kože

		Abs.	%	Rel.	WSR		Abs.	%	Rel.	WSR
Incidencia r. 2002:	♂	45	0,4	$1,7/10^5$	1,4	♀	51	0,5	1,8	1,1

Nezahŕňa: Queyratovu erytropláziu (penis) NS (D07.4)
melanóm in situ (D03.–)

D04.0 Koža pery
Nezahŕňa: jasnočervený okraj pery (D00.0)
D04.1 Koža mihalnice vrátane kútika
D04.2 Koža ucha a vonkajšieho zvukovodu
D04.3 Koža iných a nešpecifikovaných častí tváre
D04.4 Koža vlasatej časti hlavy a krku
D04.5 Koža trupu
Análny(a)
• okraj
• koža
Perianálna koža
Koža prsníka
Nezahŕňa: • anus NS (D01.3)
• kožu pohlavných orgánov (D07.–)
D04.6 Koža hornej končatiny vrátane pleca
D04.7 Koža dolnej končatiny vrátane bedra
D04.8 Koža na iných miestach
D04.9 Koža, bez špecifikácie

D05 Karcinómy in situ prsníka

		Abs.	%	Rel.	WSR		Abs.	%	Rel.	WSR
Incidencia r. 2002:	♂	2	0	$0,1/10^5$	0,1	♀	53	0,5	1,9	1,5

Nezahŕňa: • karcinóm in situ kože prsníka (D04.5)
• melanóm in situ prsníka (kože) (D03.5)

D05.0 Lobulárny karcinóm in situ
D05.1 Intraduktálny karcinóm in situ
D05.7 Karcinóm in situ iných častí prsníka
D05.9 Nešpecifikovaný karcinóm in situ prsníka

D06 Karcinómy in situ krčka maternice

		Abs.	%	Rel.	WSR		Abs.	%	Rel.	WSR
Incidencia r. 2002:	♂	–	–	–	–	♀	295	2,7	10,7	9,2

Zahŕňa: cervikálnu intraepiteliálnu neopláziu [CIN] III. stupňa s poukazom na ťažkú dyspláziu al. bez neho
Nezahŕňa: • melanóm in situ (D03.5)
• ťažkú dyspláziu krčka maternice NS (N87.2)

D06.0 Endocervix
D06.1 Exocervix
D06.7 Iné časti krčka maternice
D06.9 Krčok maternice bez špecifikácie

D07 Karcinómy in situ iných a nešpecifikovaných pohlavných orgánov

		Abs.	%	Rel.	WSR		Abs.	%	Rel.	WSR
Incidencia r. 2002:	♂	6	0,1	$0,2/10^5$	0,2	♀	18	0,2	0,7	0,5

Nezahŕňa: melanóm in situ (D03.5)

D07.0 Endometrium
D07.1 Vulva
Intraepiteliálna neoplázia vulvy [VIN] III. stupňa s poukazom na ťažkú dyspláziu al. bez neho
Nezahŕňa: ťažkú dyspláziu vulvy NS (N90.2)
D07.2 Vagína
Vaginálna intraepiteliálna neoplázia [VAIN] III. stupňa s poukazom na ťažkú dyspláziu al. bez neho
Nezahŕňa: ťažkú dyspláziu vagíny NS (N89.2)
D07.3 Iné a nešpecifikované ženské pohlavné orgány
D07.4 Penis
Queyratova erytroplázia NS
D07.5 Predstojnica – prostata
D07.6 Iné a nešpecifikované mužské pohlavné orgány

D09 Karcinómy in situ iných a nešpecifikovaných lokalizácií

		Abs.	%	Rel.	WSR		Abs.	%	Rel.	WSR
Incidencia r. 2002:	♂	24	0,2	$0,9/10^5$	0,7	♀	9	0,1	0,1	0.2

Nezahŕňa: melanóm in situ (D03.–)

D09.0 Močový mechúr
D09.1 Iné a nešpecifikované močové orgány
D09.2 Oko

Nezahŕňa: kožu mihalnice (D04.1)

D09.3 Štítna žľaza a iné žľazy s vnútorným vylučovaním

Nezahŕňa: • endokrinný pankreas (D01.7)
• vaječník (D07.3)
• semenník (D07.6)

D09.7 Karcinómy in situ iných špecifikovaných lokalizácií

D09.9 Karcinómy in situ bez špecifikácie

D10 – D36 Nezhubné nádory

Zahŕňa: morfologické kódy s kódom správania /0

D10 Nezhubný nádor úst a hltana

D10.0 Pera

Pera (uzdička) (vnútorná strana) (sliznica) (jasnočervený okraj)

Nezahŕňa: kožu pery (D22.0, D23.0)

D10.1 Jazyk

Jazyková mandľa

D10.2 Ústna spodina

D10.3 Iné a nešpecifikované časti úst

Malá slinná žľaza NS

Nezahŕňa: • nezhubné odontogénne nádory (D16.4 – D16.5)
• sliznicu pery (D10.0)
• nosovohltanovú plochu mäkkého podnebia (D10.6)

D10.4 Mandľa

Mandľa (podnebná)

Nezahŕňa: • jazykovú mandľu (D10.1)
• hltanovú mandľu (D10.6)
• mandľovú(é)
• jamu (zátoku) (D10.5)
• oblúky (D10.5)

D10.5 Iné časti orofaryngu

Epiglotis, predná strana

Mandľová(é)

• jama
• oblúky

Vallecula – priehlbinka

Nezahŕňa: • epiglotis
• NS (D14.1)
• suprahyoidnú časť (D14.1)

D10.6 Nosohltan – nazofarynx

Hltanová mandľa

Zadný okraj nosovej priehradky a choán

D10.7 Hrtanová časť hltana – hypofarynx

D10.9 Hltan, bez špecifikácie

K benígnym epitelovým nádorom patrí ***papilóm.*** Je to ružový, zvyčajne polguľovitý výrastok so zrnitým povrchom. Th. je chir. (excízia al. kryoterapia).

Z benígnych spojivových nádorov je častý ***fibróm*** vo forme hladkého výrastku, ***lipóm*** ako pseudocystická rezistencia zanorená v tkanivách, osteóm ako tvrdý útvar na okraji sánky, v strede podnebia ako hrboľatá prominencia (tzv. torus palatinus) na lingválnej ploche sánky v oblasti premolárov polguľovitý výrastok (tzv. torus mandibularis). Veľmi častý je ***hemangióm*** ako modravý stlačiteľný útvar, lymfangióm ako rezistencia (najmä jazyka) pokrytá sliznicou s drobnými

pľuzgierikovými formáciami. Zriedkavo sa vyskytuje ***myxóm*** ako neostro ohraničená okrúhla rezistencia so značným sklonom k recidíve a malignizácii, a ***chordóm***, kt. sa zjavuje v oblasti symfýzy a artikulačného výbežku sánky. Nádory v kosti, napr. intraoseálny hemangióm sa na rtg snímke znázorňujú na sánke ako prejasnenie, na čeľusti ako zatienenie. Zvyčajne sa vyskytujú u detí a mladých osôb. Po extrakcii zuba môže hemangióm zapríčiniť nezvládnuteľné krvácanie. Známy je centrálny fibróm, centrálny myxóm, centrálny chondróm, osteoidný osteóm, kt. je značne vaskularizovaný a pri chir. výkone krváca, podobne ako osteoklastóm.

D00 – D09 Karcinómy in situ

Poznámka: Pri mnohých nádoroch in situ sa predpokladá kontinuálna gradácia morfologických zmien v rámci rozličných stupňov dysplázie a invazívneho typu rakoviny. Napríklad pri cervikálnom intraepiteliálnom nádore (CIN) sa rozoznávajú tri stupne, z ktorých tretí (CIN III) zahŕňa ťažkú dyspláziu aj karcinóm in situ. Táto koncepcia sa rozšírila aj na iné orgány, napr. vulvu a vagínu. Do tejto časti sa zaraďujú opisy III. stupňa intraepiteliálneho nádoru s poukazom na ťažkú dyspláziu alebo bez neho; I. a II. stupeň sa zatrieďujú ako dysplázia príslušného orgánového systému a kódujú sa v príslušnej kapitole podľa telových sústav.

Zahŕňa: • Bowenovu chorobu
• erytropláziu
• kódy morfológie s kódom správania /2
• Queyratovu erytropláziu

D00 Karcinómy in situ ústnej dutiny, pažeráka a žalúdka

	Nezahŕňa: melanóm in situ (D03.-)
D00.0	Pera, ústna dutina a hltan
	Aryepiglotická krkva
	• NS
	• hypofaryngová strana
	• okrajové pásmo
	• jasnočervený okraj pery
	Nezahŕňa: aryepiglotickú krkvu, hrtanovú stranu (D02.0)
	• epiglotis
	• NS (D02.0)
	• nadjazykovú (suprahyoidnú) časť (D02.0)
	• kožu pery (D03.0, D04.0)
D00.1	Pažerák
D00.2	Žalúdok

D01 Karcinómy in situ iných a nešpecifikovaných tráviacich orgánov

---

	Nezahŕňa: melanóm in situ (D03.–)
D01.0	Hrubé črevo
	Nezahŕňa: rektosigmoidové spojenie (D01.1)
D01.1	Rektosigmoidové spojenie
D01.2	Konečník
D01.3	Anus a análny kanál
	Nezahŕňa: análny(u)
	• okraj (D03.5, D04.5)
	• kožu (D03.5, D04.5)
	• perianálnu kožu (D03.5, D04.5)
D01.4	Iné a nešpecifikované časti čreva

Nezahŕňa: Vaterovu ampulu (D01.5)

D01.5 Pečeň, žlčník a žlčové cesty
Vaterova ampula

D01.7 Iné špecifikované tráviace orgány
Podžalúdková žľaza

D01.9 Nešpecifikovaný tráviaci orgán

D02 Karcinómy in situ stredného ucha a dýchacej sústavy

Nezahŕňa: melanóm in situ (D03.–)

D02.0 Hrtan Aryepiglotická krkva, laryngová strana
Príklopka (suprahyoidná časť)
Nezahŕňa: aryepiglotickú krkvu :
– NS (D00.0)
– hypofaryngovú stranu (D00.0)
– okrajové pásmo (D00.0)

D02.1 Priedušnica

D02.2 Prieduška a pľúca

D02.3 Iné časti dýchacej sústavy
Prinosové dutiny
Stredné ucho
Nosové dutiny
Nezahŕňa: • ucho (vonkajšie) (koža) (D03.2, D04.2)
• nos
• NS (D09.7)
• kožu (D03.3, D04.3)

D02.4 Dýchacia sústava bez špecifikácie

D03 ***Melanóm in situ***

Zahŕňa: morfologické kódy M872 - M879 s kódom správania /2

D03.0 Melanóm in situ pery

D03.1 Melanóm in situ mihalnice vrátane kútika

D03.2 Melanóm in situ ucha a vonkajšieho zvukovodu

D03.3 Melanóm in situ iných a nešpecifikovaných častí tváre

D03.4 Melanóm in situ vlasatej časti hlavy a krku

D03.5 Melanóm in situ trupu
Análny(a)
• okraj
• koža
Prsník (koža) (mäkké tkanivo)
Perianálna koža

D03.6 Melanóm in situ hornej končatiny vrátane pleca

D03.7 Melanóm in situ dolnej končatiny vrátane bedra

D03.8 Melanóm in situ iných lokalizácií

D03.9 Nešpecifikovaný melanóm in situ

D04 ***Karcinómy in situ kože***

Nezahŕňa: Queyratovu erytropláziu (penis) NS (D07.4)
melanóm in situ (D03.–)

D04.0 Koža pery
Nezahŕňa: jasnočervený okraj pery (D00.0)

D04.1 Koža mihalnice vrátane kútika

D04.2 Koža ucha a vonkajšieho zvukovodu

D04.3 Koža iných a nešpecifikovaných častí tváre
D04.4 Koža vlasatej časti hlavy a krku
D04.5 Koža trupu
Análny(a)
• okraj
• koža
Perianálna koža
Koža prsníka
Nezahŕňa: • anus NS (D01.3)
• kožu pohlavných orgánov (D07.–)
D04.6 Koža hornej končatiny vrátane pleca
D04.7 Koža dolnej končatiny vrátane bedra
D04.8 Koža na iných miestach
D04.9 Koža, bez špecifikácie

D05 Karcinómy in situ prsníka

Nezahŕňa: • karcinóm in situ kože prsníka (D04.5)
• melanóm in situ prsníka (kože) (D03.5)
D05.0 Lobulárny karcinóm in situ
D05.1 Intraduktálny karcinóm in situ
D05.7 Karcinóm in situ iných častí prsníka
D05.9 Nešpecifikovaný karcinóm in situ prsníka

D06 Karcinómy in situ krčka maternice

Zahŕňa: cervikálnu intraepiteliálnu neopláziu [CIN] III. stupňa s poukazom na ťažkú dyspláziu al. bez neho
Nezahŕňa: • melanóm in situ (D03.5)
• ťažkú dyspláziu krčka maternice NS (N87.2)
D06.0 Endocervix
D06.1 Exocervix
D06.7 Iné časti krčka maternice
D06.9 Krčok maternice bez špecifikácie

D07 Karcinómy in situ iných a nešpecifikovaných pohlavných orgánov

---

Nezahŕňa: melanóm in situ (D03.5)
D07.0 Endometrium
D07.1 Vulva
Intraepiteliálna neoplázia vulvy [VIN] III. stupňa s poukazom na ťažkú dys pláziu al. bez neho
Nezahŕňa: ťažkú dyspláziu vulvy NS (N90.2)
D07.2 Vagína
Vaginálna intraepiteliálna neoplázia [VAIN] III. stupňa s poukazom na ťažkú dyspláziu al. bez neho
Nezahŕňa: ťažkú dyspláziu vagíny NS (N89.2)
D07.3 Iné a nešpecifikované ženské pohlavné orgány
D07.4 Penis
Queyratova erytroplázia NS
D07.5 Predstojnica – prostata
D07.6 Iné a nešpecifikované mužské pohlavné orgány

D09 Karcinómy in situ iných a nešpecifikovaných lokalizácií

Nezahŕňa: melanóm in situ (D03.–)

D09.0	Močový mechúr
D09.1	Iné a nešpecifikované močové orgány
D09.2	Oko Nezahŕňa: kožu mihalnice (D04.1)
D09.3	Štítna žľaza a iné žľazy s vnútorným vylučovaním Nezahŕňa: • endokrinný pankreas (D01.7) • vaječník (D07.3) • semenník (D07.6)
D09.7	Karcinómy in situ iných špecifikovaných lokalizácií
D09.9	Karcinómy in situ bez špecifikácie

D10 – D36 Nezhubné nádory

Zahŕňa: morfologické kódy s kódom správania /0

D10 Nezhubný nádor úst a hltana

D10.0	Pera Pera (uzdička) (vnútorná strana) (sliznica) (jasnočervený okraj) Nezahŕňa: kožu pery (D22.0, D23.0)
D10.1	Jazyk Jazyková mandľa
D10.2	Ústna spodina
D10.3	Iné a nešpecifikované časti úst Malá slinná žľaza NS Nezahŕňa: • nezhubné odontogénne nádory (D16.4 – D16.5) • sliznicu pery (D10.0) • nosovohltanovú plochu mäkkého podnebia (D10.6)
D10.4	Mandľa Mandľa (podnebná) Nezahŕňa: • jazykovú mandľu (D10.1) • hltanovú mandľu (D10.6) • mandľovú(é) • jamu (zátoku) (D10.5) • oblúky (D10.5)
D10.5	Iné časti orofaryngu Epiglotis, predná strana Mandľová(é) • jama • oblúky Vallecula – priehlbinka Nezahŕňa: • epiglotis • NS (D14.1) • suprahyoidnú časť (D14.1)
D10.6	Nosohltan – nazofarynx Hltanová mandľa Zadný okraj nosovej priehradky a choán
D10.7	Hrtanová časť hltana – hypofarynx
D10.9	Hltan, bez špecifikácie

K benígnym epitelovým nádorom patrí ***papilóm.*** Je to ružový, zvyčajne polguľovitý výrastok so zrnitým povrchom. Th. je chir. (excízia al. kryoterapia).

Z benígnych spojivových nádorov je častý ***fibróm*** vo forme hladkého výrastku, ***lipóm*** ako pseudocystická rezistencia zanorená v tkanivách, ***osteóm*** ako tvrdý útvar na okraji sánky, v strede podnebia ako hrboľatá prominencia (tzv. torus palatinus) na lingválnej ploche sánky v oblasti

premolárov polguľovitý výrastok (tzv. torus mandibularis). Veľmi častý je ***hem-angióm*** ako modravý stlačiteľný útvar, ***lymfangióm*** ako rezistencia (najmä jazyka) pokrytá sliznicou s drobnými pľuzgierikovými formáciami. Zriedkavo sa vyskytuje myxóm ako neostro ohraničená okrúhla rezistencia so značným sklonom k recidíve a malignizácii, a ***chordóm***, kt. sa zjavuje v oblasti symfýzy a artikulačného výbežku sánky. Nádory v kosti, napr. intraoseálny hemangióm sa na rtg snímke znázorňujú na sánke ako prejasnenie, na čeľusti ako zatienenie. Zvyčajne sa vyskytujú u detí a mladých osôb. Po extrakcii zuba môže hemangióm zapríčiniť nezvládnuteľné krvácanie. Známy je centrálny fibróm, centrálny myxóm, centrálny chondróm, osteoidný osteóm, kt. je značne vaskularizovaný a pri chir. výkone krváca, podobne ako osteoklastóm.

Charakter nádorov určuje najmä prítomnosť lymfoepitelových útvarov, najmä podnebnej, hltanovej a jazykovej mandle. z kt. často vychádzajú hemoblastómy. Výstelka nádoru sa podobá ektodermovej výstelke ústnej dutiny.

Dfdg. treba od nádorov hltanovej dutiny a mandlí odlíšiť hypertrofiu mandlí, kt. je ich najčas-tejším pseudotumorom.

Hypertrofia mandlí sa vyskytuje najmä u detí. Mandle sú rovnomerne zväčšené. Lymfatické folikuly sú zmnožené a zväčšené natoľko, že sú viditeľné voľným okom. Hypertrofia môže maž pôvod v opakovaných zápaloch, častejšie býva prejavom konštitučného lymfatizmu.

Adenoidné vegetácie sú podmienené hyperpláziou hltanovevej mandle. Výskytujú sa najmä u detí. Mandľa sa vykleňuje do nosohltana, sťažuje dýchanie nosom a pomáha udržovať chron. nádchu. Vegetácie môžu zužovať ústie Eustachovej rúry a zapríčiňovať nedoslychavosť. Môžu vyvolávať chrápanie a dýchanie otvorenými ústami. Vegetávie môžu zužovať ústie sliznicového recesu(tzv. Tornwaldtova burza) a udržovať v nej zápal (bursitis pharyngealis Tornwaldtii). Adenoidné vegetácie obyčajne sprevádza hyperplázia podnebných mandlí a lymfatických folikulov na kioreni jazyka, teda celého Waldayerovho lymfatického okruhu.

Th. benígnych spojivových nádorov spočíva v exstirpácii, pri intraoseálnych formách niekedy aj v čiastočnej resekcii čeľuste. Pri hemangióme a lymfangióme je vhodná kryokauterizácia.

K prekancerózam ústnej dutiny patria: leukoplakia (leukoplakia plana je biela mapovitá škvrna na sliznici, leukoplakia proliferativa sa prejavuje aj prasklinami a bradavcovitými výrastkami), cornu cutaneum (hnedý až čierny ,,roh“ prominujúci na pere), Queyrathova erytroplázia (ohraničená, mierne vyvýšená, zamatová, ružová al. červená škvrna na ústnej sliznici). Chelitická prekanceróza sa prejavuje ako difúzne postihnutie červene pery keratotickými ložiskami, ragádami, krustami.

Th. spočíva v radikálnej excízii, príp. kryoterapii; cheilitická prekanceróza sa odstraňuje a ce-lá červeň pery plasticky rekonštruuje.

D11 Nezhubný nádor veľkých slinných žliaz

	Nezahŕňa: nezhubné nádory malých slinných žliaz, kt. sa zaraďujú podľa anat. umiestnenia nezhubné nádory malých slinných žliaz
	NS (D10.3)
D11.0	Príušná žľaza – glandula parotis
D11.7	Iné veľké slinné žľazy
	Žľaza
	– podjazyková – glandula sublingualis
	– podsánková – glandula submandibularis
D11.9	Veľká slinná žľaza, bez špecifikácie

K benígnym nádorom slinných žliaz patrí monomorfný ***adenóm***. Je to zriedkavý ovoidný nádor veľkosti slivky. *Pleomorfný adenóm* je najčastejší, elastický, hrboľatý, niekedy aj veľmi veľký, často

multilokulárne založený, v 1/3 prípadov malignizujúci. *Warthinov papilárny cystadenolymfóm* je pomerne častý, mäkký, benígny, nerecidivujúci, ovoidný útvar. *Škorpilov hlienotvorný epitelióm* je zriedkavý, nepresne ohraničený, neopuzdrený nádor s neurčitým, charakterom od úplnej benignity po úplnú malignitu. *Adenoidný cystický karcinóm* (cylind-róm) je ovoidný, hrboľatý nádor cystického pohmatu, opuzdrený, v 20 % prípadov trvale benígny.

Th. spočíva v čiastočnej al. totálnej konzervatívnej parotidektómii so zachovaním tvárového nervu.

D12 Nezhubný nádor hrubého čreva, konečníka, anusu a análneho kanála	
D12.0	Slepé črevo – caecum
	Ileocekálna chlopňa
D12.1	Červovitý prívesok – appendix
D12.2	Stúpavá časť hrubého čreva
D12.3	Priečna časť hrubého čreva
	Pečeňový ohyb
	Slezinový ohyb
D12.4	Zostupná časť hrubého čreva
D12.5	Esovitá časť hrubého čreva
D12.6	Hrubé črevo, bez špecifikácie
	Adenomatóza kolónu
	Hrubé črevo NS
	Polypóza kolónu (s familiárnym výskytom)
D12.7	Rektosigmoidové spojenie
D12.8	Konečník
D12.9	Anus a análny kanál
	Nezahŕňa: • análny(u)
	• okraj (D22.5, D23.5)
	• kožu (D22.5, D23.5)
	• perianálnu kožu (D22.5, D23.5)

Benígne epitelové nádory čreva zahrňujú:

■ ***Adenóm*** – zriedkavý v tenkom, ale pomwerne častý v hrubom čreve Podobne ako v žalúdku sa javí ako prisadnutý plochý nádorček al. polyp s rozbrázdeným povrchom, kt. vyťahuje sliznicu do neraz niekoľko cm dlhej úzkej stopky. Vyskytuje saprevažne u starších osôb, a to aj vo viacerých exemplároch, a líši sa od juvenilných adenómových polypov. Býva lokalizovaný v rozličných častiach hrubého čreva; mnophopočetné nádiorčeky sa niekedy vyskytujú v ohraničenom úseku najmä v distálných partiách.

Mikroskopicky má adenómový polyp členitý povrch a pozostáva z tubulóznych útvarov, kt. sa podobajú Lieberkühnovým kryptám, sú nepravidelne usporiadané a neraz rozvetvené. Ich epitel býva vyšší, jadrá väčšie a farbia sa sýtejšie, plazma máva taktiež zvýšenú bazofíliu. Niekt. bunky tvoria hlien, pohárikovité bunky nebývajú prítomné. Pomer epitelu k muscularis mucosae je podobný ako v žalúdkovom adenóme.

Plochý adenóm je zriedkavejší ako adenomatózny polyp; proliferácia bazofilného epitelu má za následok protrúziu celého nádorčeka do priesvitu, pričom sa okolitá sliznica s príslušnou časťou submukózy vyťahuje vo forme stopky, kým vlastný nádor sa javí ako guľatý al. laločnatý útvar zavesený na konci tejto stopky. Následkom peristaltiky sa stopka lievikovite vyťahuje, čo sa môže vystupňovať až do invaginácie (tá býva častejšia pri stopkatom lipóme). Pretrhnutie stopky a spontánna eliminácia adenómu so stolicou sú zriedkavé.

V adenómovom polype ľahko nastávajú obehové poruchy zaškrtením ciev pri vyťahovaní stopky al. jej skrútením. To má za následok žilové prekrvenie až hemoaragickú infarzáciu nádoru, kt. sa prejaví už makroskopicky tmavo červeným hemoragickým sfarbením.

Adenóm sa môže malígne zvrhnúť. Pri vyvinutom karcinóme bývajú často viaceré adenómo-vé polypy v jeho blízkosti al. vzdialenejších častiach čreva.

Najčastejšou formou prisadnutého, zriedkavejšie čiastočne stopkatého nádoru je *vilózny ade-nóm* (*papilóm*). Pozostáva z veľkého množstva jemných prstovitých výbežkov, kt. prebiehajú kolmo k priesvotu. Prevažujúce nádorové bunky sú nápadne bazofilné a nepravidelné; pohjárikovité bubnky sú početnejšie ako pri iných adenómoch. Existujú však aj prechodné formy – tubulovilózny adenóm.

Vilózne adenómy sú niekedy spojené s výraznou sekréciou, kt. má za následok dehydratáciu, straty K^+ a Na^+, azotémiu a zlyhanie obehu. V porovnaní s častejšími adenomatóznymi polypmi sú vilózne adenómy až 10-násobne rizikovejšie z hľadiska možnosti maligného zvrhnutia, aj keď malígna transformácika môže nastať relat. neskoro. Histol. evidentná malignita v operačnom materiáli je prítomná takmer v 1/4 vyšetrovaných prípadov.

■ ***Polyposis intestini*** – črevná polypóza sa charakterizuje prítiomnosťou veľkého počtu prisad-nutých i stopkatých nádorových útvarov. Keď je ich ~ 100, hovorí sa o mnohopočetných adenómoch. Zriedkavejšie je celá sliznica nádorovo zmenená s početnými prechodmi medzi plochou a stokatou formou. Postihnutá býva najmä aborálna časť hrubého čreva.

Ojedinele sa zmeny nájdu aj v ileu a proximálnejšie. Spojenie s mnohopočetnými mezenchý-movými nádormi kože a lokomočného systému sa označuje ako →*Gardnerov sy.* (→*syndrómy*). Ide o familiárnu chorobu s prevažne autozómovo dominantnou dedičnosťou. Choroba je podmienená patol. lokusom 5q21-q22. Vyskytujú sa však aj sporadické formy. Klin. sa prejavuje chron. hnačkou, často s prímesdou krvi v stolici

Od vlastných nádorových polypov čreva treba odlíšiť hamartómové polypy (juvenilné poly-py a polypy pri Peutzovom-Jeghersovom sy.), hyperplastické polypy, kt. môžu byť solitárne i mnohopočetné a lymfoidné a zápalové polypy (benígne lymfoidné).

■ ***Juvenilné polypy*** sa zjavujú obvykle v 1. decéniu najmä v hrubom, niekedy však aj tenkom čreve. Sú to okrúhle útvary s hladkým povrchom, kt. býva niekedy exulcerovaný. V hĺbke polypu sú cysty s retinovaným mucínom – retenčné polypy. Histol. sa skladajú z rôzne širokých tubulov, niekedy cysticky rozšírených, vystlaných normálnym sliznicovým epitelom. Medzi tubulami je bohatá stróma, kt. je väčšinou infiltrovaná polynukleármi a lymfocytmi, zoskupenými do folikulov. Ide o benígnu afekciu, kt. nie je prekancerózou.

■ ***Peutzov-Jeghersov syndróm*** je združenie gastrointestinálnej polypózy a ložiskovej melanínovej hyperpigmentácie kože a ústnej sliznice. Polypy vznikajú až po vývoji pigmentácie. Sú častejšie v jejúne Vyskytujú sa však aj v ileu a hrubom čreve. Často v nich nastáva krvácanie, kt. má za následok anémiu a môžu byť príčinou invaginácie. Polypy sú hrubo laločnaté, štruktúrne nepravidelné, ale ctytologicky rovnako typické ako v juvenilných polypoch. Sú pokryté normálnou črevnou sliznicou. Muscularis mucosae sleduje vetvenie polypu; →*Peutzov-Jeghersov sy.* (→*syndrómy*).

■ ***Cronkhiteov-Canasdov syndróm*** je kombinácia gastronintestinálnej polýypozy (polypy sa podobajú juvenilným polypom bohatým na strómu) s alopeciou, hyperpigmentáciou a atrofiou nechtov.

■ ***Hyperplastické*** (metaplastické) ***polypy*** – javia sa ako vyvýšeniny sliznice hrubého čreva (naj-častejšie rekta). Sú obyčajne prisadnuté, majú malé rozmery)< 1 cm) a rovnakú farbu ako sliznica. Tvoria ich pretiahnuté tubuly, kt. prebiehajú kolmo k povrchu, niekedy cysticky rozšírené.

Pohárikovité bunky bývajú redukované, v epiteli však nie sú prejavy atypie. Sú asymptomatické a úplne benígne.

■ ***Lymfoidné polypy*** – sú hladké okrúhle útvary, kt. vychádzajú zo submukózy. Vyskytujú sa najčastejšie v dolnej tretine rekta, častejšie u mužov ako u žien. Sú zložené z lymfoidného tkaniva väčšinou folikulárneho usporiadania. Niekedy sú prítomné tuberkuloidné granulómy. Sú pp. odpoveďou na lokálne noxy. K malígnym lymfómom nemajú vzťah.

■ ***Zápalové polypy*** – vyskytujú sa pri vredovitých chorobách hrubého čreva (colitis ulcerosa, Crohnova choroba, dyzentéria a i.); pokrýva ich normálny epitel, pod kt. je zápalová celulizácia. Nie sú dôkazy, aby sa na ich mieste vyvinul karcinóm.e

Ako polypóza sa môžu prejavovať submukózne neurofibrómy, lipómy, pneumatosis cystoides a i.

Polypy dvanástnika bývajú podmienené aj hyperpláziou Brunnerových žliaz (brunneróm), kt. sa pokladá za hamartóm.

■ ***Karcinoid*** – je epitelový nádor, kt. vychádza z endokrinných buniek GIT. Vyskytuje sa najčastejšie v apendixe (75 %). Môže byť solitárny al. viacpočetný. Býva drobný solídny, žltej farby, uložený väčšinou v submukóze a prenikajúci do svaloviny. Len zriedka narastie do väčších rozmerov a vykleňuje sa do priesvitu, kt. zužuje. Jeho infiltratívny rast ostáva väčšinou obmedzený na črevo a jer väčšinou náhodným nálezom pri pitvách osôb stredného a vyššieho veku; v apendixe je najčastejší v 2. a 3. decéniu. Z tenkého čreva niekedy metastazuje, a to do pečene a mezenteriálnych uzlín. Vzdialenejšie metastázy sa nájdu len výnimočne.

Skladá sa zo solídnych epitelových čapov, hniezd a pruhov. Čapy prenikajú do svaloviny a môžu sa nájsť aj v subseróze. Zriedkavejšie je štruktúra tubulárna. V bunkach sa dajú dokázať argyrofilné granuly a pozit. reakcia s olovnatým hematoxylínom, príp. sa zisťuje reakcia argentafinná, diazoreakcia a žltá fluorescencia po kondenzácii s parami formaldehydu. V takonmto prípade ide o derivát enterochromafinných (EC) buniek), kt. produkujú normálne sérotonín a motilín. Pri nadprodukcii sérotonínu a v prípade, že krv neprechádza pečeňou (metastázy do uzlín al. pečene) vzniká hypersérotoninizmus (karcinoidový sy.) s prchavými erytémami v tvári (flush), hnačkou, ,,astmatickými“ záchvatmi. Neskôr vznikajú v koži pelagroidné zmeny a následkom zvýšeného odporu pľúcneho riečiska insuficiencia pravého srdca. Môže sa vyvinúť fibróza parietálneho a valvulárneho endokardu najmä pravého srdca so stenózou ostií trikuspidálnej a pulmonálnej chlopne. Na pľúcnej artérii bývajú príznaky fibrózy intimy, podobne vo vénach v oblasti dolnej dutej žily a vo vv. hepatica. Kožné kapiláry sú v prípadoch s chron. rumencom zreteľne ektatické.

V niekt. karcinoidoch sa produkuje len 5-hydroxytryptofán (chýba dekarboxyláza), výnimoč-ne histamín. V argyrofilných karcinoidoch, kt. sa odvodzujú od iných endokrinných buniek čreva (bunky S, L a X), kt. sa dajú identifikovať elektronopticky a histochemicky, môžu produkovať rôzne polypeptidové hormóny (cholecystiokinín, sekretín, enteroglukagón, vazo-aktívny intestinálny peptid). Tieto nádory nie sú časté a bývajú malígne. Pečeňové metastázy sú bežné.

V niekt. karcinoidoch, najmä v bunkách vystielajúcich tubulárne štruktúry, možno dokázať sekréciu hlienu, čo je dôkazom toho, že bunky pochádzajú zo spoločnej východiskovej bunky – enteroblastu.

■ ***Saltykovov karcinoid*** – je v podstate hamartóm z odštepov pankreatického al. črevného tkani-va, kt. leží v submukóze al. svalovine čreva. Jeho krajným variantom je adenomyóm čreva, kt. sa skladá zo žľazových tubulov vývodového typu, vsunutých do steny čreva. Priebeh býva stacionárny.

V anorektálnej oblasti sa vyskytujú aj kožné procesy typu leukoplakie, Bowenova dermatóza, Pagetov karcinóm, keratoakantóm, spinocelulárny karcionóm, bazocelulárny karcinóm, ade-nóm apokrinných žliazok a melanóm.

Benígne mezenchýmové nádory čreva bývajú stredne časté; uplatňujú sa najmä mechanicky. Patria sem:

■ ***Leiomyóm čreva*** – správa sa podobne ako v žalúdku; zriedka sa mení na leiomyosarkóm. Vyskytuje sa najmä v svalovine tenkého čreva, zriedka v hrubom čreve al. konečníkovom otvore. Môže zapríčiniť črevnú nepriechodnosť.

■ ***Lipóm*** – je v tenkom i hrubom čreve pomerne častž. Je lokalizovaný subserozne (visí na stopke do peritoneálnej dutiny a pokiaľ nie je príliš veľký, nevyvoláva väčšie ťažkosti) al. častejšie submuozne. Odvodzuje sa zo zvyškov zárodku tukového tkaniva. Submukózny lipóm je klin. závažnejší. Vykleňuje pred sebou sliznicu a môže vyvolať príznaky chron. črevnej obštrukcie. Sliznica nad ním je niekedy exulcerovaná; často ju vyťahuje vo forme stopky, na kt. voľne visí do črevného priesvitu ako lipomatózny polyp. Peristaltikia stále viac vyťahuje stopku a môže nastať invaginácia čreva. Zriedka sa stopka pretrhne al. nádor po ulcerácii sliznice voľne prolabuje do priesvitu a potom odchádza za kolikovitých bolestí a mierneho krvácania so stolicou. Od pravého lipómu treba odlíšiť nahradenie atrofického úseku čreva tukovým tkanivom, ako sa to niekedy pozoruje v mieste kolostómie.

Tukové tkanivo v submukóze sa niekedy zmnožuje v dlhšom úseku čreva pri hamarcii, ako aj pri lipohyperplázii ileocékovej chlopne. Zmnoženie tuku niekedy vyvoláva zúženie čreva, tukové väzivo nie je opuzdrené a prechádza voľne do submukózy. Ani pozápalové xantogra-nulomy v rôznych vrstvách čreva al. jeho okolia pri chron. hnisavých procesoch, nemajú nádorový charakter.

■ ***Hemangióm*** – predstavuje asi 0,5 % všetkých nádorov. Okrem výnimočnej kavernóznej formy bývajú pomerne časté v submukóze tenkého čreva mnohopočetné nádorčeky z konvolútov roztiahnutých ciev. Niekedy majú skôr charakter varixov, inokedy sú prejavom hlbšie uloženého a-v hemangiómu, kt. infilttruje črevo, príp. aj žalúdok do značnej dĺžky. Nádor môže byť zdrojom (vy)krvácania. Trombózou a hnisaním hemangiómu vzniká perforácia čreva. Podobný obraz vzniká po poškodení čreva rtg žiarením.

■ ***Chylangióm*** – vyskytuje sa pomerne často v sliznici dvanástnika a jejúna. Tvorí belavé nádorčeky, neraz vo väčšom počte, kt. pozostávajú z rozšírených lymfatických ciev obsahujúcich chylus. Ide teda skôr o chylangiektázie ako o nádor.

■ Ojedinelé sú ***neurilemóm*** a ***neurofibróm***. Aj pri generalizovanej neurofibromatóze môže byť postihnuté črevo. Zriedkavý je aj neuroblastóm a ganglioneuróm, kt. vychádzajú zo sym-patikových ganglií črevnej steny.

■ ***Enterocystóm*** je vrodená malformácie (enterogénna cysta), nie nádor. Niekedy sa vykleňuje do priesvitu čreva a môže vyvolať invagináciu čreva. Vzniká v období vývoja, keď je entoderm žĺtkového vaku v kontakte s ektodermom a tvorí sa chordomezodermový výbežok a canalis neuroentericus (môže sa vyskytnú aj v mieche).

D13 Nezhubný nádor iných a nepresne určených častí tráviacej sústavy

---

D13.0	Pažerák
D13.1	Žalúdok
D13.2	Dvanástnik
D13.3	Iné a nešpecifikované časti tenkého čreva
D13.4	Pečeň
	Vnútropečeňové žlčové vývody
D13.5	Extrahepatálne žlčové cesty
D13.6	Podžalúdková žľaza
	Nezahŕňa: endokrinný pankreas (D13.7)
D13.7	Endokrinný pankreas

	Nádor z ostrovčekových buniek
	Langerhansove ostrovčeky
D13.9	Nepresne určené miesta v tráviacej sústave
	Tráviace orgány NS
	Črevo NS
	Slezina

D13.0 Z ***benígnych epitelových nádorov pažeráka*** sa zriedka vyskytuje adenóm z hlienových žliazok, príp. papilóm. Z benígnych mezenchýmových nádorov pažeráka sa zriedka vyskytuje leiomyóm, kt. vychádza z pažerákovej svaloviny. Keď je lokalizovaný v hornej tretine pažeráka, môže obsahovať prímes priečne pruhovaných vláken. Sporadické a bez praktického významu sú lipómy a fibrómy pažeráka. K neurogénnym nádorom patrí veľmi zriedkavý neurilemóm.

Benígne nádory pažeráka bývajú obvykle iba náhodným nálezom. Rastú pomaly a dlho nevyvolávajú nijaké príznaky. Veľké nádory sa môžu prejaviť dysfágiou al. tupým tlakom za mostíkom.

Papilómy z dlaždicovitého epitelu majú v pažeráku zvyčajne zápalový pôvod, bývajú mnoho-početné a postihujú staršie osoby. V prípade, že sa vyšetrovaná vzorka zle orientuje, ,,rozbije“ al. sa hodnotí ,,hrubý“ rez, môžu vzniknúť dg. ťažkosti pri odlišovaní karcinómu.

Dg. sa stanovuje rtg al. ezofagoskopiou. Th. je chir., malé stopkaté nádory možno kauterizo-vať endoskopicky.

D13.1 K ***benígnym nádorom žalúdka*** patrí fibróm, lipóm, leiomyóm a neurilemóm. Fibróm a lipóm sú veľmi zriedkavé a nemajú klin. význam. Leiomyóm sa vyskytuje pomerne často ako ohraničený, obyčajne plošný guľovitý nádorček, zriedka väčší ako slivka, pokrytý slizni-cou a tesne súvisiaci so žalúdkovou svalovinou. Myoblastóm, bizarný leiomyóm je cytologic-ky nepravidelný, má väčšie rozmery a vykleňuje sa skôr do peritoneálnej dutiny; manifestuje sa pozvoľna. Inokedy má nádor od začiatku charakter myocelulárneho sarkómu.

Tzv. *adenomyóm* je v skutočnosti vrodený výskyt žliazok v submukóze a svalovine so sek. hypertrofiou svaloviny okolo heterotopie. Na pylore, kde sa najčastejšie nachádza, môže vyvolať zúženie.

Neurilemóm je ojedinelý nález v žalúdkovej stene. Morfologicky sa podobá leiomyómu.

Granuloma eosinophilicum ventriculi sa javí ako polypózny útvar, nájdený obvykle náhodne pri rtg al. gastroskopickom vyšetrení. Makroskopicky nie je charakteristický, mikroskopicky je príznačné roztrúsenie muscularis mucosae riedkym väzivom, kt. pripomína neurogénne štruktúry, premiešané početnými eozinofilmi. Proces je relat. benígny.

Lymfom žalúdka makroskopicky pripomína gastritídu s obrovitými krkvami, al. peptický vred, ale histol. sa ukáže, že ide o infiltratívny lymfocytový relat. benígny proces, aspoň v porov-naní s karcinómom. Dlhší priebeh však ukáže malignitu, väčšinou miestnu s metastázami spočiatku do regionálnych uzlín.

Tzv. *pseudolymfóm* sa od lymfómu líši tým, že lymfatické tkanivo má organoidné usporiada-nie (obsahuje lymfatické folikuly). Často sú zmeny len ohraničené, napr. v okolí peptického vredu.

Pomerne často sa vyskytuje adenóm. Asi v ½ prípadov je mnohopočetný. Predilekcia pre pylorickú časť nie je taká výrazná ako pri karcinóme. Postihuje obvykle staršie osoby. Mnohopočetný adenóm – *polyposis ventriculi* sa vyskytuje aj u mladších jedincov pri Peutziovom-Jeghjersovom sy. a pernicióznej anémii, v súvislosti s atroficko-hypertrofickou gastritídou. Inokedy sú súčaťou Cronkhitovho-Canadovho sy., ku kt. okrem polypózy žalúdka patria ektodermové defekty (alopecia, atrofia nechtov) a hyperpigmentácia.

Adenóm môže byť prisadnutý, plochý (*adenoma planum*), často papilárny al. stopkatý (*adenoma polyposum*) s hladkým al. klkovitým povrchom. Veľkosťou zriedka presahuje rozmery orecha; väčšie nádory sú zriedkavé a vždy podozrivé z malígnej degenerácie. Mikroskopicky pozostávajú zo žľazových tubulov; v klkovitej forme sa kombinuje adenómová štruktúra s papilómovou. Niekedy sa zisťujú imitácie krýpt i žliazok, príp. argentafinné bunky. Inokedy epitel nie je špecificky diferencovaný, skladá sa z cylindrických buniek sväčšími tmavo sa farbiacimi jadrami. Polypózna forma vyťahuje sliznicu a submukózu v podobe stopky; neraz je aj lievikovite vytiahnutá muscularis propria. Muscularis mucosae sprevádza sliznicu v stopke a vo vlastnom nádore je nepravidelne hypertrofická, často rozvláknená, ale nádorový epitel do nej nevrastá deštruktívne. Aj pri plochom adenóme sú nádorové tubuly na spodine ohrani-čené neporušenou sliznicovou svalovinou.

Adenóm, najmä vo svojej polypóznej forme býva často prameňom opakovaného drobného krvácania. Väčší stopkatý nádor v antre sa niekedy ventilovite prikladá k pyloru a môže obmedzovať priechodnosť. Väčšinou je však adenóm klin. latentný a jeho hlavný význam je v tom, že sa často malígne zvrhne. Každý adultný adenóm, najmä papilárny (vilózny) treba posudzovať ako potenciálne malígny. Začiatky malígnej degenerácie sa prejavia najmä v tom, že žliazkovité útvary rozrušujú muscularis mucosae a vrastajú do submukózy. Stopka sa obedlho rozšíri a nádor viac prisadá. Neskôr môže polyp podľahnúť nekróze, pričom vzniká karcinómový vred nerozoznateľný od bežnej formy karcinómu.

D13.4 K benígnym mezenchýmovým nádorom pečene patrí ***kavernózny hemangión***. Je veľmi častý. Javí sa ako ohraničený nádorček, neraz mnohopočetný, uložený obyčajne pod puzdrom. Dosahuje max. rozmery vlašského orecha, len ojedinele je väčší. Je náhodný nálezom, klin. je asympatomatický. Vyskytuje sa niekedy u novorodencov ako bvrodená malformácia, častejší je však u dospelých. Jeho rozmery sa však nezväčšujú s vekom.

U novorodencov a dojčiat sa vyskytuje ***mnohopočetný kavernóm pečene*** (hemangioepitelióm). Pečeň je pritom zvbäúčšená a úprestäperná desiatkami uzlov rozličnej veľkosti. Môže sa utvoriť ascites. Uzly sú neostro ohraničené, centrum má zreteľne hubovitý vzhľad, ten sa však na periférii stráca a prechádza do belavého tkaniva, kt. hranice voči pečeňovému parenchýmu sú neostré. Mikroskopicky sa zisťujú solídne endotelové výhonky prenikajúce medzi pečeňové bunky a sprevádzané zmnožením väziva. Smerom k centru sa výhonky postupne kanalizujú a rozširujú do kavernóznych priestorov. Nádor má progresívny charakter. Nádor involvuje po aplikácii kortikoidov.

Peliosis hepatis sa podobá mnohopočetnému hemangiómu, ale ide o proces nadvňzujúci na miliárnu nekrózu pečene, v kt. miestach nastáva ,,jazierkovité“ rozšírenie priľahlých krvných sínusoidov.

Lipóm sa ojedinele nájde na bránicovej ploche pečene ako žltavý nádorček oplošteného tvaru, zriedka väčší ako koruna, kt. vtláča jamkovite puzdro pečene, s kt. je zrastený riedkym väzivom. Nádor pozostáva z tukového tkaniva prevažne nekrotického. Ide zrejme o odtrhnutý tukový prívesok čreva, kt.. sa vklinil medzi bránicu a pečeň a prihojil sa k pečeňovému puzdru. Ide skôr o raritu bez klin. významu.

Benígne ***epitelové nádory*** pečene zahrňujú benígny hepatóm a cholangióm:

• ***Benígny hepatóm*** – hepatoceluklárny adenóm, javí sa ako ohraničený, zriedka väzivovo opuzdrený útvar, kt. sa niekedy líši od normálneho pečeňového tkaniva svetlejšou farbou. Mikroskopická štruktúra sa podobá normálnemu tkanivu pečene, nezapája sa však do architektoniky ostatného parenchýmu. Chýba úpravidelná úprava do acinov a žlčovody nie sú vyvinuté. Preto sa v nádore hromadí žlčové farbivo v medzibunkových kapilárach i samotných bunkách a podmieňuje olivovo hnedé sfarbenie nádoru; tvorba žlče je však znížená. Niekedy sa v cytoplazme hromadia estery cholesterolu, a to v množstve, že sa štruktúra podobvá adenómu nadobličiek (tzv. pseudohypernefróm pečene).

• ***Benígny cholangióm*** – môže byť solitárny al. mnohopočetný a má potom skôr charakter cholangiohamartómu. Môže vyvolať obraz nepravej pečeňovej cirhózy. Má štruktúru tubulárneho adenómu, niekedy s prechodmi k cystopapilárnej štruktúre. Makroskopicky je nenápadný, opbyčajne tvorí uzlík s Ø < 1 cm. Cystopapilárne varianty bývajú väčšie, môžu tvoriť hlien a existujú prechodné tvaery ku karcinómu cholangiotubulárneho typu.

D14 Nezhubný nádor stredného ucha a dýchacej sústavy

D14.0 Stredné ucho, nosová dutina a prinosové dutiny
Nosová chrupka
Nezahŕňa: • zvukovod (vonkajší) (D22.2, D23.2)
• kosť
• ucha (D16.4)
• nosa (D16.4)
• ušnú chrupku (D21.0)
• ucho (vonkajšie) (koža) (D22.2, D23.2)
• nos
• NS (D36.7)
• kožu (D22.3, D23.3)
• bulbus olfactoris (D33.3)
• polyp
• prinosovej dutiny (J33.8)
• ucha (stredného) (H74.4)
• nosovej dutiny (J33.-)
• zadný okraj priehradky a choán (D10.6)

D14.1 Hrtan
Príklopka (suprahyoidná časť)
Nezahŕňa: • epiglotis, prednú stranu (D10.5)
• polyp hlasivky a hrtana (J38.1)

D14.2 Priedušnica

D14.3 Prieduška a pľúca

D14.4 Dýchacia sústava, bez špecifikácie

D14.0 ***Benígne nádory nosa a sínusov***. Mezenchýmové nádory sú vcelku zriedkavé. Patrí sem fibróm, chondróm, osteóm, hemangióm a myxóm. Najväčší význam má juvenilný angiofibróm, kt. vyrastá z periostu nazofaryngu a rastie lokálne deštruktívne. Pozostáva z makroskopicky z fibromatózneho tkaniva s hojnými tenkostennými i hrubostennými cievami. Vyskytuje sa prakticky len u mužov medzi 10. a 25. r. života. Postupom času spontánne regreduje. Z epitelových nádorov sa v nosovej dutine vyskytuje veľmi zriedkavo dlaždicovitý papilóm. V sínusoch sú papilómy kryté cylindrickým epitelom. Adenómy sú výnimočné.

D14.1 K ***benígnym nádorom hrtana*** patrí papilóm. Vyskytuje sa u starších ľudí, kým u detí je mnohopočetný (tzv. papilomatóza). Asi v 5 % malingizujú na spinocelulárny karcinóm. Papilómy detí nemalignizujú, ale nezriedka recidivujú.

D14.2 ***Benígne mezenchýmové nádory priedušnice***, ako je fibróm, chordóm, hemangióm a i. sú zriedkavé. Z epitelových nádorov sa vyskytuje adenóm, kt. sa mikroskopicky podobá pleomorfnému adenómu slinných žliaz. Papilóm, resp. papilomatóza sa vyskytujú obvykle s papilomatózou hrtana.

D15 Nezhubný nádor iných a nešpecifikovaných vnútrohrudníkových orgánov

---

Nezahŕňa: mezotelové tkanivo (D19.-)

D15.0 Týmus

D15.1 Srdce
Nezahŕňa: veľké cievy (D21.3)

D15.2	Medzipľúcie – mediastinum
D15.7	Iné špecifikované vnútrohrudníkové orgány
D15.9	Vnútrohrudníkové orgány bez špecifikácie

D15.1 ***Nádory srdca***, najmä prim., sú zriedkavosťou, benígne tvoria 3/4. Najviac je myxómov a rabdomyómov. Zriedkavo sa vyskytujú fibrómy, lipómy, angiómy, papilómy, teratómy, leiomyómy a xantómy. Malígne nádory (sarkómy) tvoria ~ 20 %). U detí sa vyskytujú len benígne nádory.

Rabdomyóm srdca (kordomyóm) je vrodený a okrem ojedinelých výnimok mnohopočetný. Veľkosť uzlov kolíše od mikroskopických rozmerov po veľkosť čerešne, zriedka väčšiu. Postihnutý novorodenec sa rodí mŕtvy al. skoro zomiera, len zriedka prežíva dlhší čas. V prí-padoch operačného odstránenia častí nádoru majú zvyšné časti sklon k fibrotickému zániku. Súčasne bývajú prítomné aj malformácie iných orgánov, napr. tuberózna skleróza mozgu s mnohopočetnými nádormi (najmä lipómami) v obličkách.

Mikroskopicky sa skladá z buniek, kt. majú podstatne väčší priemer ako normálne kadio-myocyty a sú vyplnené objemnými vakuolami s obsahom glykogénu. Jadro je zavesené na tenkých nitkách cytoplazmy, kt. zostávajú medzi vakuolami a pripomínajú pavúka (tzv. pavúkovité bunky).

Dg. nádorov srdca sa stanovuje len ~ 10 % nádorov myokardu. Rastú zvyčajne pomaly. V symptomatickom štádiu sa prejavia ako ťažká, nezvládnuteľná, rýchlo sa rozvíjajúca srdcová insuficiencia bez zjavnej príčiny. Môže byť prítomný perikardový výpotok, najmä hemoragický, arytmia, príp. Adamsove-Stokesove synkopy s kompletnou AV blokádou, embolické fenomény pripomínajúce baktériovú endokarditídu, žilové trombózy, pľúcna hypertenzia, príznaky ,,zablokovanej“ chlopne al. prekážky pri vyprázdňovaní srdcových dutín.

Dfdg. treba odlíšiť mitrálnu a trikuspidálnu chlopňovú chybum perikarditídu a stenózu pľúc-nice. Na nádor myokardu treba vysloviť podozrenie pri triáde: bolesť na hrudníku, dyspnoe a systolický šelest nad pľúcnicou, kt. sa zvýrazňuje v exspíriu a stráca v inspíriu. Nádory myokardu môžu vyprovokovať záchvaty angina pectoris, na EKG imintovať infarkt myo-kardu a bez varovných príznakov zapríčiniť náhlu smrť.

Osobitnú symptomatológiu majú nádory v srdcovej dutine, ako je ***myxóm ľavej predsiene*** (75 %). Napodobňujú mitrálnu stenózu. V pravej predsieni sú menej časté a v komorách sa vyskytnujú len ojedinele (synkopy a nevysvetliteľná horúčka pri nádoroch pravej komory). Na rtg snímke je asymetrická deformácia siluety srdca al. obraz perikardového výpotku a ne-znázornený kontrast v tieni srdca. Echokardiograficky sa dokáže kavitárny i murálny nádor. EKG prejavy sú menej špecifické, niekedy sa dg. určí až pomocou koronarografie al. CT Pri perikardového výpotku pomôže cytol. vyšetrenie. Prekordiálny srdcový sken odhalí ,,výpad`` v stene srdca.

Th. je chir., pri sprievodnej perikarditíde sa vykonáva perikardiocentéza a drenáž perikardu, niekedy resekcia perikardu.

K benígnym nádorom perikardu patrí *lipóm, fibróm, hemangióm* a *hamartóm.* Sú zried-kavejšie ako nádory srdca. Najčastejší je *mezotelióm*. Tvorí zväčša mäkké ploché uzly, ojedinele má papilomatóznu stavbu. Malígne mezoteliómy sa prejavujú prerastaním do myokardu, ojedinele do srdcových dutín. Nádorovú infiltráciu perikardu často sprevádza hemoragický výpotok.

Dg. sa stanovuje pomocou rtg, najmä však echokardiografického vyšetrenia, kt. odhalí nielen výpotok, ale aj nádor.

Nádory endokardu sú zriedkavé. Osobitné postavenie má *myxóm*, kt. sa najčastejšie vyskytu-je na priehradke v ľavej predsieni. Tvorí laločnaté karfiolovité al. guľovité útvary, pripojené na endokarde rôzne širokou stopkou a vyčnievajúce do dutiny predsiene. Niekedy narastie do takej miery, že vypĺňa ľavú predsieň a zapríčiňuje ťažkú poruchu funkcie srdca. Ojedinele cez mitrálnu chlopňu

zasahuje aj do dutiny ľavej komory. V prípadoch, keď je povrch veľmi čle-nitý, môžu sa jeho čiastočky oddrobiť a embolizovať do artériového systému.

Zväčša ide o organizovaný nástenný trombus, kt. štruktúra nadobúda my- xoidný charakter tým, že útvar je stále v pohybe, cievy jeho stopky sú zaškrcované a v tkanive e trvalý edém. Pravý nádor myxomatóznej štruktúry je intramurálny hamartóm, kt. prerastá do endokardu druhotne. Môžu sa v ňom nájsť aj epitelové štruktúry.

D16 Nezhubný nádor kosti a kĺbovej chrupky	
	Nezahŕňa: • spojivové tkanivo • ucha (D21.0) • mihalnice (D21.0) • hrtana (D14.1) • nosa (D14.0) • synoviálnu membránu (D21.-)
D16.0	Lopatka a dlhé kosti hornej končatiny
D16.1	Krátke kosti hornej končatiny
D16.2	Dlhé kosti dolnej končatiny
D16.3	Krátke kosti dolnej končatiny
D16.4	Kosti lebky a tváre Čeľusť – maxilla Kosť očnice Nezahŕňa: sánku – mandibulu (D16.5)
D16.5	Sánka – mandibula
D16.6	Chrbtica Nezahŕňa: krížovú kosť a kostrč (D16.8)
D16.7	Rebrá, mostík a kľúčna kosť
D16.8	Panvové kosti, krížová kosť a kostrč
D16.9	Nešpecifikovaná kosť a kĺbová chrupka

Odontogénne nádory vychádzajú zo zubných tkaníév. Patrí sem ameloblastóm, odontóm a i.

Ameloblastóm – vychádza z epitelu zubných tkanív. Vyskytuje sa najmä v 3. – 4. decéniu, najmä v oblasti uhla a tela sánky, kt. sa jrbo+ľato masívne zväčšuje. Na rtg tvorí cystické splývajúce prejasnenia. Je benígny, má sklon k recidíve. Th. spočíva v extirpácii, príp. resekcii sánky.

Odontóm – manifestuje sa ako tvrdé nebolestivé vyklenutie čeľuste. Na rtg sa prejavuje ako ohraničené prejasnenie so zhlukom drobných zúbkov. V th. sa odporúča extirpácia.

Ostatné odontogénne nádory sú zriedkavé. Zahrňujú adenoameloblastóm, odontogénny fib-róm, odontomyxóm, cementóm, dentinóm. Vyskytujú sa väčšinou u mladých osôb ako menšie rezistencie. V th. sa uplatňuje extirpácia, pri recidíve parciálna resekcia čeľustí.

Epulis je útvar nasadajúci na alveolový výbežok čeľustí, zvyčajne medzi 2 zubmi, kt. imponuje ako nádor, ale má rozličnú etiológiu a histol. štruktúru.

• *Epulis gigantocellularis* je mäkký, červenofialový, ľahko krvácajúci útvar so sklonom k recidíve, pokladá sa za resorpčný úkaz. Na rtg sú roztlačené zuby a lýza kostí.

• *Epulis fibromatosa* je ružový väzivový nádorček.

• *Epulis granulomatosa* je mäkký krvácavý útvar veľkosti oruieška. Ide o zápalové granulačné tkanivo.

• *Eepulis congenita* je zriedkavý solitárny polguľovitý tuhší nádorček pokrytý normálnou sliznicou u dojčiat, zväčša dievčať.

• *Epulis congenita pigmentosa* (pigmentový choristóm) je veľmi zriedkavý nádor, s Ø ~ 20 mm aj viac, na reze čierny, pp. neuroektodermového pôvodu. Na rtg je ohraničené prejasnenie. Th. spočíva v excízii.

Fibroma fissuratum je nádorovitý útvar väčšinou vo frontálnom úseku maxily s lištovito zbrázdeným povrchom. Sú to duplikatúry utvorené chron. dráždením okrajom snímateľnej zubnej protézy. V th. sa používa excízia s následnou plastickou rekonštrukciou ústnej predsiene.

D17 Nezhubný lipomatózny nádor

	Zahŕňa: morfologické kódy M885 – M888 s kódom správania /0
D17.0	Nezhubný lipomatózny nádor kože a podkožného tkaniva hlavy, tváre a krku
D17.1	Nezhubný lipomatózny nádor kože a podkožného tkaniva trupu
D17.2	Nezhubný lipomatózny nádor kože a podkožného tkaniva končatín
D17.3	Nezhubný lipomatózny nádor kože a podkožného tkaniva iných a bližšie neurčených miest
D17.4	Nezhubný lipomatózny nádor vnútrohrudníkových orgánov
D17.5	Nezhubný lipomatózny nádor vnútrobrušných orgánov
	Nezahŕňa: pobrušnicu a retroperitoneum (D17.7)
D17.6	Nezhubný lipomatózny nádor semenného povrazca
D17.7	Nezhubný lipomatózny nádor inej lokalizácie
	Peritoneum
	Retroperitoneum
D17.9	Nešpecifikovaný nezhubný lipomatózny nádor
	Lipóm NS

D18 Hemangióm a lymfangióm akejkoľvek lokalizácie

	Zahŕňa: morfologické kódy M912 – M917 s kódom správania /0
	Nezahŕňa: modrý alebo pigmentový névus (D22.-)
D18.0	Hemangióm akejkoľvek lokalizácie
	Angióm NS
D18.1	Lymfangióm akejkoľvek lokalizácie

D19 Nezhubný nádor mezotelového tkaniva

	Zahŕňa: morfologický kód M905 s kódom správania /0
D19.0	Mezotelové tkanivo pohrudnice
D19.1	Mezotelové tkanivo pobrušnice
D19.7	Mezotelové tkanivo inej lokalizácie
D19.9	Mezotelové tkanivo, bez špecifikácie
	Nezhubný mezotelióm NS

D19.0 Prim. nádory, kt. vychádzajú ***z pleury*** sa označujú ako ***mezotelióm***y. Môžu sa diferencovať v ,,epitelovom“ al. ,,fibroblastickom“ smere. Sú zriedkavé. Lokalizovaný benígny mezotelióm sa vyskytuje častejšie u žien > 50-r. Ide o tuhý uzol belavej farby, vláknitého vzhľadu, spojený stopkou s pleurou. Rastie pomaly. Pozostáva z väzivových vláken, medzi kt. sú bunky vzhľadu fibroblastov. Niekedy sú v ňom aj papily kryté kubickým epitelom. Dfdg. treba odlíšiť difúzny malígny mezotelióm.
D19.1 ***Mezotelióm***y ***peritonea*** sú zriedkavé, najmä v porovnaní s sek. metastatickýžmi prejavmi karcinómu GIT, žlčníka a ovária.

D20 Nezhubný nádor mäkkého tkaniva retroperitonea a peritonea

		Abs.	%	Rel.	WSR		Abs.	%	Rel.	WSR
Incidencia r. 2002:	♂	1	0	$0/10^5$	0	♀	–	–	–	–

Nezahŕňa: • nezhubný lipomatózny nádor peritonea a retroperitonea (D17.7)

• mezotelové tkanivo (D19.-)

D20.0 Retroperitoneum

D20.1 Pobrušnica

D21 Iné nezhubné nádory spojivového a iného mäkkého tkaniva

Zahŕňa: • krvnú cievu
• burzu
• chrupku
• fasciu
• tuk
• väz, okrem maternicového
• lymfatickú cievu
• sval
• synoviálnu membránu
• šľachu (puzdro)
Nezahŕňa: • chrupku
• kĺbovú (D16.–)
• hrtanovú (D14.1)
• nosovú (D14.0)
• spojivové tkanivo prsníka (D24)
• hemangióm (D18.0)
• lipomatózny nádor (D17.–)
• lymfangióm (D18.1)
• periférne nervy a autonómny nervový systém (D36.1)
• pobrušnicu (D20.1)
• retroperitoneum (D20.0)
• maternicový
• leiomyóm (D25.–)
• akýkoľvek väz (D28.2)
• cievne tkanivo (D18.–)

D21.0 Spojivové a iné mäkké tkanivo hlavy, tváre a krku
Spojivové tkanivo
• ucha
• mihalnice
Nezahŕňa: spojivové tkanivo očnice (D31.6)

D21.1 Spojivové a iné mäkké tkanivo hornej končatiny vrátane pleca

D21.2 Spojivové a iné mäkké tkanivo dolnej končatiny vrátane bedra

D21.3 Spojivové a iné mäkké tkanivo hrudníka
Pazucha
Bránica
Veľké cievy
Nezahŕňa: • srdce (D15.1)
• medzipľúcie (D15.2)
• týmus (D15.0)

D21.4 Spojivové a iné mäkké tkanivo brucha

D21.5 Spojivové a iné mäkké tkanivo panvy
Nezahŕňa: • maternicový
• leiomyóm (D25.–)
• akýkoľvek väz (D28.2)

D21.6 Nešpecifikované spojivové a iné mäkké tkanivo trupu
Chrbát NS

D21.9 Nešpecifikované spojivové a iné mäkké tkanivo

D22 Melanocytové (pigmentové) névy

	Zahŕňa: • morfologické kódy M872 – M879 s kódom správania /0 • névus • NS • modrý • vlasatý • pigmentový
D22.0	Melanocytové névy pery
D22.1	Melanocytové névy mihalnice vrátane kútika
D22.2	Melanocytové névy ucha a vonkajšieho zvukovodu
D22.3	Melanocytové névy iných a nešpecifikovaných častí tváre
D22.4	Melanocytové névy vlasatej časti hlavy a krku
D22.5	Melanocytové névy trupu Análneho (nej) • okraja • kože Perianálnej kože Kože prsníka
D22.6	Melanocytové névy hornej končatiny vrátane pleca
D22.7	Melanocytové névy dolnej končatiny vrátane bedra
D22.9	Nešpecifikované melanocytové névy

Ako ***melanómy*** sa označujú malígne variangty melanocytov, kým benígne varianty týchto nádorov sa označujú ako pigmentové névy, kt. pozostávajú z névových buniek (névocytov).

Melanocyty sú bunky bazálnej vrstvy epidermy, zreteľne odlíšené od keratinocytov. Sú neurogénneho pôvodu. Zachovávajú si aj v podmienkach nádorového rastu schopnosť tvoriť melanín, čo podmieňuje aj makroskopický vzhľad melanómov.

Névus je vrodená porucha kože, kt. príčinou môže byuť porucha epitelu kožných adnexov, krvných ciev kože al. melanocytov. Pigmentové névy sú benígne nádory, kt. vznikajú proliferáciou a následným dozrievaním melanocytov. Môžu sa vyskytovať v koži, oku, zriedka aj na slizniciach. Ich makroskopický obraz býva mnohotrvárny – od plochých, cez bradavičnaté až stopkaté útvary, kt. sú sfarbené rozne intenzívne do hneda. Melanoblasty počas mebryového života putujú od neuroektodermových štruktúr do oblasti epidermy. Proliferácia névových buniek v pigmentovom níéve môže nastať na povrchu (pod epidermou, resp. v mieste spojenia epidermy a kória v tzv. zóne spojenia (junkčná zóna) al. v hĺbke, v kó-riu, v tzv. neuroidnej zóne. Rozoznávajú sa viaceré formy pigmentových névov:

• ***Lentigo*** – je najvčasnejším štádiom proliferácie melanocytov. makroskpicky vyzerá ako hnedá škvrna na koži. Bazálna vrstva epidermy je čiasočne al. úplne nahradená normálnymi melanocytmi. Môže sa malígne zvrhnúť.

• ***Junkčný pigmentový névus*** – je ďalším štádiom proliferácie melanocytov. Ide o fokálnu proliferáciu melanocytov v epiderme, kt. sa uvoľňujú, resp. prenikajú (,,odkvapkávajú“) do kória (v zóne junkcie) vo forme lokalizovaných uzlovitých agregátov. Sú to často nývy detského veku. Makroskopicky vzhľad u detí.

• ***Zmiešaný pigmentový névus*** – je pokračovaním proliferácie jukčného typu, prítomné bývajú aj hniezda zrelých névových buniek v kóriu v rôznej hĺbke.Névus má vyvinutú junkčnú, povrchovú aj hlbokú zónu aktivity. Névy majú často papilárny vzhľad a obsahujú vlas. Môžu sa malígne zvhrnúť.

• ***Intradermálny pigmentový névus*** – charakterizuje prítomnosť ložísk, resp. hniezd migrovaných névových buniek v koriu, bez súvisu s epidermou. Junkčná zóna chýba. Ide o konečné štádium proliferácie melanocytov. V hĺbke môže vzniknúť osobitné usporiadanie névových buniek, pričom vzhľad pripomína taktilné Meissnerove telieska al. štruktúry neurofibrómu. Sú to zväčša névy dospelých osôb, vcelku zriedkavé. Malígne sa nezvrhávajú.

• ***Modrý névus*** – je totožný sa rastovým znakom tzv. mongolskej škvrny. Ide o zadržanie migrácie skupiny melanocytov zo štruktúr neuroektodermu do oblasti epidermy v mebryovom období. Melanoblasty ostávajú hlboko v kóriu a dozrievajú na zrelé névové bunky. Modré névy bývajú prítomné od narodenia a majú vzhľad modro sfarbených uzlíčkov.

• ***Névus z epitelových a vretenovitých buniek*** (starší názov juvenilný melanóm) býva najčastejší v prepuberte, ale aj skôr a neskôr. Ide o variant zmiešaného pigmentového névu. Histol. je polymorfný a môže sa klamne pokladať za zhubný melanóm. Bunky môžu mať epiteloidný asl. vretenovitobunkový vzhľad, prítomné bývajú aj obrovské viacjadrové bunky. Rastie rýchlo pred pubertou, ale nemetastazuje. Stojí na hranici benígnych a malígnych nádorov. Malígna transformácia je zriedkavá. Častejšie sa malígne zvrhávajú névyna dlani, stupaji a oblasti vonkajšieho genitálu. Preto by mali byť pigmentové névy týchto oblastí profylakticky odstránené, a to aj každý pigmentový névus, kt. sa zväčšuje, krváca, vredovatie, mení pigmentáciu ap. Pigmentový névus sa môže zväčšovať aj následkom fibrotizácie, zápalu, cystických zmien, traumatizácie ap. Tu je bioptické vyšetrenie névu nenahraditeľné.

Mnohé pigmentové névy nie sú pravé nádory, ale dyzontogenetické útvary kože (,,materské znamienka“).

Mezenchýmové névy tvoria zložky tkaniva kože a ciev. Patrí sem n. angiomatosus, n. caeru-leus, n. caeruleus cellularis, n. flammeus, planotuberosus et tuberonodosus, Unnov névus a i. Mongolské škvrny vznikajú v detstve na chrbte a v krížovej oblasti. Senilné angiómy (*angioma multiplex*) sú povrchové kavernózne névy živočervenej farby s Ø niekoľko mm.

Epitelové névy – zahrňujú n. comedonicus, n. sebaceus a n. verrucosus.

D23 Iné nezhubné nádory kože

	Zahŕňa: nezhubný nádor
	• vlasových folikulov
	• mazových žliaz
	• potných žliaz
	Nezahŕňa: nezhubné lipomatózne nádory (D17.0 – .3) a melanocytové névy (D22.–)
D23.0	Koža pery
	Nezahŕňa: jasnočervený okraj pery (D10.0)
D23.1	Koža mihalnice vrátane kútika
D23.2	Koža ucha a vonkajšieho zvukovodu
D23.3	Koža iných a nešpecifikovaných častí tváre
D23.4	Koža vlasatej časti hlavy a krku
D23.5	Koža trupu
	Análny(a)
	• okraj
	• koža
	Perianálna koža
	Koža prsníka
	Nezahŕňa: anus NS (D12.9)
	• kožu pohlavných orgánov (D28 – D29)
D23.6	Koža hornej končatiny vrátane pleca

D23.7	Koža dolnej končatiny vrátane bedra
D23.9	Koža, bez špecifikácie

K ***väzivovým nádorom kože*** sa zaraďuje *histiocytóm* a tvrdý fibróm (*fibroma durum*), kt. sa navzájom ťažko rozlišujú. Tvarom pripomínajú pastilku zasadenú do kože.

Keloidy sú ploché, často aj bolestivé nádorčeky. kt. sa tvoria u disponovaných jedincov najčastejšie nad mostíkom, v oblasti lopatiek, na ramenách v mieste očkovania.

Z tukových nádorov je častý ***lipóm***, kt. sa javí ako mäkký, pružný útvar veľkosti orecha i väčší. Jeho malígnym variantom je liposarkóm, kt. býva uložený hlbšie a má infiltrujúci rast.

Leiomyómy vychádzajú zo svaloviny ciev al. mm. errectores pilorum. Ide o malé ružové al. hnedočervené uzlíky v koži, často citlivé na tlak. Leiomyosarkóm vykazuje príznaky malígnosti, je zriedkavejší, rastie rýchlejšuie a metastazuje.

Z nádorov cievneho pôvodu sa na koži pomerne často vyskytuje ***granuloma teleangiectaticum*** (botryomykóm). Vzniká obyčajne na mieste predchádzajúxcej traumy. Javí sa ako červený polguľovitý, zväčša stopkatý, často krvácajúci útvar s veľkosťou 0,5 – 1 cm.

K ***epitelovým nádorom kože*** benígneho charakteru sa priraďuje *epithelioma adenoides cysticum Brooke* s nádorčekmi veľkosti lieskovca, viac symetricky uloženými, najmä na čele, okolo nosa, na lícach a krku.

Benígny je *cylindróm*. Vzniká z potných žliaz, príp. vlasových folikulov. Ide o polguľovité nádory farby normálnej kože, na pohmat tuhé. Početné nádory utvárajú zrastením hrčovité útvary, podobné turbanu.

Verruca seborrhoica sa javí ako tmavšie pigmentované, mierne nad okolie vyvýšené ložisko s nerovným povrchom. Vyskytuje sa najčastejšie na trupe v prednej a zadnej mediálnej brázde.

D24 Nezhubný nádor prsníka

Prsník
- spojivové tkanivo
- mäkké časti

Nezahŕňa: nezhubnú dyspláziu prsníka (N60.–)
- kožu prsníka (D22.5, D23.5)

D25 Leiomyóm maternice

Zahŕňa: fibromyóm maternice
- nezhubné nádory maternice s kódom morfológie M889 a s kódom správania /0

D25.0	Submukózny leiomyóm maternice
D25.1	Intramurálny leiomyóm maternice
D25.2	Subserózny leiomyóm maternice
D25.9	Nešpecifikovaný leiomyóm maternice

D26 Iné nezhubné nádory maternice

		Abs.	%	Rel.	WSR		Abs.	%	Rel.	WSR
Incidencia r. 2002:	♂	–	–	–	–	♀	1	0	0	0

D26.0	Krčok maternice
D26.1	Telo maternice
D26.7	Iné časti maternice
D26.9	Maternica, bez špecifikácie

Veľmi časté sú nepravé nádory krčka maternice (cysty, ovula Nabothi a polypy). Vznikajú zo zápalu al. mechanického dráždenia. Zriedka narastú do veľkosti lieskovca; sprievodným príznakom je výtok a kontaktné krvácanie. Dg. sa stanovuje vyšetrením pošvovým zrkadlom a kolposkopicky. Cysty sa vypaľujú diatermopunktúrou, polypy sa odkrútia (kyretuje sa aj krček maternice) a biopticky sa overí ich charakter.

K spojivovým nádorom krčka patrí fibróm, myóm, myoma nascens. Malígnou degeneráciou fibromyómu al. strómy cervikálnej sliznice môže vzniknúť sarkóm maternice.

D27 Nezhubný nádor vaječníka

		Abs.	%	Rel.	WSR		Abs.	%	Rel.	WSR
Incidencia r. 2002:	♂	–	–	–	–	♀	7	0,1	0,3	0,2

D28 Nezhubný nádor iných a nešpecifikovaných ženských pohlavných orgánov

	Zahŕňa: adenomatózny polyp
	• kožu ženských pohlavných orgánov
D28.0	Vulva
D28.1	Pošva
D28.2	Vajíčkovody a väzy
	Vajíčkovod
	Maternicový väz (široký) (okrúhly)
D28.7	Iné špecifikované ženské pohlavné orgány

D29 Nezhubný nádor mužských pohlavných orgánov

		Abs.	%	Rel.	WSR		Abs.	%	Rel.	WSR
Incidencia r. 2002:	♂	1	0	$0/10^5$	0,1	♀	–	–	–	–

	Zahŕňa: kožu mužských pohlavných orgánov
D29.0	Penis
D29.1	Predstojnica
	Nezahŕňa: hyperpláziu (adematóznu) prostaty (N40)
	• adenóm prostaty (N40)
	• zväčšenie prostaty (N40)
	• hypertrofiu prostaty (N40)
D29.2	Semenník
D29.3	Nadsemenník
D29.4	Miešok
	Koža mieška
D29.7	Iné mužské pohlavné orgány
	Semenný mechúrik
	Semenný povrazec
	Tunica vaginalis (testis)
D29.9	Mužský pohlavný orgán, bez špecifikácie

D30 Nezhubný nádor močovej sústavy

D30.0	Oblička
	Nezahŕňa: obličkové(ú)
	• kalichy (D30.1)
	• panvičku (D30.1)
D30.1	Obličková panvička
D30.2	Močovod

	Nezahŕňa: ústie močovodu do mechúra (D30.3)
D30.3	Močový mechúr
	Vnútorný otvor močovej rúry (mechúra)
	Močovodový otvor mechúra
D30.4	Močová rúra
	Nezahŕňa: vnútorný otvor močovej rúry (D30.3)
D30.7	Iné močové orgány
	Parauretrálne žľazy
D30.9	Nešpecifikovaný močový orgán
	Močová sústava NS

D31 Nezhubný nádor oka a očných adnexov

	Nezahŕňa: spojivové tkanivo mihalnice (D21.0)
	• zrakový nerv (D33.3)
	• kožu mihalnice (D22.1, D23.1)
D31.0	Spojovka
D31.1	Rohovka
D31.2	Sietnica
D31.3	Cievovka
D31.4	Vráskovec – corpus ciliare
	Očná guľa
D31.	Slzná žľaza a nosovoslzný kanál
	Slzník – saccus lacrimalis
	Nosovoslzný kanál – ductus nasolacrimalis
D31.6	Očnica – orbita, bez špecifikácie
	Spojivové tkanivo očnice
	Svaly gule – musculi bulbi
	Periférne nervy očnice
	Retrobulbárne tkanivo
	Retro-okulárne tkanivo
	Nezahŕňa: kosť očnice (D16.4)
D31.9	Oko, bez špecifikácie

D32 Nezhubný nádor mozgových plien (meningov)

		Abs.	%	Rel.	WSR		Abs.	%	Rel.	WSR
Incidencia r. 2002:	♂	15	0,1	$0,6/10^5$	0,5	♀	47	0,4	1,7	1,3

D32.0	Mozgové pleny
D32.1	Miechové pleny
D32.9	Pleny bez špecifikácie
	Meningióm NS

D33 *Nezhubný nádor mozgu a iných častí CNS*

		Abs.	%	Rel.	WSR		Abs.	%	Rel.	WSR
Incidencia r. 2002:	♂	6	0,1	$0,2/10^5$	0,2	♀	17	0,2	0,6	0,5

	Nezahŕňa: • angióm (D18.0)
	• pleny (D32.–)
	• periférne nervy a autonómny nervový systém (D36.1)
	• retrookulárne tkanivo (D31.6)
D33.0	Nadšiatrový (supratentoriálny) mozog
	Mozgová komora

	Mozog
	Čelový lalok
	Záhlavový lalok
	Temenný lalok
	Spánkový lalok
	Nezahŕňa: štvrtú komoru (D33.1)
D33.1	Podšiatrový (infratentoriálny) mozog
	Mozgový kmeň
	Mozočok
	Štvrtá komora
D33.2	Mozog bez špecifikovania
D33.3	Hlavové nervy
	Čuchová guľa – bulbus olfactorius
D33.4	Miecha
D33.7	Iné nešpecifikované časti centrálneho nervového systému
D33.9	Centrálny nervový systém bez špecifikácie
	Nervový systém (centrálny) NS

K benígnym nádorom mozgu patrí ***cholesteatóm***, kt. sa nachádza najčastejšie subarachnoidál-ne na spodine mozgu. Mikroskopicky zodpovedá epidermoidu. Vzniká pp. z odštiepených zvyškov epidermy pri uzatváraní medulárnej rúry. Je to zaokrúhlený hrboľatý útvar perleťového lesku a môže dosiahnuť veľkosť päste.

D34 Nezhubný nádor štítnej žľazy

		Abs.	%	Rel.	WSR		Abs.	%	Rel.	WSR
Incidencia r. 2002:	♂	1	0	$0/10^5$	0	♀	2	0	0,1	0,1

D35 Nezhubný nádor iných a nešpecifikovaných žliaz s vnútorným vylučovaním

		Abs.	%	Rel.	WSR		Abs.	%	Rel.	WSR
Incidencia r. 2002:	♂	3	0	$0,1/10^5$	0,1	♀	6	0,1	0,2	0,2

	Nezahŕňa: • endokrinný pankreas (D13.7)
	• vaječník (D27)
	• semenník (D29.2)
	• týmus (D15.0)
D35.0	Nadoblička
D35.1	Prištítna žľaza
D35.2	Podmozgová žľaza (hypofýza)
D35.3	Kraniofaryngový vývod
D35.4	Šuškovité teliesko – corpus pineale
D35.5	Krčnicové klbko – glomus caroticum
D35.6	Aortálne teliesko a iné paragangliá
D35.7	Iné špecifikované žľazy s vnútorným vylučovaním
D35.8	Postihnutie viacerých žliaz (pluriglandulárne)
D35.9	Žľaza s vnútorným vylučovaním, bez špecifikácie

D36 Nezhubný nádor iných a nešpecifikovaných lokalizácií

D36.0	Lymfatické uzliny
D36.1	Periférne nervy a autonómny nervový systém
	Nezahŕňa: periférne nervy očnice (D31.6)

D36.7	Iné špecifikované miesta
	Nos NS
D36.9	Nezhubný nádor bez špecifikácie

D36.1 ***Schwanóm*** (nespr. neurilemóm z termínu neurilemma – pošva individuálneho axónu periférneho nervu, zahrňuje aj Schwannove bunky, nespr. neurinóm – nádor nervu) je benígny nádor zo Schwannových buniek. Pozostáva z dlhých vretenovitých Schwannových buniek, kt. môžu byť usporiadané dvojako: v Antoniho type A sú uložené v kompaktných, husto vzájom-ne prepletaných a stočených snopcoch, s jadrami uloženými v tvare vírov al. (častejšie) v jed-nej čiare, v palisádach (tzv. zošikovanie jadier), kým v Antoniho type B sú riedko rozptýlené. Bunky sú rozložené v riedkej fibrilárno-mukoidnej stróme. V nádore často vznikajú sek. zme-ny (krvácanie, trombózy ap.). Býva dobre ohraničený a opuzdrený. Niekedy dosahuje veľké rozmery (s regresívnymi zmenami). Obyčajne má guľovitý al. vajcovitý tvar a rastie v súvis-losti s nervom.

Môže sa vyskytnúť v ľubovoľnom veku, najčastejšie v dospelosti. K najčastejším lokalizá-ciám patria senzorické mozgové a miechové nervy (najčastejší je v mostovo-mozočkovom uhle, ,,neurinóm akustika“). Vyskytuje sa aj v GIT (pažerák, žalúdok, črevo) a inde. Okrem Schwannových buniek obsahuje aj ďalšie zložky periférneho nervu (nervové vlákna, fibro-blasty a perineurálne bunky).

Väzivové vlákna sú pravidelnou súčasťou *neurofibrómu* a ovplyvňujú konzistenciu nádoru. Niekedy je aj neurofibróm mäkký a možno ho mylne pokladať za fibróm (fibroma molle). Tzv. *storiformný neurofibróm* (Bednářov nádor) sa skladá zo zväzkov pretiahnutých vreteno-vitých buniek, kt. majú v strede nádoru výraznú rohožkovitú (storiformnú) štruktúru. Nádor môže recidivovať. Neurofibróm môže byť solitárny al. mnohopočetný (pri Recklinghauseno-vej chorobe, neurofibromatóze).

Solitárne neurofibrómy sú zriedkavé, postihujú dospelých, vyskytujú sa pozdĺž hlboko uložených nervov. Tu sú často príčinou nepravidelného zhrubnutia nervu, sledujú jeho vetvenie, z čoho pochádza názov plexiformný neurofibróm. Inokedy majú guľovitý al. stopkatý tvar. V krčnej, mediastínovej a retroperitoneálnej oblasti môžu mať veľké rozmery. Klin. sa prejavia tlakom al. poruchou funkcie postihnutého nervu. Neurofibróm sa môže malígne zvrhnúť.

Pri Recklinghausenovej chorobe sa neurofibrómy vyskytujú mnohopočetne v koži, mozgových a miechových nervoch a gangliách, veľkých nervoch krku, trupu a končatín vrátane sympatikovéhio systému, vo viscerálnych sympatikových spletiach ap. Choroba je často dedičná a spája sa s ložiskovou hyperpigmentáciou kože a pigmentovými névami.

D37 – D48 Nádory neurčitého al. neznámeho správania

Poznámka: Položky D37 – D48 klasifikujú podľa lokalizácie nádory neistého al. neznámeho správania, t. j. také, kt. sa nedajú naisto označiť za zhubné al. nezhubné. Týmto nádorom sa prideľuje v morfologickej klasifikácii nádorov kód správania /1

D37 Nádor ústnej dutiny a tráviacich orgánov neurčitého alebo neznámeho správania

		Abs.	%	Rel.	WSR		Abs.	%	Rel.	WSR
Incidencia r. 2002:	♂	4	0	$0,2/10^5$	0,1	♀	18	0,2	0,7	0,6

D37.0	Pera, ústna dutina, hltan
	Aryepiglotická krkva
	• NS
	• hypofaryngová strana
	• okrajové pásmo

	Veľké a malé slinné žľazy
	Jasnočervený okraj pery
	Nezahŕňa: • aryepiglotickú krkvu, hrtanovú stranu (D38.0)
	• epiglotis
	• NS (D38.0)
	• suprahyoidnú časť (D38.0)
	• kožu pery (D48.5)
D37.1	Žalúdok
D37.2	Tenké črevo
D37.3	Červovitý prívesok
D37.4	Hrubé črevo
D37.5	Konečník
	Rektosigmoidové spojenie
D37.6	Pečeň, žlčník a žlčové cesty
	Vaterova ampula
D37.7	Iné tráviace orgány
	Análny
	• kanál
	• zvierač
	Anus NS
	Črevo NS
	Pažerák
	Podžalúdková žľaza
	Nezahŕňa: análny(u)
	• okraj (D48.5)
	• kožu (D48.5)
	• perianálnu kožu (D48.5)
D37.9	Tráviaci orgán, bez špecifikácie

D38 Nádor stredného ucha, dýchacích a vnútrohrudníkových orgánov neurčitého al. neznámeho správania

		Abs.	%	Rel.	WSR		Abs.	%	Rel.	WSR
Incidencia r. 2002:	♂	2	0	$0{,}1/10^5$	0,1	♀	1	0	0	0

	Nezahŕňa: srdce (D48.7)
D38.0	Hrtan
	Aryepiglotická krkva, hrtanová strana
	Príklopka – epiglottis (suprahyoidná časť)
	Nezahŕňa: • aryepiglotickú krkvu
	• NS (D37.0)
	• hypofaryngová strana (D37.0)
	• okrajové pásmo (D37.0)
D38.1	Priedušnica, prieduška a pľúca
D38.2	Pohrudnica
D38.3	Medzipľúcie
D38.4	Týmus
D38.5	Iné dýchacie orgány
	Prinosové dutiny
	Nosová chrupka
	Stredné ucho
	Nosové dutiny
Nezahŕňa:	• ucho (vonkajšie) (koža) (D48.5)
	• nos

• NS (D48.7)
• koža (D48.5)

D38.6 Dýchací orgán bez špecifikácie

D39 Nádor ženských pohlavných orgánov neurčitého al. neznámeho správania

		Abs.	%	Rel.	WSR		Abs.	%	Rel.	WSR
Incidencia r. 2002:	♂	–	–	–	–	♀	23	0,2	0,8	0,6

D39.0 Maternica
D39.1 Vaječník
D39.2 Placenta
Deštruujúci chorioadenóm
Hydatidózna mola
• invazívna
• zhubná
Nezahŕňa: hydatidóznu molu NS (D01.9)
D39.7 Iné ženské pohlavné orgány
Koža ženských pohlavných orgánov
D39.9 Ženský pohlavný orgán bez špecifikácie

D40 Nádor mužských pohlavných orgánov neurčitého al. neznámeho správania

D40.0 Predstojnica – prostata
D40.1 Semenník
D40.7 Iné mužské pohlavné orgány
Koža mužských pohlavných orgánov
D40.9 Mužský pohlavný orgán bez špecifikácie

D41 Nádor močovej sústavy neurčitého al. neznámeho správania

D41.0 Oblička
Nezahŕňa: obličkovú panvičku (D41.1)
D41.1 Obličková panvička
D41.2 Močovod
D41.3 Močová rúra
D41.4 Močový mechúr
D41.7 Iné močové orgány
D41.9 Močový orgán bez špecifikácie

D42 Nádor mozgových plien (meningov) *neurčitého al. neznámeho správania*

		Abs.	%	Rel.	WSR		Abs.	%	Rel.	WSR
Incidencia r. 2002:	♂	1	0	$0/10^5$	0	♀	1	0	0,1	0,1

D42.0 Mozgové pleny
D42.1 Miechové pleny
D42.9 Pleny bez špecifikácie

D43 Nádory mozgu a CNS neurčitého al. neznámeho správania

		Abs.	%	Rel.	WSR		Abs.	%	Rel.	WSR
Incidencia r. 2002:	♂	4	0	$0,2/10^5$	0,2	♀	1	0	0	0

Nezahŕňa: periférne nervy a autonómny nervový systém (D48.2)

D43.0	Nadšiatrový (supratentoriálny) mozog
	Mozgová komora
	Mozog
	Čelový lalok
	Záhlavový lalok
	Temenný lalok
	Spánkový lalok
	Nezahŕňa: štvrtú komoru (D43.1)
D43.1	Podšiatrový (infratentoriálny) mozog
	Mozgový kmeň
	Mozočok
	Štvrtá komora
D43.2	Mozog bez špecifikácie
D43.3	Hlavové nervy
D43.4	Miecha
D43.7	Iné časti centrálneho nervového systému
D43.9	Centrálny nervový systém bez špecifikácie
	Nervový systém (centrálny) NS

D44 Nádor žliaz s vnútorným vylučovaním neurčitého al. neznámeho správania

		Abs.	%	Rel.	WSR		Abs.	%	Rel.	WSR
Incidencia r. 2002:	♂	5	0	$0{,}2/10^5$	0,1	♀	9	0,1	0,3	0,3

	Nezahŕňa: • endokrinný pankreas (D37.7)
	• vaječník (D39.1)
	• semenník (D40.1)
	• týmus (D38.4)
D44.0	Štítna žľaza
D44.1	Nadoblička
D44.2	Prištítna žľaza
D44.3	Podmozgová žľaza (hypofýza)
D44.4	Kraniofaryngový vývod
D44.5	Šuškovité teliesko – corpus pineale
D44.6	Krčnicové klbko – glomus caroticum
D44.7	Aortálne teliesko a iné paragangliá
D44.8	Postihnutie viacerých žliaz (pluriglandulárne)
	Viacnásobná endokrinná adenomatóza
D44.9	Žľaza s vnútorným vylučovaním, bez špecifikácie

D45 ***Polycythaemia vera***

		Abs.	%	Rel.	WSR		Abs.	%	Rel.	WSR
Incidencia r. 2002:	♂	13	0,1	$0{,}5/10^5$	0,4	♀	17	0,2	0,6	0,3

Morfologický kód M9950 s kódom správania /1

D46 ***Myelodysplastické syndrómy***

		Abs.	%	Rel.	WSR		Abs.	%	Rel.	WSR
Incidencia r. 2002:	♂	36	0,3	$1{,}4/10^5$	1,1	♀	45	0,4	1,6	0,9

nadoxolol – *N*,3-dihydroxy-4-(1-naftylenyloxy)butanmidamid; $C_{14}H_{16}N_2O_3$, M_r 260,29; blokátor □-adrenergických receptorov; antiarytmikum (hydrochlorid $C_{14}H_{17}ClN_2O_3$ – LL 1530®, Bradyl®).

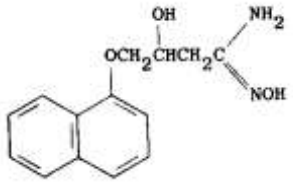

Nadoxolol

NADP – skr. nikotínamidadeníndinukleotidfosfát.