nephrophagiasis, is, f. – [nephro- + g. fagein hltať] nefrofagiáza, deštrukcia, nahlodanie obličky parazitmi.

nephrophthisis, is, f. – [nephro- + g. fthisis tuberkulóza] →*nefroftíza.*

nephropoeticus, a, um – [nephro- + g. poiein tvoriť] nefropoetický, týkajúci sa formovania obličky.

nephroptosis, is, f. – [nephro- + g. ptósis pokles] →*nefroptóza.*

nephropyelitis, itidis, f. – [nephro- + g. pyelon panva + -itis zápal] nefropyelitída.

nephropyelographia, ae, f. – [nephro- + g. pyelon panva + g. grafein písať] nefropyelogra-fia.

nephropyelolithotomia, ae, f. – [nephro- + g. pyelon panva + g. lithos kameň + g. tomé rez] nefropyelolitotómia.

nephropyeloplastica, ae, f. – [nephro- + g. pyelon panva + g. plastiké (techné) tvárne umenie] nefropyeloplastika.

nephropyosis, is, f. – [nephro- + g. pýon hnis + -osis stav] nefropyóza, pyonefróza.

nephrorrhagia, ae, f. – [nephro- + g. rhagiá od rhégnynai výron] →*nefrorágia.*

nephrorrhaphia, ae, f. – [nephro- + g. rhafé šev] →*nefrorafia.*

nephrosclerosis, is, f. – [nephro- + g. skléros tvrdý + -osis stav] →*nefroskleróza.*

Nephrosclerosis arteriolaris – arteriolová nefroskleróza, syn. interkapilárna nenefroskleórza, glomeruloskleróza, postihuje najmä arterioly. Často sa spája s hypertenziou. Charakterizuje ju náhly začiatok, cylindrúria, opuchy. hypertrofia srdca, degenerácia obličkových tubulov a fibrotické zhrubnutie glomerulov (glomerulonefritída). Má za následok renálnu insuficienciu, kongestívne zlyhanie srdca a krvácanie do mozgu.

Nephrosclerosis arteriolaris hyperplastica – n. maligna.

Nephrosclerosis benigna – benígna, nezhubná nefroskleróza, syn. hyalínová arteriolová nefroskleróza, postihuje najmä pacientov > 60-r. Často sa spája s hypertenziou a hyalínovou artérioskleróz0u. Môže postihovať aj mladšie osoby s diabetom s predispozíciou k artérioskleróze, ako aj so sek. hypertenziou, napr. v dôsledku feochromocytómu.

Nephrosclerosis intercapillaris – n. arteriolaris.

Nephrosclerosis maligna – malígna, zhubná nefroskleróza, syn. hyperplastická arteriolová nefroskleróza, Fahrova-Volhardova choroba. Ide o nefrosklerózu s rýchlym priebehom, forma arteriolárnej nefrosklerózy, kt. postihuje všetky cievy tela, najmä malé artérie a arterioly obličiek, často spojená s malígnou hypertenziou a hyperplastickou artérioskleróz0u. Môže sa vyskytnúť u osôb bez anamnézy hypertenzie al. s benígnou hypertenziou a l. prim. nefropatiou, najmä glomerulonefritídou, benígnou nefrosklerózou a pyelonefritídou..

nephroscopia, ae, f. – [nephro- + g. skopein pozorovať] nefroskopia, vizualizácia obličiek pomocou nefroskopu.

nephroscopus, i, m. – [nephro- + g. skopein pozorovať] nefroskop, prístroj, kt. sa zavádza do obličkovej panvičky na sledovanie obličiek, vybavený troma trubicami: na teleskopiu, zave-denie svetla vláknovou optikou a na irigáciu.

nephrosis, is, f. – [nephr- + -osis degeneratívne ochorenie, stav] →*nefróza.*

Nephrosis acuta – akút. nefróza, vyznačujúca sa oligúriou s malými opuchmi al. albuminúriou.

Nephrosis amyloidea – amyloidová nefróza, renálna amyloidóza.

Nephrosis Epstieni – typ chron. tubulárnej nefritídy vyvolanej systémovými metabolickými poruchami, postihuje mladé osoby, najmä ženy, často spojená s hypotyreózou a i. endokrinnými poruchami.

Nephrosis glycogenica – glykogénová nefróza spojená s glykogénovou vakuolizáciou buniek proximálnych stočených tubulov a Henleho slučky.

Nephrosis gravidarum – nefróza ťarchavých.

Nephrosis hydropica – n. vacuolaris.

Nephrosis hypokaliemica – n. vacuolaris.

Nephrosis cholaemica – cholemická nefróza, sprevádzajúca rôzne typy hepatobiliárnej dysfunkcie, najmä spojených s obštrukčným ikterom.

Nephrosis chronica – chron. nefróza, charakterizovaná chron. degeneráciou obličkového epitelu.

Nephrosis larvata – larvovaná nefróza, lipoidná nefróza, nefritída s min. zmenami.

Nephrosis lipoidea genuina – genuínna lipoidná nefróza, larvovaná nefróza, nefritída s min. zmenami.

Nephrosis mercurialis – ortuťová nefróza.

Nephrosis necrotisans – nekrotizujúca nefróza charakterizovaná nekrózou epitelu obličkových tubulov a blokádou priesvitu tubulov. Vyvolávajú ju ťažké úrazy, najmä svalov (crush sy.). Spája sa s obličkovou nedostatočnosťou, urémiou.

Nephrosis nephroni distalis – nefróza distálneho nefrónu.

Nephrosis paraproteinurica – paraproteinurická nefróza.

Nephosis osmotica – osmotická nefróza; →*nephrosis vacuolaris.*

Nephrosis toxica – toxická nefróza, zapríčinená toxickými látkami, najčastejšie a typicky chloridom ortutnatým.

Nephrosis vacuolaris – vakuolárna nefróza, syn. hydropická, hypokaliemická a osmotická n., charakterizovaná poškodením tubulov spojeným s vakuolizáciou proximálnych stočených tubulov a niekedy aj Henleho slučiek a zbieracích kanálikov. Vyvyvolávajú ju poruchy osmolality buniek. Tieto zmeny sa pozorujú pri rôznych stavoch, napr. po podaní hyperotonických rozt., za patol. okolností pri ťažších poruchách hydrominerálnej rovnováhy organizmu a ťažkej hypokaliémii.

nephrosonephritis, itidis, f. – [nephrosis + nephritis] nefrózonefritída.

nephrosonographia, ae, f. – [nephro- + l. sonographia sonografia] vyšetrenie obličiek ultrazvukovým skenom.

nephrospasis, is, f. – [nephro- + g. span klesnúť] nefrospáza, ren migrans, pri kt. je oslabená jej prirodzená výstuž, takže oblička visí na svojej stopke.

nephrostoma, tis, n. – [nephro- + g. stoma ústie] nefrostómia, lievikovité ústie s obrvenými otvormi exkrečných tubulov, kt. sa otvára do celómu embrya, najlepšie vyvinuté pri nižších stavovcoch.

nephrostomia, ae, f. – [nephro- + g. stoma ústa] utvorenie fistuly vedúcej priamo do oblič-kovej panvičky.

Nephrostomia percutanea – perkutánna nefrostómia, transkutánna inzercia cievky do obličkovej panvičky pod rtg al. USG kontrolou; vykonáva sa s cieľom uvoľniť supravezikálnu obštrukciu a získať

prístup k horným močovým cestám pri rozličných procedúrach, ako je dilatácia struktúr al. odstránenie konkrementov.

Nephrotest® (Cassella-Riedel) – diagnostikum (obličkové funkcie); →*PAH.*

nephrotomia, ae, f. – [nephro- + g. tomé rez] nefrotómia, chir. otvorenie obličky.

Nephrotomia abdominalis – nefrotómia vykonaná incíziou brušnej dutiny.

Nephrotomia anatrophica – incízia obličky medzi jej vaskulárnymi segmetmi s cieľom minimalizovať krvácanie a poškodenie parenchýmu a zabrániť atrofii.

nephrotomogramma, tis, n. – [nephro- + g. tomé rez + g. gramma zápis] nefrotomogram.

nephrotomum, i, n. – [nephro- + g. tomé rez] nefrotóm.

nephrotoxinum, i, f. – [nephro- + g. toxikon jed] nefrotoxín, toxín pôsobiaci špecificky deštruktívne na obličkové bunky.

nephrotropicus, a, um – [nephro- + g. tropé obrat] nefrototropický, majúci špeciálnu afinitu k obličkovému tkanivu al. pôsobiaci naň svojimi hlavnými účinkami.

nephrotuberculosis, is, f. – [nephro- + tuberculosis] nefrotuberkulóza, tbc obličiek.

nephroureterectomia, ae, f. – [nephro- + l. ureter močovod + g. ektomé odstránenie] nefroureterektómia, chir. vybratie obličky a močovodu.

nephroureterocystectomia, ae, f. – [nephro- + g. urétér močovod + g. kystis mechúr + g. tomé rez] nefroureterocystektómia, chir. odstránenie obličky, močovodu a časti steny močového mechúra.

nephrhydrosis, is, f. – [nephr- + g. hydór voda + -osis stav] nefrydróza, hydronefróza.

Nepidae – čeľaď ploštíc (Heteroptera). Patrí sem splošťula bahenná (čes. splešťule blátivá, *Nepa cinerea*), žije v stojatých vodách. Má tmavohnedé, veľmi ploské telo, prispôsobené lezeniu na dne bahnitých rybníkov, riek a potokov. Nemá plávacie nohy, na konci bruška sú 2 pretiahnuté, veľmi úzke rúrky, kt. slúžia na dýchanie.

neplodnosť – l. sterilitas.

neplodný – l. sterilis.

nepolín – druh chlórovaného difenylu.

nepotizmus – [*nepot* synovec, príbuzný, chránenec] rodinkárstvo, uprednostňovanie príbuzných; protežovanie príbuzných z moci svojho postavenia.

nepozornosť – fyziol. znížená schopnosť al. neschopnosť utvoriť ohnisko optimálnej vzruši-vosti pri súčasnom útlme ostatných častí mozgovej kôry*; →pozornosť.*

nepravidelný – l. irregularis.

nepravý – l. falsus, spurius, pseudo-.

Nepressol® (Amp. a Tabl.)‹(Ciba-Geigy) – antihypertenzívum; →*dihydralazín.*

neprežúvavce – *Nonruminantia*; →*párnokopytníky.*

nepriamy – l. indirectus.

nepriaznivý – l. infaustus.

nepríčetnosť – stav, keď nemohla osoba v čase spáchanie trestného činu pre duševnú poru-chu rozpoznať jeho nebezpečnosť pre okolie al. ovládnuť svoje konanie. K priznaniu n.stačí strata len jednej z obidvoch schopností, t. j. poznávacej al. ovládacej. Je to pravidelná otázka znaleckého

posudku. Neuznáva sa, ak bol stav podmienený vlastným príčinením páchateľa, napr. požitím alkoholu.

nepriechodnosť črevná – l. ileus.

neprispôsobivosť – maladaptácia, zlyhávanie organizmu utvárať si počas ontogenézy účinné interakcie s prostredím. Vzniká obyčajne na podklade deprivácie v ranom vývoji al. vplyvom narušeného sociálneho okolia dieťaťa. Prejavuje sa poruchami správania rôzneho stupňa. Zlyhávanie pri riešení problémov, kt. so sebou prináša vpravenie sa do nových sociálnych situácií a nového prostredia, príp. do nových činností (napr. nová funkcia, iná profesia, štúdium a i.) sa nazýva maladjustácia.

neprotín – syn. →*jatrorizín.*

Neptal® (Rhône-Poulenc) – diuretikum; kombinácia →*mersalylu* a →*teofylínu.*

Neptazan® (Lederle) – metazolamid.

neptúnium – chem. prvok skupiny aktinoidov, resp. transuránov, značka Np, *Z* = 93, elekt-rónová konfigurácia atómu [Rn] $(5f)^4$ $(6d)^1$ $(7s)^2$. Np je rádioaktívny. Najstálejší a najvýznamnejší izotop je ^{237}Np ($t_{0,5}$ $2{,}25.10^6$ r.). Je to α-žiarič, kt. vziká vo vážiteľných množstvách (asi 0,1 % vzhľadom na plutónium) v jadrových reaktoroch podľa reakcie

$$^{238}U(n, 2n)^{237}U \xrightarrow[\text{6,75 dňa}]{\beta^-} {}^{237}Np$$

Np sa v podobe nepatrných prímesí vyskytuje v rudách uránu aj v prírode. Pripravil ho E. M. MacMillan a P. H. Abelson r.1940 jadrovou reakciou. Kovové Np sa získalo redukciou fluoridu neptunitého NpF_3 parami bária. V zlúč. s inými prvkami je známe v oxidačnom stupni II až VII. Chem. vlastnosťami sa podobá uránu.

neral – syn. →*citral B.*

nerast – minerál.

Neraval® (Schering) – sedatívum, hypnotikum; →*metitural.*

Neravan® (Promonta) –sedatívum, hypnotikum; →*butabarbital sodný.*

nerbowdín – syn. bufanitín.

Nerdipina® (Ferrer) – dihydropyridínový blokátor vápnikových kanálov, antianginózum, antihypertenzívum; →*nikardipín.*

ne rep. – skr. l. *ne repetatur* neopakovať.

Nerfactor® (Ipsen) – lipotropikum; →*inozitol.*

Nericur® (Schering) – tuberkulostatikum; →*benzoylpas.*

Neriho príznak – [Neri, Vincenzo, *1882, tal. neurológ] →*príznaky.*

neriifolín – (3α,5α)-3-[(deoxy-3-*O*-metyl-α-L-glukopyranozyl)oxy]-14-hydroxykard-20(22)-enolid, $C_{30}H_{46}O_8$, Mr 534,70; kardiálny glykozid izolovaný z *Thevetia neriifolia*, *T. thevethi-oides* a *Cerbera odollam* Gaertn.; 2'-acetát, $C_{32}H_{48}O_9$ – cerberín, monoacetylneriiferín, vene-niferín.

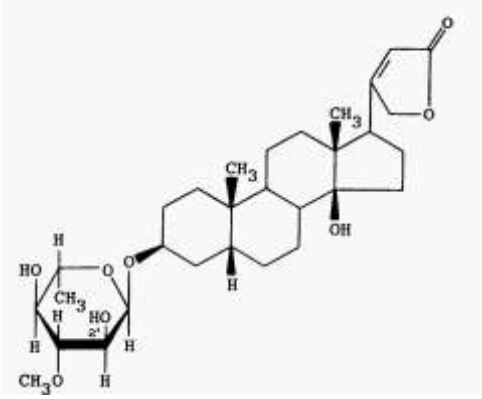

Neriifolín

neriín – antiamíbikum; syn. →*konesín*.

Neriodin® (Nagase) – antiflogistikum; →*diklofenak.*

Nerioline® – kardiotonikum, diuretikum; →*oleandrín.*

Nerisona® (Schering AG) – antiflogistikum; →*diflukortolón.*

Nerisone® (Schering AG) – antiflogistikum; →*diflukortolón.*

Nerium – rod vždyzelených krov z čeľade *Apocynaceae* rastúci v oblasti Stredozemného mora a Ázii. Patrí sem oleander (*N. oleander* L.), indický sladkasto voňajúci oleander (*N. odorum* seu *N. indicum*).

Nernst, Walter Hermann – (1864 – 1941) nem. fyzik a chemik. Pracoval v oblasti reakčnej kinetiky, odvodil tretiu termodynamickú vetu (1906) ap. R. 1930 dostal Nobelovu cenu za chémiu za práce v termochémii.

Nernstov potenciál – [Nernst, Walter Hermann, 1864 – 1941, nem. fyz. chemik] Nernstova →*rovnica.*

Nernstov zákon →*zákon.*

Nerobol® – anabolikum; →*metandrostenolón.*

nerol – 3,7-dimetyl-2,6-oktadien-1-ol, $C_{10}H_{18}O$, Mr 154,24; *cis*-izomér geraniolu, nachádza sa v mohých esenciálnych olejoch; izolovaný z nerolového oleja; používa sa pri výrobe voňa-viek.

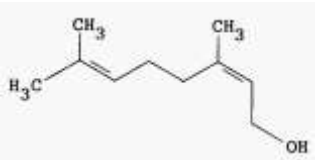

Nerol

nerolidol – 3,7,11-trimetyl-1,6,10-dodekatrien-3-ol, $C_{15}H_{26}O$, Mr 222,36; nachádza sa v esen-ciálnych olejoch mnohých kvetov, ako je *Melaleuca viridofolia* Soland., *Myriaceae* a *Myroxy-lon pereirae* (Royle) Klotzsch, *Leguminosae.*

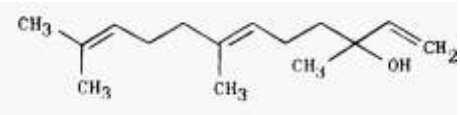

Nerolidol

nerolín – α-naftylmetyléter.

neronizmus – sexuálna deviácia; →*sadizmus.*

nerozhodnosť – postoj, vo väčšej intenzite patol., keď jedinec nie je schopný zvoliť medzi dvoma alternatívami; môže to byť trvalá črta osobnosti al. podklad neurotickej ambivalencie (súčasný výskyt protichodných tendencií).

nerv – l. nervus, skr. n., g. neuron; →*nervus.*

Nervacton® – antidepresívum, anticholínergikum; →*benaktyzín.*

nervismus, i, m. – nervizmus, učenie o vedúcej úlohe nervového systému a o jeho pôsobení na činnosť orgánov a tkanív; staršia teória preceňujúca funkciu a možnosti nervovej sústavy.

nervositas, atis, f. – [l.] nervozita, nervová slabosť, laický výraz pre mierne psychické podráždenie, indispozíciu, krádkodobý výskyt príznakov charakteristických pre neurasténiu.

nervosus, a, um – [l.] nervový, nervózny.

nervosvalový – l. myoneuralis.

nervový – l. neuralis.

nervulus, i, m. – [l.] malý nerv.

nervus, i, m. – [l.] nerv, skr. n.; →*periférny nervový systém.*

Nervi cerebrospinales – mozgovomiechové nervy.

Nervi spinales – miechových nervov je u človeka 31. Vystupujú z jednotlivých medzistav-cových otvorov (foramina intervertebralia), s výnimkou 1. a dvoch posledných nervov. Prvý miechový nerv vystupuje totiž už medzi atlasom a záhlavnou kosťou, posledné dva nervy, t. j. posledný krížový a jediný kostrčový, prechádzajú cez hiatus canalis sacralis.

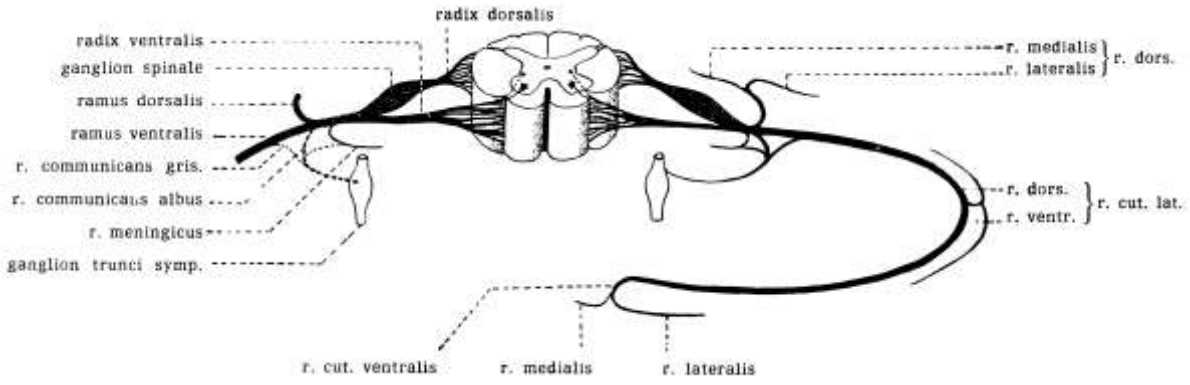

Obr. Rozvetvenie miechového nervu (podľa Borovanského, 1960)

Všetky miechové nervy sú zmiešané, pretože vzniklajú splynutím zadných (senzitívnych) a predných (motorických) miechových koreňov, kt. nastáva ešte pred výstupom nervu z medzistavcového otvoru. Jedinou výnimkou je 1. miechový nerv, kt. môže zadný senzitívny koreň chýbať; v takom prípade je 1. nerv výhradne motorický.

Na zadných miechových koreňoch je ggl. spinale. Spinálne gangliá sú uložené na vnútornej strane foramina intervertebralia v miestach, kde splýva dura mater spinalis s periostom, len v krížovom kanáli sú tieto gangliá uložené ešte v subdurálnom priestore.

Spinálne nervy sa delia podľa miesta svojho výstypu z chrbticového kanála na 5 skupín:

I. *Nn. cervicales* – vystupujú z foramina intervertebralia medzi jednotlivými krčnými stavcami. Je ich 8 párov a označujú sa C_1–C_8.

II. *Nn. thoracici* – vystupujú z foramina intervertebralia hrudných stavcov, je ich 12 párov a označujú sa Th1–Th12.

III. *Nn. lumbales* – z formanina intervertebralia lumbalia, 5 párov; označujú sa L_1 – L_5.

IV. *Nn. sacrales* – opúšťajú canalis sacralis cez foramina sacralia, je ich 5 párov, S_1 – S_5; posledný však vystupuje z hiatus canalis sacralis.

V. *N. coccygeus* – vystupuje tiež z hiatus canalis sacralis a označuje sa Co.

Senzitívne a motorické koreňové oblasti – segmentálna úprava nervov dovoľuje na svaloch i na koži určiť inervačné zóny a oblasti, tzv. *areae radiculares*, v kt. sa vetvia nervové vlákna z určitého koreňa miechy. Koreňové vlákna k týmto oblastiam však neprichádzajú v jedinom nerve, ale väčšinou cestou niekoľkých nervov, pretože ich ventrálna vetva po výstupe z foramen intervertebrale sa navzájom spájajú, vymieňajú si vlákna, tvoria splete a až z tých vychádzajú nervy, v kt. sú však už koreňové vlákna premiešané. Oblasti inervované z jednotlivých nervov sú *areae nervinae*.

Areae nervinae sa teda nekryjú s areae radiculares, pretože k area nervina prichádzajú nervom vlákna z niekoľkých koreňov, čo je dané splývaním a premiesťovaním somitov, z kt. sa tvoria základy svalov a väzivová časť kože v priebehu vývoja.

Pri stanovovaní radikulárnych schém sa má rešpektovať Sheringtonovo pravidlo o *plurisegmentálnej inervácii kožných zón*. Do zón hlavného koreňa zasahujú dva kraniálne a dva kau-dálne korene. Každé míesto kože je inervované z 3 nervov, jedného hlavného a 2 auxiliár-nych, t. j. najbližšieho vyššieho a nižšieho.

U niekt. jedincov je celé radikulárne pásmo posunuté smerom nahor al. nadol. Toto posunutie predstavuje pol až celý segment (Paternosnov prefixovaný a postfixovaný typ). Ešte viac ako segmentálna inervácia kože je zotretá segmentálna inervácia svalov.

Každý spinálny nerv sa delí po výstupe z foramen intervertebrale na 4 vetvy: **1.** r. *meningeus* seu r. *duralis* (prebieha späť do chrbticového kanála; inervuje miechové pleny a obsahuje senzitívne a vegetatívne vlákna); **2.** *rr. communicantes* (idú k sympatikovým gangliám, kt. tvoria pozdĺž chrbtice reťazec uzlíkov, truncus sympathicus a ku každému z nich ide zo spinálneho nervu tenká vetvička myelínových vláken – r. communicans albus); **3.** *r. posterior* (dorsalis); **4.** *r. anterior* (ventralis); obidve tieto vetvy sú zmiešané, vedú motorické, senzitívne i vegetatívne vlákna.

Nervi craniales – hlavové nervy

Počet nervových vláken v hlavových nervov	
N. opticus	1200 000
N. oculomotorius	23 000 – 35 000
N. trochlearis	2000 – 3500
N. trigeminus	
motorický koreň	8 100
senzitívny koreň	140 000
N. facialis	9 000 – 10 000
N. abducens	3 700
N. acusticus	28 000 – 30 000

I. Nervi olfactorii – fila olfactoria, čuchové vlákna, kt. tvorí asi 20 zväzočkov nemyelinizovaných neuritov čuchových buniek. Idú cez lamina cribrosa do bulbus olfactorius (kde sa prepájajú na ďalší neurón)(obr. N1A).

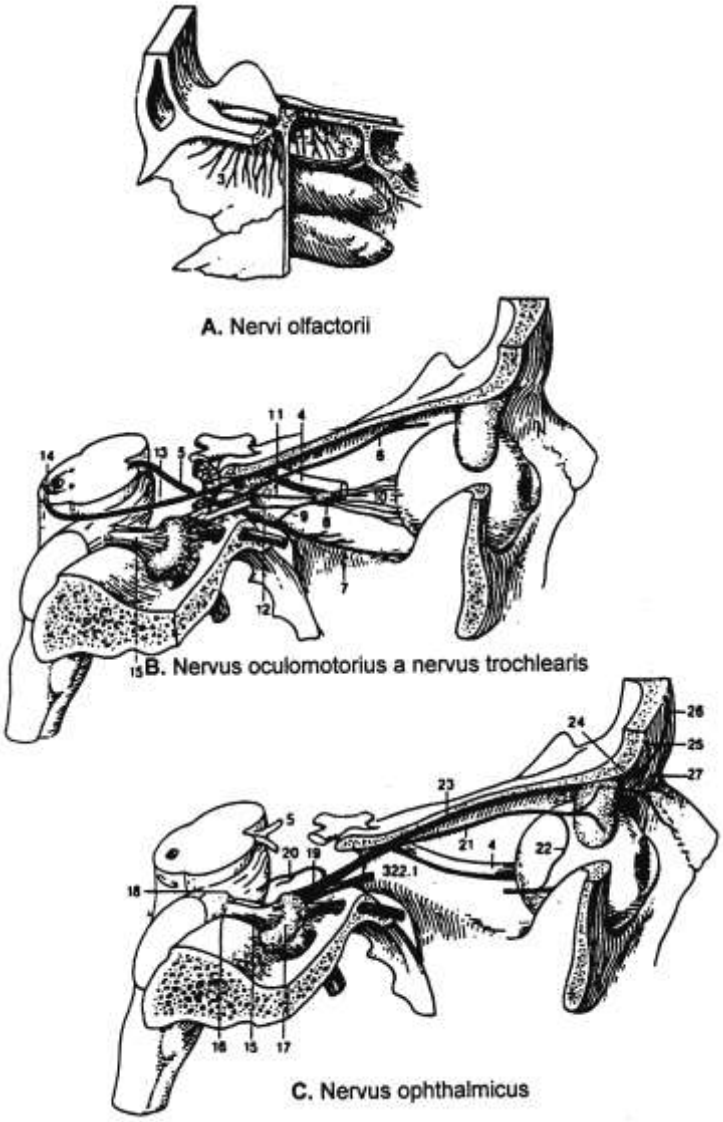

Obr. N1. Hlavové nervy. I. **3** – ***nn. olfactorii*** (n. I., fila olfactoria, čuchové vlákna; asi 200 zväzočkov nemyelinizovaných neuritov čuchových buniek; idú cez lamina cribrosa do bulbus olfactorius, kde sa prepájajú na ďalší neurón; A); **4 – *n. opticus*** (n. II., zrakový nerv; vystupuje mediálne od zadného pólu očnej gule; siaha po chiasma opticum; B, C); **5 – *n. oculomotorius*** (n. III., okohybný nerv; vystupuje zo sulcus oculomotorius cruris cerebri ako motorický a autonómny nerv; do očnice ide cez fissura orbitalis superior; B, C); **6** – *r. superior* (horná vetva n. oculomotorius pre m. levator palpebrae superioris a pre m. rectus superior; B); **7** – r. inferior (dolna vetva n. oculomotorius pre m. rectus medialis, m. rectus

inferior a pre m. obliquus inferior; B); **8** – *ggl. ciliare* (parasympatikové ganglión uložené asi 2 cm za očnou guľou, navonok od n. opticus; v gangliu sa prepájajú vlákna pre m. ciliaris a m. sphincter pupillae; B); **9** – *r. parasympathica oculomotoria* (vetva z n. oculomotorius s prepangliovými parasympatikovými vláknami pre ggl. ciliare; B); **10** – *nn. ciliares breves* (asi 20 krátkych nervov vedúcich postgangliové parasymaptikové a sympatikové vlákna; prerážajú skléru okolo n. opticus; B); **11** – *r. sympathetica* (jemný zväzok postgangliových vláken z plexus caroticus internus, kt. prechádzajú cez ggl. ciliare bez interpolácie; B); **12** – *r. sensoria* (r. nasociliaris, jemná dlhá spojka s aferentnými vláknami do n. nasociliaris; B); **13 – *n. trochlearis*** (n. IV., kladkový nerv, IV. hlavový nerv, kt. vystupuje na dorzálnej strane mozgového kmeňa kaudálne od lamina tecti; inervuje motoricky m. obliquus superior; B); **14** – *decussatio nervorum trochlearium* (kríženie vlákien n. trochlearis vo velum medullare superius; B); **15 – *n. trigeminus*** (trojkalnný nerv, V. hlavový nerv, motorická zložka je nerv 1. žiabrového oblúka; vystupuje navonok z ponsu dvoma skupinami vlákien: pre senzitivitu v oblasti tváre a väčšiny hlavy a pre motoriku žuvacieho svalstva; B, C); **16** – *r. sensoria* (portio major; senzitívna časť n. V., pri vstupe do ponsu uložená kaudálnejšie; vychádza z ggl. trigeminale; C); **17** – *ggl. trigeminale Gasseri* (ganglión s bunkami senzitívnej zložky n. V., ekvivalentný spinálnym gangliám, pomesiacovitého tvaru, uložené na facies anterior skalnej kosti pri apex, v dutine tvrdej pleny a výbežku subarachnoidálneho priestoru – cavum trigeminale; C); **18** – *r. motoria* (portio minor; motorická časť n. V., pri výstupe z ponsu uložená kraniálnejšie, potom pod ganglion trigeminale; inervuje žuvacie svalstvo, m. mylohyoideus, predné bruško m. digastricus, m. tensor tympani a m. tensor veli palatini; C); **19** – **n. ophthalmicus** (prvá vetva n. V., senzitívna, ide cez fissura orbitalis superior; C); **20** – *r. tentorii* (r. meningeus; spätne prebiehajúca vetva pre tentorium cerebelli a falx cerebri; C); **21** – ***n. lacrimalis*** (prechádza cez fissura orbitalis superior a inervuje slznú žľazu, spojovku a vonkajšiu časť hornej mihalnice; C); **22** – *r. communicans cum nervo zygomatico* (spojka s n. zygomaticus, kt. privádza autonómne vlákna z ggl. pterygopalatinum pre slznú žľazu; C); **23 – *n. frontalis*** (prechádza cez fissura orbitalis superior, leží na m. levator palpebrae superioris a ide ďalej do čelovej oblasti; C); **24** – *n. supraorbitalis* (najhrubšia vetva z n. frontalis pre spojovku, hornú mihalnicu, sinus frontalis a kožu čela; C); **25** – *r. lateralis* (vetva, kt. vystupuje z orbity do čela v incisura supraorbitalis; C); **26** – *r. medialis* (vetva, kt. vystupuje z orbity do čela v incisura frontalis; C); **27** – *n. supratrochlearis* (tenšia mediálna vetva z n. frontalis; pri vnútornom očnom kútiku sa delí na vzostupnú a zostupnú vetvu; C); **332.1** – ***n. vagus***

N. I je *zmyslový čuchový nerv*. Receptory sú v zmyslovom epiteli sliznice hornej tretiny nosovej dutiny. Priebeh čuchovej dráhy: fila olfactoria – bulbus olfactorius – tr. olfactorius – trigonum olfactorium – gyrus fornicatus (gyrus cinguli a gyrus hippocampi na mediálnej strane hemisféry). Kôrové čuchové centrá sú v uncus gyri hippocampi na spodine temporálneho laloka.

K *poruchám čuchu* patrí hypo- až anosmia a unciformné krízy. *Hypo- až anosmia* môže mať periférny al. centrálny pôvod. Periférna porucha vzniká pri zápaloch nosovej sliznice, nosových polypoch ap. Býva obojstranná. Centrálna forma sa vyskytuje najmä pri nádoroch frontálneho laloka, meningeómoch sulci olfactorii, aneuryzmách a. cerebri anterior. Jednostranná anosmia môže byť prvým a dlhý čas jediným príznakom.

Unciformné krízy sú nepríjemné čuchové vnemy, kt. sa zjavujú záchvatovito ako čuchové pseudohalucinácie. Sú iritačným príznakom z oblasti uncus gyri hippocampi, napr. pri nádoroch temporálneho laloka.

II. Nervus opticus – zrakový nerv, vystupuje mediálne od zadného pólu očnej gule; siaha po chiasma opticum. N. II. je zmyslový zrakový nerv. Receptormi sú tyčinky a čapíky v sietnici oka. Priebeh zrakovej dráhy: papilla n. optici – n. opticus – chiasma opticum – tr. opticus – prim. zrakové centrá (corpus geniculatum laterale, colliculi superiores – corpora quadrigemina) – zadné rameno capsula interna – radiatio Gratioletti (biela hmota temporálneho a okcipitálneho laloka) – kôra okcipitálneho laloka. Kôrové zrakové analyzátory sú na mediálnej strane okcipitálneho laloka okolo fissura calcarina).

Vlákna n. II, kt. vstupujú do lebkovej dutiny cez canalis opticus, sa v oblasti tureckého sedla čiastočne krížia, čo má veľký význam pre topickú dg. poškodenia jednotlivých etáží optickej dráhy. Vlákna z nazálnych polovíc sietnice sa v chiazme krížia a prechádzajú do druhostranného tractus opticus, vlákna z temporálnych polovíc sa nekrížia a pokračujú v homolaterálnom tr. opticus. Optické trakty teda obsahujú vlákna z pravého i ľavého oka. Nazálne časti sietnice prenášajú podnety z temporálnych častí zorného poľa a naopak, temporálne časti sietnice prenášajä podnety z nazálnych častí zorného poľa.

Časť vonkajšieho sveta, kt. vidíme každým okom a má oválnu podobu, sa nazýva →*zorné pole.* Spojením obidvoch zorných polí v kôrovej časti okcipitálneho laloka vzniká plastické videnie.

V kôrovej časti zrakového analyzátora sa zorné polia členia i horizontálne. Dolná časť kôrového poľa pod fissura calcarina prijíma optické signály z dolných štvrtín sietnice tej istej strany, resp. z horných kvadrantov zorného poľa protiľahlej strany. V hornej časti kôrového poľa je to opačne.

Spolu so zrakovou dráhou prebieha dráha *fotoreakcie zreníc*, a to až do prim. centra v area praetectalis, tesne pod colliculi superiores. Odtaľ pokračuje do Edingerovho-Westphalovho jadra n. III v mezencefale, kde sa začína eferentná časť reflexného oblúka.

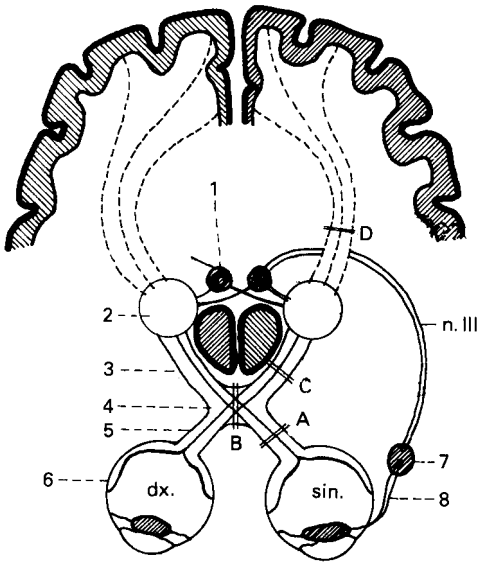

Dráhy fotoreakcie: fasciculus opticus (**5**) – chiasma opticum (**4**) – tr. opticus (**3**) – corpora quadrigemina ant. (**2**) – spojky k jadrám n. III (malobunkové parasympatikové Edingerovo-Westphalovo jadro – **1** – vpravo i vľavo) – n. III – ggl. ciliare – nn. ciliares breves – m. sphincter pupillae (podľa Bartku 1985)

Poruchy fotoreakcie: pri lézii fasciculus opticus (A) chýba fotoreakcia príslušného oka; pri lézii v oblasti chiasma opticum (B) vzniká hemianoptická fotoreakcia; pri lézii tr. opticus (C); vzniká hemianoptická fotoreakcia; pri lézii v radiatio Gratioletti (D) nevzniká porucha fotoreakcie

Vyšetrením n. II sa zisťuje zraková ostrosť, →*perimeter* a očné pozadie.

Zraková ostrosť sa vyšetruje orientačne podľa subjektívnych údajov al. objektívne pomocou Snellenových optotypov. Závisí od neporušenosti papilomakulárneho zväzočku, kt. vychádza z fovea centralis retinae, pretože ostro vidíme len obrazy dopadajúce na túto oblasť. Preto napr. pri kompresii n. II môže vzniknúť atrofia nervu s obmedzením periférneho videnia,. ale zraková ostrosť ostáva zachovaná. Naproti tomu pri retrobulbárnej neuritíde, pri kt. je elektívne postihnutý papilomakulárny zväzoček, je zraková ostrosť vždy porušená.

Očné pozadie sa vyšetruje pomocou oftalmoskopu. Sledujú sa pritom najmä zmeny papily, napr. edém a príp. atrofia n. II.

Edém papily sa prejavuje neostrým ohraničením, prekrvením a zmazaním hraníc papily, časté sú hemorágie okolo ciev; papila je opuchnutá a prominuje nad okolie. Prominencia sa meria v dioptriách, 1 D zodpovedá zhrubnutiu ~ 3 mm. Príčinou edému papily je intrakraniálna hypertenzia, a to: **1.** následkom kompresie sinus cavernosusus a sťaženia odtoku krvi z v. ophthalmica; **2.** prenikania likvoru zo subarachnoidálnych priestorov do n., opticus s kom-presiou jeho vén a stázou (transportná teória); **3.** hromadenia tkanivového moku so sťažením odtoku lymfy z priestorov medzi obalmi zrakového nervu. Edém papily sa vyskytuje najčastejšie pri vnútrolebkovom nádore (sy. intrakraniálnej hypertenzie), hydrocefale, meningitíde, encefalitíde, subarachnoidálnom krvácaní. V začiatočných štádiách treba odlíšiť intraokulárnu neuritídu (papilitídu), kt. prominencia je

menšia a obyčajne nepresahuje 2 D. Okrem toho pri neuritídach vzniká zavčasu lézia makolupapilárneho zväzku a centrálny skotóm, pri edéme papily sa dlho zachováva zraková ostrosť. Po odstránení príčiny môže edém papily vymiznúť, ale môže prejsť aj do atrofie.

Atrofia n. II môže byť: **1.** primárna – papila je bielej farby, ostro ohraničená; vyskytuje sa pri ta-bes dorsalis a i. formách neurosyfilisu, toxickom poškodení (metanol, As, Pb, nikotín), nádoroch s priamym tlakom na n. II (nádory hypofýzy), arachnoiditis optochiasmatica; **2.** sekundárna – vzniká ako následné štádium po edéme papily (papila je biela neostro ohraničená); **3.** po retrobulbnárnej neuritíde – vzniká temporálne zblednutie, zorné pole je nepravidelne zúžené s centrálnym skotómom (najčastejšie sa vyskytuje pri sclerosis multipex).

III. Nervus oculomotorius – okohybný nerv, vystupuje zo sulcus oculomotorius (cruris cerebri) ako motorický a autonómny nerv; do očnice ide cez fissura orbitalis superior (obr. N1B,C). Horná vetva (r. superior) inervuje m. levator palpebrae superioris a m. rectus superior, dolná vetva (r. inferior) inervuje m. rectus medialis, m. rectus inferior a m. obliquus inferior. Navonok od n. opticus, asi 2 cm za očnou guľou leží parasympatikové ggl. ciliare, v kt. sa prepájajú vlákna pre m. ciliaris a m. sphincter pupillae (obr. N1B). Radix parasympathe-tica (parasympathica – oculomotoria) tvoria pregangliové vlákna ggl. ciliare, r. sympathetica (sympathica) je jemný zväzok postgangliových vláken z plexus caroticus internus, kt. prechá-dza cez ggl. ciliare bez interpolácie, r. sensoria (nasociliaris) je jemná dlhá spojka s aferent-nými vláknami do n. nasociliaris (obr. N1C).

N. III je *motorický* a *vegetatívny nerv*, kt. má jadrá v mezencefale pod aqueductus cerebri Sylvii. Mediálne veľkobunkové jadrá sú pre priečne pruhované vonkajšie očné svaly (m. levator palpebrae superior – dvíha hornú mihalnicu, m. rectus medialis – ťahá bulbus nazálne, m. rectus inferior – ťahá bublus nadol, m. rectus superior – ťahá bulbus nahor a m. obliquus inferior – ťahá bulbus nahor a navonok).

Laterálne malobunkové Edingerovo-Westphalovo jadro je východiskom parasympatikových vláken pre m. sphincter pupillae a m. ciliaris. Tvorí centrum fotoreakcie a akomodácie. Antagonista m. sphincter pupillae – m. dilatator pupillae je invervovaný vláknami sympatika, kt. vychádzajú z centrum ciliospinale (Budge) v mieche vo výške C_8–Th_1.

Mediálne nepárové veľkobunkové jadro (Perliovo) je centrum konvergencie.

Motorická funkcia n. III zabezpečuje pohyb celého bulbu nahor, nadol a dovnútra, dvíha hornú mihalnicu. Vegetatívne vlákna zabezpečujú miózu. N. III vystupuje z mozgového kmeňa na mediálnej strane pedunkula, na spodine mozgu prebieha cez sinus cavernosus a cez fissura orbitalis superior vstupuje do orbity. Motorické vlákna inervujú okohybné svaly, parasympatikové vlákna prechádzajú ešte cez ggl. ciliare.

Mydriáza sa uskutočňuje cestou sympatika. Jeho pregangliové vlákna sa začínajú v centrum iliospinale v bočných rohoch miechy, v segmentoch C8–Th1. Prechádzajú do ggl. stellatum a cez truncus sympathicus do ggl. cervicale superior. Spleť postgangliových vláken sa dostáva pozdĺž a. carotis interna do sinus cavernosus, kde sa pripájajú k n. ophthalmicus. V orbite sa oddeľujú ako nn. ciliares longi a idú do ggl. ciliare, z neho prebiehajú vetvy do m. dilatator pupilae, m. tarsalis a m. orbitalis.

Pri lézii n. III vzniká: **1.** ptóza; **2.** divergentný strabizmus (postihnutý bulbus je funkčnou prevahou n. VI ťahaný navonok); **3.** diplopia (prejav strabizmu); **4.** mydriáza (obrna m. sphincter pupillae a funkčná prevaha m. dilatator pupillae); **5.** chýbanie priamej i nepriamej fotoreakcie; **6.** obrna akomodácie (najčastejšie pri lézii jadra a kmeňa n. III).

Lézia n. III môže byť neúplná (najčastejšie nukleárna): ophthalmoplegia incompleta externa (obrna všetkých vonkajších okohybných svalov, inervovaných n. III, okrem jeho parasympatikovej časti, al. n. VI) a ophthalmoplegia incompleta interna (mydriáza, areflexia zrenice, porucha akomodácie).

Najvulnerabilnejšie vlákna pre m. levator palpebrae superior. Ptóza sama musí mať preto veľkú topickú hodnotu.

Príčinou lézie n. III môže byť mozgová ischémia (napr. Weberov sy.), kompresia nádorom, anueuryzmou a. carotis interna, neuritídy (napr. postdifterická), temporálny kónus (býva obojstranná).

Okohybné syndrómy – môžu vznikať následkom lézie jednotlivých okohybných nervov *(→nervus oculomotorius, →nervus trochlearis* al. *→nervus abducens*), príp. ich kombinovaných léziách. Podľa miesta poškodenia regulačných okruhov konjugovaných pohybov bulbov sa rozoznávajú centrálne a periférne poruchy.

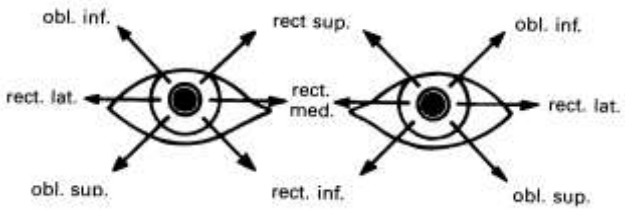

Obr. Funkcia jednotlivých okohybných svalov a smer, ktorým ťahajú bulbus. **1** – pravé oko; **2** – ľavé oko

Ku kombinovaným o. s. patria: **1.** ophthalmoplegia externa (úplná pri poškodení všetkých 3 okohybných nervov al. neúplná pri poškodení len niekt. okohybného nervu); **2.** ophthalmoplegia interna (lézia m. sphincter, m. dilatator a m. ciliaris s následnou paralytickou mydriázou); **3.** ophtalmoplegia totalis (externa, interna, s postihnutím všetkých 3 okohybných nervov, pri kt. bulbus stojí nepohnute v stredovej čiare).

Za fyziol. okolností sú mimovôľové i vôľové pohyby očí vždy konjugované, izolovaný pohyb jednotlivými bulbami nie je možný. Hovorí sa o pohľade nahor, nadol, doprava, doľava. Na jednotlivé konjugované pohyby je nevyhnutná koordinácia viacerých okohybných svalov, napr. pri pohľade doľava sa na ľavom bulbe kontrahuje m. rectus temporalis, na pravom m. rectus nasalis, pri opačnom pohľade je to naopak.

Správnu koordináciu pohybov zabezpečujú kmeňové a kôrové regulačné okruhy. Supranuk-leárnu inerváciu zabezpečuje fasciculus longitudinalis medialis, kt. spája navzájom jadrá okohybných nervov (III, IV a VI tej istej i opačnej strany), jadrá okohybných nervov s n. XI obidvoch strán a s vestibulárnym systémom obidvoch strán. Vlastným jadrom tohto zväzku je Darkševičovo jadro uložené vpredu pred jadrami n. III v okolí habenula a comissura caudalis. Do systému fasciculus longitudinalis medialis sa zapájajú aj vlákna z mozgovej kôry (prevažne druhostrannej), kt. vedú tzv. vôľové signály, ďalej vlákna z vestibulárnych jadier tej istej i opačnej strany, z mozočka, extrapyramídového systému, podkôrových centier zraku a sluchu a zostupné vlákna, kt. zabezpečujú spojenie s miechou. Spoje sú homolaterálne i kontralaterálne a umožňujú konjugované pohyby očí a hlavy na rozličné zrakové, sluchové, vestibulárne i vôľové podnety.

Horizontálny konjugovaný pohyb je laterálna deviácia bulbov. Pre tento pohyb existujú dve kôrové polia: **1.** pole v zadnej časti gyrus frontalis medius; **2.** pole na rozhraní parietálnej a okcipitálnej oblasti gyrus angularis.

Z poľa v zadnej časti gyrus frontalis medius prebiehajú vlákna cez capsula interna, prednú časť Varolovho mosta, kde sa krížia, a končia sa pri jadrách n. VI, tzv. ncl. paraabducens. Je to pontínne centrum pre laterálnu deviáciu bulbov, a to smerom na svoju stranu. Z neho idú vlákna k homolaterálnemu jadru n. VI, kt. inervuje m. rectus temporalis tejto strany a prostredníctvom fasciculus longitudinalis medialis ku kontralaterálnemu jadru n. III, resp. tej jeho časti, kt. inervuje m. rectus nasalis kontralaterálnej strany.

Pontínne centrum ovláda mimovôľové konjugované pohyby bulbov horizontálnym smerom na vestibulárne, zrakové a sluchové podnety. Vlákna, kt. idú z kôrového poľa do pontínneho centra, sa

krížia, takže frontálne centrum reguluje konjugované pohyby bulbov na opačnú stranu, t. j. pravé frontálne centrum ovláda pohyby doľava a naopak.

Kôrové pole na rozhraní parietálnej a okcipitálnej oblasti gyrus angularis slúži na sledovanie objektov, kt. sa dostali do zorného poľa, a to opačným smerom od kôrového poľa.

Vertikálna deviácia bulbov – je regulovaná kôrovým poľom v gyrus frontalis medius blízko kôrového poľa pre horizontálny pohyb bulbov. Dráha prebieha cez capsula interna, v commissura posterior sa kríži, vstupuje do fasciculus longitudinalis medialis a končí sa v príslušných častiach jadra n. III a v jadre n. VI. Chorobné procesy v oblasti štvorhrbolia sú preto spojené s obrnou svalov ovládajúcich pohyby bulbov nahor, príp. nadol.

Konjugovaná konvergencia – kôrové pole pre konjugovanú konvergenciu sa začína v kôrovej časti optického analyzátora (konvergencia je totiž nevyhnutná pre správnu zrakovú percepciu objektov, kt. sú v rôznej vzdialenosti od oka), odtiaľ idú ku gyrus frontalis medius, cez vnútorné puzdro, a končia sa v jadrách n. III, a to v Perliovom jadre a v jadrách pre obidva mm. recti nasales.

Konjugované horizontálne pohyby bulbov majú teda 2 kôrové centrá a pontínne centrum. Pontínne centrum ovláda konjugovanéí pohyby bulbov na svoju stranu, t. j. pravé pontínne centrum pohyby bulbov doprava a opačne. Supranukleárna inervácia je obojstranná. Eferentné vlákna z gyrus frontalis medius sa síce krížia, ale inervujú m. rectus temporalis opačnej strany (vzhľadom na frontálne centrum) a m. rectus nasalis homolaterálnej strany. Z toho vyplýva, že frontálne centrum ovláda konjugované pohyby bulbov na kontralaterálnu stranu, t. j. ľavé frontálne centrum smerom doprava a pravé frontálne centrum doľava.

Centrálne okohybné sy. – zahrňuijú: 1. obrna horizontálneho pohybu bulbov na jednu stranu; 2. obrna vertikálneho pohybu očných bulbov; 3. obrna konvergencie; 4. iritácia supranukleár-nych dráh a centier konjugovaných pohybov očí.

1. Obrna vertikálneho pohybu očných bulbov – vzniká pri týchto stavoch: obrna horizontál-neho pohybu bulbov na jednu stranu – vzniká pri týchto stavoch:

a) Lézia potínneho centra pre horizontálny pohľad (ncl. paraabducens v pons Varoli – vzniká obrna pohybu bulbov na tej strane, kde je poškodené pontínne centrum, súčasne môže byť deviácia bulbov na opačnú stranu).

b) Lézia fasciculus longitudinalis medialis (asociačná dráha, kt. spája homolaterálne i kontralaterálne jadrá okohybných svalov; vzniká deviácia bulbov, niekedy aj hlavy na stranu neporušenej polovice Varolovho mosta, bulby sú preto deviované na stranu hemiplégie).

c) Lézia gyrus frontalis medius a dráh vychádzajúcich z neho – tieto dráhy sú skrížené, preto pri supranukleárnej obrne horizontálnych pohybov bulbov nie je možný pohľad na zdravú stranu, resp. na opačnú stranu ako je poškodené frontálne centrum. Keďže súčasne funkčne prevažuje inervácia bulbov zo zdravej hemisféry, vzniká často konjugovaná devácia bulbov a hlavy na opačnú stranu, t. j. na stranu poškodeného forntálneho centra. Podobná situácia môže vzniknúť aj pri lézii okcipilálneho centra.

Pri iritačnej lézii vzniká opačný obraz. Aj pri niekt. formách epilepsie, pri dráždení frontálneho kôrového poľa epileptogénnym ložiskom vzniká na začiatku záchvatu deviácia očí, príp. aj trupu k opačnej strane (tzv. adverzívna forma epileptických kŕčov). Príčinou bývajú nádory, cievne lézie, úrazy mozgu, epileptogénne ložisko ap.

2. Obrna vertikálneho pohybu očných bulbov (nahor al. nadol, príp. nahor i nadol) vzniká: a) pri lézii mezencefala blízko corpora quadrigemina al. v corpora quadrigemina *[→Parinaudov sy.* (→*syndrómy*) kt. môže byť úplný – obrna pohľadu nahor a nadol a obrna konvergencie, al. neúplný – obrna len niekt. pohybov]; b) nádor epifýzy (pinealóm).

3. Obrna konvergencie – vzniká pri lézii v centre pre konvergenciu – v Perliovom jadre (n. III). Pacienti nemôžu konvergovať, aj keď mm. recti nasales sa kontrahujú normálne, ak ide o horizontálne pohľady doprava al. doľava. Nemožnosť konvergencie robí ťažkosti napr. pri čítaní, preto si pacient pri pohľade do blízka zakrýva jedno oko. Súčasne býva porušená reakcia zreníc pri konvergencii, takže pri zachovanej reakcii zreníc na svetlo je prítomný ,,obrátený Argyll Robertsonov sy.“ (porucha akomodácie, ale normálna fotoreakcia).

Iritáciou supranukleárnych dráh a centier konjugovaných pohybov očí – vznikajú paroxyz-málne deviácie bulbov na príslušnú stranu. Môžu však vznikať aj z funkčnej prevahy neporušeného druhostranného ,,centra“ a jejo dráh. Tak môžu byť konjugované deviácie bulbov ,,iritačného“, inokedy ,,paralytického“ charakteru.

Periférne okohybné sy. – môžu byť nukleárne, infranukleárne a zmiešané. Pri nukleárnych léziách vznikajú obrny okohybných svalov, a to kompletné al. inkomplentné. Infranukleárne obrny bývajú najčastejšie kompletné. Súčasne bývajú aj iné príznaky z postihnutia kortikospinálnych dráh (alternujúce hemiparézy).

Pri *poruchách sympatikovej inervácie* hladkého vnútroočného svalstva a svalstva orbity vzniká →*Claude Bernardov-Hornerov sy.* (→*syndrómy*)(ptóza, mióza enoftalmus).

Pri *lézii ggl. ciliare* vzniká →*Adieho sy.* (→*syndrómy*)(pupilotónia) charakterizovaný spomalením reakcie zreníc na svetlo a na pohľad do blízka. Zrenice nereagujú na momentálne osvetlenie, ale pri dlhotrvajúcom osvetlení (niekedy až 30 min) sa pomaly zužujú; naopak, pri dlhšom pobyhe v tme sa rozširujú. Podobne dlhá latencia je aj pri konvergencii, pričom väčšinou postihuje len jedno oko. Zrenica býva pritom rozšírená. Príčinou býva pp. vírusová neuroinfekcia, kt. postihuje aj ďalšie časti periférneho nervového systému, preto sa pozoruje aj šľachovookosticová hypo- až areflexia. Na rozdiel od tabes dorsalis sa zrenica po homatropíne rozšíri. Predpokladá sa aj vegetatívna dysfunkcia pri avitaminóze B2. Sy. bol opísaný pri vazomotorickej migréne. Môže byť aj dedičný.

Pri lézii v mieste, kde na krátkom úseku spoločne prebiehajú pupilokonstrikčné a pupilodilatačné vlákna (horná oblasť mezencefala a proximálneho konca akveduktu) vzniká →*Argyll Robertsonov sy.* (→*syndrómy*).

Pri poruchách vestibulárnych regulačných okruhov vzniká →*nystagmus.*

IV. Nervus trochlearis – kladkový nerv, vystupuje na dorzálnu stranu mozgového kmeňa kaudálne od lamina tecti. Kríženie vláken n. trochlearis na velum medullare superius sa nazýva decussatio nervorum trochlearium (decussatio trochlearis)(obr. N1B).

N. IV je čisto motorický nerv, kt. jadro leží v mezencefale pod aqueductus Sylvii. Inervuje jediný sval – m. obliquus bulbi superior, kt. kontrakciou sa bulbus pohybuje nadol a navonok. Pre pohyb očných bulbov nemá veľký význam, pretože ho funkčne skoro úplne nahradí n. III a n. VI. Lézia n. IV vyvoláva diplopiu, kt. sa prejavuje pri pohľade nadol, napr. ak sa pacient díva sám sebe na nohy. Súčasne sa zisťuje konvergentný strabizmus. Príčinou bývajú nádory štvorhrbolia a pinealómy.

V. Nervus trigeminus – trojklaný nerv; motorická zložka je nerv I. žiabrového oblúka. N. V. vystupuje navonok z ponsu dvoma skupinami vláken: pre senzitivitu v oblasti tváre a väčšiny hlavy a pre motoriku žuvacieho svalstva. *Radix sensoria* (portio major), senzitívna časť n. V., pri vstupe do ponsu leží kaudálnejšie, vychádza z ggl. trigeminale. Ggl. trigeminale (semilunare Gasseri) obsahuje bunky senzitívnej zložky n. V., ekvivalentný spinálnym gangliám, polmesiacovitého tvaru, leží na facies anterior skalnej kosti pri apex, v dutine tvrdej pleny a vychlipky subarachnoidálneho priestoru (cavum trigeminale). *Radix motoria* (portio minor), motorická časť n. V., pri výstupe z ponsu leží kraniálnejšie, potom pod gg. trigeminale; inervuje žuvacie svalstvo, m. myelohyoideus, predné bruško m. digastricus, m. tensor tympani a m. tensor veli palatini. Vetva, kt. prebieha spätne pre tentorium cerebelli a falx cerebelli je r. tentorii (meningeus) (obr. N1C).

N. V je zmiešaný nerv. kt. má 4 časti: senzitívnu, motorickú, senzorickú a vegetatívnu.

Senzitívnu časť zabezpečuje senzitívnu inerváciu kože tváre (čelo, prednú časť lebky, mihalnice, líca, nos, hornú a dolnú peru a bradu), rohovky a spojovky, sliznice nosovej dutiny a paranazálnych dutín, sliznice ústnej dutiny (labiálnu, bukálnu, gingívy, predné 2/3 jazyka), supratentoriálnu časť mozgových plien a zuby.

Senzitívne vlákna prichádzajú 3 hlavnými vetvami n. V (n. ophthalmicus, n. maxillaris, n. mandibularis) do ggl. semilunare Gasseri, uloženého na prednej ploche pyramídy. Axóny buniek tohto ganglia tvoria senzitívny koreň n. V (portio major) a vstupujú do pons Varoli v jeho strednej tretine, kde sa končia v senzitívnom jadre ncl. terminalis n. V. V hlavnom senzitívnom jadre, uloženom v dorzolaterálnom časti tegmentum pontis sa končia len vlákna, kt. vedú taktilnú citlivosť. Vlákna pre algickú a termickú citlivosť zostupujú nadol ako radix descendens (tr. spinalis n. V) a končia sa postupne v ncl. tr. mesencephalici m. V (ncl. tr. spinalis n. V), kt prebieha po celej dĺžke predĺženej miechy a tvoria kraniálne pokračovanie zadných rohov miechy. Z jadier sa začínajú vlákna druhého neurónu, kt. prechádzajú na kontralaterálnu stranu, krížia sa v strednej čiare kmeňa (lemniscus trigeminalis) a pripájajú sa k lemniscus medialis, s kt. idú do talamu. Tretí neurón ide z talamu cez capsula interna do gyrus postcentralis kontralaterálnej hemisféry.

Motorické vlákna sa začínajú v ncl. originis n. V (ncl. masticatorius), uloženom v dorzolate-rálnej časti tegmentum pontis mediálne od hlavného senzitívneho jadra. Vlákna vystupujú z ponsu ako tenký motorický koreň (portio minor) a pripájajú sa k 3. vetve n. V (n. mandibu-laris), s kt. idú k žuvacím svalom. Inervujú žuvacie svaly – m. masster a m. temporalis (priťahujú s ním sánku k čeľusti) a m. pterygoideus medialis et lateralis (vykonávajú pohyby sánky do strán, pri kontrakcii ťahajú sánku na kontralaterálnu stranu).

Senzorické vlákna, kt. zabezpečujú chuť z predných 2/3 jazyka, sa pripájajú k n. lingualis (vetva n. mandibularis), od kt. sa po krátkom priebehu oddeľujú a idú v chorda tympani k n. facialis.

Vegetatívne vlákna vychádzajú z kraniálnej časti sympatika a periartériových spletí krčného sympatika. Sem patrí aj ggl. pterygopalatinum, ggl. submandibulare a ggl. oticum. Parasym-patikové vlákna pre glandula sublingualis a glandula submandibularis idú cez chorda tympani k n. lingualis. Vegetatívne vlákna majú aj trofický vplyv na rohovku.

Klin. sy. n. V môžu byť senzitívne a motorické príznaky. *Senzitívne poruchy* môžu byť iritačné a zánikové. Pri iritácii n. V. vznikajú esenciálne al. sek. →*neuralgie.*

Motorické poruchy môžu byť taktiež iritačné a zánikové. Pri iritácii jadra n. V al. jeho eferentných vetiev vzniká tonický kŕč žuvacieho svalstva (trizmus). Môže byť vyvolaný reflexne pri afekcii zubov al. čeľustí, pri postihnutí mozgu a mozgových plien (tetanus, bazilárna meningitída atď.).

Lézia n. V sa prejaví: **1.** znížením sily žuvacích svalov (zistí sa pohmatom m. masseter a m. temporalis pri zatnutí zubov, na strane obrny sa svaly nenapnú); **2.** atrofiou žuvacích svalov (zistí sa pohmatom al. pohľadom); **3.** znížením sily pri pohyboch sánky do strán – následkom obrny mm. pterygoidei je oslabený pohyb sánky na kontralaterálnu stranu; v pokoji môže byť sánka deviovaná na chorú stranu (následkom prevahy mm. pterygoidei na zdravej strane); **4.** porucha maseterovho reflexu – ide o trigemino- votrigeminový reflex, pri kt. normálne pri poklepe na špachtľu položenú na dolné zuby pri pootvorených ústach vzniká pohyb sánky nahor. Pri periférnej lézii senzitívnej al. motorickej časti n. V je znížený al. vyhasnutý, zvýšený je pri supranukleárnych léziách.

Porucha n. V. býva súčasťou sy. mostovomozočkového uhla (spolu s n. VII, n. VIII a cerebelárnymi príznakmi).

Neuralgiu n. V – charakterizujú náhle vznikajúce bolesti v inervačnej oblasti n. V. Bolesti sú prudké, záchvatovité, vždy jednostranné. Vystreľujú najčastejšie do maxily a spánku (2. vetva) al. do sánky

(3. vetva), zriedka do čela a oka (1. vetva). Trvá 1/2–2 min. Záchvaty sa dostavujú niekedy denne, inokedy každý týžd., mes. a niekedy ich je len niekoľko/r. Ak sa záchvaty opakujú, ide o status neuralgicus. Bolesť je prísne obmedzená na inervačnú oblasť n. V Ak ide zo záhlavia al. sa šíri do ramena a šije, nejde o prim. neuralgiu. Rozoznávajú sa 3 formy neuralgií n. V: **1.** idiopatická (prim. n., tic douloureux); **2.** sek. n. následkom lézie CNS; **3.** sek. n. následkom úrazu tváre.

Idiopatická forma je pp. následkom iritácie a. cerebelli sup. Môže byť následkom demyelini-začných al. hypermyelinizačných procesov v CNS, najčastejšie však tlaku ciev na koreň n. trigeminu vo fossa posterior pri tortuóznych artériách al. vénach. Zlyhanie segmentovej inhibície v trigeminovom jadre spolu s ektopickými výbojmi interneurónov v jadre n. trigeminus má za následok paroxyzmálne výboje interneurónov v jadre n. trigeminus a vznik krátkodobých bolestí. Ženy postihuje 2-krát častejšie ako mužov, a to v 2. polovici života. Prevalencia je 40 – 200/10^5, incedencia 4 – 20/10^5 obyvateľov.

Klin. sa prejavuje prudkými, šľahavými, pálčivými bolesťami s okamžitým nástupom, najmä po mechanickom podráždení spúšťacej zóny kože al. bukálnej sliznice. Vyvoláva ju už ľahký dotyk. Býva prevažne jednostranná (častejšie vpravo) v oblasti 2. a 3. vetvy, zriedkavejšie 1. vetvy. Trvá niekoľko s až 1 – 2 min, niekedy sa opakuje asi v 1/2-min intervaloch. Epizódy sa môžu opakovať v niekoľkotýždňových al. mesačných intervaloch. Sú to vari najintenzívnejšie bolesti. Niekedy sa zmierňujú po silnom tlaku, nie však na spúšťaciu zónu. Neurol. vyšetrenie býva negat. Pri symptomatickej forme sa zisťuje hypersenzitivita tváre. Niekedy je neprítomný korneálny reflex. Keď sa zistí senzorický deficit, je lézia príslušného nervu pp. príčinou neuralgie. V priebehu bolestí vzniká kontrakcia mimického svalstva, potom vegetatívne prejavy, ako je začervenanie kože a zvýšená sekrécia žliaz. Dfdg.: bolesti zubov (2. a 3. vetva), migréna, postherpetická neuralgia (1. vetva), temporálna arteritída, nádor, ischémia, zápal, u mladých osôb sclerosis multiplex, epilepsia.

Th. – je medikamentózna, fyz. a chir. Z liekov sa podávali lieky, kt. majú zasiahnuť predpokladaný patogenetický mechanizmus. Podáva sa vitamín B_{12} vo vysokých dávkacvh (1000 mg), hydantoináty (Sodanton®) a fenotiazíny (Chlorpromazin®), ale aj iné antiepileptiká karbamazepín (Biston®, Misoline®, Tegretol®) 3-krát 400 mg (cave: pokles TK, poškodenie kostnej drene, pečene, obličiek). Ďalej sa podávajú vazoaktívne prípravky (Complamin®, Xanidil®), antidepresíva, neuroleptiká a baklofén. V refraktérnych prípadoch sa aplikujú infúzie trimekaínu (Mesocain®) s $MgSO_4$, glycerolové inj.

Z fyz. procedúr sa aplikuje akonitínová, prokaínová a vápniková ionoforéza, jednoduchá galvanizácia. Solux a diatermiu pacienti neznášajú. Skúša sa aj ultrazvuk.

K chir. metódam patrí: **1.** perinukleárna infiltrácia výstupu n. V mezokaínom (má len krátko-dobý účinok); **2.** alkoholizácia nervu al. exhairéza (účinok trvá dlhšie, ale tiež len prechodne); **3.** retroganglionová radikotómia (preťatie senzitívneho koreňa za ggl. Gasseri – retrogasserská neurotómia; má za následok nepríjemnú anestéziu, neuroparalytickú keratitídu až s oslepnutím pálčivé bolesti v anestetickej oblasti tváre – anaesthesia dolorosa, príp. poškodenie motorických nervov, traumatizáciu temporálneho laloka s psychickými poruchami a v 20 – 30 % prípadov recidívy); **4.** Sjöquistrova traktotómia (preťatie tractus spinalis n. V; vhodnejšia je Kuncova modifikácia traktotómia len postihnutej vetvy v lokálnej anestézii); **5.** termokoagulácia koreňa n. V al. ggl. Gasseri (umožňuje selektívnu analgéziu elektrokoaguláciou cez foramen ovale bez otvorenia lebky); **6.** juxtapontínna radikotómia podľa Dandyho (preťatie senzitívneho koreňa v zadnej jame po jeho výstupe z ponsu).

Symptomatická forma býva pri obojstrannom postihnutí n. III s neurol. výpadom v jeho 1. vetve. Jej príčinou môže byť lézia CNS al. úraz tváre.

Sek. neuralgia n. trigeminu následkom lézie CNS sú zriedkavou formou n. (asi 2 % z celkového počtu tic douloureux), kt. sa vyskytuje pri sclerosis multiplex a nádoroch vo fossa posterior, napr. pri

meningeóme Meckelovej dutiny, ďalej pri epidermoidnej cyste, zriedkavejšie pri cievnych malformáciách (a-v malformácie al. tortuozita a. basilaris) cerebelopontínneho uhla. Bolesť je lokalizovaná v inervačnej oblasti jednej al. viacerých vetiev n. trigeminu. Dostavuje sa náhle, v opakovaných záchvatoch, je bodavá, obyčajne intenzívna. Niekedy sa pridružujú senzorické zmeny (hypestézia) strata korneálneho reflexu. Dfdg. treba odlíšiť ,,esenciálnu" n. trigeminu.

Sek. n. n. trigeminu následkom úrazu tváre charakterizuje chron. pulzujúca al. pálčivá bolesť s paroxyzmami exacerbácií v perifernej inervačnej oblasti trigeminu (maxilofaciálna oblasť). Býva následkom neurómov, deaferentácie a hypersenzitivity. Vyskytuje sa asi v 5 – 10 % zlomenín tvárových kostí, rekonštrukčných ortognatických výkonoch a asi v 1 – 2 % extrakcií zraneného zuba. Býva bifázická s ostrými záchvatmi a tupou, pulzujúcou al. pálčivou zákl. bolesťou. Môže zhoršovať mastifikáciu a reč.

Objektívne sa zisťujú bolestivé uzlíky nad periférnymi nervami a neurotrofické zmeny. Obyčajne progreduje a po 6 mes. sa stáva stálou, kým sa neodstráni mikrochirurgicky, reanastomózou štepom, transkutánnou elektrickou stimuláciou a antikonvulzívnou farmakoterapiou.

Dfdg. – **1.** postherpetická n.; **2.** odontalgia; **3.** svalovokostrové bolesti. K tvárovým n. sa zaraďujú aj zriedkavé formy reflexnej sympatikovej dystrofie, tzv. tvárové sympatalgie. Patrí sem Hortonov sy., Huntova n. a Sluderova n.

VI. Nervus abducens – odťahujúci nerv, otáčavý nerv, VI. hlavový nerv, tenký párový motorický nerv, kt. vychádza z ponsu na jeho rozhraní s predĺženou miechy z jadra, uloženého na dne štvrtej komory. Preráža dura mater v polovici výšky klivu, ide v laterálnej čiare sinus cavernosus a ďalej cez fissura orbitalis superior (spolu s n. III, n. IV a 1. vetvou n. V) do očnice, kde inervuje m. rectus bulbi lateralis, kt. funkciou je pohyb očného bulbu smerom navonok, temporálne (obr. N4D).

N. VI je čisto *motorický nerv*, kt. jadro je vo Varolom moste. Má pomerne dlhý priebeh v leb-kovej dutine, preto býva často postihutý pri intrakraniálnych procesoch.

Lézia n. VI sa prejaví: **1.** poruchou pohyblivosti bulbu navonok; **2.** konvergentným strabizmom; **3.** diplopiou, pričom sa neprekrývajú obrazy predmetov, kt. sú od seba vzdialené tým viac, čím väčšia je divergencia očí. Príčinou býva tlak v oblasti ponsu, nádory a trombózy sinus cavernosus (vo fissura orbitalis superior al. otogénneho pôvodu). Paralysis n. abducentis bývala jednou z najčastejších nervových obŕn pri akút. otitíde s mediastinitídou, pri otitis med. chron., cholesteatóme, extradurálnom a subdurálnom abscese mozgu a mozočka. Je príznakom propagácie zápalového al. nádorového procesu endokránia, t. j. postihnutia bázy mozgu (Gradenigov sy., Garcinov sy.). Zisťuje sa pri pontocerebelárnych nádoroch a nádoroch zadnej mozočkovej jamy, pri retroorbitálnych nádoroch (sy. hornej orbitálnej fisúry), trombóze sinus cavernosus, sy. intrakraniálnej hypertenzie, ischémii mozgového kmeňa, niekt. polyneuropatiách (diabetická, difterická), zlomeninách lebky, sclerosis multiplex, myasthenia gravis pseudoparalytica, dystrophia musculorum progressiva. Pri otitis media je absolútnou indikáciou na trepanáciu hlávkového výbežku, aj keď nie sú zjavné ostatné príznaky mastoiditídy.

VII. Nervus intermediofacialis – skladá sa z 2 častí: **1.** →*nervus facialis* – čisto motorického nervu; **2.** →*nervus intermedius* – zmiešaného nervu, kt. má senzitívne, senzorické a parasympatikové vlákna.

Motorické jadro n. VII je uložené v pons Varoli. Vystupuje pri prednom okraji mosta spolu s n. intermedius a n. VIII. Prechádza cez meatus acusticus internus a na jeho dne do canalis facialis Fallopii, kt. prebieha pyramídou okolo stredoušnej dutiny; vystupuje cez foramen stylomastoideum a rozvetvuje sa pod glandula stylomastoideum a rozvetvuje sa pod glandula parotis (pes anserinus) na koncové vetvy (10 – 12), kt. inervujú mimické svalstvo. Rozoznáva sa horná a dolná vetva.

Horná vetva inervuje najmä m. frontalis (sťahuje čelo), m. corrugator supercilii (sťahuje obočie), m. orbicularis oculi (zaviera mihalnice). Dolná vetva inervuje m. orbicularis oris, svalstvo líca a brady.

Pri prechode cez canalis facialis odstupujú z n. VII tieto vetvy: **1.** *n. petrosus major* (obsahuje parasympatikové vlákna, kt. pochádzajú z malého jadra n. VII; vlákna sa hneď na začiatku canalis facialis oddeľujú a idú do ggl. pterygopalatinum a cestou n. V do glandula lacrimalis; sú to sekretorické vlákna pre slznú žľazu); **2.** *n. stapedius* (motorická vetvička pre m. stapedius, pri jeho obrne vzniká hyperakúzia); **3.** *chorda tympani* (obsahuje chuťové vlákna z predných 2/3 jazyka a sekretorické vlákna pre glandula sublingualis a glandula submandibularis; chuťové vlákna majú svoj pôvod v bunkách ggl. geniculi n. facialis, od kt. sa v dolnej časti canalis facialis oddeľujú a idú ako chorda tympani do n. lingualis – vetva n. mandibu-laris, a s ním sa dostávajú do sliznice predných 2/3 jazyka; centrálne výbežky vstupujú do mozgu ako n. intermedius Wrisbergi a končia sa v ncl. tr. salivatorius pontis a idú cestou cez chorda tympani. Senzitívne vlákna n. intermedius inervujú malú oblasť, tzv. Ramsayovu-Huntovu zónu (bubienok, časť vonkajšieho zvukovodu a ušnicu).

Klin. sy. lézie n. VII charakterizuje obrna mimického svalstva (prozopoplégia). Rozoznáva sa periférna a centrálne lézia.

Periférna lézia n. VII vzniká poškodením jadra n. VII v pons Varoli al. samého nervu od jeho výstupu z mosta po periférne rozvetvenie. Ide teda o nukleárnu, resp. infranukleárnu léziu n. VII. Prejavuje sa obrnou mimického svalstva celej polovice tváre, t. j. rovnakým postihnutím hornej i dolnej vetvy. V pokoji je čelo vyhladené, obočie poklesnuté, očná štrbina širšia (prevaha m. levator palpebrae superior a lagoftalmus), nazolabiálna brázde vyhladená, kútik ústny ochabnutý a poklesnutý. Pri inervácii sa čelo nevraští, nezavrú sa mihalnice (bulbus sa súčasne stáča nahor – Bellov príznak, ústny kútik sa nepohybuje. Prítomné sú príznaky periférnej obrny, najmä znížený nazopalpebrálny reflex, atrofia svalov, fibrilácie a fascikulácie, zmeny elekt. dráždivosti a zmeny EMG. Podľa lokalizácie sa k týmto príznakom pripája ageuzia predných 2/3 jazyka (ak je lézia nad odstupom chorda tympani), hyperakúzia (zosilnené, nepríjemné vnímanie zvukov, najmä hlbokých tónov, ak je lézia nad odstupom n. stapedius) a porucha sekrécie sĺz (ak je lézia nad odstupom n. petrosus superficialis major).

Podľa etiológie môže byť periférna obrna sek. a esenciálna. Sek. obrna vzniká pri stredoušných zápaloch s uzurou steny canalis facialis (otogénna obrna), kompresii nádorom (neurinoma n. acustici, nádory pontocerebelárneho uhla), fraktúre lebkovej spodiny, vaskulárnych léziách, arachnoiditíde v pontocerebelárnom uhle, polyradiculoneuritis Guillain-Barré a syfilise. Esenciálna obrna vzniká pomerne často ako samostatná choroba, a to náhle, obyčajne v noci, po prechladnutí, v prievane (tzv. reumatická obrna, paresis ,,e frigore“). Trvá obyčajne 1 až 2 týžd. a hojí sa niekedy bez liečenia; inokedy trvá niekoľko mesiacov, výnimočne sa nevylieči.

Typom periférnej obrny je aj *nukleárna obrna* – pri lézii v oblasti jadra (krvácanie, malácia, zápal, nádor). Súčasne býva postihnuté aj jadro n. VI a kortikospinálna dráha, preto možno zistiť aj príznaky n. abducens a kontralaterálnu hemiplégiu (hemiplegia alternans media Millard-Gubler).

Postihnutie n. VII sa môže prejaviť aj iritačnými príznakmi. Vzniká spazmus mimického svalstva, kt. sa môže vyskytnúť samostatne al. po prekonanej lézii n. VII.

Esenciálny hemispazmus (Brissaudov-Meigeov) sa vyskytuje paroxyzmálne a je pp. refektorického pôvodu. V paroxyzme je typická paradoxná synergia: súčasné zovretie mihalníc a zvraštenie čela, t. j. opačná kontrakcia. Medzi záchvatmi je pacient bez ťažkostí. Ojedinele sa vyskytuje i obojstranný kŕč tvárového svalstva (paraspasmus faciei).

Centrálna paréza n. VII vzniká následkom porušenia supranukleárnej dráhy, t. j. časti tr. corticobulbaris, kt. ide z motorickej oblasti mozgovej kôry (gyrus praecentralis anterior) k jadru n. facialis. Táto dráha sa kríži, pričom do dolnej časti jadra (pred dolnú vetvu) idú len vlákna skrížené,

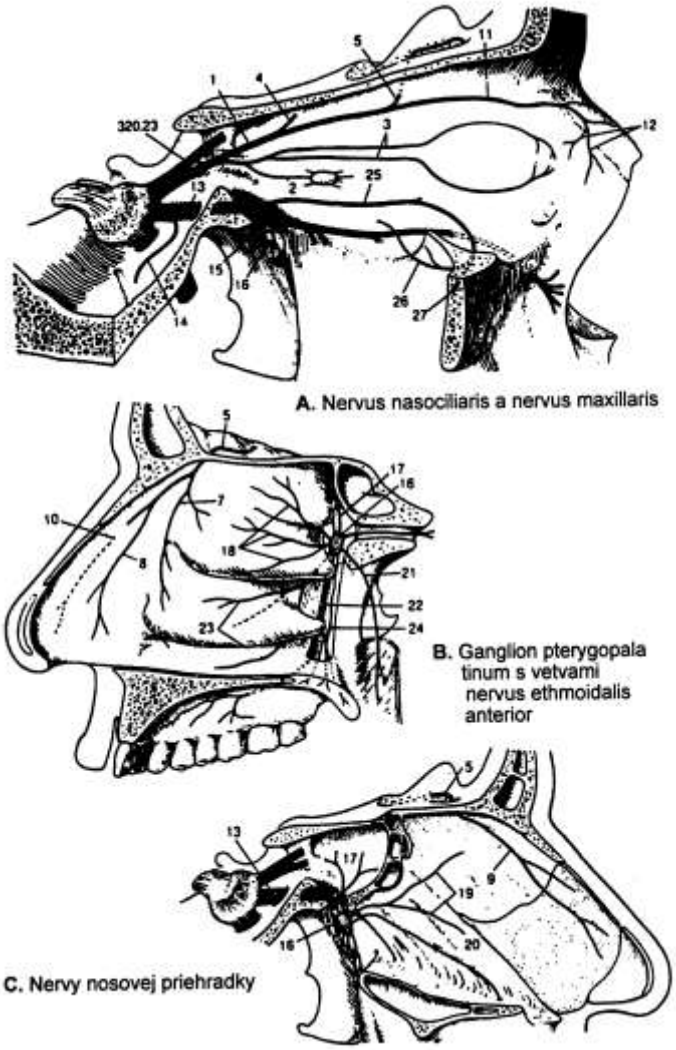

horná časť jadra (pre hornú vetvu) dostáva okrem skrížených aj neskrížené vlákna z homolaterálnej hemisféry. Porušenie supranukleárnej dráhy sa preto prejaví poruchou funkcie dolnej vetvy (poruchou pohyblivosti ústneho kútika) na kontralaterálnej strane. Príčinou býva lézia (krvácanie, malácia, nádor) kortikospinálnej dráhy, preto býva súčasne i hemiplégia na tej istej strane (t. j. kontralaterálne k ložisku) centrálneho typu.

Pri iritácii v oblasti motorickej kôry vznikajú kŕče mimického svalstva. Sú zriedka izolované, najčastejšie postihujú polovicu tela (Jacksonova motorická epilepsia) al. celé telo (epilepsia).

Obr. N2. Hlavové nervy. II. **1** – ***n. nasociliaris*** (nejmediálnejšia vetva n. ophthalmicus; leží najprv pod m. rectus superior, potom medzi m. obliquus superior a m. rectus medialis; A); **2** – r. communicans cum ganglio ciliari (senzitívne vlákna z oka, kt. prechádzajú bez prerušenia ciliárnym gangliom; A); **3** – nn. ciliares longi (dve dlhé jemné vetvy vedúce jednak sympatikové vlákna pre m dilator pupillae, ako aj aferenentné vlákna z iris, corpus ciliare a z rohovky; A); **4** – n. ethmoidalis posterior (tenký nerv iodúci do foramen ethmoidale posterius a tade do sinus sphenoidalis a zadných čuchových mechúrikov; A); **5** – n. ethmoidalis anterior (prechádza cez foramen ethmoidale anterius do lebkovej dutiny, kde leží extradurálne; odtiaľ ide cez lamina cribrosa do nosovej dutiny; A, B, C); **7** – rr. nasales interni (vetvy pre nosovú sliznicu pred konchami a pre prednú časť septa; B); **8** – rr. nasales laterales (vetvy pre prednú časť vonkajšej steny nosovej dutiny; B); **9** – rr. nasales mediales (vetvy pre prednú časť nosovej priehradky; C); **10** – r. nasalis externus (vetva pre kožu hrotu a krídla nosa; prechádza do sulcus ethmoidalis nosovej kosti; B); **11** – n. intratrochlearis (ide pod kladkou m. obliquus superior smerom k vnútornému očnému kútiku a inervuje slzový vak, caruncula lacrimalis a priľahlé časti kože; A); **12** – rr. palpebrales (vetvy pre vnútorné úseky horného a dolného očného kútika; A); **13** – n. maxillaris (druhá vetva senzitívnej časti n. trigeminus; ide cez foramen rotuindum do fossa pterygopalatina a ďalej cez fissura orbitalis inferior do orbity; A, C); **14** – r. meningeus (medius; vetva odstupujúca pred priechodom cez foramen rotundum pre tvrdú plenu v oblasti r. frontalis a. meningeae mediae; A); **15** – rr. ganglionici n. maxillaris (nn. pterygopalatini; obyvkle dve senzitívne vetvy prechádzajúce bez prerušenia cez ggl. pterygopalatinum z periostu očnice z vetiev n. maxillaris; s nimi idú z ganglia do n. mexillaris a jeho vetiev postganglionárne vlákna pre slznú žľazu a žazy a cievy ním inervovaných; A); **16** – ggl. pterygopalatinum (parasympatikové ganglión uložené vo fossa pterygopalatina pri foramen sphenopalatinum; postgangliové vlákna idú k slznej žľaze, k žľazám sliznice nosa a podnebia; A, B, C); má r. parasympathetica, r. sympathetica a r. sensoria; **17** – rr. orbitales (2 – 3 jemné vetvičky idúce cez fissúra orbitalis inferior do očnice a ďalej kosťou do zadných čuchových mechúrikov a k stene sinus sphenoidalis; B, C); **18** – rr. nasales posteriores superiores laterales (asi 10 jemných vetviev idúcich cez foramen sphenopalatinum k hornej a strednej mušli a k sliznici zadných čuchových mechúrikov; C); **19** – rr. nasales posteriores superiores mediales (2 – 3 vetvý idúce cez foramen sphenopalatinum k sliznici hornej časti nosovej priehradky; C); **20** – n. nasopalatinus (n. incisivus; ide medzi periostom a sliznicou nosovej priehradky, potom cez canalis incisivus

k predným partiám sliznice hornej časti nosovej priehradky;, C); **21** – n. pharyngeus (jemná vetva pre sliznicu nosohltana; B); **22** – n. palatinus major (nerv vystupujúci po priebehu v canalis palatinus major cez foramen palatinum majus do sliznice tvrdého podnebia, kde inervuje aj žľazy; B); **23** – rr. nasales posteriores inferiores (vetvy pre stredný a dolný priechod nosa a dolnú mušľu; B); **24** – nn. palatini minores (nervy prebiehajúce v rovnomenných kanálikoch; vystupujú vo foramina palatina minora a inervujú mäkké podnebie; B); **25** – n. zygomaticus (nerv, kt. sa oddeľuje vo fossa pterygopalatina; ide cez fissura orbitalis inferior k zadnej stene očnice a utvára anastomózu s n. lacrimalis; A); **26** – r. zygomaticotemporalis (vetva vystupujúca rovnomenným otvorom ku koži spánkovej oblasti; A); **27** – r. zygomaticofacialis (vetva vystupujúca rovnomenným otvorom ku koži nad lícovou kosťou; A)

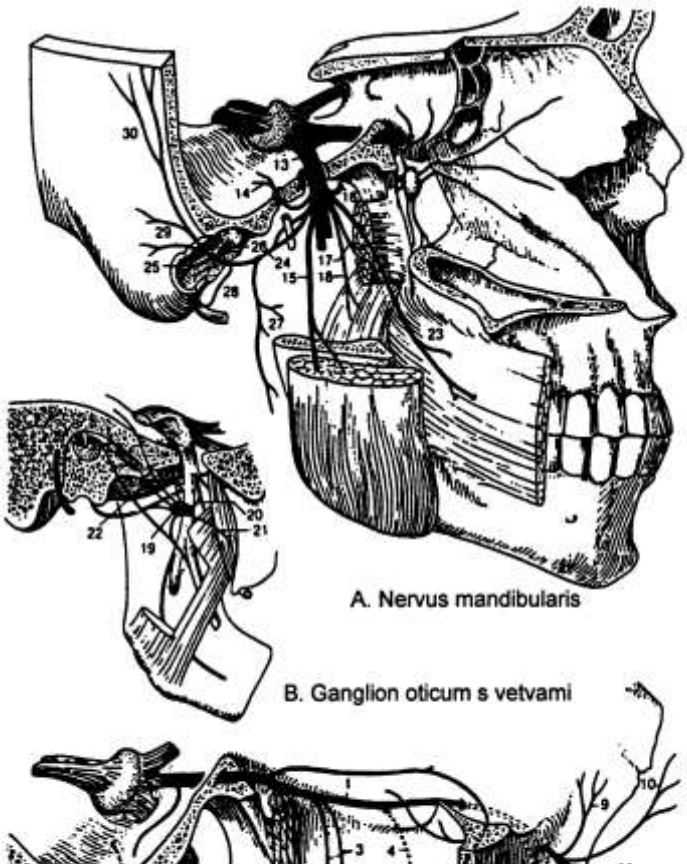

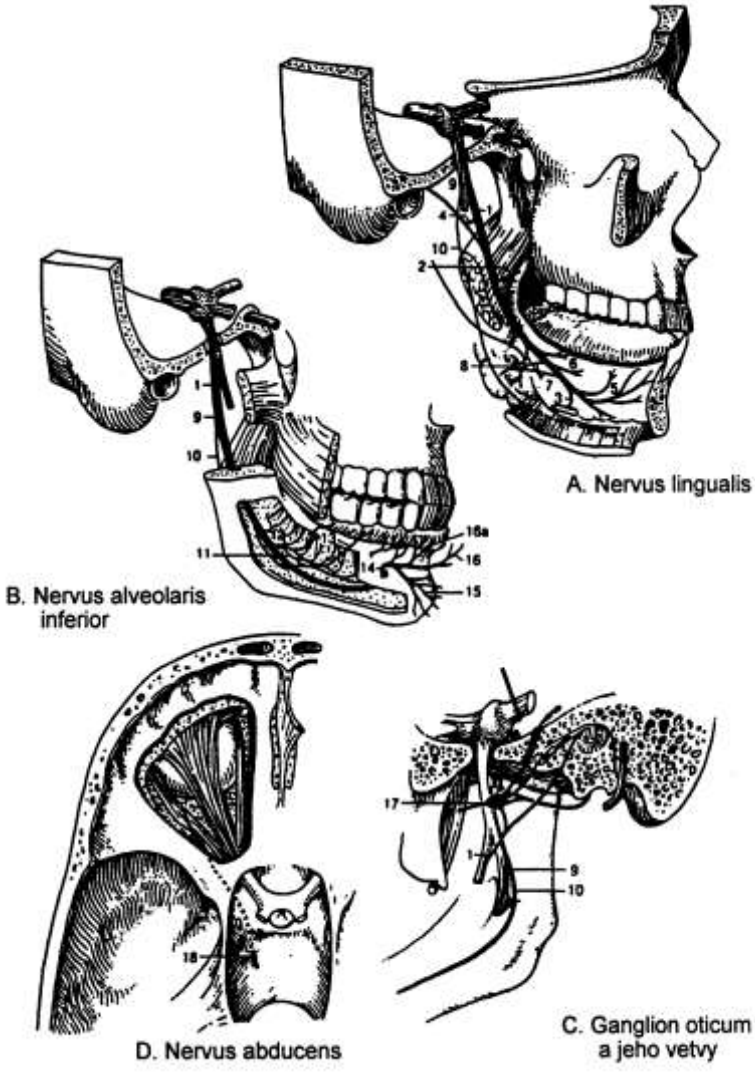

Obr. N3. Hlavové nervy. III. 1 – n. infraorbitalis (C); **3** – *rr. alveolares superiores posteriores* (C); **4** – *r. alveolaris superior medius* (C); 5 – *rr. alveolares superiores anteriores* (C); **6** – *plexus dentalis superior* (C); **7** – *rr. dentales superiores* (C); **8** – *rr. gingivales superiores* (C); **9** – *rr. palpebrales inferiores* (C); **10** – *rr. nasales externi* (C); **11** – *rr. nasales interni* (C); **12** – *rr. labiales superiores* (C); **13** – *n. mandibularis* (A); **14** – *r. meningeus* (n. spinosus, A); **15** – n. massetericus (A); **16** – nn. temporales profundi (A); **17** – *n. pterygoideus lateralis* (A); **18** – *n. pterygoideus medialis* (A); **19** – *ggl. oticum* (B); **20** – r. *communicans* (cum n. pterygoideo mediali, B); **21** – *n. m. tensoris veli palatini* (B); **22** – *n. m. tensoris tympani* (B); **23** – *n. buccalis* (A); **24** – *n. auriculotemporalis* (A); **25** – *n. meatus acustici externi* (A); **26** – *rr. membranae tympani* (A); **27** – rr. parotidei (A); **28** – *rr. communicantes* (cum n. faciali, A); **29** – *nn. auriculares*

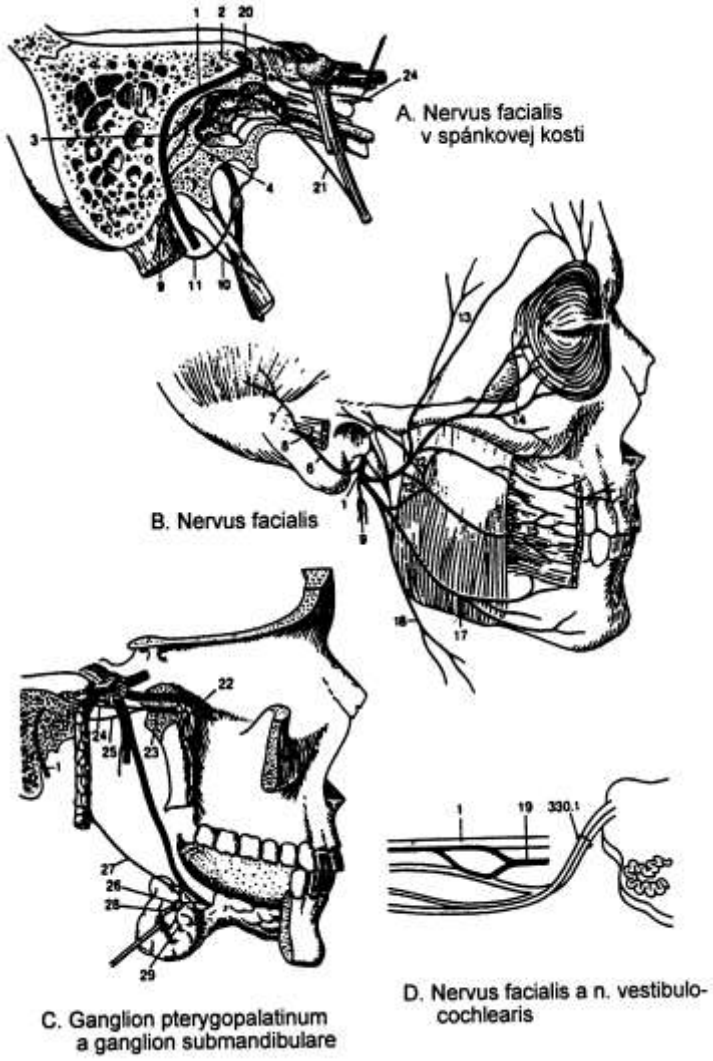

anteriores (A); **30** – *rr. temporales superficiales* (A)

Obr. N4. Hlavové nervy. IV. 1 – n. lingualis A, B, C); **2** – rr. isthmici faucium (rr. fauciales, A); **3** – rr. communicantes (cum n. hypoglosso, A); **4** – rr. communicantes (cum chorda tympani, A); **5** – n. sublingualis (A); **6** – rr. linguales (A); **7** – rr. ganglionares (A); **8** – ggl. submandibulare (A); **9** – n. alveolaris inferior (A, B, C); **10** – n. mylohyoideus (A, B, C); **11** – plexus dentalis inferior (B); **12** – rr. dentales inferiores (B); **13** – rr. gingivales inferiores (B); **14** – n. mentalis (B); **15** – rr. mentales (B); **16** – rr. labiales (B); **16a** – rr. gingivales (B); **17** – ggl. oticum (C); **18** – n. abducens (D)

Obr. N5. Hlavové nervy. V. **1** – ***n. facialis*** (A, B, C, D); **2** – *geniculum n. facialis* (A); **3** – *n. stapedius* (A); **4** – *r. communicans* (*cum plexu tympanico*, A); **5** – *r. communicans* (*cum n. vago*, A); **6** – *n. auricularis posterior* (B); **7** – *r. occipitalis* (B); **8** – r. auricularis (B); **9** – *r. digastricus*(A, B); **10** – *r. stylohyoideus* (A); **11** – *r. communicans* (*cum n. glossopharyngeo*, A); **12** – *plexus intraparotideus* (B); **13** – *rr. temporales* (B); **14** – *rr. zygomatici* (B); **15** – *rr. buccales* (B); **16** – *r. lingualis* (B); **17** – *r. marginalis mandibularis* (B); **18** – *r. colli* (cervicalis, B); **19** – *n. intermedius* (D); **20** – *ggl. geniculi* (A); **21** – *chorda tympani* (A); **22** – *ggl. pterygopalatinum* (C); **23** – n. canalis pterygoidei (radix facialis, C); **24** – n. petrosus major (C); **25** – *n. petrosus profundus* (C); 26 – ggl. submandibulare (C); **27** – *r. sympatheticus* (*ad ggl. submandibulare*, C); **28** – *rr. glandulares* (C); **29** – *ggl. sublinguale* (C); **330.1** – *n. vestibulocochlearis* (VIII. hlavový nerv, rovnovážny a sluchový nerv, predsieňovoslimákový, sluchovorovnovážny nerv, ide z orgánu rovnováhy a sluchu z vnútorného uicha cez meatus acusticus internus a do mozgového kmeňa vstupuje pri dolnom okraji ponsu)

VIII. Nervus statoacusticus – statoakustický, polohovosluchový nerv, skladá sa z 2 nervov, a to n. cochlearis a n. vestibularis.

Nervus cochlearis – radix cochlearis n. vestibulocochlearis, dolná a dorzálna sluchová zložka n. vestibulocochlearis. Ide zo sluchového orgánu uloženého v slimáku vnútorného ucha (obr. N6A). Špirálovito upravený pruh gangliových buniek pozdĺž bázy lamina spiralis ossea pri ose slimáka tvorí ggl. cochleare (ggl. spirale cochleae). Je to sluchový nerv, kt. vedie vzruchy z receptorov uložených v sluchovom (Cortiho) orgáne. Jeho neurity vystupujú spolu s n. vestibularis cez porus acusticus internus, kde sa k nim pripája n. VII, a vstupujú do predĺženej miechy v pontocerebelárnom uhle. Končia sa v kochleárnych jadrách. Druhý neurón prebieha z väčšej časti skrížene v lemniscus lateralis v mozgovom kmeni a končí sa v colliculus inferior corporis quadrigemini a v corpus geniculatum mediale. Tretí neurón prebieha cez capsula interna a končí sa v Heschlovom gyrus temporalis transversus.

Nervus vestibularis – n. vestibuli, radix vestibularis, predsieňový nerv, horná a ventrálna rovnovážna zložka n. vestibulocochlearis. Ide o maculae staticae a cristae ampullares po ncl.

vestibulares. Ggl. vestibulare je uložené na dne meatus acusticus internus. Pozostáva z bipolárnych buniek. Spojku s n. cochlearis tvorí r. communicans cochlearis. Z hornej časti ggl. vestibulare (pars superior) je inervovaný predný a vonkajší polokruhovitý kanálik, utrikulus a predná časť sakula. Vetva z macula utriculi sa nazýva n. utricularis. Vetva z crista ampullaris vonkajšieho polkruhovitého kanálika je n. ampullaris lateralis. Dolná časť vestibulárneho ganglia (pars inferior) inervuje zadný polkruhovitý kanálik a časť sakula. Vetva z crista ampullaris zadného polkruhovitého kanálika je n. ampullaris posterior, vetva z macula sacculi n. saccularis.

N. vestibularis je nervom rovnováhy. Jeho receptory sú uložené vo vútornom uchu. Vedie vzruchy, kt. sa týkajú polohy hlavy a jej zmien z proprioceptorov uložených v sacculus, utriculus a v canales semicirculares. Adekvátnym podnetom pre jeho receptory je pohyb endolymfy vyvolaný uhlovým zrýchlením pri pohyboch a zmenách polohy hlavy, ako aj ťah a tlak statolitovej membrány na cílie zmyslových buniek, kt. vzniká pri zmene polohy hlavy al. pri priamočiarom pohybe hlavý s lineárnym zrýchlením.

N. vestibularis prechádza spolu s n. cochlearis cez meatus a porus acusticus internus, cez pontocerebelárny uhol sa dostáva do mozgu a končí sa v pons Varoli v 4 vestibulárnych jadrách; *→vestibulárny aparát; →neurinoma n. acustici.*

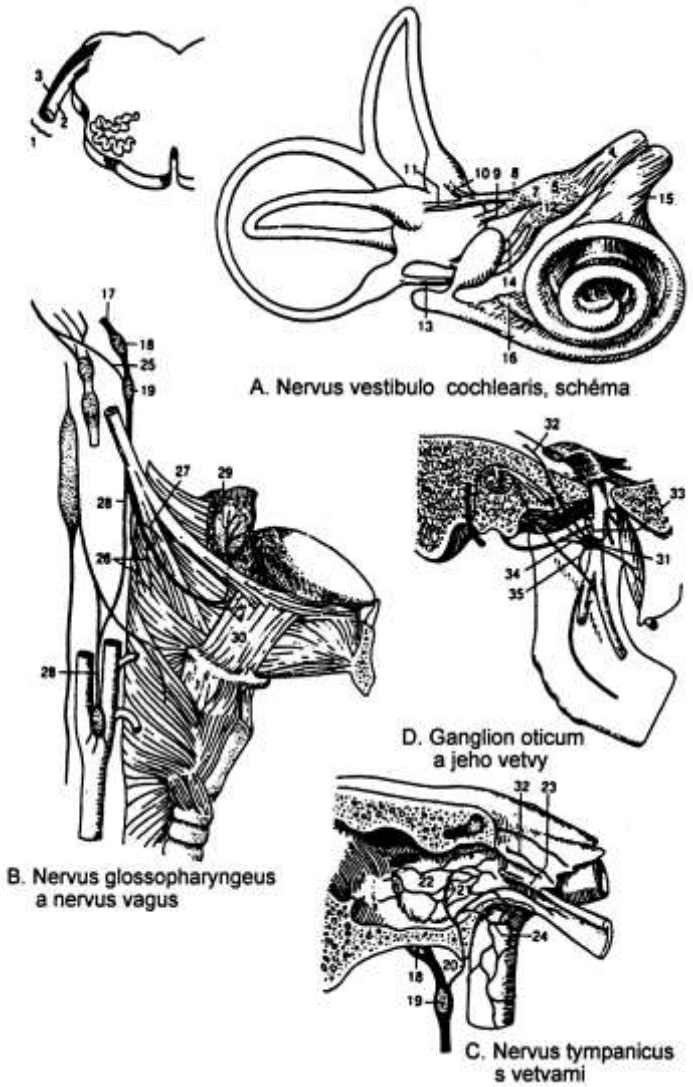

Obr. N6. Hlavové nervy. VI. **1 – *n. vestibulocochlearis*** (vestibulocochlearis (VIII. hlavový nerv, rovnovážny a sluchový nerv, predsieňovoslimákový, sluchovorovnovážny nerv, ide z orgánu rovnováhy a sluchu z vnútorného uicha cez meatus acusticus internus a do mozgového kmeňa vstupuje pri dolnom okraji ponsu; A); **2** – *n. (radix) vestibularis* (horná a ventrálne rovnovážna zložka; A); **3** – n. (radix) cochlearis (dolná a dorzálna, sluchová zložka; A); **4** – *n. vestibularis* (rovnovážna súčasť VIII. Jlavového nervu, od maculae staticae a cristae ampullares až po nuclei vestibulares; A); **5** – *ggl. vestibulare* (ganglion vestibulárneho nervu zložené z bipolárnych buniek, uloženmé v dne meatus acusticus internus; A); **6** – *r. communicans cochlearis* (spojka s n. cochlearis; A); **7** – *pars superior ggl. vestibularis* (horná časť vestibulárneho ganglia, odkiaľ je inervovaný predný a vonkajší polkruhovitý kanálik, utriculus a predná časť sakula; A); **8** – *n. utriculoampularis* (horná vetva vestibulárneho nervu, n. octavus, s vláknamki z macula utriculi a z cristae ampullares horného a vonkajšieho polkruhovitého kanálika; A); **9** – *n. utricularis* (vetva z macula utriculi; A); **10** – *n. ampullaris anterior* (vetva z crista ampullaris predného polkruhovitého kanálika; A); **11** – *n. ampullaris lateralis* (vetva z crista ampullaris vonkajšieho polkruhovitého kanálika; A); **12** – *pars inferior ggl. vestibularis* (dolná časť

vestibulárneho ganglia, inervujúca zadný polkruhovitý kanálik a časť sakula; A); **13** – *n. ampullaris posterior* (vetva z crista ampullaris zadného polkruhovitého kanálika; A); **14** – *n. saccularis* (vetva z macula sacculi; A); **15** – *n. cochlearis* (sluchová súčasť vestibulokochleárneho nervu, kt. prebieha zo sluchového orgánu uloženého v slimáku vnútorného ucha; A); **16** – *ggl. cochleare* (ggl. spirale cochleae, špirálovite upravený pás gangliových buniek pozdĺž lamina spiralis ossea pri ose slimáka; A); **17 – *n. glossopharyngeus*** (jazykohltanový nerv, IX. hlavový nerv, nerv 3. žiabrového oblúka; vystupuje z mozgového kmeňa v sulcus posterolateralis za olivou, prachádza cez foramen jugulare a zostupuje šikmo za m. stylopharyngeus; vedie motorické vlákna pre zvierače hltana a m. stylopharyngeus, senzitívne vlákna pre sliznicu hltana, tonzily a pre zadnú tretinu jazyka, tiež chuťové vákna, a parasympatikové vlákna cestou n. tympanicus a n. petrosus minor do ganglion oticum, B); **18** – *ggl. superius* (ggl. intracraniale; horné menšie ganglión vo foramen jugulare pre aferentné vlákna, B, C); **19** – *ggl. inferius* (ggl. extracraniale; dolné väčšie ganglión tesne pod foramen jugulare pre aferentné vlákna, B, C); **20** – *n. tympanicus* (prvá vetva n. IX.; oddeľuje sa z ggl. inferius a medzi foramen jugulare a canalis caroticus vstupuje v canaliculus tympanicus do stredoušnej dutiny; C); **21** – *intumescentia tympanica* (ggl. tympanicum;nepravidelne roztrúsené gangliové bunky v priebehu n. tympanicus; C); **22** – *plexus tympanicus* (spleť pod sliznicou stredného ucha na promontoriu, z vetiev n. tympanicus, plexus caroticus internus a r. communicans nervi facialis cum plexo tympanico; C); **23** – *r. tubarius* (vetva pre tuba auditiva; C); **24** – *nn. caroticotympanici* (vlákna, kt. privádzajú sympatikovú zložku z plexus caroticus internus do plexus tympanicus; C); **25** – *r. communicans* (cum r. auriculari n. vagi; vetvička z ggl. inferius n. IX. do r. auricularis n. vagi; B) ; **26** – *rr. pharyngeales* (3 – 4 vetvy idúce do plexus pharyngeus; B); **27** – *rr. m. stylopharyngei* (vetva pre m. stylopharyngeus; B); **28** – *r. sinus carotici* (vetva pre sinus caroticus a glomus caroticum; má spojky s truncus sympathicus a s n. vagus; B); **29** – *rr. tonsillares* (vetvy pre sliznicu podnebnje mandle a okolie; B); **30** – *rr. linguales* (chuťové vlákna za zadnou tretinou jazyka vrátane hradených papíl, kt. sú súčasne inervované cestou n. lingualis vláknami z chorda tympani; B); **31** – *ggl. oticum* (parasympatikové ganglión pod foramen ovale, na mediálnej strane n. mandibularis; prívodné pregangliové vlákna dostáva z n. glossopharyngeus cestou n. petrosus minor a vysiela sekrečné vlákna najmä do prinušnice; D); **32** – *n. petrosus minor* (nerv s pregangliovými parasympatikovými vláknami z n. IX.; vystupuje z plexus tympanicus na prednú plochu skalne kosti a opúšťa strednú lebkovú jamu cez fissura sphenopetrosa; vlákna sú interpolované v ggl. oticum; D); **33** – *r. communicans* (*cum r. meningeo*; spojovacia vetvička do r. meningeus nervi mandibularis; D); **34** – *r. communicans* (*cum n. auriculotemporali*; anastomóza do n. auriculotemporalis, kt. vedie postgangliové vlákna pre priušnicu), D); **35** – *r. communicans* (*cum chorda tympani*; senzitívna spojka do chorda tyýmpani; D)

IX. Nervus glossopharyngeus – n. glossopharyngicus, jazykovohltanový nerv, IX. hlavový nerv, nerv 3. žiabrového oblúka. Vystupuje 4 – 5 koreňovými snopcami z predlženej miechy v sulcus osterolateralis laterálne od olivy, prechádza cez foramen jugulare a zostupuje šikmo za m. stylopharyngeus.

Vedie motorické vlákna pre zvierače hltanu a m. stylopharyngeus, senzitívne vlákna pre sliznicu hltana, tonzily a pre zadnú tretinu jazyka (aj chuťové vlákna) a parasympatikové vlákna cestou n. tympanicus a n. petrosus minor do ggl. oticum uložené mediálne od n. mandibularis pod foramen ovale (obr. N6B). Horné menšie ganglión vo foramen jugulare pre aferentné vlákna je *ggl. superius* (intracraniale), dolné väčšie tesne pred foramen jugulare pre aferentné vlákna *ggl. inferius* (extracraniale)(obr. N6B C).

Prvá vetva n. IX, kt. sa oddeľuje v ggl. inferius a medzi foramen jugulare a canalis caroticus, vstupuje v canaliculus tympanicus do stredoušnej dutiny je n. tympanicus. Nepravidelné roztrúsené gangliové bunky v priebehu n. tympanicus tvoria *intumescentia tympanica* (ggl. tympanicum). Spleť pod sliznicou stredného ucha na promontoriu, z vetiev n. tympanicus, plexus caroticus internus a r. communicans n. facialis cum plexu tympanico je *plexus tympa-nicus*. Vetva pre tuba auditiva je *r. tubarius* (tubalis), vlákna, kt. privádzajú sympatikovú zložku z plexus caroticus internus do plexus tympanicus, sú *nn. caroticotympanici*; vetvička z ggl. inferius n. IX do r. auricularis n. vagi je *r. communicans* (cum r. auriculari n. vagi)(obr. N6C). Tri až štyri vetvy, kt. idú do plexus pharyngeus, sú *rr. pharyngeales*

(pheryngei), vetva pre m. stylopharyngeus *r. m. stymopharyngei*, vetva pre sinus caroticus a glomus caroticum *r. sinus carotici*; má spojky s truncus sympathicus a n. vagus.Vetvy pre sliznicu podnebnej mandle a okolie sú *rr. tonsillares*, chuťové vlákna zo zadnej tretiny jazyka vrátane z ohrade-ných papíl (papillae circumvallatae), kt. sú súčasne inervované cestou n. lingualis vláknami z chorda tympani, sú *rr. linguales*.

N. IX je zmiešaný motorický, senzitívny, senzorický a vegetatívny (parasympatikový) nerv.

Motorické vlákna sa začínajú v predĺženej mieche spolu s motorickými vláknami n. X. Iner-vuje spolu s n. X a n. XI svalstva hltana. Preto izolované postihnutie n. IX sa klin. neprejaví, je kompenzované motoricky n. X a n. XI.

Senzitívne vlákna prichádzajú z periférie a končia sa v medulla oblongata. Inervujú mäkké podnebie, epifarynx, tonxily, zadnú tretinu jazyka a stredné ucho. Vedú vzruchy od receptorov bolesti, tlaku, teploty i hlbokej citlivosti. *Senzorické* vlákna prichádzajú z periférie; sú to chuťové vlákna. Senzitívne bunky týchto vláken sú uložené v ggl. extracraniale i intracraniale a ich centrálny výbežok sa končí pri ncl. terminalis alae cinereae a ncl. tractus solitarii.

Vegetatívne (parasympatikové) vlákna obsahujú sekretorické vlákna, kt. inervujú glandula parotis. Z najväčšej časti sa začínajú pri ncl. originis salivatorius medullae oblongatae (ncl. originis dorsalis n. IX).

N. XI opúšťa lebkovú dutinu spolu s n. X a n. XI cez foramen jugulare.

Lézia motorických vláken by mala vyvolať dysfágiu, klin. sa však prakticky neprejaví, pretože ju kompenzuje inervácia n. X a vnútornej vetvy n. XI, a to obojstranne.

Iritáciou motorických vláken al. buniek vzniká kŕč hltacieho svalstva (*faryngizmus*). Vysky-tuje sa napr. pri besnote al. ako neurotický príznak.

Lézia senzitívnych vláken zapríčiňuje hypestéziu až anestéziu v príslušnej inervačnej oblasti. Ďalším prejavom tejto lézie je zníženie al. vyhasnutie dávivého reflexu na strane lézie. N. IX zabezpečuje totiž centripetálnu časť reflexného oblúka pre dávivý reflex.

Iritácia senzitívnych vláken zapríčiňuje neuralgiu, prudké paroxyzmálne bolesti v oblasti krčných tonzíl s vystreľovaním od ucha.

Postihnutie *senzorických vláken* vyvoláva hypoageúziu až ageúziu (porucha chuti) v zadnej tretine jazyka.

Porucha sekretorickej funkcie n. IX sa klin. prejavuje málo, pretože sekrécia slín je kompen-zovaná ďašími slinnými žľazami (gl. sublingualis a gl. submandibularis, kt. sú inervované z n. intermedius):

Neuralgia n. IX – je veľmi zriedkavá; jej incidencia v USA je napr. 0,5/105/r. Charakterizujú ju náhle vznikajúce, intenzívne, tepavé, bolesti lokalizované v inervačnej oblasti n. glosso-pharyngicus (báza jazyka, tonzily, hypofarynx); môžu vystreľovať do ucha (ušný variant), do mäkkého podnebia al. do krku (cervikálny variant), niekedy do šije a hornej končatiny. Intenzita bolestí kolíše, záchvaty bolestí sú prerušované dlhšími asymptomatickými perió-dami. Niekedy sa k záchvatom pridružujú synkopy, arytmie, asystólia al. bradykardia.

Príčina n. je neznáma. Predpokladá sa účasť cievnej splete naliehajúcej na korene, osifikácia lig. stylohyoideum a zväčšený proc. styloides. Môže ju vyvolať prehltnutie al. vypitie stude-nej al. kyslej tekutiny. Epizódy bolestí môžu vznikať aj spontánne niekoľkokrát/d, trvajú týžd., mes. a ustupujú spontánne. Obyčajne recidivujú. Spúšťací bod je v oblasti mandlí. Dfdg.: neuralgia mandibulárnej vetvy n. trigeminus. Th. spočíva v preťatí kmeňa n. IX a čias-točne n. X intrakraniálne al. extrakraniálne. Táto procedúra sa však spája so stratou všetkých funkcií n. IX, kým pri selektívnej traktotómii n. IX sa vyradí len vnímanie bolesti a tepla.

X. Nervus vagus – blúdivý nerv, (nerv 4. a 5. žiabrového oblúka). Vystupuje spolu s n. IX v sulcus posterolateralis z mozgového kmeňa a vychádza z lebky cez foramen jugulare; jeho inervačná oblasť siaha až do hrudníkovej a brušnej dutiny. Menšie horné senzitívne ganglión n. vagus (ggl. superius) je uložené vo foramen jugulare je ggl. superius, väčšie dolné (ggl. inferius) má vretenovitý tvar. Spätná vetva z ggl. superius pre tvrdú plenu zadnej lebkovej jamy v oblasti sinus transversus a sinus occipitalis je r. meningeus. R. auricularis je vetvička z ggl. superius vstupuje do canaliculus mastoideus, vystupuje vo fissura tympanomastoidea a inervuje zadnú plochu ušnice a zadnú dolnú stenu vonkajšieho zvukovodu. Spojka z r. auricularis do n. glossopharyngeus je r. communicans (cum n. glossopharyngeo). R. pharyn-gealis je vetva deliaca sa do plexus pharyngealis. Rr. cardiaci cervicales superiores sú vetvy pre hlbšiu časť plexus cardiacus, kt. odstupujú v rôznej výške na krku, niekedy značne vysoko. Z ggl. inferius odstupuje a zostupuje mediálne od a. carotis interna k hrtanu →*n. laryngealis superior.* Vetva vracajúca sa na krk, vpravo pod a. subclavia, vľavo pod oblúkom aorty je →*n. laryngealis recurrens.* Vetvy pre srdce odstupujú vo výške apertura thoracis superior. Vetvy pre bronchy, cievy a popľúcnicu vychádzajú zo splete na prednej a zadnej strane pľúcneho hílu (plexus pulmonalis). Pleuxs oesophagealis (oesophageus) je spleť okolo pažeráka z obidvoch nn. vagi; kraniálne sa zúčastňuje aj ľavý n. laryngeus recurres. Truncus vagalis anterior je predná slabšia nervová spleť na pažeráku s vláknami z obidvoch nn. vagi, kt. vychádza z plexus oesophageus. Truncus vagalis posterior je zadná hrubšia nervová spleť na pažeráku s vláknami z obidvoch nn. vagi, kt. vychádza z plexus oesophageus. Rr. gastrici anteriores sú vetvy z truncus vagalis anterior na prednú plochu žalúdka, rr. gastrici posteriores vetvy z truncus vagalis posterior na zadnú plochu žalúdka, rr. hepatici pre porta hepatis, rr. coeliaci pre plexus coeliacus, rr. renales pre plexus renalis (obr. N7A).

N. X inervuje *motoricky* spolu s n. XI mäkké podnebie, uvulu, hltan a hrtan. Samostatne inervuje pažerák, žalúdok, tenké a hrubé črevo až po flexura lienalis, ďalej prostredníctvom n. laryngeus superior a n. laryngeus recurrens všetký svaly hlasiviek, trachey a bronchov.

Senzitívne vlákna inervujú hltana, pažerák a ďalšiu časť GIT, priedušnicu, priedušky, pľúca dura mater zadnej lebkovej jamy a zadnú časť vonkajšieho zvukovodu.

Vegetatívne vlákna majú časť motorickú a sekretorickú. Motorická časť inervuje hladké svaly veľkých ciev. Má depresorický vplyv. Podráždenie motorickej časti n. X zapríčiňuje zníženie TK a bradykardiu. Týmito vláknami n. vagus tlmivo pôsobí na srdce. Sekretorická časť iner-vuje žľazy GIT a dýchacích ciest. Jadrá n. X tvoria reflexné centrum pre vracanie. Spolu s pa-rasympatikovými vláknami n. III, n. VII a n. IX tvorí n. vagus hlavnú časť kraniálneho parasympatika.

Do vágovej oblasti patrí dávivý a okulokardiálny reflex.

Postihnutie n. X sa prejaví iritačnými a zánikovými príznakmi. *Iritáciou* motorických buniek al. vláken n. X vznikajú spazmy (ezofagospazmus, laryngospazmus, pylorospazmus, kardio-spazmus, gastrické krízy atď.). Iritáciou senzitívnych buniek al. vláken vznikajú cefalalgie, vracanie a singultus. Iritáciou parasympatikových vláken vzniká bradykardia a pokles TK.

Pri nukleárnej a infranukleárnej *lézii* n. X vzniká obrna mäkkého podnebia s poklesom podnebného oblúka v pokoji nedvíha vôbec al. málo (obyčajne je postihnutá aj vnútorná vetva n. XI); ďalej vzniká hyporeflexia až areflexia dávivého reflexu na postihnutej strane; dysfágia, rinolália, dysfonia až atónia z poruchy inervácie hlasiviek.

Spazmy v inervačnej oblasti n. X bývajú pri paroxyzme epilepsie, tetánii, tabes dorsalis, hystérii, iritácii sliznice hrtana cudzím telesom ap.

Léziou vegetatívnych vláken n. X vzniká tachykardia z funkčnej prevahy sympatika, spomalenie až zastavenie dýchania, ale len pri obojstrannej lézii. Pri jednostrannej lézii je nevybaviteľný okulokardiálny reflex na strane lézie. Supranukleárna lézia n. X patrí do sy. pseudobulbárnej obrny.

XI. Nervus accessorius – vedľajší (prídavný) nerv, XI. hlavový nerv. Jeho jadro tvorí časť ncl. ambiguus spolu s n. X a IX, ako aj bunky 1. – 5., niekedy 6. a 7. cervikálneho segmentu miechy. Neurity týchto buniek sa spoja do 2 koreňov a po spojení utvoria kmeň n. XI., kt. vstupuje do lebkovej dutiny cez foramen occipitale magnum a opäť ju opúšťajú cez foramen jugulare spolu s n. IX a X. Vlákna z ncl. ambiguus, kt. opúšťajú n. XI, vo formanen jugulare a vstupujú do n. vagus sú rr. craniales (pars vagalis), vlákna, kt. vychádzajú z buniek v oblasti bázy predného miechového stĺpca v segmentoch C1–6, sú rr. spinales (pars spinalis). Idú nahor v subarachnoidovom priestore chrbtice do lebky, kde sa prechodne spájajú s radices craniales. Kmeň nervu po spojení obidvoch koreňov sa nazýva truncus n. accessorii. R. internus je zväzok spojených radices craniales, kt. vstupujú do n. vagus, r. externus sú spojené radices spinales pre m. sternocleidomastoideus a m. trapezius. Rr. musculares sú svalové vetvy pre m. sternocleidomastoideus a m. trapezius (obr. N7B).

N. accessorius je čisto *motorický nerv*. Po výstupe z lebky sa delí na vonkajšiu a vnútornú vetvu. Vnútorná vetva inervuje spolu s n. X mäkké podnebie, hltan, hrtan, vonkajšia vetva inervuje m. sternocleidomastoideus, m. trapezius (strednú a dolnú časť). Hornú časť tohto svalu inervuje 3. a 4. cervikálny nerv.

Postihnutie n. XI sa prejaví iritačnými a zánikovými príznakmi. *Iritácia* n. XI sa pozoruje najmä v oblasti vonkajšej vetvy, následkom čoho vzniká spazmus. Môže ísť o torticollis (otočenie hlavy na zdravú stranu pri kontrakcii m. sternoocleidomastoideus druhej strany). Torticollis môže vzniknúť aj pri lézii n. XI, keď m. sternocleidomastoideus inervovaný neporušeným druhostranným n. XI funkčne prevažuje nad ochrnutým nervom a rotuje hlavu na chorú stranu. Iritáciou n. XI môže vzniknúť spasmus mutans (salamový krč, pokyvovanie hlavou), spasmus nicticans (záporné otáčanie hlavou na obidve strany), caput obstipum (hlava je následkom kontrakcie m. trapezius sklonená dozadu a na chorú stranu).

Lézia vnútornej vetvy n. XI (má spoločnú inervačnú oblasť s motorickou časťou n. X) sa prejaví podobne (Avellisov sy.). Lézia vonkajšej vetvy n. XI sa prejaví obrnou a atrofiou m. sternocleidomastoideus a časti m. trapezius. Pacient nedokonale a s malou silou rotuje hlavu na zdravú stranu (na protiľahlú), m. sternocleidomastoideus je menej výrazný ako pri podob-nom pohybe na opačnú stranu. Plece na postihnutej strane je nižšie následkom obrny m. trapezius a chorý ho menej dvíha, rameno nevie zdvihnúť nad horizontálu. Je naznačená odstávajúca lopatka (scapula alata).

Úplná lézia n. XI je zriedkavá, častejšie sa vyskytuje lézia vnútornej al. vonkajšej vetvy. Všetky jednostranné lézie n. XI (a n. X) sú vždy periférne (lézia jadra al. nervu). Len vonkajšia vetva n. XI pre m. sternocleidomastoideus a m. trapezius má inerváciu len z jednej, kontralaterálnej hemisféry, preto môže byť postihnutá aj pri centrálnych obrnách. Príčiny sú rozličné: ohraničená ischémia, sclerosis multiplex, syringomyélia a i.

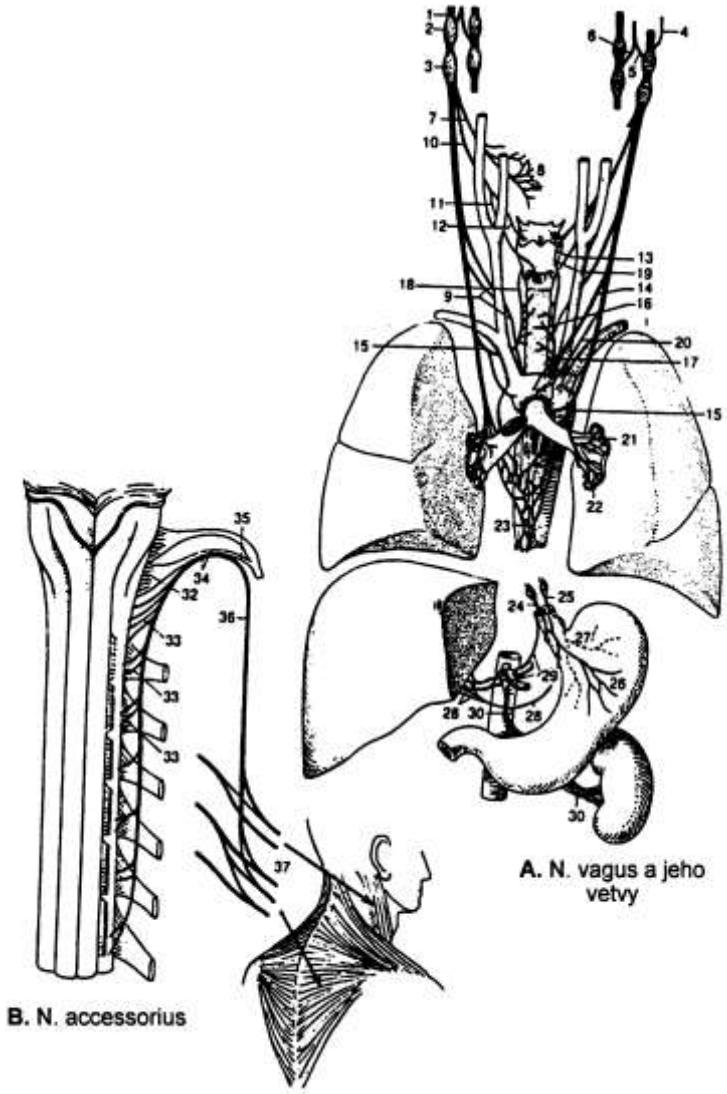

Obr. N7. N. vagus (N. X) a **n. *accessorius*** (n. XI). **1. – *n. vagus*; 2** – *ggl. superius* (A); **3** – *ggl. inferius* (A); **4** – *r. meningeus* (A); **5** – *r. auricularis*; **6** – *r. communicans* (cum n. glosso-pharyngeo); **7** – *r. pharyngealis* (A); **8** – *plexus pharyngealis* (A); **9** – *rr. cardiaci cervicales superiores* (A); **10** – *n. laryngealis superior* (A); **11** – *r. externus* (A); **12** – *r. internus* (A); **13** – *r. communicans* (cum n. laryngeali reccurente, A); **14** – *rr. cardiaci cervicales inferiores* (A); **15** – *n. laryngealis recurrens* (A); **16** – *rr. tracheales* (A); **17** – *rr. oesophageales* (A); **17a** – *rr. pharyngeales*; **18** – *n. laryngealis inferior* (A); **19** – *r. communicans* (cum r. laryngeo interno, A); **20** – *rr. cardiaci thoracici* (A); **21** – *rr. bronchiales* (A); **22** – *plexus pulmonalis* (A); **23** – *plexus oesophagealis* (A); **24** – *truncus vagalis anterior* (A); **25** – *truncus vagalis posterior* (zadná hrubšia nervová spleť na pažeráku s vláknami obidvoch nn. vagi, kt. vychádza z plexus oesophageus, A); **26** – *rr. gastrici anteriores* (vetvy z truncus vagalis anterior na prednú plochu žalúdka, A); **27** – rr. gastrici posteriores (A); ***28*** – *rr. hepatici* (A); **29** – *rr. coeliaci* (A); **30** – *rr. renales* (A); **31** – n. accessorius (B); **32** – *rr. craniales* (pars vagalis, B); **33** – *rr. spinales* (pas spinalis, B); **34** – *truncus n. accessorii* (B); **35** – *r. internus* (B); ***36*** – *r. externus* (B); **37** – *rr. musculares* (B)

XII. Nervus hypoglossus – podjazykový nerv, XII. hlavový nerv. Je to motorický nerv, inervuje svalstvo jednej polovice jazyka. Jeho jadro leží na dne IV. komory na dolnom okraji predlženej miechy pod trigonum hypoglossi. N. XII. vystupuje z mozgového kmeňa početný-mi vláknami medzi pyramídou a olivou; ide cez canalis n. hypoglossi a ďalej oblúkom (arcus n. hypoglossi) dopredu medzi v. jugularis interna a a. carotis interna a nad zadným okrajom spodiny ústnej dutiny do jazyka (obr. N8B).

Postihnutie n. XII sa prejavuje iritačnými a zánikovými príznakmi. Pri jednostrannej iritácii n. XII vzniká *hemiglosospazmus*, pri obojstrannej iritácii *glosospazmus*.

Jednostranná nukleárna al. infranuklárna lézia n. XII. zapríčiňuje *hemiglosoplégiu* (parézu) obrnu svalstva jazyka na postihnutej strane. V pokoji sa jazyk vychyľuje na zdravú stranu, čo je podmienené tonickou prevahou svalstva zdravej strany – pretláča jazyk na chorú stranu. Okrem toho sú prítomné svalové atrofie na postihnutej strane a fibrilárne zášklby, a to najčastejšie pri nukleárnych léziách.

Pri obojstrannej lézii n. XII vzniká obrna svalstva jazyka na obidvoch stranách (*glosoplégia*). Jednostranná periférna obrna svalstva jazyka spolu s kontralaterálnou hemiparézou tvoria Jacksonov sy. II (*hemiplegia alternans inferior*). Pri jednostrannej supranuklárnej lézii (postihnutie kortikobulbárnych dráh) vzniká mierna výchylka pri vyplazení jazyka na chorú stranu, ale hybnosť jazyka nebýva porušená. Jedine obojstranná supranukleárna lézia zapríči-ňuje poruchy hybnosti

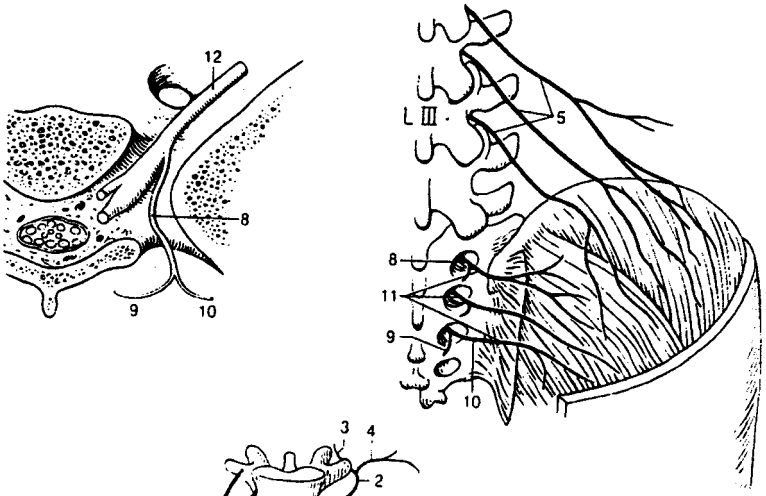

jazyka a je súčasťou pseudobulbárnej obrny. Pri supranuklárnych léziách nie sú však prítomné atrofie a fibrilárne zášklby.

Príčiny lézie n. XII sú rôzne, ako je ischémia, nádory v oblasti predĺženej miechy a mostovo-mozočkového kúta, syringobulbia, úrazy. Obojstranná periférna obrna sa pozoruje pri bulbár-nej paralýze a amyotrofickej laterálnej skleróze.

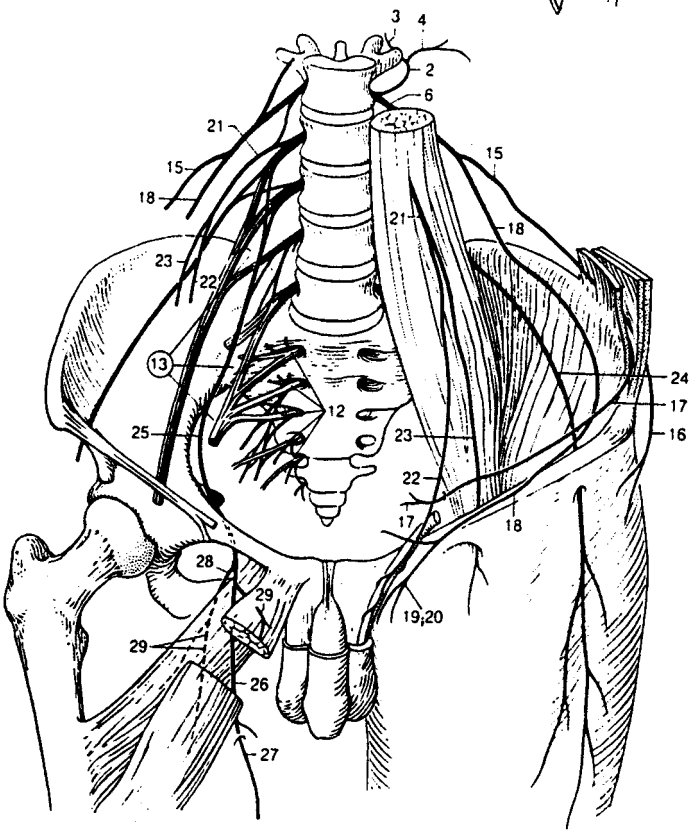

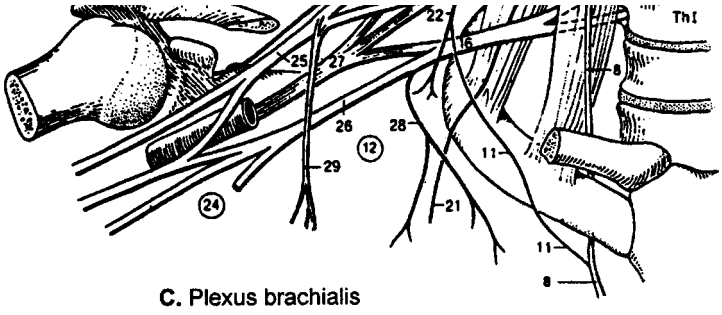

C. Plexus brachialis

Obr. N8. Nervy hlavy a krku. 1 – **n. hypoglossus** (B); 2 – *rr. linguales* (B); 3 – nervi spinales A, C); 4 – *fila radicularia* (A); 5 – *r. anterior* (motoria, A); 6 – *r. posterior* (sensoria, A); 7 – *ggl. spinale* (sensorium, A); 8 – *truncus n. spinalis* (A, C); 9 – r. anterior (A); 10 – r. posterior (A); 11 – rr. communicantes (A); 11a – r. griseus (A); 11b – r. albus (A); 12 – r. meningeus (A); 13 – cauda equina (A); 14 – nn. cervicales (B); 15 – rr. posteriores (A); 16 – r. medialis (A); 17 – r. lateralis (A); 18 – n. suboccipitalis (D); 19 – n. occipitalis major (D); 20 – n. occipitalis tertius (D); 21 – rr. anteriores (A); 22 – plexus cervicalis; 23 – ansa cervicalis (B); 24 – r. anterior (B); 25 – *r. posterior* (B); 26 – *r. thyrohyoideus* (B); 27 – n. occipitalis minor (D); 28 – n. auricularis magnus (D); 29 – ; 30 – r. anterior (D)

Obr. N9. Nervy krku a plexus brachialis. 1 – *n. transversus coll* (nerv vystupujúci za stredom m. sternocleidomastoideus v „punctum nervosum“; prichádza z C III a ide pod platyzmou dopredu ku koži; Horná vetva obsahuje motorické vlákna z r. colli n. facialis pre platyzmu; B); 2 – *rr. superiores* (vetvy vystupujúce do regio suprahyoidea; B); 3 – *rr. inferiores* (vetvyz zostupujúce do regio infrahyoidea; B); **4** – *nn. supraclaviculares*

(kožné vetvy z C III a C IV; vyžarujú vejárovite do pleca a infraklavikulárnej oblasti; B); **5** – *nn. supraclaviculares mediales* (idú cez mediálnu retinu klavikuly a inervujú kožu krku a hrudníka až po angulus sterni a sternoklavikulárny kĺb; B); **6** – *nn. supraclaviculares intermedii* (idú pod platyzmou cez strednú tretinu klavikuly a inervujú kožu až po 4. rebro; B); **7** – *nn. supraclaviculares laterales* (*posteriores*) (zadná skupina supraklavikulárnych nervov, pre kožu v oblasti akromia, m. deltoideus a pre akromioklavikulárny kĺb; B); **8** – n. phrenicus (vystupuje z C IV s vedľajšími vláknami z C III a z C V, zbieha po m. scalenus anterior, ide pred pľúcnym hílom po perikarde k bránici a čiastočne ďalej do peritonea; A, C); **9** – *r. pericardiacus* (jemná vetva na prednú plochu osrdcovníka; A); **10** – *rr. phrenicoabdominales* (vetvy idúce k peritoneu, vpravo vo foramen v. cavae, vľavo bránicou pri ľavom okraji srdcas; inervujú peritoneum až po žlčník a pankreas; A); **11** – *nn. phrenici accessorii* (časté prídavné vlákna do n. phrenicus z C V a z C VI, kt. idú cestou n. subclavius; A, C); **12** – *plexus brachialis* (ramenná spleť, tvorená prednými vetvami z C V – TH_1, odkiaľ je inervovaná väčšina pletenca a vlastná voľná končatina; vystupuje medzi m. scalenus anterior a medius a siaha až po hlavicu humeru; C); **14** – *truncus superior* (horný prim. zväzok ramennej splete; vzniká spojením rr. anteriores C V a C VI, obvykle laterálne od fissura scalenorum; C); **15** – *truncus medius* (stredný prim. zväzok ramennej splete; vzniká z C VII; C); **16** – *truncus inferior* (dolný prim. zväzok ramennej splete; vzniká spojením rr. anteriores C VIII a TH I ešte vo fissura scalenorum; leží za a. subclavia; predné vetvy – divisiones anteriores – inervujú flexory, kým zadné vetvy – divisiones posteriores – extenzory; C); **19** – *pars supraclavicularis* (proximálnejší úsek ramennej splete, kt. siaha od chrbtice k hornému okraju kvalikuly; C); **20** – *n. dorsalis scapulae* (vystupuje navonok od foramen intervertebrale z C V, preráža m. scalenus medius a ide po m. levator scapulae a obidva mm. rhomboidei, kt. všetky inervuje; C); **21** – *n. thoracicus longus* (vzniká z 5. – 7. krčného vernu, preráža m. scalenus medius a ide potom po m. serratus anterior, kt. inervuje; C); **22** – *n. subclavius* (tenký nerv z truncus superior s vláknami z C IV – VI pre m. subclavius; väčšinou vydáva vetvu do n. phrenicus; C); **23** – *n. suprascapularis* (vzniká z C V a C VI, ide nad plexus brachialis k incisura scapulae, pod lig. transversum scapulae superius a tade do m. supraspinatus a infraspinatus; C); **24** – *pars infraclavicularis* (distálny úsek ramennej splete; začína sa pri hornom okraji klavikuly a končí rozdelením sek. zväzkov, fascikulov, na jednotlivé nervy; C); **25** – *fasciculus lateralis* (vonkajší, radiálny, sek. zväzok; vzniká navonok od a. axillaris spojením predných vetiev truncus superior a truncus medius, teda z vetiev C V – VII; C); **26** – *fasciculus medialis* (vnútorný, ulnárny sek. zväzok, tvorený prednou vetvou truncus inferior, teda vláknami z C CIII a Th I; C); **27** – *fasciculus posterior* (zadný, dorzálnyu, sek. zväzok; vzniká za a. axillaris spojením zadných vetiev všetkých troch prim. zväzkov, teda vláknami C V –Th I; C); **28** – *n. pectoralis medialis* (mediálny nerv pre m. pectoralis major et minor, s vláknami z fasciculus medialis, teda z C VIII a TH I; C); **29** – *n. pectoralis lateralis* (laterálny nerv pre mm. pectoralis major et minor s vláknami z C V –- VII; C)

Prehľad periférnych nervov

N. acusticus – sluchový nerv.

N. alveolaris inferior – dolný lôžkový nerv, najsilnejšia vetva n. mandibularis so senzitívnou a motorickou zložkou; vstupuje asi 1 cm za n. ligualis cez foramen mandibulae do canalis mandibulae (obr. N4 A B C). Motorický nerv pre rovnomenný sval a predné bruško m. digastricus je n. mylohyoideus, nervová spleť v canalis mylohyoidues plexus dentalis inferior, z kt. vychádzajú rr. dentales inferiores (vetvy pre zuby sánky), rr. gingivales inferiores (vetvy pre ďasno na bukálnej strane zubov sánky s výnimkou 1. moláru)(obr. N4B).

N. ampullaris anterior – vetva n. vestibulocochlearis z crista ampullaris predného polkruho-vitého kanálika (obr. N6A).

N. ampullaris lateralis – vetva n. vestibulocochlearis z crista ampullaris vonkajšieho polkru-hovitého kanálika (obr. N6A).

N. ampullaris posterior – vetva n. vestibulocochlearis z crista ampullaris zadného polkruho-vitého kanálika (obr. N6A).

Nn. anales – syn. nn. rectales, vetvy z plexus pudendalis k vonkajšiemu zvieraču konečníka a koži v jeho okolí.

Nn. anococcygei – väčší počet jemných vetvičiek z plexus coccygeus; prerážajú lig. anococ-cygeum a inervujú priľahlú oblasť kože (obr. N14C)

Nn. auriculares anteriores – ušnicové nervy, vetvy n. mandibulares pre prednú stranu ušnice (obr. N3A).

N. auricularis magnus – senzitívna vetva, kt. vystupuje z →*plexus cervicalis,* vynára sa spod m. sternocleidomastoideus asi v strede jeho zadného okraja, dostáva sa tak na vonkajšiu plochu, po kt. vystupuje zvislo nahor smerom k ušnici; je pritom pokrytý m. platysma. Vo výške angulus mandibulae sa delí na r. posterior, zadnú vetvu pre kožu zadnej plochy ušnice a priľahlú oblasť v regio mastoidea a na r. anterior, prednú vetvu inervujúcu prednú plochu ušnice v regio parotideomasseterica, regio retromandibularis a časť konkávnej plochy ušnice až po uhol sánky (obr. N8D).

N. auricularis posterior – vetva n. facialis, odstupuje pod foramen processus mastoideus a vonkajším zvukovodom. Inervuje zadné svaly ušnice a venter occipitalis m. occipitofrontalis (obr. *N5B).*

N. auriculotemporalis – senzitívna vetva n. mandibularis, kt. vychádza z ggl. oticum a obko-lesuje svojím rozštepom a. meningea media; vysiela vetvičku k čeľustnému kĺbu a ide pred ušnicou, medzi ňou a a. temporalis superficialis nahor ku koži spánkovej oblasti (obr. N3A). Dve malé vetvy pre kožu vonkajšieho zvukovodu idú v n. meatus acistici externi, rr. membranae tympani sú jemné vetvičky pre bubienok, rr. parotidei pre priušnú žľazu, rr. communicantes (cum n. faciali) spojky s n. facialis; vedú parasympatikové vlákna z ggl. otticum cestou n. facialis do glandula parotidea. Nn. auriculares anteriores sú vetvičky pre prednú plochu ušnice, rr. temporales superficiales pre kožu spánkovej oblasti pred ušnicou a za ňou (obr. N3A).

N. axillaris – pazuchový nerv, vetva fasciculus dorsalis ($C_{5–6}$, príp. aj C_7). Niekedy sa ráta k pars supraclavicularis plexus brachialis, ale svojou inervačnou oblasťou a topografiou patrí k pars infraclavicularis. Je pomerne krátky a hrubý, prebieha spoločne s. a. circumflexa humeri dorsalis cez foramen humerotricipitale seu quadruilaterum, kt. ohraničuje humerus, caput longum m. tricipitis, m. teres major a m. teres minor. Obtáča humerus vo výške collum chirurgicum humeri a pokrýva ho m. deltoideus. Vydáva tieto vetvy: **1.** rr. articulares (k puzdru plecového kĺbu); **2.** rr. musculares (pre m. deltoideus a m. teres minor); **3.** r. cutaneus brachii radialis (slabá vetva, kt. vystupuje medzi m. deltoideus a caput longum m. tricipitis do podkožia a inervuje kožu ramena nad m. deltoideus a kožu radiálnej strany ramena) (obr. N11D).

N. buccalis – lícový nerv, vetva n. mandibularis, senzitívna vetva, kt. vystupuje z ggl. oticum pre kožu a sliznicu tváre a bukálnu stranu ďasien v oblasti I. molára.

N. canalis pterygoidei (radix facialis) – nerv v rovnomennom kanáli v odstupe processus pterygoideus; vedie do ggl. pterygopalatinum parasympatikové vlákna (z n. facialis) a sym-patikové vlákna z plexus caroticus internus (obr. N5C).

N. cardiacus – srdcový nerv.

Nn. caroticotympanici – vlákna, kt. privádzajú sympatikovú zložku z plexus caroticus internus do plexus tympanicus (obr. N6C).

N. cerebralis – mozgový nerv.

Nn. cervicales – krčné nervy. Osem párov miechových nervov, kt. vystupujú z krčnej chrbtice medzi atlasom a os occipitale, medzistavcovými otvormi krčnej chrbtice. Označujú sa C1–8, pričom 8. cervikálny nerv vystupuje vo foramen intervertebrale medzi stavcom C7 a Th1. Zadné vetvy s vetvami pre šijové svaly a kožu šije a záhlavia sú rr. posteriores, vetva bližšie strednej čiary, kt. ide k svalstvu a koži r. medialis a čisto motorická vetva, kt. ide šikmo navonok do svalstva je r. lateralis (obr. N8B).

Rr. posteriores nervorum cervicalium – oddeľujú sa od rr. anteriores už vo foramen intervertebrale, stáčajú sa dozadu k laterálnemu okraju m. semispinalis cervicis, kde sa delia s výnimkou r. posterior primus na mediálnu a laterálnu vetvu.

• *Rr. laterales* sú čisto motorické, inervujú šijové svaly.

• *Rr. mediales* sú zmiešané, majú motorické vlákna (pre svaly) i senzitívne vlákna (inervujú kožu v šijovej, resp. záhlavnej oblasti).

R. posterior n. cervicalis primi seu n. suboccipitalis – je hrubší ako r. ventralis a obsahuje čisto motorické vlákna. Preráža medzi atlasom a os occipitale spod a. vertebralis v trojhrane tvorenom svalmi: m. rectus capitis posterior (dorsalis) major, m. obliquus capitis a m. obliquus capitis inferior (atlantis). Tu sa rozpadá na svoje vetvy a inervuje všetky subokcipitálne svaly (m. rectuscapitis posterior major et minor, m. obliquus capitis et m. obliquus capitis inferior). a čiastočne m. transversooccipitalis. Jedna hrubšia vetvička sa spája s r. posterior 2. krčného nervu.

R. posterior n. cervicalis secundi – je zmiešaný nerv, hrubší ako r. anterior a najhrubšia zadná vetva vôbec. Preráža membrana atlantoepistrophica posterior vzadu od articulus atlanto-epistropheus a dostáva sa k dolnému okraju m. obliquus atlantis, okolo kt. sa stáča nahor. V uhle medzi m. obliquus atlantis a epistrofeom sa dá ľahko vypreparovať; v týchto miestach prebieha navonok od nervu a. vertebralis a tvorí tu navonok konvexný oblúčik.

Pri ohybe okolo m. obliquus atlantis sa z neho oddeľuje tenká anastomóza k r. posterior tertius a svalové vetvy pre m. transversooccipitalis, m. longissimus capitis, m. splenius capitis a pre časť m. obliquus atlantis; zvyšná hrubšia vetva preráža m. transversoocipitalis, pod m. trapezius prebieha nahor až k jeho úponu, ktorým preniká 2 – 4 cm od strednej čiary a vstupuje do podkožia v záhlavnej oblasti. Táto vetva sa nazýva n. occipitalis major; rozpadá sa na kožné vetvy pre senzitívnu inerváciu kože záhlavnej oblasti a zasahuje až do zadnej časti temennej oblasti a laterálne do zadnej časti spánkovej oblasti.

R. posterior n. cervicalis tertii – tenší nerv, kt. privádza motorické vlákna pre m. splenius, m. longissimus capitis a m. transversooccipitalis. Jeho senzitívna vetva preráža m. transverso-occipitalis a m. trapezius v blízkosti strednej čiary, dostáva sa tak do podkožia a označuje sa ako n. occipitalis tertius. Inervuje senzitívne kožu v subokcipitálnej oblasti v úzkom pruhu okolo strednej čiary.

Rr. posteriores nervorum cervicalium IV. – VIII. – sú vcelku tenšie ako rr. anteriores, každý sa delí na mediálnu a laterálnu vetvu. Zabezpečujú motorickú inerváciu šijových svalov a senzitívnu inerváciu kože nad krčnou časťou m. trapezius.

Rr. anteriores nervorum cervicalium – predné vetvy všetkých krčných nervov sa spájajú do splete, do kt. prichádza aj časť vláken z 1. hrudného nervu. Vzniká tak plexus cervico-brachialis, kt. sa delí na 2 časti: →*plexus cervicalis* a →*plexus brachialis.*

Nn. ciliares breves – krátke nervy n. oculomotorius (~ 20), kt. vedú postgangliové parasympatikové a symaptikové vlákna; prerážajú skléru okolo n. opticus (obr. N1B).

Nn. ciliares longi – dve dlhé vlákna pre m. dilator pupillae, jednak aferentné vlákna z dú-hovky, corpus ciliare a rohovky (obr. N2A).

Neuralgia n. ciliaris (Charlinov sy.) vzniká najčastejšie pri zápalových procesoch v oblasti n. nasociliaris a ggl. ciliare. Prejavuje sa záchvatmi jednostrannej bodavej al. rezavej bolesti v koreni nosa, vo vnútornom očnom kútiku al. v oku, obyčajne vystreľuje do nosového krídla. Býva spojená s prekrvením spojovky so slzením, prekrvením nosovej sliznice a tváre. Výstup r. nasalis externus na rozhraní nosových kostičiek a chrupavky je bolestivý na tlak.

Anestézia n. ethmoidalis anterior v prednej časti nosovej dutiny (pred predným koncom strednej choany) zmierni al. odstráni bolesť. Ak lokálna th. zápalových zmien al. deviácie nosovej prepážky neprináša úľavu, pretína sa n. ethmoidalis anterior na mediálnej stene orbity.

N. clunium caudales – vetva n. cutaneus femoris dorsalis.

N. coccygeus – n. coccygicus, kostrčový nerv, posledný miechový nerv; vychádza spoločne s 5. sakrálnym nervom priamo z hiatus canalis sacralis medzi os sacrum a os coccygis a má spoijky so 4. a 5. sakrálnym nervom (obr. N14C).

N. communicans – spájajúci nerv.

Nn. craniales – n. encephalici, 12 párových hlavových (mozgových) nervov. S výnimkou n. IV. vystupujú na mozgovej báze a opúšťajú lebku otvormi v lebkovej báze (rozdiel proti miechovým nervom). Oblasť inervácie: hlava, krk (cestou n. vagus i orgány hrudníkovej a brušnej dutiny).

N. cutaneus – kožný nerv.

N. cutaneus antebrachii lateralis – koncová vetva n. musculocutaneus; preráža predlakťovú fasciu a inervuje kožu vonkajšej strany predlaktia (obr. N10A).

N. cutaneus antebrachii posterior (dorsalis) – vetva n. radialis, je hrubšia ako n. cutaneus brachii dorsalis, oddeľuje sa z n. radialis za jeho priebehu v sulcus n. radialis, preráža fasciu ramena medzi caput longum a radiale trojhlavého svalu al. až v brázde medzi m. triceps brachii a brachioradialis, zostupuje v podkoží medzi olecranon ulnae a epicondylus radialis humeri na dorzálnu stranu predlaktia a tam inervuje senzitívne kožu až do zápästnej oblasti s výnimkou radiálneho okraja (oblasť n. cutaneus antebrachii radialis z n. musculocutaneus) a taktiež väčšej časti ulnárneho okraja (oblasť n. cutaneus antebrachii ulnaris, jeho r. ulnaris) (obr. N11B).

N. cutaneus antebrachii ulnaris – dlhý a tenký nerv z fasciculus ulnaris (C_8–Th_1), spočiatku sprevádza v. axillaris, potom v. brachialis až k hiatus basilicus, ktorým sa dostáva na povrch ramennej fascie do podkožného väziva. Tu sa delí na 2 vetvy, r. volaris a r. ulnaris.

R. volaris – prebieha na ramene radiálne od v. basilica, dostáva sa do plica cubiti, ďalej distálne na prednú plochu ulnárnej polovice predlaktia a rozpadá sa na drobné kožné vetvy. Inervuje kožu na volárnej strane ulnárnej polovicd predlaktia s výnimklou časti distálnej tretiny, kt. spadá až do oblasti r. palmaris n. ulnaris.

R. ulnaris – je slabší, na ramene ulnárne od v. basilica sa stáča k ulnárnej hrane predlaktia a vysiela kožné vetvy k ulnárnej časti dorzálnej plochy predlaktia. Anastomozuje s r. dorsalis n. ulnaris a r. volaris n. cutanei antebrachii ulnaris.

N. cutaneus brachii lateralis superior – senzitívna vetva n. axillaris pre oblasť kože približne v rozsahu m. deltoideus (obr. N11D).

N. cutaneus brachii medialis – odstuypuje z fasciculus medialis (C8–Th1), asi uprostred ramena preráža fasciu a sprevádza a. basilica; inervuje kožu vnútornej strany distálnej časti ramena a vnútornej strany predlaktia. Vydáva r. anterior, kt. inervuje mediálnu časť palmárnej plochy predlaktia a r. posterior, kt. inervuje vnútornú stranu horných 2/3 dorzálnej plochy predlaktia (obr. N10A, B).

N. cutaneus brachii posterior (dorsalis) – vetva n. radialis, oddeľuje sa z neho už v axile, prebieha cez dlhú hlavu trojhlavého svalu k fascii, kt. preráža, dostáva sa do podkožia a inervuje kožu v rozsahu caput ulnare m. tricipitis brachii až do blízkosti lakťového kĺbu (obr. N11A).

N. cutaneus brachii ulnaris – najslabší nerv z fasciculus ulnaris (C8–Th1). Preráža už fascia axillaris al. začiatok fascia brachii, dostáva sa do podkožia a rozpadá sa na kožné vetvy pre kožu celej ulnárnej polovice ramena až k epicondylus ulnaris a olecranon ulnae. Nerv priberá ešte za priebehu v axile spojky, prichádzajúce k nemu z bnočnej steny hrudníka. Je to jeden, niekedy 2 nn.

intercostobrachiales, pochádzajúce z n. intercostalis II, príp. III. N. intercostobrachialis sa spája s n. cutaneus brachii ulnaris do silnejšieho nervu a privádza vlákna pre inerváciu kože podpažia. Zriedka sa nespája, pričom sa nn. intercostobrachiales rozpadajú priamo na kožné vetvy pre axilu.

N. cutaneus colli (C3) – senzitívna vetva, kt. vystupuje z →*plexus cervicalis* spolu s n. auricularis magnus (C3) na vonkajšiu plochu zdvíhača, po kt. prebieha horizontálne dopredu, pokrytý m. platysma. Na krku sa delí na väčší počet vetvičiek, z kt. kraniálne sa stáčajú ku koži v regio suprahyoidea. Jedna z týchto vetiev tu anastomozuje s r. colli n. facialis a tvorí ansa cervicalis superficialis. Kaudálne vetvy inervujú kožu v regio infrahyoidea.

N. cutaneus dorsalis pedis medialis (tibialis) – vetva n. peronaeus superficialis (obr. N13A).

N. cutaneus dorsalis pedis intermedius (dorsi pedis medius) – vetva n. peroneus superficialis (obr. N13A).

N. cutaneus femoris posterior (dorsalis) – vetva plexus sacralis (S_1 – S_2), prebieha cez foramen infrapiriforme, dostáva sa pod m. glutaeus maximus a pod ním až k jeho dolnému okraju, po zadnej strane stehna pod fasciou distálnym smerom až do zakolenovej jamky. Spočiatku kríži dlhú hlavu m. biceps femoris a distálne prebieha v smete medzi m. biceps a m. semitendineus. Vydáva kožné vetvičky: **1.** rrn. clunium inferiores (glutaeales caudales), kt. zahýbajú cez okraj m. glutaeus maximus do podkožného väziva a inervujú kožu dolných partií sedacej oblasti; **2.** rr. perineales, stáčajúce sa ku koži hrádze; 3. kožné vetvy, kt. prerážajú fasciu a inervujú kožu zadnej strany stehna až do fossa poplitea (obr. N13B).

N. cutaneus femoralis lateralis (fibularis) – vetva plexus lumbalis ($L_{2–3}$), prebieha cez najkaudálnejší oddiel m. quadratus lumborum a zadnú časť crista iliaca do fossa iliaca. Tu prebieha po m. iliacus, pokrytý jeho fasciou, k spina iliaca anterior, podbieha lig. inguinales, dostáva sa na stehno pod fascia lata. Kríži začiatok m. sartorius a inervuje kožu na laterálnej (fibulárnej) strane stehna, často až do oblasti kolenového kĺbu. Na stehne v rôznej výške pod lig. inguinale vydáva hrubšiu vetvu, kt. sa stáča navonok ku koži nad trochanter major (obr. N12C).

N. cutaneus perforans – vetva z n. cutaneus femoris posterior ku koži anusu (obr. N13B)

N. cutaneus surae lateralis (fibularis) – vetva n. peroneus communis, oddeľuje sa v zakole-novej jamke, preráža fasciu a vetví sa do kože lýtka na fibulárnej strane.

N. cutaneus surae medialis (tibialis) – vetva n. tibialisoddeľuje sa vo fossa poplitea, prechá-dza do podkožného väúziva predkolenia a sprevádza po fibulárnej strane a trocha hlbšie v. saphena parva. Na predkolení anastomozuje s r. communicans peroneus (fibularis) a utvára tak n. suralis. N. suralis zostupuje distálne za fibulárny členok a na fibulárny okraj nohy. Za svojho priebehu cydáva kožnmé vetvy pre zadnú stranu lýtka, rr. calcanei laterales (fibulares) pre fibulárnu stranu päty a n. cutaneus dorsalis lateralis (fibularis) pre kožu fibulárneho okraja nohy a 5. prsta (obr. N14A, B).

N. dentalis – zubný nerv.

N. depressor – tlmiaci nerv.

N. descendens – zostupný nerv.

N. diaphragmaticus – bránicový nerv.

Nn. digitales communes manus – vetvy n. medianus, prebiehajú smerom k medziprstovým štrbinám medzi 1. a 4. prstom a delia sa k priliehajúcim stranám susedných prstov (obr. N10A). Vydávajú nn. digitales palmares proprii.

Nn. digitales dorsales hallucis lateralis (seu fibularis) ***et digiti secundi medialis*** (tibialis) – koncová vetva n. fibularis (peronaeus) profundus; senzorický nerv.

Nn. digitales dorsales manus – koncové vetvy r. superficialis k radiálnym a ulnárnym okra-jom chrbtových strán vonkajších 2 1/2 prstov, niekedy aj 3 1/2 prstov (obr. N10B, N11A).

Nn. digitales dorsales pedis – vetvy n. fibularis superficialis pre prsty okrem nechtových článkov (/obr. N13A).

Nn. digitales palmares communes – väčšinou len 1 vetva n. ulnaris na rozhraní 4. a 5. prsta (obr. N10C).

Nn. digitales palmares proprii – **1.** kožné vetvy nn. digitales communes manus z n. medianus; inervujú palmárnu kožu radiálnych 3 1/2 prstov a kožu dorzálne na 2 1/2 kocových článkoch týchto prstov (obr. N10A); **2.** kožné vetvy n. ulnaris pre obidve strany palmárnej plochy 5. prsta a ulnárnu stranu 4. prsta; inervujú ešte dorzálnu stranu stredných a koncových článkov ulnárneho 1 1/2 prsta (obr. N10C).

Nn. digitales plantares communes – nervy idúce k medziprstovým štrbinám medzi 1. až 4. prstom; delia sa na nn. digitales plantares proprii (obr. N14A). Sú to vetvy n. plantaris lateralis, jedna k malíčku – n. digitalis plantaris digiti V. lateralis seu fibularis, vetva pre malíček, kt. inervuje aj m. abductor digiti minimi a m. flexor digiti minimi brevis, jedna k medziprstovej štrbine medzi 4. a 5. prstom – n. digitalis plantaris communis digiti IV., z kt. idú nn. digitorum plantares proprii pre tibiálny a fibulárny okraj plantárnej plochy malíčka a pre fibulárny kraj 4. prsta).

N. digitalis plantaris communis digiti IV. – vetvy n. plataris lateralis; →*nervi digitales plantares communes.*

N. digitalis plantaris digivti V. – vetvy n. plataris lateralis; →*nervi digitales plamntares com-munes*.

Nn. digitales plantares proprii – vetvy n. plataris lateralis, →*nervi digitales plamntares communes.*

Nn. digitales volares communis I., II. a III. – vetvy n. medianus na volárnej strane ruky. Pri vstupe do dlane sa n. medianus rozpadá na 3 vetvy, kt. prebeihajú ďalej distálne ad 1. – 3. intermetakarpálny priestor do výšky metakarpofalangových kĺbov. Tu sa delí na nn. digitales volares proprii, kt. prebiehajú po radiálnych okrajoch 1. – 4. a po ulnárnych okrajoch 1. – 3. prsta až ich nechtovým článkom. Pritom n. digitalis volaris communis I. vysiela najprv svalové vlákna pre svaly tenaru, a to pre mm. opponens pollicis, abductor pollicis brevis a ca-put superficiale m. flexoris pollicis brevis. Potom sa rozdeľuje na 3 nn. digitales volares proprii pre obidva okraje palca a radiálny okraj ukazováka.

Nn. digitales volares II. a III. vydávajú pred svojím konečným rozvetvením vetvičky pre 1. a 2. m. lumbricalis. Všetky nn. digitales volares proprii sa po stranách prstov bohato vetvia a na ich zakončeniach je hojne Vaterových-Paciniho teliesok. Koncové vetvy týchro nervov zasahujú až na dorzálnu stranu nechtových článkov, kt. kožu v celom rozsahu inervujú.

Nn. digitales volares communes IV. – koncová vetva n. ulnaris, prebieha v smere spatium interosseum IV. a vo výške metakarpofalangového kĺbu sa delí na 2 nn. digitales volares proprii pre radiálnu stranu malíčka a ulnárnu stranu prstenníka. Inervujú aj kožu na dorzálnej strane nechtového článku.

Nn. digitales volares communes V. – koncová vetva n. ulnaris, prebieha po ulnárnej strane dlane a dostáva sa ako n. digitalis volaris digiti quinti na ulnárnu stranu laíčka. Inervuje kožu na dorzálnej strane nechtového článku.

N. dorsalis penis (***clitoridis***) – párový nerv na dorsum penis; vychádza z plexus pudendalis, spoločne s a. dorsalis penis preráža diaphragma urogenitale, ostáva sa na spodnú plochu lig. arcuatum pubis a prebehia ďalej laterálne od lig. suspensorium penis (clitoridis) na dorsum penis. Tu vydáva vetvu ku glans penis, ďalej kožné vetvy ku koži penisu a senzitívne vetvičky k sliznici močovej rúry (obr. N14C).

N. dorsalis scapulae – vystupuje navonok od foramen intervertebrale z C_5, preráža m. scalenus medius a ide k vertebrálnemu okraju lopatky po m. levator scapulae a obidva mm. rhomboidei, kt. všetky inervuje (obr. N9C).

N. ethmoidalis anterior – prechádza cez foramen ethmoidale anterius do lebkovej dutiny, kde leží extradurálne, odtiaľ ide cez lamina cribrosa do nosovej dutiny (obr. N2A B C). Má 4 rr. nasales: rr. nasales interni pre sliznicu nosa pred konchami a pre prednú časť septa, rr. nasales laterales pre prednú časť vonkajšej steny nosovej dutiny, rr. nasales mediales pre prednú časť septa, r. externus pre kožu hrotu a krídla nosa; prechádza v sulcus ethmoidalis nosovou kosťou.

N. ethmoidalis posterior – tenký nerv idúci do foramen ethmoidale posterius a tade do sinus sphenoidalis a zadných čuchových komôrok (obr. N2A).

N. facialis – tvárový nerv, súčasť →*nervus intermediofacialis,* VII. hlavový nerv, pôvodne nerv 3. žiabrového oblúka. Z mozgového kmeňa vystupuje medzi ponsom a olivou, ide spolu s n. vestibulocochlearis do skalnej kosti, kt. opúšťa vo foramen stylomastoideum. Motoricky inervuje mimické svalstvo, má aj parasympatikovú a senzitívnu (chuťovú) zložku. Ohyb nervu v skalnej kosti, tesne pred prednou stenou je geniculum n. facialis. Jemná motorická vetva pre m. stapedius n. stapedius (obr. N5A B C D).

N. femoralis – stehnový nerv, vzniká z L2–4, vystupuje na vonkajšom okraji m. psoas a ide medzi m. iliacus a m. psoas major do fossa iliaca, kde sa kladie do brázdy medzi m. psoas a m. iliacus. Prechádza spoločne s m. iliopsoas cez lacuna musculorum na prednú stranu stehna, kde sa delí na tieto vetvy: **1.** rr. musculares (pre svaly m. iliopsoas, m. sartorius, m. quadriceps femoris a m. pectinesu seu r. pectineus); **2.** rr. cutanei femoris anteriores (väčší počet senzitívnych vetiev, kt. prerážajú na rôznych miestach cez fascia lata a dostávajú sa do podkožia. Niekt. vetvičky prerážajú m. sartorius. Inervuje prednú stranu stehna; **3.** →*nervus saphenus* (obr. 13A).

Neuralgia n. femoralis sa prejavuje bolesťami v inervačnej oblasti n. femoralis následkom úrazu nervu al. jeho vetiev, príp. stehnovej prietrže. Bolesť je lokalizovaná na prednej strane stehna prednej a mediálnej strane predkolenia a nohy, a býva stála. Môže sa vyskytovať len v inervačnej oblasti jednej vetvy. Niekedy je v postihnutej oblasti prítomná strata citlivosti a slabosť m. quadriceps, m. sartorius a bedrových flexorov. Pri stehnovej prietrži sa bolesť zvyšuje pri zvýšení vnútrobrušného tlaku. Úraz n. saphenus máva za následok izolovaný senzorický deficit v oblasti kolena a nohy s lokálnou bolesťou. Objektívne sa zisťuje hypestézia prednej strany stehna, mediálnej strany predkolenia a nohy, slabosť a atrofia m. sartorius al. m. qaudriceps femoris (ak ide o proximálnejšie postihnutie), ako aj miestna palpačná bolestivosť. V ťažších prípadoch sa dá denervácia m. sartorius a m. qaudriceps femoris dokázať pomocou EMG. Dfdg. – nádor al. infekcia v oblasti n. femoralis, korene L2-4, m. psoas al. bočnú stenu panvy; artropatia bedrového al. kolenového kĺbu.

N. fibularis communis – ihlicový nerv, jedna z koncových vetiev n. ischadicus. Nerv s vláknami z L4–S2 odstupuje v menlivej výške z n. ischiadicus, zostupuje pozdĺž šľachy m. biceps femoris za hlavicou fibuly a prechádza šikmo dopredu medzi kožou a fibulou; delí sa na n. fibularis superficialis a n. fibularis profundus. Vydáva n. cutaneus surae lateralis (odstupuje väčšinou vo fossa poplitea a inervuje kožu na laterálnej strane proximálnych 2/3 lýtka) a r. communicans fibularis (ide pod fasciou po vonkajšej hlave m. gastrocnemius a spá-ja sa s n. cutaneus surae medialis do n. suralis (N13B).

N. fibularis profundus – druhá koncová vetva n. fibularis communis; ide pod m. peroneus longus, potom navonok od m. tibialis anterior na chrbát nohy, pod svalmi. Vydáva rr. musculares (vetvy pre m. tibialis anterior, m. extensor hallucis longus et bravis a m. extensor digitorum longus et brevis) a nn. digitales dorsales, hallucis lateralis et digiti secundi medialis (senzitívne vetvy pre privrátaené strany palca a 2: prsta)(obr. N13A).

N. fibularis superficialis – jedna z koncových vetiev n. fibularis comm.; zostupuje medzi mm. peronaei a m. extensor digitorum longus po predkolení na chrbát nohy. Vydáva: **1.** rr. musculares (vetvy pre m. peronaeus longus et brevis); **2.** n. cutaneus dorsalis med. (zbieha cez retinacula mm. extensorum a inervuje kožu na chrbte nohy, mediálnej strane palca a priľahlých stranách 2. a 3. prsta); **3.** n. cutaneus dorsalis intermedius (laterálna kožná vetva z n. fibularis superficialis v strede chrbta nohy); 4. nn. digitales dorsales pedis (vetvy pre prsty okrem nechtových článkov) (obr. N13A).

N. frontalis – čelový nerv, prechádza cez fissura orbitalis superior, leží na m. levator palpebrae superioris a ide ďalej do čelovej oblasti (obr. N1C a N2A). Vychádza z neho n. supraorbitalis a n. supratrochlearis.

N. genitofemoralis – vetva plexus lumbalis ($L_{1–2}$), vystupuje v rôznej výške cez m. psoas major, zbieha po jeho prednej ploche kaudálne až anulus inguinalis praeperitonealis a v ne-rovnakej výške sa delí na svoje 2 koncové vetvy (niekedy vystupuje rozdelený dokonca už v m. psoas major, obr. N12C):

• ***R. genitalis*** (n. spermaticus externus) – mediálna vetva, prebieha pred vasa iliaca (ventrálne(, vstupuje do ingvínového kanála, kde prebieha po vnútornej strane funiculus spermaticus, inervuje m. cremaster, zostupuje do skróta, inervuje tuniuca dartos a kožu skróta. U ženy ide obdobne pozdĺž chorda uteroinguinalis do labia majora pudendi.

• ***R. femoralis*** – laterálna vetva, vniká cez lacuna vasorum al. musculorum na stehnu a jeho vetvičky prerážajú fasciu v okolí fossa ovalis, ako aj cez fossa ovalis vnikajú do kože, kt. inervujú v malej o***blasti pod ingvínovým ohybom v okolí fossa ovalis a nad trigonum femorale.***

N. glutaeus superior (cranialis) – vetva plexus ischiadicus (L_4–S_1) po výstupe zo splete prebieha nad m. piriformis spoločne s a. gultaea superior do foramen suprapiriforme, preniká laterálnym smerom medzi m. glutaeus medius a minimus, kt. inervuje a konší sa v m. tensor fasciae latae (obr. N13B).

N. glutaeus inferior (caudalis) – veatva plexus inschiadicus (L_5–S_2) vstupuje do foramen piriforme a rozpadá sa na početné vetvičky, uršené pre inerváciu m. glutaeus maximus. Niekoľko vláken sa stáča k bedrovému kĺbu (obr. N13B).

N. iliohypogastricus – vetva plexus lumbalis (Th_{12}–L_1) prestupuje m. psoas major laterálnym smerom za obličku a vniká medzi m. transvarsus abdominis a m. obliquus abdominis internus. Prebieha oblúkovite dopredu a nadol rovnobežne s medzirebrovými nervami až do oblasti priamych svalov a pri strednej rovine skončí. Vydáva: **1.** *rr. musculares* (k svalom brušnej steny); 2. *r. cutaneus lateralis* (vniká do podkožného väziva laterodorzálne od spina iliaca anterior); 3. *r. cutaneus anterior* seu ventralis (je zakončenie nervu, vstupuje do podkožia nad anulus ingionalis subcutaneus a vetví sa v regio pubica (obr. N12C).

N. ilioinguinalis – vetva plexus lumbalis (L1), prebieha kaudálne od n. iliohypogastricus, taktiež pokrytý obličkou a položený na m. quadratus lumborum. Potom ide paralelne s n. iliohypoogastricus medzi svalmi brušnej steny. Svojím koncom vniká do anulus inguinalis subcutaneus, vychádza v jeho laterálnom uhle a ide potom u muža po vonkajšej strane funiculus spermaticus až do skróta, u ženy k labia majora pudendi. Vydáva: 1. *rr. musculares* (pre svaly brušnej steny a m. cremaster); 2*. rr. cutanei* (ku koži v oblasti ingvínového kanála, pre mediálnu časť kožnej oblasti nad sulcus genitofemoralis a ďalej: u mužov *rr. scrotales* pre koži prednej steny skróta a koreňa penisu, u ženy *rr. labiales* ku koži mons pubis a prednú časť labia majora pudendi) (obr. N12C).

N. incisivus – n. nasopalatinus.

N. infraorbitalis – podočnicový nerv, vetva n. maxillaris, kt. ide cez fissura orbitalis inferior, sulcus et canalis infraorbitalis a foramen infraorbitale ku koži dolnej mihalnice, nosa, tváre a hornej pery (obr. N3C). Vetvy pre zuby čeľuste sú nn. alveolares superiores, kt. majú 2 – 3 vetvičky idúce cez foramina

alveolaria k vnútornej ploche maxily; inervujú sinus maxillaris a stoličky, spolu s ďasnami na ich bukálnej strane (rr. alveolares superiores posteriores). Vetva vstupujúca v sulcus infraorbitalis do maxily je r. alveolaris superior medius; prebieha v laterálnej strane sinus maxillaris až do plexus dentalis superior, odkiaľ inervuje premoláry. Vetvy, kt. prebiehajú vlastným kanálom nad plexus dentalis superior k rezákom, očnému zubu a premolárom, príp. k 1. moláru, sú rr. alveolares superiores anteriores (obr. N3C). Spleť uložená v kosti nad koreňmi zubov, tvorená rr. alveolares superiores sa nazýva plexus dentalis superior. Z nej vychádzajú rr. dentales superiores pre jednotlivé korene horných rezákov, rr. gingivales superiores pre ďasno čeľuste. Rr. palpebrales inferiores pre dolnú mihalnicu vychádzajú z n. infraorbitalis po jeho výstupe z foramen infraorbitale (obr. N3C). Rr. nasales externi sú vetvy k vonkajšej ploche nosového krídla, rr. nasales interni pre kožu vo vestibulum nasi, rr. labiales superiores vetvy pre kožu a sliznicu hornej pery (obr. N3C).

N. infratrochlearis – vetva n. nasociliaris, ide pod kladkou m. obliquus superior smerom k vnútornému očnému kútiku a inervuje slzný vak, caruncula lacrimalis a priľahlé časti kože (obr. N2A). Jeho vetvy pre vnútorné úseky hornej a dolnej mihalnice sa nazývajú *rr. palpebrales.*

N. inguinalis – slabinový nerv.

Nn. intercostales – medzirebrové nervy, po výstupe z foramen intervertebrale smerujú laterálne k angulus costae po vnútornej strane m. intercostalis externus a sú kryté parietálnou pleurou a fascia endothoracica. Pri anguli costarum sa dostávajú medzi obidva mm. intercostales a prebiehajú tak až k strednej axilárnej čiare, kde sa vnárajú do m. intercostalis internus a podzĺžne ich svojím priebehom štiepia na 2 listy. Vonkajšia časť tohto svalu sa označuje aj ako m. intercostalis medius.

V mieste prechodu kostnej časti rebra s chrupavčitou sa ocitajú na vnútornej ploche m. intercostalis internus a sú kryté opäť len fasciou a pleurou ako na začiatku svojej dráhy.

Podľa uloženia sa interkostálne nervy delia na 4. časti: 1. úsek k angulus costae (medzi intercostalis externus a fascia endothoracica); 2. úsek od angulus costae k linea axillaris media (medzi obidvoma mm. intercostales); 3. úsek od linea axillaris ku koncu kostného rebra (v m. intercostalis internus); 4. úsek v oblasti chrupavčitej časti rebra (medzi m. intercostalis internus a fasciou, príp. m. transversus thoracis).

Za tohto oblúkovitého priebehu sprevádza interkostálnu artériu a 1 al. 2 žily.

Tak sa správa 6 prvých medzirebrových nervov, kt. sa dostávajú až k sternu. Ostatné prebiehajú cez chrupavčitú časť rebra do brušnej steny medzi mm. transversus abdominis a m. obliquus abdominis internus, 10. a 11. nerv priamo z medzirebrového priestoru vstupujú medzi tieto svaly a dosahujú až k mm. recti abdominis. Ich priebeh na bruchu je veľmi šikmý, takže inervačná zóna XII. nervu siaha až nad symfýzu.

Za svojho priebehu vydávajú medzirebrové nervy svalové a kožné vetvy: 1. rr. musculares – sú určené pre systém svalov transverzokostálnych svalov, mm. serrati dordsales, mm. intercostales externi et interni, m. transversus thoracis, m. obliquus abdominis externus et internus, m. transversus abdominis, m. rectus abdominis a m. pyramidalis); 2. rr. cutanei – jedna skupina odstupuje laterálne medzi medioklavikulárnou a axilárnou čiarou, druhá až v blízkosti strednej čiary; podľa toho sa delia na rr. cutanei laterales a ventrales; 3. rr. cutanei laterales – prerážajú mm. inercostales externi pri dolnej hrane rebra a úprvých 7 (s výnimkou) prvého) vniká do podkožia medzi zubami m. serratus lateralis, ostatné cez m. obliquus abdominis externus taktiež do podkožného väziva; rr. cutanei laterales n. subcostalis prerážajú priamo nad crista iliaca; 4. rr. cutanei ventrales – sú koncovými vetvami medzirebrových nervov, prerážajú do podkožia v blízkosti sterna (rr. cutanei ventrales pectorales) al. prestupujú pošvou priamych brušných svalov (rr. cutanei ventrales abdominales). Z pekto-rálnych vetiev idú laterálne rr. mammarii mediales ku koži prsníkov. Rr. cutanei ventrales

inervujú kožu v rozsahu medzi medioklavikulárnymi čiarami až po symfýzu. Z medzirebrových nervov idú aj senzitívne vetvičky pre parietálnu pleuru a peritoneum.

N. intercostalis – medzirebrový nerv.

Nn. intercostobrachiales – rr. cutanei laterales z Th_2, často aj Th_1 a Th_3, idúce axilou na rameno. Vydáva: 1. r. cutaneus anterior (pectoralis/abdominalis, mediálne vpredu vystupuúcu kožnú vetvu interkostálneho nervu; delí sa na mediálnu a laterálnu vetvičku); 2. *rr. mammarii mediales* (vonkajšie vetvy z rr. cutanei anteriores 1. a 4. medzirebrového nervu, idúce z mediálnej strany do regio mammaria) (obr. N11C)

N. intermedius (Wrisbergi) – prostredný nerv, zložka n. facialis s parasympatikovými a dostredivými (chuťovými) vláknami; vystupuje z mozgového kmeňa oddelene, medzi n. facialis a n. vestibulocochlearis, a po striedavých anastomózach sa definitívne spája s n. facialis v skalnej kosti (obr. 5D).

N. interosseus – medzikostný nerv.

N. interosseus antebrachii posterior (dorsalis) – dlhšia vetva r. profundus n. radialis, v distálnej tretine predlaktia sa dostáva na dorzálnu stranu medzikostnej blany a je uložená spočiatku medzi m. extensor pollicis brevis a longus, distálnejšie pod m. extensor indicis proprius a šľachami m. extensor digitorum communis. Inervuje membrana interossea, periost predlakťových kostí a vysiela r. articularis k rádiokarpálnemu kĺbu a ručným kĺbom. Anastomuózuje cez medzikostnú blanu s n. interosseus antebracii volaris (z n. medianus) (obr. N11A).

N. interosseus antebrachii volaris – samostatná hrubšia svalová vetva n. medianus, kt. sprevádza a. interossea volaris a s ňou prebieha na membrana interossea a medzi m. flexor pollicis longus a m. flexor digitorum profundus distálne až k m. pronator quadratus, pre kt. je určená. Vydáva vetvičky pre m. flexor pollicis longus a radiálnu časť m. flexor digitorum profundus (z nej sa utvoria šľachy pre ukazovák a prostrdník) okrem toho inervuje medzikostnú blanu, obidver prelakťové kosti i s periostom a vysiela tenké vlákenká až na dorzálnu stranu rádiokarpálneho kĺbu.

N. interosseus cruris – vetva n. tibialis, sprevádza a. tibilais anterior a vedie vlákna pre kosti a tibiofibulárne spojenie (obr. N14A).

N. ischiadicus (sciaticus) – sedací nerv, je najdlhší a najhrubší nerv vtele, má hrpbku malíčka a inervuje najväčšiu oblasť. Vzniká spojením koreňov celého plexus ischiadicus pri dolnom okraji m. piriformis a opúšťa panvu cez formane infrapiriforme (v embryovom štáýdiu ho sprevádza a. ischiadica). Tu je krytý od m. glutaeus maximus a položený asi uprostred vzdialenosti medzi tuber ossis ischii a trochanter major na svaloch, kt. zozadu kryjú bedrový kĺb a krček stehnovej kosti (m. obturator internus, mm. gemelli a nižšie m. quadratus femoris). Potom zostupuje takmer v oste stehna po zadnej ploche m. adductor magnus do zakolenovej jamy, pričom je skoro po celej dĺžke svojho priebehu pokrytý flexormi stehna (mm. semimembranaceaus, semitendinus a biceps femoris, kt. ceput longum šikmo kríži nerv) a hrubou stehnovou fasciou. Pred vstupúom do fossa poplitea sa dedlí na *→nervus fibularis communis* a *→nervus tibialis.* Za priebehu na stehne vydáva tieto vetvy: **1.** *rr. articulare*; **2.** *rr. musculares*; **3.** *svalová vetva* pre caput breve m. bicipitis femoris, pre mm. semitendineus a semimembranaceus a pre distálnu časť m. adductor magnus; **4.** *→nervus peroneus communis*; **5.** *→nervus peroneus profundus* (obr. N13B).

Nn. labiales anteriores – senzitívne vlákna plexus lumbalis (n. ilioinguinalis) do labia majora, mons pubis a priľahlý úsek stehna (obr. N12C).

Nn. labiales posteriores – zadné pyskové nervy, vetvy nn. perineales , idúce zozadu do labia majora (obr. N14C).

N. lacrimalis – slzný nerv. prechádza cez fissura orbitalis superior a inervuje slznú žľazu, spojovku a vonkajšiu časť hornej mihalnice. Má r. communicans (cum nervo zygomatrico), spojku z n. zygomaticus privádzajúcu autonómne vlákna z ggl. pterygopalatinum pre slznú žľazu.

N. laryngealis inferior – dolný hrtanový nerv, koncová vetva n. laryngealis recurrens. V angl. hovoriacich oblastiach sa trento úsek n. laryngealis recurrens neoznačuje samostatným názvom. Spojka s r. larynrealis internus n. laryngei superioris je r. communicans (cum r. laryngeo interno) (obr. N7A)

N. laryngealis recurrens – návratný hrtanový nerv, vetva n. vagus vracajúca sa na krk, vpravo pod a. subclavia, vľavo pod oblúkom aorty; postupuje v uhle medzi tracheoui a pa-žerákom k hrtanu. Koncová vetva preráža m. constrictor pharyngis inferior a ide od vnútra hrtana, kde inervuje sliznicu zdola až po hlasivku a všetky svaly hrtana okrem m. cricothyroideus. Je to tiež spojovacia vetva s r. internus n. laryngei superioris. Vetvy pre priedušnicu sú rr. tracheales, pre pažerák rr. oesophageales, pre m. constrictor pharyngis inferior rr. pharyngeales.

N. laryngealis superior – n. laryngeus, laryngicus, hrtanový nerv, vetva n. vagus, kt. odstupuje z ggl. inferius a zostupuje mediálne od a. carotis interna l hrtanu. Jeho r. externus vysiela vetvy pre m. constrictor pharyngis inferior a ide potom pod kaudálnymi svalmi jazylky do m. cricothyroideus. R. internus preráža spolu s a. laryngea superior membrana thyrohyoidea, dostáva sa pod sliznicu v recessus piriformis a inervuje sliznicu vo valleculaeepiglotticae, na epiglottis a v hrtane, až po hlasivku (obr. N7A).

Neuralgia n. laryngicus sup. – (vetva n. vagus) sa prejavuje záchvatmi jednostranných intenzívnych, lancinujúcich bolestí vyžarujúcich zo strany štítnej chrupavky al. sinus piriformis do uhla mandibuly, príp. ucha. Vyvoláva ich hovor, prehĺtanie, kašeľ, zívanie al. stimulácia nervu pri jeho vstupe do hrtana. Niekedy bývaju b. len mierne. Príčina je nejasná. Niekedy je v anamnéze lokálna infekcia. Objektívne sa môže zistiť veľký processus styloides al. kalcifikovaný, naň sa upínajci väz (Eagleho sy.). Je zriedkavá, postihuje obidve pohlavia. Môže byť variantom neuralgie n. glossopharyngicus (tzv. vazoglosofaryngeálna neuralgia). Je podstatne zriedkavejšia ako neuralgia trigeminu (1:80). Niekedy sa pridružuje miestna rezistencia a vegetatívne poruchy (napr. slinenie, flaš), tinitus, závraty. Zisťuje sa bolestivá zóna (trigger zone). Dfdg.: 1. neuralgia glosofaryngika; 2. karotidýnia; 3. miestne lézie (napr. karcinóm). Bolesť sa zmierňuje po nervovej blokáde analgetikami, alkoholom al. preťatí nervu.

N. lingualis – jazykový nerv, vetva n. mandibularis medzi m. pterygoideus lateralis a medialis oblúkom dopredu do spodiny ústnej dutiny; tu je okrem 3. stoličky tesne pod sliznicou (N4 A B C). Vetvy pre isthmus faucium a tonzilu je r. isthmi faucium (rr. fauciales), spojky do n. hypoglossus, kt. prebiehajú po m. hypoglossus r. communicans (cum n. hypoglosso), jemná spojka do chorda tympani r. communicans (cum chorda tympani). Početné vetvy k sliznici predných 2/3 jazyka so senzitívnymi a chuťovými vláknami sú rr. linguales, vetvičku do ggl. submandibulare rr. ganglionares.

Nn. lumbales – driekové nervy, L1–5, vetvia sa na rr. dorsales a rr. ventrales (obr. N12C).

• ***Rr. posteriores*** (dorsales) – odbočujú ihneď po výstupe nervového kmeňa z foramen intervertebrale dozadu do chrbtového svalstva a delia sa na mediálne a laterálne vetvy. Rr. mediales sú čisto motorické, inervujú lumbálnu časť m. spinalis a semispinalis. Rr. laterales sú v rozsahu L1–3 zmiešané, L4–5 motorické. Motorické vlákna inervujú laterálne časti chrbtových svalov (m. sacrospinalis), kožné vetvy L1–3 prerážajú šikmo aponeurózu m. latissimus dorsi a prebiehajú laterokaudálne ako nn. clunium craniales ku koži hornej časti gluteálnej oblasti.

• ***Rr. anteriores*** (ventrales) – prebiehajú po výstup z foramina intervertebralis lumbalia medzi povrchovou a hlbokou časťou m. psoas major a tu sa medzi sebou spájajú oblúčikovitými ansae lumbales. Tak vzniká spleť →*plexus lumbalis,* kt. priberá aj vlákna z n. subcostalis Th12. Plexus

lumbalis však nemá vlákna zo všetkých ventrálnych vetiev lumbálnych nervov, pretože hlavná časť kmeäa L1 a celý L5 získava vzťah ku krížovej spleti a s jej nervami aj prebieha.

N. mandibularis – sánkový nerv, tretia vetva trojklaného nervu, kt. obsahuje okrem senzitívnych vláken aj motorickú zložku trigeminu pre žuvacie a ďalšie svaly; vystupuje cez foramen ovale do fossa infratemporalis (obr. N3A). Rr. meningeus (n. spinosus) vstupuje späť do lebkovej dutiny vo foramen spinosum, sprevádza obidve vetvy a. meningea media, zásobuje dura mater, časť sinus sphenoidalis a časť cellulae mastoideae (obr. N3A). Mediálne od n. mandibularis je uložené parasymaptikové ggl. oticum, leží pod foramen ovale; dostáva prívody z n. glossopharyngeus cestou n. petrosus minor a vysiela sekrečné vlákna do príslušnej žľazy.

Parasympatikové ganglión nad glandulae sumandibularis al. pred ňou je ggl. submandibulare. Je to miesto prepojenia pregangliových vláken z chorda tympani na neurony vysielajúce postgangliové vlákna do glandula sublingualis a glandula submandibularis.

N. marginalis – okrajový nerv.

N. massetericus – žuvačový nerv, vetva n. mandibularis, motorický nerv pre m. masseter; ide doň nad m. pterygoideus lateralis a cez incisura do m. temporalis (obr. N3A).

N. maxillaris – čeľusťový nerv, druhá vetva senzitívnej časti n. trigeminus; ide cez foramen rotundum do fossa pterygopalatina a ďalej cez fissura orbitalis inferior do očnice(obr. N2A C). Vetva, kt. odstupuje pred prechodom cez foramen rotundum pre tvrdú plenu v oblasti r. frontalis a. meningae mediae, je r. meningeus (medius). Rr. ganglionici (rr. ganglionares, nn. pterygopalatini) sú obvykle 2 senzitívne vetvy, kt. prechádzajú bez prerušenia cez ggl. pterygopalatinum z periostu očnice a vetiev n. maxillaris. S nimi idú z ganglia do n. maxillaris a jeho vetiev postgangliové vlákna pre slznú žľazu a žľazy a cievy ním inervovaných slizníc. Parasympatikové ganglión uložené vo fossa pterygopalatina pri foramen sphenopalatinum je ggl. pterygopalatinum; postgangliové vlákna idú k slznej žľaze, k žľazám sliznice nosa a pod-nebia. Pripojenie pn. petrosus major do ganglia tvorí r. parasympathetica (parasympathica), pripojenie n. petrosus profundus r. sympathetica (sympathica), 2 – 3 jemné vetvičky, kt. idú cez fissura orbitalis inferior do očnice a ďalej kosťou do zadných čuchových dutiniek a k ste-ne sinus sphenoidalis, sú rr. orbitales. Až 10 jemných vetiev idúcich cez foramen sphenopa-latinum k hornej a strednej mušli a k sliznici zadných čuchových dutiniek tvoria rr. nasales posteriores superiores laterales; 2 – 3 vetvy, kt. idú cez foramen sphenopalatinum k sliznici hornej časti septa nosa rr. nasales posteriores superiores mediales. Vetvy pre stredný a dolný priechod nosa a dolnú mušľu sú rr. nasales posteriores inferiores (obr. N2B).

N. meatus acustici externi – nervy vonkajšieho zvukovodu, vetvy n. mandibularis, obvykle dve malé vetvičky pre kožu vonkajšieho zvukovodu (obr. N3A).

N. medianus – vzniká spojením 2 ramien, z kt. jedno vychádza z fasciculus radialis ($C_{5–7}$), druhé z fasciculus ulnaris (C8–Th1). Obidve sa typicky vidlicovito spájajú pred a. axillaris do silného n. medianus. Ten zostupuje pozdĺž a. brachialis distálne v sulcus m. bicipitis brachii ulnaris, a to tak, že proximálne je radiálne, distálne nad lakťovým kĺbom ulnárne od artérie. V regio cubiti vniká medzi caput humerale a ulnare musculi pronatoris teretis do hĺbky, prebieha medzi m. flexor digitorum superficialis a profundus, distálnejšie sa dostáva značne povrchovo a je uložený medzi šľachami m. flexor carpi radialis a m. palmaris longus vose prelaktia. V embryovom štádiu sprevádza a. mediana. Ide pod lig. carpi transversum, doisáva sa do dlane a tu sa pod aponeurosis palmaris rozdeľuje na svoje koncové vetvy. Za svojho dlhého prioebehu n. medianus vydáva tieto vetvy (obr. N10A):

• *na ramene* – len výnimočne sa z neho oddeľuje niekoľko vláken pre m. brachialis al. r. communicans cum n. musculocutaneo;

• *na predlaktí*: 1. *rr. musculares* (oddeľujú sa už vo fossa cubiti pre m. pronator teres, m. flexor carpi radialis, m. palmaris longus a m. flexor digitorum superficialis); 2. *rr. articulares* (k lakťovémuo kĺbu); 3.

→*nervus interosseus antebrachii volaris*; 4. *r. palmaris* (tenká vetvička odstupujúca z n. medianus v rôznej výške proximálne od ručných kĺbov, preráža fascia antebrachii medzi šľachami m. flexor carpi radialis a m. palmaris longus a dostáva sa tak do podkožného väziva; inervuje kožu radiálnej polovice oblasti ručných kĺbov a kožu tenaru;

• *na volárnej strane ruky*: **1.** *r. communicans n. mediani cum n. ulnari* (tenká vetvička, oddeľuje sa z n. medianus už za priebehu v canalis carpi a spája sa s n. ulnaris); **2.** →*nervus digitales volares communes I., II., III.*

Obrnu n. medianus okrem poruchy citlivosti v jeho kožnej oblasti charakterizuje nemožnosť pronácie, ako aj flexie a opozície palca. Chýba aj flexia nechtového článku ukazováka pre inervačnú poruchu hlbokého ohýbača.

N. meningeus – n. spinosus, vetva n. mandibularis.

N. meningicus – plenový nerv.

N. mentalis – bradový nerv, senzitívna vetva n. mandibularis, kt. vystupuje z foramen mentale (pod 2. premolárom, obr. N4B).

N. muscularis – n. musculi, nerv svalu.

N. musculi obturatoris interni – vetva zo sakrálnej splete pre rovnomenný sval. Vzniká z L5 až S2, ide cez foramen ischadicum majus do fossa ischioanalis a tade do svalu.

Neuralgia n. m. o. i. sa prejavuje bolesťmi v inervačnej oblasti nervu. Vyvoláva ich hernia obturatoria, ostitis ossis pubis, často sek. následkom infekcie dolných močových ciest al. chir. výkonu, ďalej nádory laterálnej oblasti panvy, obkolesujúce nerv. Bolesti sú lokalizované v slabine a na mediálnej strane stehna, sú stále; prítomná býva hypestézia na mediálnej strane stehna a znížená sila adduktorových svalov stehna. Neliečená môže trvať dlho. Pri sek. hernii obturatoria sa bolesti zväčšuje pri zvýšení vnútrobrušného tlaku. Pri sek. ostitíde os pubis sa bolesť zvyšuje pri chôdzi al. pohyboch stehna. V obturátorovom kanáli sa zisťuje rezistencia, hypotónia a atrofia adduktorových svalov. Po čase sa vyvíja strata senzorických a motoric-kých funkcií n. obturatorius. V ťažších prípadoch sú prítomné EMG príznaky denervácie m. obturatorius. Býva sťažená chôdza a obmedzenie pohyblivosti stehna. Dfdg.: **1.** nádory postihujúce korene $L_{2–4}$, m. psoas a laterálnu stenu stehna; **2.** artropatia.

N. musculi piriformis – vetva plexus sacralis z S1–2 na prednú stranu do rovnomenného svalu.

N. musculi quadrati femoris – vetva plexus sacralis z L4–S1, idúca cez foramne ischiadicum majus a ďalej po m. quadratus femoris a bedrový kĺb.

N. musculi tensoris veli tympani – vetva pre m. tensor tympani, kiekedy aj pre m. pterygoi-deus medialis (obr. N3B).

N. musculi tensoris veli palatini – vetva ggl. oticum pre m. tensor veli palatini; niekedy odstupuje z n. pterygoideus medialis (obr. N3B).

N. musculocutaneus – vystupuje z fasciculus lateralis (C5–8), preráža m. coracobrachialis, inervuje tento svalo, ako aj m. biceps brachii a m. brachialis a konší sa ako n. cutaneus antebrachii lateralis. Vydáva rr. musculares (vetvy do m. coracobrachialis, m. biceps brachii a m. brachialis) (obr. N10A).

N. mylohyoideus – motorický nerv pre rovnomenný sval a predné bruško m. digastricus, vetva n. alveolaris inferior (n. mandibularis), kt. prebieha v sulcus mylohyoideus a ďalej pod m. mylohyoideus.

N. nasalis – nosový nerv.

N. nasociliaris – najmediálnejšia vetva n. ophthalmicus; leží najprv pod m. rectus superior, potom medzi m. obliquus superior a m. rectus medialis (obr. N2A). Senzitívne vlákna z oka, kt. prechádzajú bez prerušenia ggl. ciliare, sa nazývajú r. communicans (cum ganglio ciliari).

N. nasopalatinus – n. incisivus, ide medzi periostom a sliznicou nosovej priehradky, potom cez canalis incisivus k prednej oblasti sliznice podnebia a k ďasnu horných rezákov. Má tieto vetvičky: n. nasopalatinus longus, rr. septales nasales, nn. nasopalatini breves, rr. nasales laterales, a rr. sinus maxillaris.

N. obturatorius – vetva z plexus lumbalis (L2–4), vystupuje vo výške articulus sacroiliacus na mediálnom okraji m. psoas major, prebieha po stene malej panvy cez linea terminalis, paralelne s ňou prebieha dopred do canalis obturatorius a tam sa delí na tieto vetvy (obr. N12C):

• *r. superficialis* (anterior) – vniká medzi m. adductor longus a brevis a inervuje mm. pectineus, adductor longus a brevis a m. gracilis. Koniec nervu vniká medzi mm. adductor longus a gracilis, preráža fasciu ako r. cutaneus, dostáva sa do podkožia a inervuje tibiálnu stranu stehna.

• *r. profundus* (posterior) – dostáva sa medzi mm. adductor magnus a adductor brevis a končí sa v m. adductor megnus, príp. aj v jeho odštiepenej časti m. adductor minimus.

• *rr. musculares* pre m. obturator externus; oddeľujú sa už v canalis obturatorius.

Niekedy býva vyvinutý ešte n. obturatorius accessorius, kt. vydáva vetvy k m. pectineus a anastomozuje s vlastným n. obturatorius. Niekt. autori ho pokladajú za vetvu z n. femoralis.

N. occipitalis major – dorzálna hrubšia vetva 2. krčného miechového nervu; vystupuje medzi axis a m. obliquus capitis inferior, potom preráža m. trapezius a inervuje šijové svaly a kožu okcipitálnej oblasti (obr. N8D).

N. occipitalis minor – najkraniálnejšia kožná vetva z plexus cervicalis; ide pri zadnom okraji m. sternocleidomastoideus nahor, vystupuje púozdĺž zadného okraja hornej tretiny svalu nahor, križuje ho blízko na proc. mastoideus a dostáva sa do regio occipitalis. Tu senzitívne inervuje kožu od oblasti n. occipitalis major laterálne až po proc. mastoideus. Priebeh nervu značne varíruje, niekedy vystupuje nahor po m. splenius capitis al. preráža m. trapezius; býva to vtedy, keď dostáva hlavné vlákna z C3. Vetví sa navonok od oblasti n. occipitalis major v záhlaví (obr. N8D).

N. occipitalis tertius – r. posterior 3. krčného miechového nervu; inervuje šijové oblasti tesne pri strednej čiare (obr. N8D).

Neuralgia n. occipitalis – charakterizujú záchvaty hĺbkovej, šľahavej, trhavej al. bodavej jednostrannej bolesti v záhlaví, zosilňujúcich sa kašľom, napätím brušného lisu a pohybom hlavy. Vyžarujú do oblasti šije, záhlavia, temena a ušnice (inervačná oblasť 2. zadného koreňa miechy), niekedy do orbity a čela. Spájajú sa s hyperestéziou al. dysestéziou v oblasti autodermografie a bolestivým výstupom n. occipitalis major. Nemajú pravidelný časový priebeh, večer sa obyčajne zhoršujú. Prítomná býva hyperestézia kože temena hlavy, niekedy závraty, tinitus, slzenie.

Príčina neuralgie je nejasná. Spája sa so zvýšenou aktivitou krčných svalov. Sek. vzniká následkom úrazov, napr. flekčne-extenčného úrazu (whiplash). Niekedy sa zisťujú degene-ratívne ochorenia chrbtice, nádory al. myogelóza. Vyskytuje sa pomerne často. Dostavuje sa napr. po akceleračno-deceleračnom strese. Postihuje jedincov >20-r., najčastejšie 30 – 40-r., častejšie ženy.

Dfdg.: **1.** neuralgia ventrálnych vetiev hornej krčnej spleti: n. occipitalis minor, n. auricularis magnus, n. cutaneus colli a n. supraclavicularis; **2.** združené bolesti hlavy; **3.** hernia cervikálneho disku; **4.** nekomplikovaná flekčno-extenčný úraz; **5.** nádory zadnej lebkovej jamy al. hornej časti krčnej chrbtice; **6.** metastáza nádoru do lebkovej spodiny.

• *Sy. okcipitálneho kondylu* – sa prejavuje homolaterálnou okcipitalgiou, kt. sa šíri do spánkov a homolaterálnou parézou n. XII. Vyvolávajú ho napr. nádory a osteoklastické metastázy glomus jugulare. Dfdg.: sy. šija–jazyk.

Neuralgiu môžu vyvolať aj prim. nádory miechy a metastazujúce nádory kostry plecového pletenca:

•. *Intraspinálny nádor* – prejavuje sa bolesťami šije, príp. v dermatóme následkom benígneho al. malígneho nádoru miechy, zhoršujú sa po trakcii, kašli a kýchaní. Bolesti sa spočiatku pociťujú v šiji, šíria sa do hornej oblasti hrudníka, lopatiek, pleca a hornej končatiny, niekedy sa začína distálnejšie a propaguje sa do krku. Ide o pomerne zriedkavú formu bolestí. Pociťuje sa ako tupá, lokalizovaná bolesť v šiji a pálčivá bolesť propagujúca sa do inervačnej oblasti postihnutých nervových koreňov. Intenzívne koreňové bolesti vyvolávajú meningeómy a neurinómy, kt. tvoria vyše polovicu nádorov. Pichavé, bodavé bolesti vyvoláva náhle zvýšenie tlaku mozgovomiechového moku, napr. pri kašľaní al. kýchaní. Pri šírení nádoru v mieche sa dostavujú príznaky z postihnutia dlhých dráh (proprioceptívne poruchy, parézy). V inervačnej oblasti nervových koreňov sa zisťujú poruchy citlivosti, zmeny reflexov a svalová slabosť. Dg. sa potvrdzuje pomocou rtg. a myelogramu. Dfdg.: 1. prolaps intervertebrálneho disku; **2.** osteoartritída; **3.** fraktúra; **4.** absces; **5.** nádor chrbtice (vertebrálny al. v sulcus pulmonalis sup.); **6.** traumatická avulzia nervového koreňa al. lézie plexus brachialis; **7**. herpes zoster; **8.** tbc; **9.** syfilis a i.

• *Nádor krčnej chrbtice* – ide o bolesti v šiji a príslušnom dermatóme pleca a hornej končatiny, ako aj palpačnú bolestivosť vyvolanú radikulalgiou následkom prim. al. metastatického nádoru. Nádory krčnej chrbtice sú zriedkavejšie ako v hrudnej a driekovej oblasti. Postihujú obyčajne starších jedincov. Bolesť sa začína pozvoľna, spočiatku býva tupá, postupne sa mení na intenzívnu pálčivú bolesť v inervačnej oblasti postihnutého nervového koreňa (radikul-algia). Prítomné bývajú poruchy citlivosti, svalová slabosť a parestézie v postihnutej oblasti. Objektívne sa v závislosti od lokalizácie a rozsahu nádora zisťujú príznaky z postihnutia dlhých traktov s proprioceptívnymi poruchami, parézami, hypestézia na vpich a bolestivé podnety, svalová slabosť a poruchy reflexov v postihnutej oblasti. Dg. sa potvrdzuje pomocou anteroposteriórnych rtg. snímok, príp. CT al. MRI. Radikulalgia sa zmierňuje po trakciách. Dfdg.: **1.** prolaps intervertebrálneho disku; **2.** iné formy osteoartritídy; **3.** fraktúra; **4.** absces; **5.** iný nádor chrbtice (intraspinálny al. v sulcus pulmonalis sup.); **6.** herpes zoster; **7.** tbc; **8.** syfilis al. nádor krčnej chrbtice (→*nádory*).

K ďalším príčinám neuralgie patria:
• Frankiho-Hochwartov sy. (→*syndrómy*)
• neuralgia plexus cervicalis sup., n. femoralis al. n. obturatorius
• akút. →*meningitída*
• úrazová avulzia nervových koreňov
• Pancoastov nádor
• thoracic outlet sy.
• krčné rebro al. malformácia 1. hrudného rebra

N. opthtalmicus – očný nerv, prvá vetva n. V., senzitívna, ide cez fissura orbitalis superior (obr. N1C).

N. orbitalis – očnicový nerv.

N. palatinus major – väčší podnebný nerv, vystupuje po priebehu v canalis palatinus major cez foramen palatinum majus do sliznice tvrdého podnebia, kde inervuje aj žľazy (obd. N2B).

Nn. palatini minores – nervy prebiehajúce v rovnomenných kanálikoch; vystupujú vo foramina palatina minora a inervujú mäkké podnebie (orb N2B). Vetvy pre podnebnú mandľu sú rr. tonsillares.

N. palpebralis – mihalnicový nerv.

N. pectoralis lateralis – laterálny nerv pre mm. pectorales major et minor s vláknami z C V až VII (obr. N9C).

N. pectoralis medialis – mediálny nerv pre m. pectoralis major et minor, s vláknami z fas-ciculus medialis plexus brachialis, teda z C VIII a Th I (obr. N9C).

N. perforans – prerážajúci nerv.

N. perforans lig. sacrotuberale – vetva z plexus pudendalis, preráža lig. sacrotuberale a ide ku koži nad sedacím hrboľom a spodným okrajom m. glutaeus maximus.

N. perinealis – vetva z plexus pudendalis, ide do podkožného väziva perinea a tu vydáva kožné vetvičky, nn. scrotales (labiales), ku koži skróta, resp. labia majora pudendi a rr. musculares pre mm. transversus perinei superficialis, m. transversus perinei profundus, m. bulbocavernosus a m. ischiocavernosus.

N. peronaeus communis – n. tibialis communis vetva n. ischiadicus. Zostupuje po stehne pozdĺž mediálneho okraja m. biceps až k jeho úponu na capitulum fibulae. V týchto miestach je nerv dobre hmatateľný, pretože je pokrytý len fasciou a kožou, a ľahko sa zraní. Ľahko ho možno vypitvať zo zvislého rezu, vedeného za hlavičkou fibuly. Potom sa stáča dopredu a vniká do štrbiny v začiatku m. fibularis longus, kde sa delí na n. peroneus (fibularis) superficialis a profundus. Vydáva tieto vetvy: **1.** *r. articularis* (odbočuje tibiálne od úponu m. biceps k articulus genus a articulus tibiofibularis a inervuje puzdro kĺbu); **2**. *→nervus cutaneus surae lateralis* (fibularis); **3.** *r. communicans lateralis* (fibularis) (niekedy sa oddeľuje z n. cutaneus surae lateralis, inokedy priamo z n. peroneus (fibularis) communis, zostupuje distálne do podkožného väziva lýtka a konečne sa spája s n. cutaneus surae medialis (tibialis, vetva n. tibialis) a utvára tak n. suralis.

N. peronaeus profundus – n. fibularis profundus, prevažne motorický nerv. Preráža m. fibularis longus a septum musculare anterius, preniká m. extensor digitorum longus a dostáva sa až do štrbiny medzi týmto svalom a m. tibialis anterior. Prebieha distálne s a. tibialis psoterior, v dolnej polovici predkolenia je uložený medzi mm. tibialis anterior a extensor hallucis longus. Pri prechode na chrbát nohy podbieha šľachu m. extensor hallucis longus, takže na chrbte nohy je medzi šľachami mm. extensor hallucis longus a extensor digitorum longus a podbieha mäsité bruško m. extensor hallucis brevis. Ide k prvej medziprstovej štrbine a v podkožnom väzive sa delí na svoje koncové vetvy pre fibulárnu stranu palca a tibiálnu stranu 2. prsta (n. digitalis dorsalis hallucis lateralis seu fibularis et digiti secundi tibialis). Za priebehu na predkolení vydáva rr. musculares pre svaly na prednej strane predkolenia, t. j. mm. tibialis anterior, extensor digitorum longus a extensor hallucis longus. Na chrbte nohy inervuje mm. extensor hallucis brevis a extensor digitorum brevis.

N. peronaeus superficialis – n. fibularis superficialis, má prevahu senzitívnych vláken. Prebieha spočiatku medzi fibulou a m. fibularis longus v 3 – 4 cm dlhom kanáliku, potom vstupuje medzi obidva fibulárne svaly, kt. inervuje. Už v hornej polovici predkolenia sa stáča dopredu povrchne pod fasciu medzi mm. fibularis longus a extensor digitorum longus, v dis-tálnej tretine preráža fasciu, ocitá sa v podkožnom väzive a delí sa na 2 vetvy, kt. sa cez lig. cruciforme pedis dostávajú ku koži na chrbte nohy. Sú to:

• *n. cutaneus dorsalis pedis medialis* (tibialis) – delí sa v podkoží na dorsum pedis na vnútornú vetvu pre tibiálny okraj nohy a plca a vonkajšiu vetvu pre senzitívnu inerváciu k se-be privrátených polovíc 2. a 3. prsta;

• *cutaneus dorsalis pedis intermedius* (medius) – prebieha približne nad 3. intermetatarzálnym priestorom a rozdeľuje sa na koncové vetvy, kt. senzitívne inervujú k sebe privrátené strany 3., 4. a 5. prsta.

N. petrosus major – vetva z n. facialis, kt. vystupuje na prednú plochu skalnej kosti; preráža synchondrózu vo foramen lacerum zvonka od a. carotis interna a pod lebkovou bázou sa spája s n. petrosus profundus v n. canalis pterygoidei; vedú do nej parasympatikové vlákna (obr. N5C).

N. petrosus minor – menší skalný nerv, nerv s prepangliovými sympatikovými vláknami z n. glossopharyngeus, vystupuje z plexus tympanicus na prednú plochu skalnej kosti a opúšťa strednú jamu lebkovú jamu cez fissura sphenopetrosa. Vlákna sú interpolované v ggl. oticum (obr. N6C D).

N. petrosus profundus – sympatikové vlákna z plexus caroticus internus, kt. spájajú n. petrosus major a n. canalis pterygoidei (N5C).

N. pharyngeus – jemná vetva, kt. vychádza z ggl. pterygopalatinum pre sliznicu nosohltana.

N. phrenicus – bránicový nerv. Vystupuje z Äplexus cervicalis, z CIV s vedľajšími vláknami z CIII a CIV, zbieha po m. scalenus anterior, potom ide pred pľúcnym hílom po perikarde k bránici a čiastočne ďalej do peritonea. Jemná vetva na prednú plochu osrdcovníka je r. pericardiacus, vetvy, kt. idú k peritoneu, vpravo vo foramen v. cavae, vľavo bránicou pri ľavom okraji srdca, sú rr. phrenicoabdominales; inervujú peritoneum až po žlčník a pankreas. Nn. accessorii sú časté prídavné vlákna do n. phrenicus z CV a CVI, kt. idú cestou n. subclavius (obr. N9A C).

N. plantaris lateralis (fibularis) – postranný stupajový nerv, tenšia koncová vetva n. tibialis, uložená za n. plantaris medialis a prebieha súbežne s a. plantaris lateralis (fibularis) medzi mm. flexor digitorum brevis a m. quadratus plantae smerom k báze 5. metatarzu. Za priebehu medzi svalmi vydáva svalové vetvičky (rr. musculares) pre m. quadratus plantae a m. abductor digiti V., potom sa delí na svoje koncové vetvy, a to:

• *r. superficialis,* prevažne senzitívna povrchová vetva, kt. prechádza do podkožného väziva a tam vydáva *→nervi digitales plantares communes;*

• *r. profundus*, kt. vniká do hĺbky až na medzikostné svaly, zahýba tibiálne a vydáva svalové vetvičky pre mm. oponens digiti V, flexor digiti V. brevis, interossei, lumbricales II. a IV., m. adductor hallucis a caput fibulae m. flexoris hallucis brevis. Inervuje membrana interossea (obr. N14A).

N. plantaris medialis (tibialis) – stredný stupajový nerv, vetva n. tibialis, prebeiha z canalis malleolaris medzi tibiálnou plochou pätovej kosti a m. abductor hallucis spoločne s a. plantaris medialis (tibialis) do stupaje. V planta pedis prebieha nerv v brázde medzi mm. abductor hallucis a flexor digitorum brevis a rozpadá sa distálne na koncové vetvy. Vydáva svalové vetvy pre m. abductor hallucis a m. flexor digitorum brevis, ďalej n. digitalis plantaris proprius I k tibiálnemu okraju palca, z kt. sa oddeľuje aj svalová vetvička pre caput tibáiale m. flexoris hallucis brevis. Nakoniec sa rozdelí na 3 nn. dfigitales plantares communes, kt. vydávajú nn. digitales proprii pre susedné strany 1. – 4. prsta. Okrem toho inervuje mm. lumbricales I. a II.

N. pterygoideus lateralis – bočný krídlový nerv, vetva n. mandibularis, motorický nerv pre rovnomenný sval; odstupuje často s n. buccalis (opbr. N3A).

N. pterygoideus medialis – stredný krídlový nerv, vetva n. mandibularis, motorický nerv pre rovnomenný sval; má vetvy pre m. tensor veli palatini a m. tensor tympani (obr. N3A).

N. pudendus – vetva z plexus pudendalis, nerv s vláknami z S2–4; ide cez foramen ischiadicum majus pod m. piriformis (foramen infrapiriforme), prebieha spoločne s a. pudendalis interna, zatáča sa okolo vonkajšej strany spina ossis ischii a dostáva sa cez foramen ischiadicum minus do fossa ischioanalis (ischiorectalis). Tu prebieha smerom dopredu a vydáva svoje koncové vetvy, kt. však niekedy idú samostatne z plexus pudendalis Obr. N14C).

N. radialis – vretenný nerv silný a dlhý nerv, kt. prebieha ako pokračovanie fasciculus dorsalis. V axile je uložený za a. axillaris, potom za a. brachialis pred úponovou šľachou m. teres major a m. latissimi

dorsi. Potom vniká spoločne s a. profunda brachii medzicaput radiale a ulnare m. tricipitis brachii. zatáča sa špirálovite okolo humeru, pričom sa kladie do sulcus n. radialis humeri, a nakoniec sa dostáva do brázdy medzi m. brachalis a brachio-radiualis, kde sa delí na r. superficialis a r. profundus. V týchto miestach sa dá ľahko vypreparovať (obr. N11A).

N. radialis vydáva tieto vetvy: **1.** →*nervus cutaneus brachii dorsalis;* **2.** *rr. musculares* (pre extenzory ramena, t. j. všetky hlavy m. tricipitis brachii a m. anconaeus; najprv sa oddeľujú svalové vetvy pre caput longum, za priebehu v sulcus n. radialis vetvy pore caput ulnare a radiale; jedna z ulnárnych vetiev je dlhšia, odstupuje v dolnej polovici ramena a zostupuje spoločne s n. ulnaris distálna za septuim intermusculare ulnare ako r. collateralis ulnaris n. radialis a vstupuje do najdistálnejšieho oddielu caput ulnare m. tricipititis brachii; vysiela vetvičky k puzdru lakťového kĺbu, niekt. zo svalových vetive pre caput radiale vnikajú až do m. anconaeus); **3.** →*nervus cutaneus antebrachii dorsalis;* **4.** *rr. musculares* (pre radiálnu skupinu svalov; v brázde medzi mm. brachialis a brachioradialis, ešte pred rozdelením na koncové vetvy, sa oddeľujú svalové vetvy pre m. brachioradialis, m. extensor carpi radialis longus a m. extensor carpi radialis brevis, niekedy tiež slabá vetvička pre m. brachialis); **5.** *r. superficialis*; **6.** *r. profundus* (vniká v lakťovej oblasti do hlbky, preráža m. suipinator a špiráovite v ňom obtáča proximálne koniec rádia; tým sa dostáva na jeho dorzálnu stranu a delí sa na veľký počet vetiev, kt. sú uložené medzi povrchovou a hlbokou vrstvou extenzorov predlaktia, a to →*nervi interossueus antebrachii dorsalis* a rr. musculares pre mm. supinator, extensor digitorum communis, extensor carpi ulnaris, extensor digiti quinti proprius, ďalej pre m. abductor pollicis longus, extensor pollicis brevis, extensor pollicis longus a extensor indicis proprius.

Obrna n. radialis sa prejaví nemožnosťou extenzie predlaktia, ruky a prstov v metakar-pofalangových kĺboch. Ruka chabo prepadá volárne.

Nn. rectales inferiores – nn. anales inferiores, vlákna z S3 s S4 pre m. sphincter ani externus a kožu análnehop otvoru (obr. N14C).

N. recurrens – návratný nerv.

N. renalis – obličkový nerv.

N. saccularis – vetva n. vestibulocochlearis z macula sacculi (obr. N6A).

Nn. sacrales – krížové nervy, je ich 5, delia sa ešte v canalis sacralis na ventrálne a dorzálne vetvy a vystupujú vo foramina sacralia s výnimkou posledného (S5), kt. spoločne s kostrčovým vychádza priamo z hiatus canalis sacralis (obr. N12A, B).

Rr. dorsales nervorum sacralium – dorzálne vetvy prvých 4 sakrálnych nervov idú cez foramina sacralia dorsalia, vetva S5 (a kostrčová) cez hiatus canalis sacralis. Sú to tenké nervy, kt. sa dostávajú ku koži v regio sacralis. Len prvé 3 laterálne vetvičky sú zreteľnejšie, prerážajú začiatok m. glutaeus maximus a končia sa ako nn. clunium medii v koži krížovej a priľahlej sedacej oblasti.

Rr. ventrales nervorum sacralium – ventrálne vetvy krížových nervov sú veľmi hrubé a tvo-ria mohutnú nervovú spleť (→*plexus sacralis*), kt. má vlákna nielen z S1–S5 a kostrčového nervu, ale prijíma aj celý kmeň L5 a veľkú časť L4.

N. saphenus – vetva n. femoralis, spočiatku sprevádza a. femoralis po jej fibulárnej strane až do canalis adductorius. Tu opúšťa artériu, prestupuje cez lamina vastoadductoria a po zadnom okraji m. sartorius zostupuje na predkolenie, kde vo výške tuberositas tibiae preráža fascia cruris a prebieha v podkožnom väzive spoločne s v. saphena magna až do výšky os naviculare na tibiálnom raji nohy. Za svojho priebehu vydáva tieto vetvy: 1. *r. infrapatellaris* (ku koži na tibiálnej a prednej strane kolena až k tuberositas tibiae; 2. *rr. cutanei cruris tibiales* (smerujú ku koži na tibiálnej strane predkolenia, kt. obstarávajú senzitívnu inerváciu tejto kožnej oblasti a dosahujú až k tibiálnemu členku a na tibiálny okraj nohy) (obr. N13A).

Nn. scrotales anteriores – senzitívne vetvy plexus lumbalis (n. ilioinguinalis) ku koži prednej steny skróta, podbrušia a priľahlý úsek stehna (obr. N12C).

Nn. scrotales posteriores – zadné mieškové nervy, vetvy nn. perineales idúce zozadu do mieška (obr. N14C).

Nn. spinales – miechové nervy. Spájajú sa každý z 2 koreňov a na rozdiel od hlavových nervov vystupujú cez foramina intervertebralia. Jemné koreňové vlákna, kt. vystupujú z mie-chy a vstupujú do miechy sú fila radicularia. Združujú sa do predných a zadných koreňov jednotlivých miechových nervov. Predný motorický koreň je *r. anterior* (motoria), zadný senzitívny koreň je *r. posterior* (sensoria). Vo foramen intervertebrale v zadnom koreni tesne pred jeho spojením s predným koreňom je uložené *ggl. spinale* (sensorium). Kmeň miechového nervu (*truncus n. spinalis*), kt. vystupuje z foramen intervertebrale je úsek od spojenia obidvoch koreňov k odstupu prvej vetvy. Silnejšia predná vetva miechového nervu (r. anterior) tvorí spolu so susednými rr. anteriores splete; v hrudnej oblasti utvára interkos-tálne nervy. Slabšia dorzálna vetva (r. posterior) inervuje kožu chrbta a autochtónne hlboké chrbtové svaly. Spojky spinálnych nervov s gangliami kmeňa sympatika sú rr. Communi-cantes, r. griseus je postgangliový úsek, r. albus prepangliový úsek. R. meningeus je jemná vetva, kt. prebieha späť zo spinálneho nervu cez foramen intervertebrale k obalom miechy, kde sa spája so susednými nervami do splete; vedie senzitívne a sympatikové vlákna. Súbor kmeňov miechových nervov, kt. kaudálne zostupujú od úrovne 1. al. 2. bedrového stavca, spolu s filum terminale, sa nazýva *cauda equina* (obr. N8D).

N. spinosus – n. meningeus, vetva n. mandibularis.

N. splanchnicus – sympatikový nerv.

N. stapedius – jemná motorická vetva pre m. stapedius, vetva n. facialis (obr. N5A).

N. subclavius – tenká vetvička vychádzajúca z pars supraclavicularis →*plexus brachialis* (C_9, C_6), kt. prebieha ako nn. thoracici ventrales, určená na inerváciu m. subclavius. Asi v 20 % je hrubšia a vysiela anastomózu k n. phrenicus (obr. N9C).

N. subcostalis – r. anterior 12. hrudného nervu, prebiehajúci pod 12. rebrom.

N. sublingualis – podjazykový nerv.

N. suboccipitalis – r. posterior n. cervicalis primi; →*nervi cervicales.*

Nn. subscapulares – podlopatkové nervy, slabšie vetvy vychádzajúce z pars supraclavicularis →*plexus brachialis* ($C_{5–7}$), prebiehajú dorzálne a sú určené na inerváciu m. subscapularis a m. teres major (obr. N11D).

N. superficialis – povrchový nerv.

Nn. supraclaviculares – senzitívne kožné vetvy, kt. vystupujú z →*plexus cervicalis* z C3 a C4 vyžarujú vejárovito do ramennej a do infraklavikulárnej oblasti. Nn. supraclaviculares mediales idú cez mediálnu tretinu klavikuly a inervujú kožu krku a hrudníka až po angulus sterni a sternoklavikulárny kĺb. Nn. supraclaviculares intermedii idú pod platyzmou cez strednú tretinu klavikuly a inervujú kožu až po 4. rebro. Nn. supraclaviculares laterales (posteriores) sú zadnou skupinou nervov pre kožu v oblasti akromia, m. deltoideus a pre akromioklavikulárny kĺb (obr. N9B).

N. supraorbitalis – nadočnicový nerv, najsilnejšia vetva n. frontalis pre spojovku, hornú mi-halnicu, sinus frontalis a kožu čela (obr. N1C). Má dve vetvy, kt. vystupujú z očnice do čela v incisura supraorbitalis, r. lateralis et medialis.

N. suprascapularis – nadlopatkový nerv, vzniká z C V a C VI, ide nad plexus brachialis k in-cisura scapulae, pod lig. transversum scapulae superius a tade do m. supraspinatus a m. infraspinatus (obr. N9C).

N. supratrochlearis – tenšia mediálna vetva n. frontalis; pri vnútornom očnom kútiku sa delí na vzostupnú a zostupnú vetvu (obr. N1C).

N. suralis – pokračovanie n. cutaneus surae medialis od jeho spojenia s r. communicans fibularis. Vydáva n. cutaneus dorsalis lateralis (vetvu k vonkajšiemu okraju nohy, so spojkou do n. cutaneus dorsalis intermedius) a rr. calcanei laterales (vetvy k vonkajšej strane oblasti päty) (orb. N14B).

N. temporalis cutaneus – kožný spánkový nerv.

Nn. temporales profundi – motorický nerv pre rovnomenný sval; vetva n. mandibularis, odstupuje často spolu s n. buccalis (obr. N3A).

Nn. thoracici – hrudníkové nervy, 12 párov spinálnych nervov, kt. vychádzajú z hrudných segmentov miechy, kt. opúšťajú chrbticu pod 1. – 12. hrudným stavcom. Vydávajú r. meningeus a r. communicans a potom sa delia na r. posterior a r. anterior (obr. N11C).

• *Rr. posteriores* (dorsales) – po výstupe z intervertebrálnych otvoru sa stáčajú nazad pozdĺž medzistavcových kĺbov do chrbtového svalstva a tam sa rodeľujú na rr. mediales a laterales.

• *Rr. mediales* sú zmiešané, ale kaudálnym smerom ubýva senzitívnych vláken, takže posledné sú skoro výhradne motorické. Inervujú svaly pozdĺž chrbtice a ich kožné vetvy prerážajúä cez povrchovú vrstvu chrbtových svalov do podkožia a tam sa vyčerpávajú.

• *Rr. laterales* – v horných partiách sú len motorické, kaudálne sú zmiešané a hrubšie ako rr. mediales. Inervujú motoricky laterálnejšie časti hlbokých chrbtových svalov a podobne ako rr. mediales prebiehajú v hornom oddieli skoro horizontálne, v kaudálnej časti šikmo nadol. Preto sú koreňové kožné oblasti kraniálne približne nad príslušnými stavcami, pre Th11 však siahajú až ku crista iliaca, pre Th12 dokonca pod ňu.

• *Rr. anteriores* (ventrales) – prebiehajú v jednotlivých medzirebrových priestoroch, s výnim-kou posledného nervu, kt. prebieha pod 12. rebrom. Označujú sa preto nn. intercostales a 12. ako n. subcostalis.

Nn. thoracici ventrales (thoracales anteriores) – vychádzajú z C5 – Th1, obyčajne sú to 2 tenšie nervy, kt. smerujú dopredu pod klavikulu, prebiehajú pred vasa subclavia (len zriedka pod nimi) a rozpadajú sa na väčší počet vetvičieiek pre mm. pectorales major et minor.

N. thoracicus longus – vzniká z 5. – 7. krčného nervu, preráža m. scalenus mediu a ide po m. serratus anterior, kt. inervuje. Je to motorickýá nerv (obr. N9C).

N. thoracodorsalis – vychádza zo zadného povrzaca plexus brachialis (C7–8) a inervuje m. latissimus dorsi. Je to motorický nerv (orb. N11D).

N. tibialis – píšťalový nerv, je pokračovaním n. ischiadicus v dolnej časti stehna. Zostupuje v priamom predĺžení sedacieho nervu strednom zakolenovej jamky medzi obidve hlavy m. gastrocnemii dorzálne od m. popliteus. V ose zakolenovej jamky prebieha spoločne s vasa poplitea, pričom je uložený najpovrchnejšie pod jeho tibiálnym okrajom je v. a ešte hlbšie a. poplitea. Vniká pod arcus tendineus m. sole a prebieha spoločne s a. tiubilais posterior medzi m. soleus a hlbokými svalmi predkolenia v lamina profunda fasciae cruris. Za svojho priebehu distálnym smerom sa zatatáíča za tibiálny členok, dostáva sa do canalis malleolaris tibialis, kde sú za sebou uložené v predozadnom smere pod lig. laciniatum: šľacha m. tibialis posterior, šľacha m. flexor digitorum longus, a. tibialis posterior, n. tibialis a šľacha m. flexor hallucis longus. Tu sa n. tibialis delí na n. plantaris medialis et lateralis.

N. tibialis vydáva: **1***. rr. musculares* pre svaly na dorzálnej strane predkolenia: mm. triceps surae, popliteus, plantaris medialis posterior, flexor digitorum longus, flexor hallucis longus; **2.** →*n. cutaneus surae medialis*; **3.** *rr. articulares* – vetvičky určené pre kolenový a členkový kĺb; **4.** *rr. calcanei mediales* – oddeľujú sa pri vstupe n. tibialis do canalis malleolaris a inervujú kožu na tibiálnej strane päty; **5.**

→*n. plantaris medialis*; **6.** →*n. plantaris lateralis.* Inervuje m. semimembranaceus a m. semitendineus, dlhú hlavu m. biceps a m. adductor magnus. Jeho descendentné vlákna inervujú kolenový kĺb v zakolenovej jame, pokračuje na predkolenie a inervuje svaly a kožu predkolenia a stupaje a prstov. Je to senzoricko-motorický nerv (obr. N14A).

N. transversus colli – priečny nerv krku, vystupuje za stredom m. sternocleidomastoideus v ,,punctum nervosum"; prichádza z C3 a ide pod platyzmou dopredu ku koži. Horná vetva osabuje motorické vlákna z r. colli n. facialis pre platyzmu. R. superior je vetva, kt. zostupuje do regio suprahyoidea, rr. inferiores vetvy, kt. zostupujú ro regio infrahyoidea (obr. N9B).

N. tympanicus – bubienkový nerv, prvá vetva n. glossopharyngeus; oddeľuje sa z ggl. inferius a medzi foramen jugulare a canalis cariticus vstupuje v canaliculus tympanicus do stredoušnej dutiny (obr. N6C).

N. ulnaris – lakťový nerv, hlavnýnerv z fasciculus ulnaris.Vychádza z mediálneho a laterál-neho povrazca plexus brachialis (C8–Th1). Prebieha podobne ako n. medianus v sulcus musculi bicipitis brachii ulnaris, ale ulnárne od a. brachialis. Asi v polovici ramena preráža septum intermusculare brachii ulnare, dosáva sa na jeho dorzálnu stranu a zostupuje tu na dorzálnu stranu ulnárneho epikondylu humeru, kde sa kladie do sulcus n. ulnaris. V týchto miestach ho pokrýva len tekná fascia a koža, takže je dobre hmatateľný a ľahko zraniteľný. Potom vniká medzi caput humerale a caput ulnare m. flexoris carpi ulnaris a dostáva sa do štrbiny medzi týmto svalom a m. flexor digitorum profundus. V polovi predlaktia sa k nemu pridáva a. ulnaris a preiehabjú spoločne distálne po predlaktí do zápastnej oblasti. Tu rebieha n. ulnaris ako r. volaris manus nad lig. carpi transversum, takže sa nedostáva do canalis carpi a radiálne od os pisiforme sa delí na svoje terminálne vetvy (orb. N10C).

Za svojho priebehu vydáva početné vetvy:

• *na ramene*: nevydáva nijaké vetvy, až v sulcus n. ulnaris sa oddeľujú početné vetvičky k puzdru lakťového kĺbu – *rr. articulares*

• *na predlaktí*: **1.** *rr. musculares* (oddeľujú sa za priebehu nervu medzi obidvoma hlavami m. flexor carpi ulnaris a inervuje tento sval, ako aj ulnárnu polovicu m. flexor digitorum profundus, a to časť, z kt. vzniká šľacha pre IV. a V. prst); **2.** *r. palmaris n. ulnaris* (tenký nerv, oddeľujúpci sa z n. ulnaris asi v polovici predlaktia, púrebieha spočiatku spoločne s a. ulnaris, od kt. sa distálnejšie oddeľuje v premenlivej výške nad zápästím, preráža povrchovú fasciu predlaktia a dostáva sa do podkožia; inervuje kožu distálnej tretiny predlaktia na ulnárnej strane a zsahuje až do kože antitenaru, niekt. vetvičky anastomozujú s r. palmaris n. mediani); 3. *r. dorsalis manus* (najhrubšia z vetiev, odstupuje asi na hranici strednej a dis-tálnej tretiny predlaktia z ulnárnej strany, púrebieha medzi šľachou m. flexor carpi ulnaris a ulnou, stáča sa okolo ulny na dorzálnu stranu predlaktia, preráža fasciu a v podkožnom väzive zostupuje na chrbát ruky; vo výške capituklum ulnae sa delí na svoje 3 koncové vetvy nn. digitales dorsales n. ulnaris – pre obidve strany V.a a IV. prsta a pre ulnárnu stranu III. prsta; tieto nervy inervujú dorálnu stranu malíčka až k nechtu, dorzálnu stranu prsteníka a pro-stredníka s výnimkou nechtového článku, kt. sú inervované z nn. digitales volares proprii);

• *koncové vetvy*: po odstupe r. dorsalis manus pokračuje n. ulnaris distálne ako *r. volaris manus* pomerne povrchovo medzi šľachou m. flexor carpi ulnaris a m. flexor digitorum superficialis až k lig. carpi transversum, kladie sa cez ne a pri radiálnom okraji ossis pisiformis sa delí na svoje 2 koncové vetvy: r. superficialis a r. profundus.

R. superficialis – vniká medzi palmárnu aponeurózu a šľachy flexorov podobne ajo artériový arcus volaris superficialis, vydáva vetvičky pre m. palmaris brevis a ulnárnu časť kože dlane, a potom sa rozdelí na 2 nn. digitales volares communes pre malíček a ulnárnu stranu prstenníka. R. superficialis vydáva rr. musculares pre m. palmaris brevis a Änn. digitales volares communes V. et IV.

R. profundus – preráža začiatok m. flexor digiti quinti brevis, dostáva sa do hĺbky pod svalstvo hypotenaru spoločne s hlbokou vetvou a. ulnaris, zahýba radiálne a vstupuje do štrbiny medzi šľachami flexorov a interoseálnymi svalmi, kde je uložený na proximálnom okraji arcus volaris profundus.

Inervuje: a) všetky svaly hypotenaru(m. abdoctor, môl. flexor brevis, a m. opponens digiti quinti); b) III. a IV. m. lumbricalis; c) všetky m. interossei (volares et dorsales); d) m. adductor pollicis a caput profundum m. flexoris pollicis brevis; e) vydáva rr. perforantes cez interoseálne priestory na dorzálnu stranu, kde sa spájajú s koncovými vetvami n. interosseus antebrachii dorsalis.

Obrnu n. ulnaris charakterizuje tzv. drápovitá ruka (prsty flektované v medzičlánkových kĺboch pre prevahu dlhých oihjýbačov nad medzikostnými svalmi,. kt. sú ochrnuté, v metakarpofalangových kĺboch extanzia pre prevahu extenzorov). Ďalej viazne abdukcie prstov a najmä addukcia palca.

N. utricularis – vetva n. vestibulocochlearis z macula utriculi (obr. N6A).

N. utriculoampullaris – horná vetva n. vestibularis s vláknami z macula utriculi a cristae ampullares horného a vonkajšieho polkruhovitého kanálika (obr. N6A).

Nn. vaginales – pošvové nervy: vychádzajú z plexus iterovaginalis a inervujú pošvu. Obsahujú sympatikové a parasympatikové vlákna.

N. vasomotoricus – vazomotorický, cievohybný nerv.

Nn. vasorum – nervové vlákna zásobujúce adventíciu krvných ciev.

N. vertebralis – vychádza z ggl. cervicothoracicum a vertebrale, vystupuje s a. vertebralis a vysiela vlákna k miechovým plenám, cervikálnum nervom a zadnej lebkovej jame.

N. vesicalis – mechúrový nerv.

N. vestibularis – syn. pars vestibularis n. VIII seu vestibulocochlearis, zadná časť n. vestibulocochlearis, kt. zabezpečuje rovnováhu. Pozostáva z vláken vychádzajúcich z bipolárnych buniek ggl. vestibulare a delí sa periférne na rostrálnu a kaudálnu časť s receptormi v ampule polkruhovitých kanálikov, utrikule a sakule.

N. vestibulocochlearis – predsieňovoslimákový; sluchovorovnovážny nerv, VIII. hlavový nerv, prebieha v orgáne rovnováhy a sluchu z vnútorného ucha cez meatus acusticus internus a do mozgového kmeňa vstupuje pri dolnom okraji ponsu (obr. N6A).

N. zygomaticus – jarmový nerv, oddeľuje sa vo fossa pterygopalatina, ide cez fissura orbitalis inferior k vonkajšej stene očnice a utvára anastomózu s n. lacrimalis. Vetva, kt. zostupuje rovnomenným otvorom ku koži spánkovej oblasti, je r. zygomaticotemporalis, vetva, kt. vystupuje nad lícovú kosť, r. zygomaticofacialis (obr. N2A).

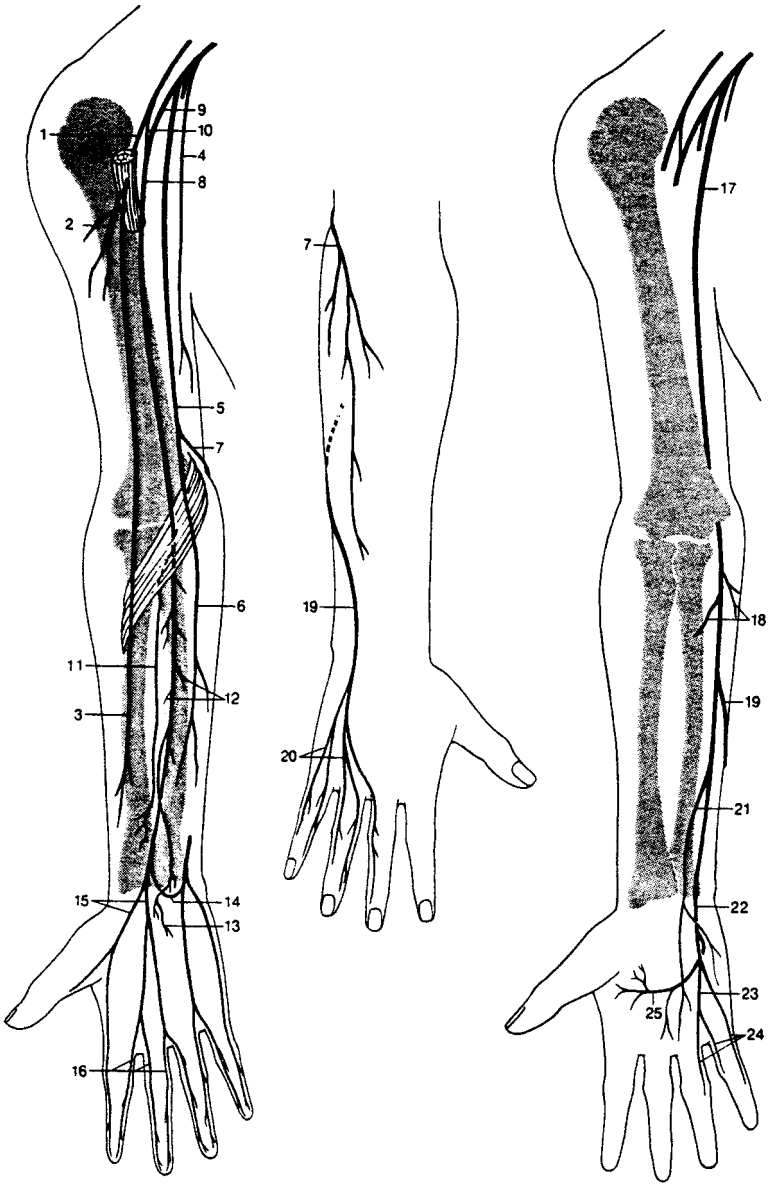

A Nervy hornej kočnatiny spredu

B Kožné nervy na ulnárnej strane dorzálnej plochy predlaktia a chrbta ruky

C Nervus ulnaris

Obr. N10. Nervy hornej končatiny. **1** – n. musculocutaneus (A); **2** – rr. musculares (A); **3** – n. cutaneus antebrachii lateralis (A); **4** – n. cutaneus brachii medialis (A); **5** – n. cutaneus antebrachii medialis (A); **6** – r. anterior (A); **7** – r. posterior (ulnaris) (A, B); **8** – n. medianus (A); **9** – radix medialis (A); **10** – radix lateralis (A); **11** – n. interosseus (antebrachii) anterior (A); **12** – rr. musculares (A); **13** – r. palmaris n. mediani (A); **14** – r. communicans (cum n. ulnari) (A); **15** – nn. digitales communes (A); **16** – nn. digitales palmares proprii (A); **17** – n. ulnaris (C); **18** – rr. musculares (C); **19** – r. dorsalis n. ulnaris (B, C); 20 – nn. digitales dorsales (B); **21** – r. palmaris n. ulnaris (C); **22** – r. superficialis (C); 23 – nn. digitales palmares communes (C); **24** – nn. digitales palmares proprii (C); **25** – r. profundus (C)

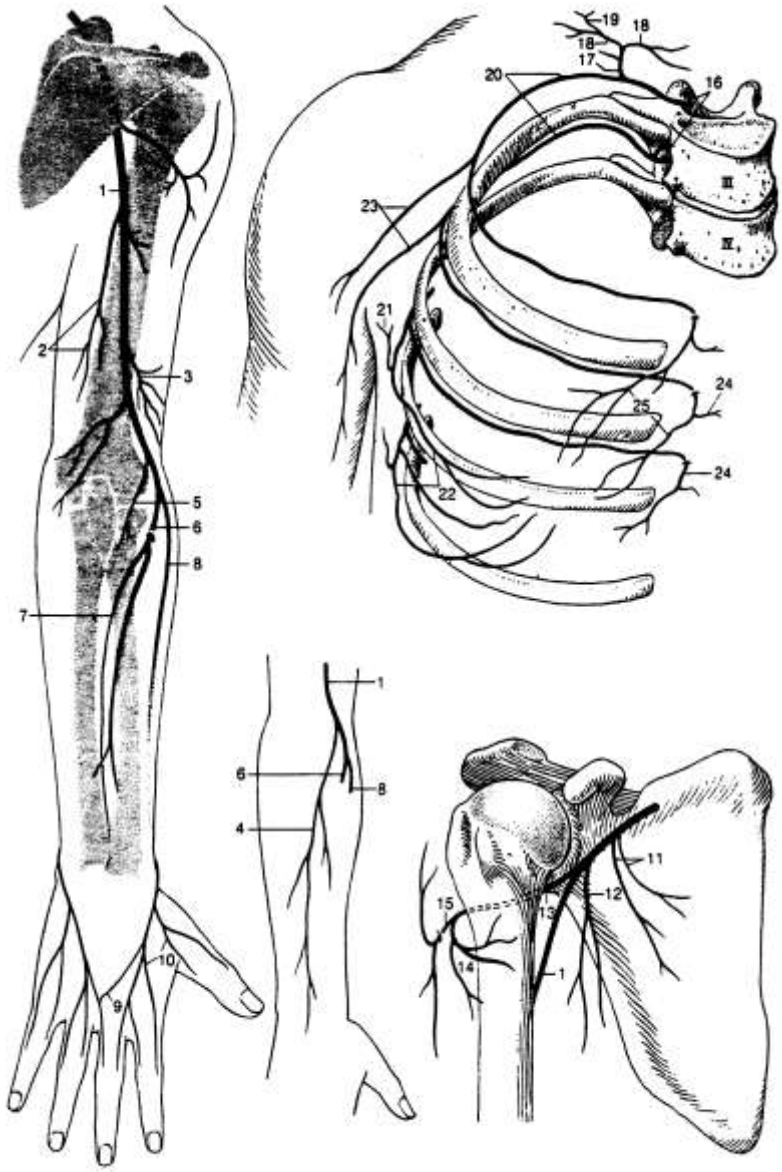

A Nervus radialis **B** Nervus cutaneus **D** Nervus axillaris

Obr. N11. Nervy hornej končatiny a hrudníka. **1** – n. radialis (A); **2** – n. cutaneus brachii posterior (A); **3** – n. cutaneus brachii lateralis inferior (A); **4** – n. cutaneus antebrachii posterior (B); **5** – rr. musculares (A); **6** – r. profundus (A, B); **7** – n. interosseus (antebrachii) posterior (A); **8** – r. superficialis (A, B); **9** – r. communicans ulnaris (A); **10** – nn. digitales dorsales (A); **11** – nn. subscapularis D); **12** – n. thoracodorsalis (D); **13** – n. axillaris (D); **14** – rr. musculares (D); **15** – n. cutaneus brachii lateralis superior (D); **16** – nervi thoracici (C); **17** – rr. posteriores (C); **18** – r. muscularis lateralis/medialis (C); **19** – r. cutaneus posterior (C); **20** – rr. anteriores (nn. intercostales) (C); **21** – r. cutaneus lateralis (pectoralis/abdominalis) (C); **22** – rr. mammarii laterales (C); **23** – nn. intercostobrachiales (C); **24** – r. cutaneus anterior (pectoralis/abdominales) (C); **25** – rr. mammarii mediales (C)

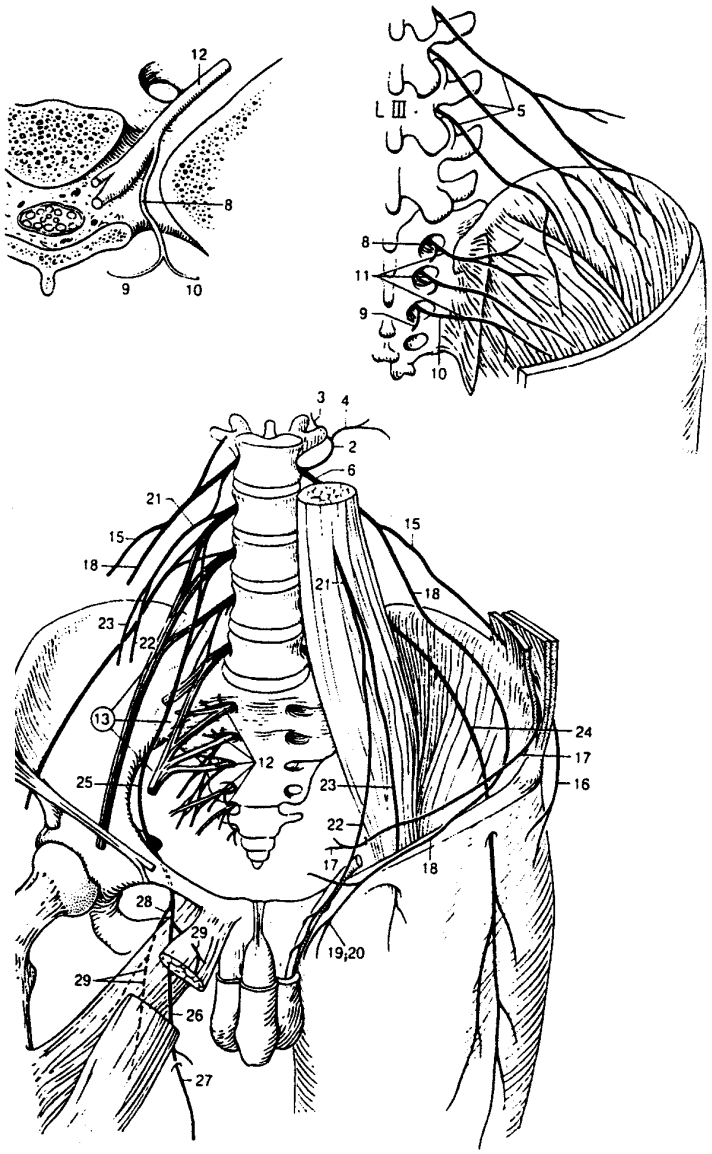

Výstup sakrálneho nervu **B** Rami clunium superiores et medii
Plexus lumbalis

2. *Nervy lumbosakrálnej oblasti*. 2 – rr. posteriores (C); **3** – r. medialis · r. lateralis (C); **5** – rr. clunium (glutaeales) superiores (B); **6** – rr. es (C); **8** – rr. posteriores (A, B); **9** – r. medialis (A, B); **10** – r. lateralis (A. rr. clunium (glutaeales) medii (B); 12 – rr. anteriores (A, C); **13** – plexus cralis (C); **14** – (plexus lumbalis (C); **15** – n. iliohypogastricus (C); **16** – r. s lateralis (C); **17** – r. cutaneus anterior (C); **18** – n. ilioinguinalis (C); **19** crotales anteriores (C); **20** – nn. labiales anteriores (C); **21** – n. noralis (C); **22** – r. genitalis (C); **23** – r. femoralis (C); **24** – n. cutaneus (C); **26** – r. anterior (C); **27** – r. cutaneus (C); **28** – r. posterior (C); **29** –

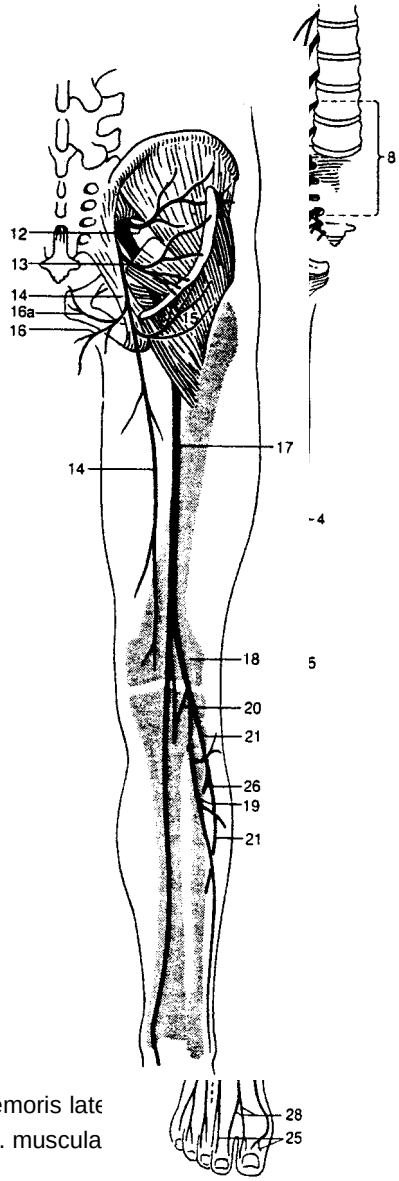

femoris late
rr. muscula

A. Nervy dolnej končatiny
pohľad spredu

B. Nervy dolnej končatiny
pohľad zozadu

Obr. N13. Nervy dolnej končatiny. I. **1.** – n. femoralis (A); **2** – rr. musculares (A); **3** – rr. cutani anteriores (A); **4** – n. saphenus (A); **5** – r. infrapatellaris (A); **6** – rr. cutanei cruris mediales (A); **7** – truncus lumbosacralis (spojka do plexus sacralis, tvorená L5 a vetvou z L4, A); **8** – plexus sacralis (krížová spleť, obsahuje vlákna z L_5–S_3, sčasti z L_4 a S_4. Leží vpredu na m. piriformis, pod jeho fasciou. Nervy splete idú na zadnú stranu stehna, inervujú predkolenie a nohu; A); **9** – n. m. obturatoris interni; **10** – n. m. piriformis; **11** – n. m. quadrati femoris; **12** – n. glutaeus superior; 13 – n. glutaeus inferior; 14 – n. cutaneus femoralis posterior; **15** – rr. clunium (glutaeales) inferiores ; **16** – rr. perineales; **16a** – n. cutaneus perforans; **17** – n. ischiadicus (sciaticus); **18** – n. fibularis communis; **19** – n. cutaneus surae lateralis; **20** – r. communicans fibularis; **21** – n. fibularis superficialis; **22** – rr. musculares; **23** – n. cutaneus dorsalis medialis; **24** – n. cutaneus dorsalis intermedius; **25** – nn. digitales dorsales pedis; **26** – n. fibularis profundus; **27** – rr. musculares; **28** – nn. digitales dorsales, hallucis lateralis et digiti secundi medialis

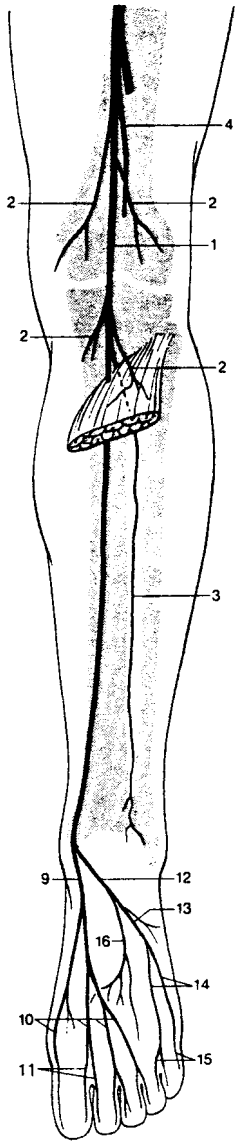

Nervy predkolenia a nohy, pohľad zozadu a z plantárnej strany

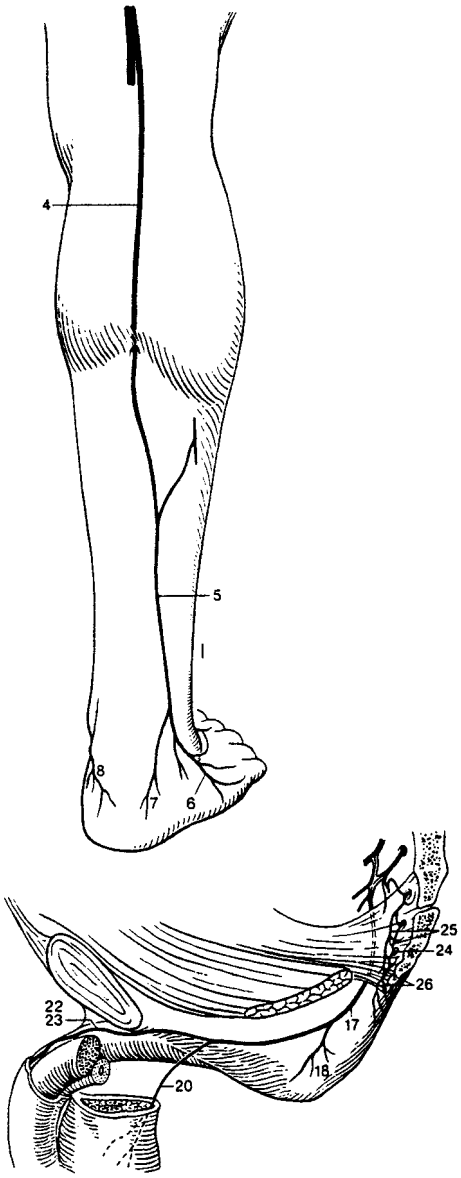

Kožné nervy predkolenia pohľad zozadu (hore) a n. pudendus (dole

Obr. N14. Nervy dolnej končatiny. II. **1** – n. tibialis (A); **2** – rr. musculares (A); **3** – n. interosseus cruris (A); **4** – n. cutaneus medialis (A, B); **5** – n. suralis (B); **6** – n. cutaneus dorsalis lateralis (B); **7** – rr. calcanei laterales (B); **8** – rr. calcanei mediales (B); **9** – n. plataris medialis (A); **10** – nn. digitales plantares communes (A); **11** – nn. digitales plantares proprii (A); **12** – n. plantaris lateralis (A); **13** – r. superficialis (A); **14** – nn. digitales plantares

communes (A); **15** – nn. digitales plantares proprii (A); **16** – r. profundus (A); **17** – n. pudendus (C); **18** – nn. rectales (anales) inferiores (C); **19** – nn. perineales (C); **20** – nn. scrotales/labiales posteriores (C); **21** – rr. musculares (C); **22** – n. dorsalis penis; **23** – n. dorsalis clitoridis; **24** – n. coccygeus; **25** – plexus coccygeus; **26** – nn. anococcygei (C)

nestín – neuroepithelial stem cells, proteín intermediárnych filamentov, kt. sa nachádza v myocytoch (*Z*-pásy) a fibroblastoch. Mutácie génu, kt. ho kódujú môžu vyvoplať myopatiu; →*sval.*

neschopnosť – l. *impotentia*. ***Neschopnosť udržať moč*** (***stolicu***) – incontinentia urinae (alvi).

nesidioblastos, i, m. – [g. *nésos* ostrov + g. *blastos* výhonok] →*nezidioblast.*

nesidioblastoma, tis, n. – [g. *nésos* ostrov + g. *blastos* výhonok + *-oma* bujnenie] →*nezidio-blastóm.*

nesidioma, tis, n. – [g. nésos ostrov + -oma bujnenie] →*nezidióm.*

neskorý – l. tardus.

nesmrteľný – l. immortalis.

nespavosť – l. insomnia, agrypnia, vigila, pervilegium.

Nesslerovo činidlo →*činidlá.*

neškodný – l. innocens.

Nethertonov syndróm – [Netherton, Earl Weldon, amer. dermatológ 20. stor.] →*syndrómy*.

netilmicín – *O*-3-deoxy-4-C-metyl-3-(metylamino)-□-L-arabinopyranozyl-(1→6)-*O*-[2,6-dia-mino-2,3,4,6-tetradeoxy-□-D-glycerohex-4-enopyranozyl-(1→4)]-2-deoxy-N^1-etyl-D-strepta-mín,

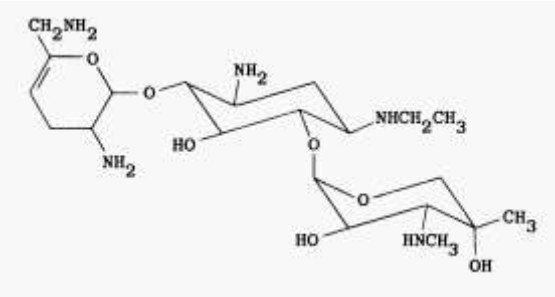

$C_{21}H_{46}N_5O_7$, M_r 475,60; širokospektrálne polosyntetické aminoglykozidové antibioti-kum. N. je štruktúrne podobný sisomicínu, používa v th. rôznych infekcií vyvolaných citlivý-mi gramnegat. (sulfát $C_{42}H_{92}N_{10}O_{34}S_5$ – Cortomycin®, Netillin®, Netilyn®, Netromicine®, Netromycin®, Nettacin®, Vectacin®, Zatamicin®).

Netilmicín

netobimín – 2-[[[(metoxykarbonyl)amino][[2-nitro-5-propyltio)fenyl]amino]metylén]ami-no]etánsulfónová, $C_{14}H_{20}N_4O_7S_2$, M_r 420,46; fenylguanidínové anthelmintikum používané vo veter. med. (Hapadex®).

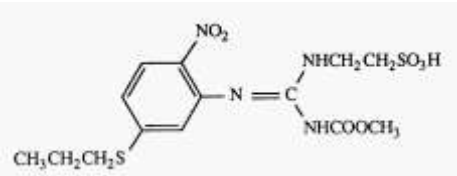

Netobimín

netopiere →*Chiroptera.*

netopierkovité →*Nycteribiidae.*

Netoušek, Miloš – (1889 Slavkov u Brna – 1968 Praha) čes. internista a patológ. Pôsobil v medzivojnovom období, pôsobil na Univerzite Komenského v Bratialsve a postupne viedol Ústav všeobecnej a experimentálnej patológie, propedeutickú a neskôr internú kliniku. Venoval sa najmä hematológii a patril k zakladateľom tohto odboru na Slovensku.

Netromycin® – netilmicinsulfát.

netropsín – 4-[[[(aminoiminometyl)amino]acetyl]amino]-*N*-[5-[[(3-amino-3-iminopropyl)-amino]karbonyl]-1-metyl-1*H*-pyrol-3-yl]-1-metyl-1*H*-pyrol-3-karboxamid, $C_{18}H_{26}N_{10}O_3$, M_r 430,47; oligopeptidové antibiotikum produkované kultúrou *Streptomyces netropsis* so širo-kým spektrom antimikróbnej účinnosti; neinterkalačná DNA väzbová látka.

Netropsín

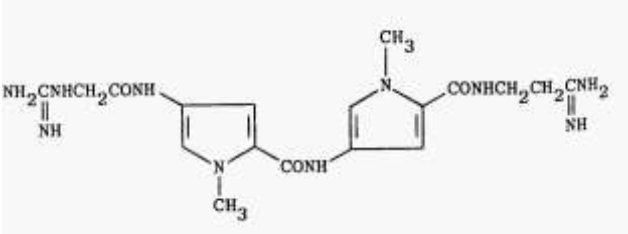

Nettleshipov syndróm – [Nettleship, Edward, 1845 – 1913, angl. dermatológ] urticaria pig-mentosa s. xanthelasmoides, morbus Nettleship; →*syndrómy.*

Nettleshipov-Fallsov typ okulárneho albinizmu – [Nettleship, Edward, *1913, angl. oftal-mológ a dermatológ; Falls, Harold Francis, *1909, amer. oftalmológ a genetik] dedičný oku-lárny albinizmus viazaný na chromozóm X.

netýkavkovité →*Impatientaceae.*

Neubauerova artéria – [Neubauer, Johann Ernst, 1742 – 1777, nem. anatóm] a. thyroidea.

Neubauerov-Fischerov test – [Neubauer, Otto, 1874 – 1957; Fischer, Hans, 1881 – 1945, nem. lekári] glycyltryptofánový test.

Neubergov ester – [Neuberg, Carl, 1877 – 1856, nem biochemik] fruktóza-6-fosfát.

neúčinný – l. inactivus, ineffectivus.

Neufeldov klinec – [Neufeld, Alonzo John, 1906, amer. ortopéd] zariadenie na vnútornú fixáciu intertrochanterickej zlomeniny stehnovej kosti s V-klinovitým rezom vedeným v 130 ° uhle (voči platničke).

Neufeldova reakcia – [Neufeld, Fred, 1861 – 1945, nem. bakteriológ] pridanie špecifického imúnneho séra k pneumokokom al. iným opuzdreným mikróbom má za následok aglutináciu a zdurenie puzdier mikroorganizmu následkom väzby protilátky s puzdrovým polysacha-ridom.

Neuhauserov-Berenbergov syndróm – [Neuhauser, Edward B., *1908, amer. röntgenológ; Berenberg, William, *1915, amer. pediater] →syndrómy.

Neumannov syndróm I, II – [Neumann, Isidor, 1832 – 1906, rak. dermatológ] →syndrómy.

Neumannova pošva – [Neumann, Ernst, 1834 – 1918, nem. patológ] dentínová pošva, priestor medzi inter- a peritubulárnymi štruktúrami zuba.

neúplný – l. incompletus, subtotalis.

Neupogen® – cytokín, hemopoetický rastový faktor; →filgrastím.

neur-i/o- – prvá časť zložených slov z g. neuron nerv.

neuragmia, ae, f. – [neur- + g. agmos zlom] prerušenie nervu.

neuralgia, ae, f. – [neur- + g. algos bolesť] bolesť nervového pôvodu širiaca sa v priebehu jedného al. viacerých nervov. Ide o iritačné subjektívne prejavy porušenej citlivosti vo forme bolesti v inervačnej oblasti niekt. periférneho nervu. Bolesti trvajú niekoľko s až min, prichádzajú v záchvatoch, kt. sa dostavujú náhle a náhle sa aj končia. Medzi záchvatmi sú asymptomatické intervaly. Bolesť je prudká,

veľmi intenzívna, takže pacient často stene od bolesti. Záchvaty môžu byť ojedinelé al. ich je až niekoľko desiatok Keď sú záchvaty v krát-kych intervaloch, ide o status neuralgicus. Bolesť je lokalizovaná do presne ohraničených miest, kt. zodpovedajú inervačnej oblasti príslušného nervu al. jeho vetvy a často sa spája s vegetatívnymi príznakmi (sčervenenie) a reflexnými motorickými prejavmi (reflexné napätie svalstva a obranné motorické pohyby). Objektívne prejavy porúch citlivosti sa nevyskytujú. Častým príznakom je tzv. spúšťacia zóna, t. j. ohraničené miesto, odkiaľ možno vyvolať bolesť. Podráždenie tejto oblasti môže byť min., napr. dotyk jazyka, pohyb sánky, závan chladného vzduchu, umývanie, jedenie, holenie ap. Lokalizácia spúšťacej zóny býva u jednotlivých pacientov obyčajne konštantná.

Pri ***prim. neuralgii*** sa nezistia anat. zmeny, kt. by vysvetľovali ich príčinu. ***Sek. neuralgiu*** (symptomatickú n.) môže vyvolať exogénna príčina (otrava As, Hg, Pb), endogénna príčina (urémia, diabetes mellitus), infekčné agens (vírus herpes zoster, chrípky, syfilis), kompresia kostnými úlomkami al. nádorom, rôzne poúrazové zrasty a i.

Pri sek. n. je bolesť trvalejšia, stupňuje sa v záchvatoch, trvá hodiny, dni a len zriedka niekoľ-ko min. Nemá spúšťaciu zónu. Objektívne býva prítomná porucha citlivosti v podobe hyp-estézie až anestézie v inervačnej oblasti príslušného nervu. Reflexy sú znížené a výstupy nervov na tlak bolestivé.

Mnohé n. sa označujú podľa postihnutého nervu (brachiálna, faciálna, okcipitálna, supraorbi-tálna ap.) al. podľa príčiny (anemická, diabetická, dnavá, malarická, syfilitická ap.).

Neuralgia articuli temporomadibularis – bolesť temena a záhlavia, otalgia, glosodýnia a bolesť okolo nosa a očí, spojená s poruchou funkcie temporomandibulárneho kĺbu.

Neuralgia cervicobrachialis – cervikobrachialgia.

Neuralgia cervico-occipitalis – n. hornej krčnej spleti, zriedkavé postihnutie charakterizované bolesťami projikujúcimi sa do 4 senzitívnych vetiev (n. occipitalis minor, n. auricularis, n. transversus colli a nn. supraclaviculares), kt. vystupujú dorzálne nad hornú polovicu kývača a vejárovite zásobujú predný a bočný šijový trojuholník. Dfdg. treba odlíšiť akút. meningitídu s arachnoiditídou, kompresie chrbtice následkom ruptúry medzistavcovej platničky, osteo-artritické zmeny; fraktúru; absces, nádor (intraspinálny, vertebrálny al. nádor sulcus pulmona-lis), traumatickú avulziu nervového koreňa, herpes zoster, tbc, syfilis a i. Príčinou cervikook-cipitálnej neuralgie môže byť aj sy. sulcus pulmonalis superior (→Pancoastov nádor), sy. hrudníkového vchodu (angl. thoracic outlet syndrome), sy. krčného rebra al. malformácia 1. hrudného rebra – dg. sa pomocou rtg vyšetrenia. treba ich odlíšiť od →skalénového sy. (→syndrómy) a metastazujúce nádory kostry plecového pletenca (dfdg. treba vylúčiť bolesti prenesené do plecového pletenca a hornej končatiny následkom nádorovej infiltrácie cervikálnych koreňov a plexus brachialis).N. cranialis – n. v priebehu hlavového nervu (facialis, glossopharyngica, trigeminalis atď.).

Neuralgia facialis vera – Ramsay Huntov sy.

Neuralgia ggl. pterygopalatini – Sluderova n., n. oblasti inervovanej nervami ggl. spheno-palatinum s pálčivými a vŕtavými bolesťami maxily, kt. vyžarujú do šije a pliec; Sluderov sy.; →syndrómy.

Neuralgia glossopharyngica – n. postihujúca ggl. petrosum a ggl. jugulare n. glossopha-ryngici. Charakterizujú ju ťažké záchvaty, kt. vychádzajú z bočnej steny hltana, príležitostne sa širia do ucha. Niekedy sa záchvaty spájajú s bradykardiou al. zastavením srdcovej činnosti a synkopou; →periférny nervový systém.

Neuralgia hallucinatoria – psychické vnemy bolesti bez aktuálneho periférneho podnetu.

Neuralgia migrainosa Harrisi – klastrová cefalea.

Neuralgia herpetica – bolesti sprevádzajúce akút. →herpes zoster n. trigemini.

Neuralgia Hunti – n. ncl. geniculatum; →Ramsay Huntova neuralgia.

Neuralgia idiopathica – n. neznámej etiológie, bez zistiteľných štruktúrnych zmien.

Neuralgia intercostalis – n. medzirebrových nervov.

Neuralgia interdigitalis pedis →Mortonova metatarzalgia.

Neuralgia n. laryngicus sup. →periférny nervový systém.

Neuralgia mammaris – neuralgická bolesť v prsníku.

Neuralgia Mortoni →Mortonova metatarzalgia.

Neuralgia nasociliaris – Charlinov sy.; n. n. ciliaris.

Neuralgia n. occipitalis →periférny nervový systém.

Neuralgia n. musculi obturatorii →periférny nervový systém.

Neuralgia n. ciliaris →periférny nervový systém.

Neuralgia n. femoralis →periférny nervový systém.

Neuralgia ncl. geniculati – Ramsay Huntov sy.

Neuralgia occipitalis – bolesť v inervačnej oblasti záhlavných nervov, vzniká následkom tlaku na nervy al. úrazu; →periférny nervový systém.

Neuralgia otica – Ramsay Huntov sy.

Neuralgia peripherica – periférna n., bolesť v priebehu periférneho senzorického nervu.

Neuralgia postherpetica →postherpetická neuralgia.

Neuralgia rubra – erythromelalgia.

Neuralgia sciatica – Cotugnova choroba, neuritis ischiadica, ischialgia.

Neuralgia sphenopalatina – Sluderova n.; →Sluderov sy. (→syndrómy).

Neuralgia supraorbitalis – n. nadočnicového nervu.

Neuralgia trifacialis, n. trifocalis – n. n. trigemnini.

Neuralgia n. trigemini – n. trifacialis, n. trifocalis, tic douloureux; →periférny nervový systém.

Neuralgia Vidiana – n., kt. postihuje n. canalis pterygoidei Vidii.

neuralgicus, a, um – [neur- + g. algos bolesť] neuralgický, týkajúci sa al. majúci charakter →neuralgie.

neuralgiformis, e – [neuralgia + l. forma tvar, podoba] neuralgiformný, podobný neuralgii.

neuralis, e – [g. neuron nerv] neurálny, nervový.

neuraminidáza – sialidáza, EC 3.2.1.18, enzým, kt. štiepa glykozidové väzby medzi kys. neuramínovou a i. monosacharidom; odštepuje z glykoproteínov glykozidicky viazanú kys. sialovú. Kys. neuramínová je súčasťou povrchových glykoproteínov mnohých buniek a ude-ľuje im negat. náboj. Bunky, kt. sa opracujú n., strácajú tento záporný náboj a preto ľahšie aglutinujú. Okrem toho bunky opracované n. aktivujú komplement alternatívnou cestou. N. produkujú niekt. vírusy a baktérie, napr. *Vibrio cholerae*.

neuranagenesis, is, f. – [neur- + g. anagennan regenerovať] neuranagenéza, regenerácia al. novotvorba nervového tkaniva.

neurapophysis, is, f. – [neur- + apophysis] neurapofýza, štruktúra, kt. sa utvára na obidvoch stranách neurálneho oblúka.

neurapraxia, ae, f. – [neur- + apraxia] prerušenie vedenia v nerve v neprítomnosti štruktúr-nych zmien, následkom tupého úrazu, kompresie al. ischémie; upravuje sa obyčajne spon-tánne.

neurarchia, ae, f. – [neur- + g. arché pravidlo] riadenie tela cerebrospilálnym systémom.

neur(o)arthropathia, ae, f. – [neur- + g. arthron kĺb + g. pathos choroba] neur(o)artropatia, choroba kĺbových štruktúr spojená s chorobou centrálneho al. periférneho nervového systému.

neurasténia – [neurasthenia] neurastenický sy.; druh →*neurózy* charakterizovaný zvýšenou únavou a slabosťou po duševnom vypätí; →*syndrómy.*

neurasthenia, ae, f. – [neur- + g. astheneiá slabosť] →*neurasténia.*

Neurasthenia cardialis – srdcová slabosť.

Neurasthenia sexualis – sexuálna, pohlavná slabosť.

Neurathov-Cushingov syndróm – [Cushing, Harvey William, 1869 – 1939, amer. neurochirurg] →*syndrómy.*

neuraxis, is, f. – [neur- + l. axis os] centrálny nervový systém.

neuraxonum, i, n. – [neur- + g. axón os] neuraxón, osový valec nervu.

neurectasis, is, f. – [neur- + g. ektasis rozšírenie] neurektázia, neurotónia.

neurectomia, ae, f. – [neur- + g. ektomé vybrať] neurektómia, vyrezanie časti nervu.

neurectopia, ae, f. – [neur- + g. ektopos mimo miesta] neurektopia, dislokácia nervu al. abnormálne uloženie nervu.

neuregulíny (ARIA) – podrodina min. 4 rastových faktorov podobných epidermovému rasto-vému faktoru (epidermal growth factor, EGF-like growth factors), kt. ovplyvňujú proliferáciu, migráciu a prežívanie buniek. Patrí sem neu diferenciačný faktor NDF (AKA:neuregulín-1; NRG1), ďalej heregulin, gliový rastový faktor a aktivitu indukujúci acetylcholínový receptor, kt. majú dôležitú úlohu vo vývoji srdcového a nervového tkaniva, ako aj v postsynaptickom vývoji nervosvalovej junkcie. Neuroregulíny sa viažu na ErbB3 al. ErbB4 a aktivujú ErbB2 receptor pomocou heterodimerizácie. Heterodiméry ErbB3 a ErbB2, kt. nemajú priame ligandy, sú účinné faktory vyvolávajúce transformáciu buniek. ErbB2, ErbB3 a ErbB4 ako receptory tyrozínkinázy vykazujú porušenú internalizáciu indukovanú ligandom, zostupnú reguláciu (down-regulation) a degradáciu. Takýmto proteínom je Nrdp-1 (neuroregulin receptor degradation protein-1). Je to E3 ubikvitínligáza, kt. označuje ErbB3 pre degradáciu v nelyzozómových kompartmentoch.

neurentericus, a, um – [neur- + g. enteron črevo] neurenterický, týkajúci sa neurálnej rúry a archenterónu plodu, najmä kanála, kt. ich spája.

neurepithelialis, e – [neur- + epithelium výstelka] neuroepitelový.

neurergicus, a, um – [neur- + g. ergos sila] neurergický, vzťahujúci sa na nervovú činnosť al. závislý od nej.

neurexeresis, is, f. – [neur- + g. exarein vybrať] neurexaréza, neurexhairéza, avulzia nervu.

neuriatria, ae, f. – [neur- + g. iatros lekár] klin. neurológia.

neuridín – zásada izolovaná z čerstvého ľudského mozgu, identická so spermínom.

neurilemma, tis, n. – [neuri- + g. lemma pošva] syn. Schwannova membrána, endoneurálna membrána, neurilema, nervová pošva. Tenká membrána špirálovito obaľujúca myelínové vrstvy niekt. vláken, najmä periférnych nervov al. axóny niekt. nemyelinizovaných nervových vláken.

neurilemmitis, itidis, n. – [neuri- + g. lemma pošva + -itis zápal] neurilemitída, zápal neurilemy.

neurilemmoma, tis, n. – [neuri- + g. lemma pošva + -oma bujnenie] syn. schwannoma, neurilemóm, nádor z podporného tkaniva obvodových nervov, obyčajne izolovaný a opuzd-rený. Býva väčšinou benígny, môže sa však zvrhnúť. napr. n. n. acustici.

neurín – *N,N,N*-trimetyleténamíniumhydroxid; trimetylvinylamóniumhydroxid, $C_5H_{13}NO$, amóniová zásada všeobecného vzorca $CH_2{=}CHN^+(CH_3)_3OH$, Mr 103,16; jedovatá látka zo skupiny ptomaínov. Vzniká z nejedovatého cholínu pri hnilobnom rozklade bielkovín rýb, húb, mozgu a i. tkanív.

neurinóm – [neurinoma] nezhubný nádor z podporného tkaniva obvodových nervov, napr. n. n. acustici; →periférny nervový systém.

neurinoma, tis, n. – [neur- + g. is-inos vlákno + -oma bujnenie] →neurinóm.

Neurinóm n. acusticus – nádor pontocerebelárneho uhla (môže sa tu však vyskytovať aj meningeóm a i. nádor). N. n. a. je najčastejší nádor hlavových nervov. Vyrastá zo Schwannovej pošvy vestibulárnej časti VIII. nervu. Je to benígny nádor, dobre ohraničený, s pomalým rastom. Vyvoláva príznaky z postihnutia n. VIII., ako aj z tlaku na okolité nervové štruktúry, najmä na mozgový kmeň, hlavové nervy v okolí a mozoček. Spočiatku sú to príznaky iritácie a lézie kochleárneho nervu (hučanie v jednom uchu (tinnitus) a postupná strata sluchu), neskôr vestibulárneho a ďalších hlavových nervov, a to n. V (parestézie, hypestézie, zníženie korneálneho reflexu, príp. bolesti v oblasti inervovanej n. V, všetko jednostranne), n. VII (spomalené žmurkanie, slabšie privieranie mihalnice, poklesnutie ústneho kútika a nedo-konalé ,,cerenie“ zubov na postihnutej strane) a príznaky intrakraniálnej hypertenzie.

Dg. – stanovuje sa na základe klin. príznakov (jednostranný tinitis, hypakúzia, vestibulárne poruchy). Na rtg snímke v Stenversovej projekcii sa zisťuje rozšírený meatus acusticus a po-rus acusticus internus v 85 % prípadov. Prítomná býva uzurácia hrotu pyramídy na tej istej strane. Na PEG vidieť obrysy nádoru a deviáciu IV. komory. Vertebrálna angiografia ukáže deviáciu a. cerebellaris superior mediálne. Zachytí sa pritom neurinóm s Ø 2 – 2,5 cm. Pomocou CT sa dokáže nádor s Ø 1 cm.

Dfdg. – treba odíšiť arachnoiditídu zadnej jamy (v anamnéze býva meningitída, v priebehu choroby remisie, nebýva hypakúzia a rtg nález je negat.), meningeóm zadnej jamy (menšie postihnutie n. VIII, negat. rtg nález a chýbajú príznaky hlavových nervov), otosklerózu a i. choroby uší.

Th. – je chir. (radikálne odstránenie nádoru). S úspechom možno rátať, keď sa operuje pred zjavením sa tlakových lézií mozgového kmeňa, neskôr vznikajú totiž zrasty medzi nádorom a mozgovým kmeňom, kt. sa dajú len ťažko uvoľniť. Ku komplikáciám výkonu patrí trvalé poškodenie n. facialis, kt. vzniká skôr následkom poruchy krvného zásobenia. Operácia pomocou operačného mikroskopu temporálnym prístupom pri malých nádoroch al. translabyrintovým prístupom pri veľkých nádoroch. Zavedením mikroskopickej subokcipitálnej operácie sa znížila operačná mortalita na 2,5 % a n. facialis s plnou funkciou zostáva až v 80 % prípadov. Paliatívny výkon môže zanechať sek. arachnoiditídy a hydrocefalus; sek. arach-noiditídy však môžu vznikať aj po radikálnej operácii. Diagnostikuje sa obyčajne neskoro.

neurit – výbežok nervovej bunky, kt. vedie vzruch odstredivo z bunky, odstredivé vlákno nervovej bunky.

neuritída – [neuritis] zápal nervu. Podľa priebehu sa n. delia na akút. a chron; podľa prízna-kov na motorické, senzitívne a zmiešané; podľa lokalizácie na mononeuritídy, →radikulitídy a →polyneuritídy. Klin. obraz charakterizujú parestézie, poruchy citlivosti, obrny, vegetatívne a trofické poruchy,

vymiznutie reflexov, a to v závislosti od inervačnej oblasti postihnutého nervu; →periférny nervový systém.

neuritis, itidis, f. – [neur- + -itis zápal] →neuritída.

Neuritis actinica – neuritída z ožiarenia, rádioneuritída.

Neuritis alcoholica – alkoholická →neuropatia.

Neuritis brachialis – neuralgická amyotrofia.

Neuritis diaetetica – beri-beri.

Neuritis fallopii – neuritída n. facialis v canalis Fallopii.

Neuritis Gombaulti – progresívna hypertrofická neuropatia.

Neuritis interstitialis hypertrophica – progresívna intersticiálna hypertrofická neuropatia.

Neuritis intraocularis – papilitída (2).

Neuritis leprosa – polyneuritis leprosa.

Neuritis multiplex – polyneuritis.

Neuritis multiplex endemica – beri beri.

Neuritis optica – zápal zrakového nervu, môže byť intraokulárny (→*papilitída*) al. retrobulbárny; →*periférny nervový systém.*

Neuritis optica hereditaria – Leberova hereditárna neuropatia optika.

Neuritis periaxialis – segmentálna (demyelinizačná) neuropatia.

Neuritis peripherica – neuritída periférneho nervu.

Neuritis puerperalis traumatica – neuritída vyvolaná pôrodnou traumou.

Neuritis radicularis – radiculitis.

Neuritis retrobulbaris – n. n. optici.

Neuritis saturnina – neuritída pri otrave olovom.

Neuritis syphilitica – syfilitická neuritída, prejav neurosyfilisu.

Neuritis segmentalis – neuropathia segmentalis (demyelisatio)

Neuritis toxica – neuropathia toxica.

Neuritis vestibularis →*neuronitis vestibularis.*

neuroacanthocytosis, is, f. – [*neuro-* + *acanthocytus* + *-osis* stav] neuroakantocytóza, syn. choreoakantocytóza, autozómovo recesívne dedičná choroba charakterizovaná tikmi, choreou a zmenami osobnosti s akantocytmi v KO.

neuro-AIDS – subakút. vírusová subkortikálna encefalitída, neskorá manifestácia AIDS, postihuje > 60 % pacientov.

neuroalergia – [*neuroallergia*] alergia nervového tkaniva.

neuroamoebiasis, is, f. – [*neuro-* + amoebiasis] neurotída následkom amebiózy.

neuroanastomosis, is, f. – [*neuro-* + g. *anastomún* utvoriť spojenie] neuroanastomóza, chir. utvorenie anastomózy medzi nervami.

neuroanatomia, ae, f. – [*neuro-* + *anatomia*] neuroanatómia, odvetvie neurológie, kt. sa zao-berá anatómiou nervového systému.

neuroanemický syndróm →*syndrómy.*

neuroarthropathia, ae, f. – [*neuro-* + g. *arthron* kĺb + g. *pathos* choroba] neuroartropatia, choroba kĺbových štruktúr spojená s chorobou centrálneho al. periférneho nervového systému.

neuroastrocytoma, tis, n. – [neuro- + astrocytoma] neuroastrocytóm, glióm zložený najmä z astrocytov, podobný astrocytómu, kt. postihuje najčastejšie dno III. komory a spánkové laloky, môže sa však vyskytnúť aj inde v CNS.

neurobiologia, ae, f. – [neuro- + biologa] neurobiológia, biológia nervového systému, kt. zahrňuje anatómiu, fyziológiu, biochémiu atď.

neurobiotaxis, is, f. – [neuro- + biotaxis sily selektujúce a usporadúvajúce biosystém] teória, podľa kt. telá nervových buniek majú počas vývoja tendenciu migrovať v smere, v kt. dostávajú obvykle podnety.

neuroblastom – [*neuroblastoma*] sarkóm, kt. pozostáva z malígnych neuroblastov, vyskytuje sa obyčajne v autonómnom nervovom systéme (sympatikoblastóm) al. v dreni nadobličiek; pokladá sa za typ neuroepitelového nádora a postihuje najmä deti do 10. r. života; →*Peppeov sy;* →*nádory;* →*syndrómy.*

neuroblastoma, tis, n. – [neuro- + g. blastom bujnenie] →*neuroblastóm.*

Neuroblastoma olfactorium →*nádory.*

neuroblastos, i, m. – [neuro- + g. blastos výhonok] neuroblast, nezrelá nervová bunka.

neurocirkulačná asténia →*DaCostov sy.* (→*syndrómy*).

neurocladismus, i, m. – [*neuro-* + g. *klados* vetva] neurokladizmus, syn. odogenéza, tvorba nových vetiev neurónu, najmä nových axónov z proximálneho pahýľa pripojeného k perifernemu.

neurocranium, i, n. – [neuro- + l. cranium lebka] neurokránium, mozgová časť lebky, kt. tvorí puzdro najmä pre mozog a zmyslové orgány (statoakustický, zrakový a čuchový). N. sa zakladá v chrupke (chondrocranium al. primordiálne cranium), sčasti sa tvorí vo väzive (desmocranium). Chrupkové neurokránium a sčasti väzivové neurokránium sa trvale uchováva len pri nižších rybách, napr. žralokoch. Na jednoliatom chrupkovom neurokrániu tu možno rozlíšiť regio (capsula) ethmoidea vyhýbajúca sa dopredu do tzv. rostrum, regio orbitotemporalis (sphenoidea), kde sú uložené zrakové ústroje, regio (capsula) otica, v kt. sa nachádzajú statoakustické ústroje, a regio occipitalis.

Prvé 3 oblasti sa tvoria už pri najnižších rybách (mihuliach) a označujú sa súhrnne palaeocranium. Naproti tomu pars occipitalis, kt. sa utvorilo okolo kraniálneho konca kordy, predstavuje splynulé základy niekoľkých stavcov. Toto splývanie sa uskutočňovalo postupne, preto počet stavcov asimilovaných do lebky nie je pri všetkých skupinch stavovcov rovnaký. Pri cicavcoch ich bolo 5. Takto sek. sa pripojená časť dopĺňa paleokrániom a neokrániom.

Chrupkové neurokránium sa vo fyologenéze stavovcov, ako aj človeka postupne nahrádza a dopĺňa kosťami dvojakého druhu: **1.** náhradnými kosťami (autostózami, vznikajúcimi chondrogénnou osifikáciou); **2.** krycími kosťami (alostózami, kt. sa tvoria povrchne a (dezmogénne) ako štíty sek. sa pripájajúce k chrupavčitému neurokrániu a dopĺňajúce ho.

Počet obidvoch druhov kostí je pri nižších stavovcoch väčší; pri cicavcoch sa redukuje tým, že niekt. vymiznú, iné splynú do väčších celkov. Preto niekt. kosti človeka predstavujú celky, na kt. vzniku sa zúčastnili náhradné i krycie kosti. Spodinová časť neurokránia osifikuje na podklade chrupavky, klenba lebky vo väzive.

K náhradným kostiam patria: ossa occipitalia splývajúce do os occipitale, ossa otica splývajúce do os petrosum, ossa sphenoidea (dve, t. j. kaudálne uložený bazisfenoid, ku kt. sa po každej strane pripája alisfenoid, t. j. ala magna a tzv. lamina lateralis proc. pterygoidei, a kraniá presfenoid, ku kt. je po každej strane pripojený orbitosfenoid, t, j. ala parva), kt. u člov do jednotnej os sphenoideum, ďalej vpredu ossa ethmoidea (zrastajúce do jednotnej os a tzv. conchae inferiores.

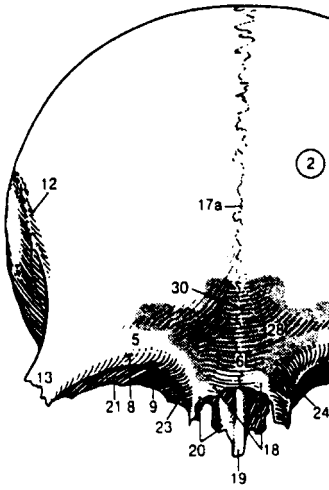

Krycie kosti sú: horná časť šupiny záhlavnej kosti (pars inferior squamae occipitalis), os ossa parietalia (temenná kosť), šupiny spá (squamae temporales), ossa tympanica, os ossa lacrimalia a →*vomer* (pôvodne dvoj kosťou je aj lamina medialis proc. pteryg sphenoidis; →*splanchnokránium*). Splanchno ventrálne pripája k n. a zložitým spôsobom v začiatku tráviacej rúry.

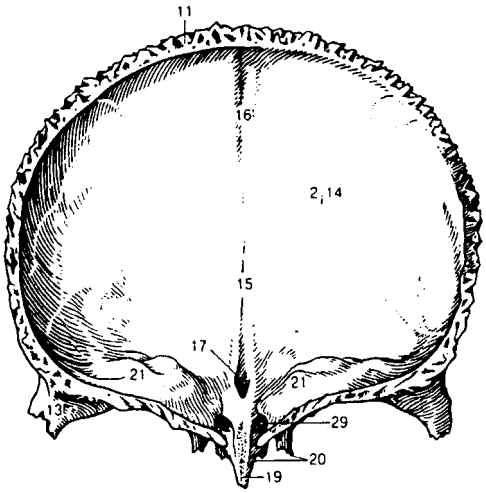

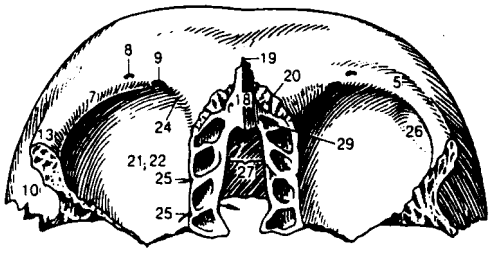

Obr. Ia. Os frontale spredu ***Obr. Ib. Os frontale zdola***

Obr. Os frontale. **2** – squama frontalis (šupina čelovej kosti); **3** – facies externa; **4** – tuber frontale (eminentia frontalis); **5** – arcus superciliaris; **6** – glabella; **6a** – sutura frontalis; **7** – margo supraorbitalis; **8** – incisura supraorbitalis; **9** – incisura frontalis/foramen frontale; **10** – facies temporalis; **11** – margo parietalis; **12** – linea temporalis; **13** – proc. zygomaticus; **14** – facies interna; **15** – crista frontalis; **16** – sulcus sinus sagittalis superioris; **17** – foramen caecum; **17a** – sutura frontalis; **18** – pars nasalis; **19** – spina nasalis; 20 – margo nasalis; **21** – pars orbitalis; **22** – facies orbitalis; **23** – spina trochlearis; **24** – fovea trochlearis; **25** – foramina ethmoidalia; **26** – fossa glandulae lacrimalis; **27** – incisura ethmoidalis; **28** – sinus forntalis; **29** – apertura sinus frontalis; **30** – septum intersinuale frontale

Lebková spodina – basis cranii, je časť lebky, kt. sa rozprestiera od naziónu po okciput. Predstavuje pevnú ochranu mozgu a umožňuje traskraniálny priebeh kľúčových štruktúr – hlavo-vých nervov, karotíd a jugulárnych žíl. Nachádzajú sa v nej aj zmyslové orgány – čuchu, sluchu a rovnováhy. Je rozhraním medzi neurokrániom (mozgovou časťou lebky) a vis-cerokrániom (splanchnokrániom, tvárovou časťou lebky).

Na zadnej ploche pyramídy vidieť porus acusticus internus (pre n. facialis, n. vestibularis, n. cochleae a a. labyrinthi). Navonok odtiaľ je fossa subarcuata a aperetura interna canaliculi vestibuli (a. aquaeductus vestibuli).

Na šupine záhlavnej kosti je crista occipitalis interna, protuberantia occipitalis interna, sulcus transversus (obvykle asymetrický), k protuberancii zhora prichádza plytký sulcus sagittalis. Sulcus sagittalis, transversus i sigmoideus sú odtlačky žilových splavov.

Vonkajšia spodina l. (basis cranii externa) tvoria spredu dozadu: **1.** čeľusť (→*maxilla*); **2.** podnebné kosti (→*ossa palatina*); **3.** klinová kosť (os petrosum; →*os sphenoidale*); **4.** spánková kosť *(→os temporale*); **5.** záhlavná kosť (→*os occipitale*).

Podnebné výbežky čeľusti (→*processus palatini maxillae*) tvoria predné 2/3 tvrdého podne-bia.

Kostné platne (lamely) podnebných kostí (laminae horizontales palatinae), kt. dopĺňajú tvrdé podnebie. Obe laminy sa stýkajú v strednej čiare, na strane privrátenej do nosovej dutiny tvoria crista nasalis; k nej sa prikladá vomer. Smerom dozadu vybiehajú laminae palatinae uprostred do spina nasalis posterior. Nosová plocha podnebných lamín je hladká, ústna drsnejšia, a v jej laterálnej časti sú otvory pre nervy a cievy, určené pre tvrdé a mäkké podnebie. V laterodorzálnom cípe vybieha horizontálna platňa do drsného výbežku, processus pyramidalis.

Na vonkajšej spodine lebky vidieť len facies basialis, kt. má nerovný povrch a uprostred okrúhly kanálik (*canalis caroticus*), kt. vstupuje do skalnej kosti a. carotis interna, opradená spleťou sympatikových vlákien. Dorzolaterálne od kanálika je veľká oválna jama (*fossa jugularis*), v kt. začína široká žila (*v. jugularis interna*) prijímajúca krv z foramen jugulare (z vnútrolebečných splavov). Na prednom svahu tejto jamy je úzka brázda (*sulcus canaliculi mastoidei*), kt. sa prehlbuje do jemného kanálika (canaliculus mastoideus), kt. obsahuje tenký nerv, ramus auricularis n. vagi. Na kostnom rozhraní medzi canalis caroticus a fossa jugularis je v malej vklesline *apertura externa canaliculi tympanici* pre nerv, kt. pokračuje do stredoušnej dutiny v brázde na tzv. promontoriu. Mediálne od tejto apertúry je trojhranná vkleslinka (*apertura canaliculi cochleae*) vedúca do vnútorného ucha. Dorzolaterálne od fossa jugularis je *foramen stylomasoideum*, kt. opúšťa skalnú kosť n. facialis (a vstupuje tenká a. stylomastoidea). Tesne pri foramen stylomastoideum vystupuje hrotnatý *processus styloideus.*

Ventrálne sa processus pterygoideus prikladá k podnebnej kosti a zadnými okrajmi k čeľusti, čím vzniká *canalis palatinus* (pre nn. palatini a a. palatina). Od vonkajšieho okraja laterálnej laminy krídlovitých výbežkov prebieha k spina ossis sphenoidalis väzivový prúžok (*lig. pterygospinale* seu *lig. pterygospinosum*), kt. niekedy osifikuje, takže z neho vzniká okienko, cez kt. prechádzajú motorické vlákna III. vetvy n. trigeminus a n. buccinatorius.

Bubienková kosť (*os tympanicum*) tvorí u novorodenca kostný, kraniálne neuzavretý krúžok (anulus tympanicus), kt. až po narodení prirastá zvonka a mení sa tým na kornútkovite stočenú kosť, ohraničujúcu vonkajší zvukovod (*meatus acusticus externus*) z prednej a dolnej strany. Táto kostička veľmi rýchlo zrastá so spánkovou šupinou až na malú štrbinu (*fissura tympanosquamosa*). Proti skalnej kosti oddeľuje bubienkovú kosť šev, v kt. je malá *fissura petrotympanica Glaseri.* Ňou prechádza nerv prichádzajúci z canalis facialis (*chorda tympani*) a tenká tepienka. Vzadu sa bubienková kosť dotýka hlávkového výbežku, medzi nimi je *fissura tympanomastoidea,* v kt. vyúsťuje na povrch *canaliculus mastoideus* (obsahuje tenký nerv r. auricularis n. vagi). Zvonka obkružuje bubienková kosť neúplne vchod do vonkajšieho zvukovodu, takže kraniálne ostáva tzv. *incisura tympanica Rivini.* Na vnútornej strane bubienkovej kosti je pri vchode do bubienkovej dutiny žliabok (*sulcus tympanicus*), do kt. je vsadený blanitý bubienok (*membrana tympani*).

Násadcovitý výbežok →*processus styloideus.*

Lebková dutina – hornú časť lebkovej dutiny (cavum cranii) tvorí lebková klenba (calvaria, calva). Po odstrá-není lebkovej klenby sa odkrýva vnútorná plocha základne lebky (basis cranii interna). Rozli-šuje sa na nej predná, stredná a zadná lebková jama (fossa cranii anterior, media et posterior).

Vnútornú lebkovú dutinu (*basis cranii interna*) vidieť po odklopení lebkovej klenby (kalvy). Rozlišujú sa na nej tri spredu dozadu klesajúce jamy, predná, stredná a zadná.

Prednú lebkovú jamu – *fossa cranii anterior* s. *frontalis*, tvoria ju orbitálne časti čelovej kosti (partes orbitales ossis frontalis), lamina cribrosa čuchovej kosti a alae minores klinovej kosti. Partes orbitales sú voči riečicovitej platni čuchovej kosti ľahko zdvihnuté a majú impressiones gyrorum et juga cerebralia. Pred crista galli na riečicovitej platni je na okraji kosti foramen caecum. Riečicovitou platňou čuchovej kosti prenikajú fila olfactoria a tenká a. meningica frontalis (z a. ethmoidea ant.). V

odstupe ala parva je canalis opticus pre fasciculus opticus a a. ophthalmica. Medzi obidvoma canales optici je plytká brázda, sulcus fasciculi optici. Malé krídla vybiehajú pri koreni dozadu a tvoria processus clinoidei anteriores.

Prednú lebkovú jamu ohraničuje spredu zadná plocha frontálneho sínusu, zozadu ala minor a processus clinoideus ant. klínovej kosti. Nosová dutina a etmoidálne sínusy sú umiestené dole, orbity a maxilárne sínusy dole a laterálne, viditeľné z extrakraniálneho pohľadu.

Dno prednej lebkovej jamy v strednej línii (t. j. strechu nosovej dutiny) tvoria časti čuchovej a čelovej kosti. Lamina cribrosa čuchovej kosti je horizontálna kostná platňa uložená v stred-nej čiare tejto časti lebkovej jamy. Cez ňu vystupujú z nosovej dutiny nervové vlákna vchádza-júce do bulbus olphactorius obalené plášťom dura mater. Crista galli leží v strednej čiare lamina cribrosa vpredu; je to miesto úponu zdvojeného vnútorného listu dura mater, mozgového kosáka (falx cerebri). Etmoidálne sínusy sú labyrintom vzdušných priestorov v čuchovej kosti. Lamelou sú rozdelené na 2 skupiny, prednú a zadnú. Paramediálne dno prednej časti lebečnej spodiny tvorí fovea ethmoidalis (strecha etmoidálnych sínusov) čelovej kosti. Nachádza sa laterálne a hore nad lamina cribrosa.

Pre pochopenie intra- a extrakraniálnych vzťahov prednej lebkovej spodiny je dôležitý frontoetmoidálny šev (sutura frontoethmoidalis). Leží v mediálnej stene orbity a predstavuje dolnú úroveň prednej časti lebkovej spodiny. Sú v ňom predné a zadné etmoidálne otvory, ktorými prechádzajú príslušné cievy. Zadný otvor má pomerne konštantný vzťah k foramen opticum a n. opticus (leží 5 mm pred ním). Úroveň frontoetmoidálneho šva leží ~ v úrovni lebkovej spodiny.

Z patol. procesov postihujúcich prednú lebkovú jamu sú najčastejšie nádory, kongenitálne anomálie a úrazy. Z prim. nádorov sú to olfaktoriálne a i. meningeómy, olfaktoriálne neuroblastómy a chondrosarkómy, kt. vychádzajú z meningov, n. olphactorius, ako aj kostno-chrupavkových zložiek lebečnej spodiny. Z extrakraniálnych nádorov so sek. postihnutím sú to nádory prinosových dutín.

Stredná lebková jama – *fossa cranii media*, rozprestiera sa od ala minor klinovej kosti a siaha po hrebeň spánkovej kosti. Strednú lebkovú jamu tvorí uprostred telo klinovej kosti (bázisfe-noid al. jugum), po stranách veľké krídla klinovej kosti (ala major ossis sphenoidalis), horná plocha pyramídy a časť šupiny spánkovej kosti. Na tele klinovej kosti je fossa hypophyseos, kt. ohraničuje dorzálne sella turcica svojím dorsum sellae. Dorsum sellae vybieha laterálne do proc. clinoidei posteriores, kt. sú niekedy spojené kostným mostíkom s proc. clinoidei anteriores. Po stranách fossa hypophyseos je sulcus caroticus podmienené priebehom a. ca-rotis int., obklopená žilovým splavom, zvaným sinus cavernosus.

V strednej lebkovej jame sú tieto otvory: a) fissura orbitalis cerebralis seu f. orbitalis sup. – pre n. III (n. oculomotorius), n. IV. (n. trochlearis), n. VI (n. abducens), I. vetvu n. trigeminus (n. ophthalmicus n. V) a pre v. ophthalmica sup.; b) canalis rotundus – pre II. vetvu n. trigeminus (n. maxillaris n. V.); c) foramen ovale – pre III. vetvu n. trigeminus (n. mandibularis n. V.); d) foramen spinosum – pre a. meningica media a spätnú vetvičku III. vetvy n. trigeminus (r. meningicus seu r. spinosus); e) nekonštantne foramen Vesali – pre žilovú spojku; f) nekonštantne canaliculus innominatus Arnoldi – pre n. petrosus superficialis major (ak tento nerv neprebieha priamo cez synchondrosis sphenopetrosa); g) pri vrchole pyramídy je synchondrosis sphenopetrosa, na macerovanej lebke nepravidelný foramen lacerum. Do foramen lacerum sa z vrcholu pyramídy dostáva canalis caroticus, kt. prechádza a. carotis int. Do foramen lacerum smerujú z hornej plochy pyramídy aj žliabky n. petrosus superficialis major et minor. Na hrote pyramídy je impressio trigemini. Od foramen spinosum sa smerom k šupine spánkovej kosti a na temennú kosť rozbiehajú sulci a. meningica media. Na veľkých krídlach klinovej kosti a priľahlej šupine spánkovej kosti sú impressiones gyrorum. Na hrane pyramídy je sulcus cristae pyramidis. V laterálnych častiach pyramídy je eminentia arcuata a navonok od nej tegmen tympani.

Stredná lebková jama (*fossa cranii media*) sa rozprestiera od ala minor klinovej kosti a siaha po hrebeň spánkovej kosti. Strednú lebkovú jamu tvorí uprostred telo klinovej kosti (bázisfenoid al. jugum), po stranách veľké krídla klinovej kosti (ala major ossis sphenoidalis), horná plocha pyramídy a časť šupiny spánkovej kosti. Na tele klinovej kosti je fossa hypophyseos, kt. ohraničuje dorzálne sella turcica svojím dorsum sellae. Dorsum sellae vybieha laterálne do proc. clinoidei posteriores, kt. sú niekedy spojené kostným mostíkom s proc. clinoidei anteriores. Po stranách fossa hypophyseos je sulcus caroticus podmienené priebehom a. carotis int., obklopená žilovým splavom, zvaným sinus cavernosus.

Stredná lebková jama nalieha na zadnú časť orbity a dole laterálne na fossa infratemporalis. Časť jej dna tvorí tegmen tympani spánkovej kosti (strieška bubienkovej dutiny a hlávkovej oblasti), ako aj kĺbová jama a temporomandibulárny kĺb. Cavum Meckeli je dutina dura mater na hrote pyramídy, kt. obsahuje ggl. a n. trigeminus (ganglion Gasseri).

Intradurálne sa v strednej lebkovej jame nachádza oblasť spánkových lalokov, sella turcica (a hypofýzy) a optickej chiazmy. Mediálne sa na spodine nachádza sinus cavernosus obalený dura mater. Nejde o veľký žilový splav dura mater, ale skôr o rozsiahlu spleť žíl. V jej laterálnej stene prebieha n. oculomotorius, n. trochlearis a 1. a 2. vetva n. trigeminus. Horizontálny úsek a. carotis interna, n. abducens a plexus sympathicus caroticus sú zložené v oblasti sinus cavernosus.

Cez strednú lebkovú jamu prechádza viacero otvorov (spredu dozadu): 1. canalis opticus; 2. fissura orbitalis sup. et inf.; 3. foramen rotundum; 4. canalis Vidi; 5. foramen lacerum; 6. canalis caroticus; 7. foramen ovale; 8. foramen spinosum; 9. kanáliky pre n. petrosus superficialis maior et minor. Strednú lebkovú jamu môžu postihovať rôzne patol. procesy, ako sú kongenitálne anomálie, traumatické, cievne, zápalové, nádorové procesy. Štrbiny a otvory lebkovej spodiny umožňujú šírenie nádoru bez deštrukcie kostí.

Zadná lebková jama – *fossa cranii posterior* s. *occipitalis*, je najpriestrannejšia, tvorí ju záhlavná kosť, zadná plocha pyramídy a vnútorná plocha hlávkového výbežku spánkovej kosti. Veľkým otvorom (foramen magnum) sa spája zadná lebečná jama s chrbticovým kanálom. Cez tento otvor prechádza: miecha, časť n. accessorius, dve aa. vertebrales a žilové spojky. Na okraji veľkého otvoru je záhlavnými kondylmi prebiehajúci canalis n. hypoglossi (n. XII). Na hranici medzi os occipitale a spodnou hranou pyramídy je foramen jugulare (pre n. IX, X a XI, v. jugularis int. a často pre a. meningica). K foramen jugulare sa zbieha sulcus sigmoideus (odtlačok splavu), kt. je pokračovaním sulcus transversus. Do sulcus sigmoideus vedie nekonštantný foramen mastoideum a pri jeho vyústení do žily foramen condylicum. Obidva otvory sú emissaria.

Na zadnej ploche pyramídy vidieť porus acusticus internus (pre n. facialis, n. vestibularis, n. cochleae a a. labyrinthi). Navonok odtiaľ je fossa subarcuata a apertura interna canaliculi vestibuli (a. aquaeductus vestibuli).

Na šupine záhlavnej kosti je crista occipitalis interna, protuberantia occipitalis interna, sulcus transversus (ten je obvykle asymetrický). K protuberancii zhora prichádza plytký sulcus sagittalis. Sulcus sagittalis, transversus i sigmoideus sú podmienené priebehom žilových splavov.

Kongenitálne al. cystické lézie apexu skalnej kosti vrátane cholesterolových granulómov, cholesteatómov a epidermoidných cýst sú zvyškami embryonálneho tkaniva. Operujú sa infralabyrintovým, infrakochleárnym al. retrolabyrintovým prístupom

Foramen jugulare sa dá rozdeliť na prednú pars nervosa a zadnú pars venosa. N. IX, X a XI (pars nervosa) vystupujú vpredu a mediálne od v. jugularis. N. vagus a glossopharyngeus prebiehajú vpredu a smerujú do viscerálnej oblasti krku, kým spinálny n. accessorius smeruje dozadu a inervuje m. sternocleidomastoideus a m. trapezius. Bulbus jugularis je rozšírenou časťou v. jugularis

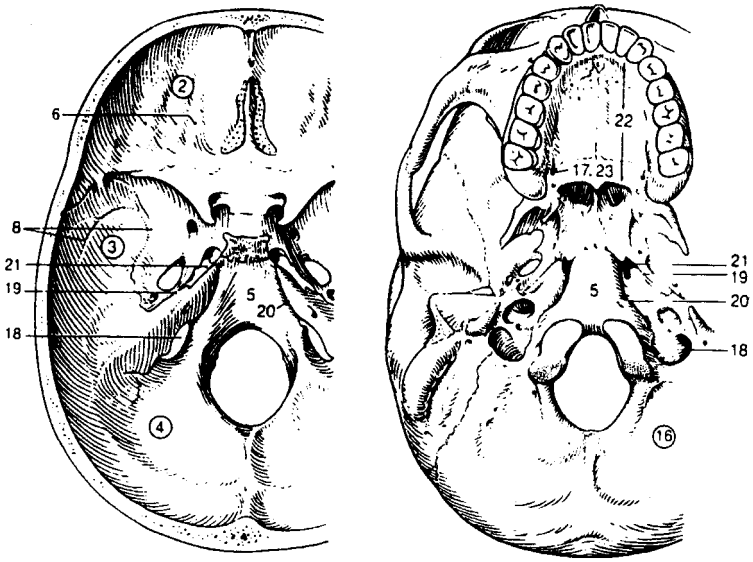

int. na prechode zo sinus sigmoideus do v. jugularis int. Sinus petrosus inf. začína pred sinus cavernosus, prechádza cez pars nervosa bulbus jugularis a vúsťuje do v. jugularis int.

***Obr. Fossa crani anterior* (2), *media* (3*) et posterior* (4). 5** – clivus; **6** – impressiones digitatae (gyrorum); **7** – sulci venosi; **8** – sulci arteriales; **16** – norma basilaris; **17** – canalis palatinus major; **18** – foramen jugulare; **19** – fissura sphenopetrosa; **20** – fissura petrooccipitalis; **21** – foramen lacerum; **22** – palatum osseum; **23** – foramen palatinum majus

Neurocranium cartilaginosum – chondrocranium.

Neurocranium membranosum – časť n. tvorená intramembránóznou osifikáciou a zahrňujúca kostenú lebkovú klenbu.

neurocristopathia, ae, f. – [*neuro-* + l. *crista* lišta + g. *pathos* choroba] neurokristopatia, choroba vznikajúca následkom poruchy vývoja neurálnej lišty.

neurocutaneus, a, um – [*neuro-* + l. *cutis* koža] neurokutánny, týkajúci sa nervov a kože, resp. kožných nervov; →*fakomatózy.*

neurocysticercosis, is, f. – [neuro- + cysticercosis] neurocysticerkóza, infekcia CNS larvo-vou formou (cysticerci) *Taenia solium*. Prejavuje sa variabilným obrazom závislým od loka-lizácie, veľkosti a počtu cýst a zahrňuje kŕče, hydrocefalus, rôzne ložiskové neurol. príznaky, často spojené s viditeľnými léziami pri CT al. MRI vyšetrení.

neurocytologia, ae, f. – [*neuro-* + g. kytos bunka + g. logos náuka] neurocytológia, odvetvie neurológie, kt. sa zaoberá štúdiom buniek nervového systému.

neurocytolyzín – zložka jedu niekt. hadov (vretenice), kt. vyvoláva lýzu nervových buniek.

neurocytoma, tis. n. – [*neuro-* + g. *kytos* bunka + *-oma* bujnenie] neurocytóm; 1. medulo-epitelióm; 2. ganglioneuróm.

neurodealgia, ae, f. – [g. *neuródés* podobný nervu + g. *algos* bolesť] bolesť v sietnici.

neurodeatrophia, ae, f. – [g. *neuródés* podobný nervu + *atrophia*] neurodeatrofia, atrofia sietnice.

neurodegeneratívny – týkajúci sa degenerácie nervov.

neurodendron – dendrit.

neuroderm – neurálny ektoder; časť ektodermu, z kt. sa vyvíja neurálna rúra.

neuroderm(at)itis, itidis, f. – [*neuro-* + g. *derma* koža + *-itis* zápal] neurodermitída, chron. ohraničený svrbľavý zápal kože. Ide o ekzematóznu dermatózu, pp. o následok dlhodobého intenzívneho škriabania al. trenia kvôli zmierneniu svrbenia; pokladá sa aj za psychogénnu dermatózu. Klin. obraz je veľmi variabilný.

Neuroderm(at)itis atopica – prurigo Besnier.

Neuroderm(at)itis circumscripta →*lichen simplex chronicus Vidal.*

Neuroderm(at)itis disseminata – atopická dermatitída.

Neuroderm(at)itis Ehrmanni →*lichen simplex chronicus Vidal.*

Neuroderm(at)itis exsudativa – eczema nummulare.

Neuruderm(at)itis localisata *→lichen simplex chronicus Vidal.*

Neuroderm(at)itis nummularis *→eczema nummulare.*

Neuroderm(at)itis verrucosa – lichen simplex chronicus circumscriptus.

neurodermatosis, is, f. – [*neuro-* + *dermatosis*] eurodermatóza, nervovo podmienené kožné zmeny, ako je dermografizmus, spazmodermia (cutis anserina) ap.

neurodín – acetyl-p-oxyfenyluretán, $C_6H_4(OCOCH_3)NH.COOC_2H_5$, antineuralgikum a antipyretikum.

neurodynia, ae, f. – [*neuro-* + g. *odyné* bolesť] neurodýnia, bolesť nervového pôvodu.

neuroectoderma, tis, n. – [*neuro-* + *ectoderma*] neuroektoderm, časť ektodermu vo včasnom štádiu plodu, z kt. vzniká centrálny a periférny nervový systém vrátane niekt. gliových buniek.

neuroeffector, oris, m. – [*neuro-* + g. *efficere* pôsobiť] neuroefektor, výkonná zložka spojenia medzi neurónom a efektorovým orgánom, kt. inervuje.

neuroectodermatosis, is, f. – [*neuro-* + g. *ektoderma* vonkajší zárodkový list + -osis stav] neuroektodermatóza, choroba vzniknutá následkom vývojovej poruchy charakterizovaná kož-nými zmenami a zmenami nervového systému.

neuroencephalomyelopathia, ae, f. – [*neuro-* + g. *enkefalos* mozog + g. *myelon* miecha + g. *pathos* choroba] neuroencefalomyelopatia, nešpecifikovaná choroba mozgu, miechy a ner-vov.

neuroendocrinus, a, um – [*neuro-* + *endocrinus* týkajúci sa žliaz s vnútornou sekréciou al. ich sekrétov] neuroendokrinný, týkajúci sa interakcií medzi nervovým a endokrinným systé-mom a hormónov, ako je vazopresín a gastrín, kt. produkujú neuróny a im podobné bunky; *→neurohormóny.*

neuroendocrinologia, ae, f. – [*neuro-* + *endocrinus* týkajúci sa žliaz s vnútornou sekréciou al. ich sekrétov + g. logos náuka] neuroendokrinológia, náuka o interakciách medzi nervovým a endokrinným systémom.

neur(o)entericus, a, um – [*neuro-* + g. *enteron* črevo] neurenterický.

neuroepidermalis, e – [*neuro-* + *epidermalis*] neuroepidermový, týkajúci sa al. pochádzajúci z nervového a epidermového tkaniva.

neuroepithelialis, e – [*neuro-* + *epithelium* výstelka] neurotepitlový, vzťahujúci sa na nervy a epitel.

neuroepithelioma, tis, n. – [*neuro-* + *epithelioma*] neuroepitelióm, meduloepitelióm.

neuroepithelium, i, n. – [*neuro-* + l. *epithelium* výstelka] neuroepitel; **1.** senzorický jednovrstvový epitel, tvorený zmyslovými bunkami špecializovanými na vnímanie vonkajších podnetov, ako sú senzorické bunky slimáka, vestibula, nosovej sliznice a jazyka; **2.** epitel ektodermu, z kt. sa vyvíja CNS.

Neuroepithelium cristae ampullaris – špecializovaný epitel crista ampullaris labyrintu, kt. obsahuje receptorové bunky, z kt. sa niekt. senzorické vlasové bunky proji-kujú do kupuly.

Neutoepithelium macularum – špecializovaný epitel maculae labyrinthi obsahujúci receptorové bunky, z kt. niekt. senzorické vlasové bunky sa projikujú do membrana statoacustica.

neurofascín – adhézna molekula asociovaná s axónom. Obsahuje 6 motívov podobných imu-noglobulínom a 4 repetície typu fibronektín II. Podobá sa bunkovým adhéznym molekulám neurogliovým Ng-CAM (L1) a neurónovým Nr-CAM. Zúčastňuje sa na raste axónu a vedení vzruchu.

neurofibra, ae, f. – [*neuro-* + l. *fibra* vlákno] nervové vlákno.

Neurofibrae afferentes – aferentné vlákna.

Neurofibrae associationis – asociačné vlákna.

Neurofibrae commissurales – komisúrové vlákna.

Neurofibrae efferentes – eferentné vlákna.

Neurofibrae postganglionares – postgangliové vlákna.

Neurofibrae praeganglionares – pregangliové vlákna.

Neurofibrae projectionis – projekčné vlákna.

Neurofibrae somaticae – somatické vlákna.

Neurofibrae tangentiales – tangeciálne vlákna.

Neurofibrae visceralis – útrobné vlákna.

neurofibrilla, ae, f. – [*neuro-* + l. *fibrilla* vlákenko] neurofibrila, nervové vlákenko. Ako n. sa označujú akékoľvek vlákna viditeľné v svetelnom mikroskope po ofarbení striebrom v perikaryóne, dendritoch a axóne neurónu. Ide pp. o zväzky neurofilamentov a neurotubuly, kt. sa obalili časticami striebra.

neurofibroma, tis, n. – [*neuro-* + g. *fibra* vlákno + *-oma* bujnenie] neurofibróm, fibroneuróm, nezhubný nádor obvodových nervov vyvolaný abnormálnou proliferáciou Schwannových buniek; →*nádory.*

neurofibromatosis, is, f. – [*neuro-* + *fibromatosis* mnohopočetný výskyt neurofibrómov] neurofibromatóza, Recklinghausenova choroba, mnohonásobný výskyt neurofibrómov; →*Recklinghausenov sy.* (→*syndrómy*).

neurofibrosarcoma, tis, n. – [*neuro-* + *fibroasarcoma*] malígny typ schwannomu, kt. sa vzhľaom podobá fibrosarkómu; vyskytuje pri fibromatóze, kt. sa malígne zvrhla.

neurofilamentum, i, n. – [*neuro-* + l. *filamentum* vlákno] neurofilament, intermediárne cytoplazmatické vlákno s Ø 8 – 11 μm, kt. sa nachádza s neurotubulami v neurónoch; má podpornú funkciu ako zložka cytoskeletu a zúčastňuje sa aj na intracelulárnom transporte metabolitov.

neurofyzíny – skupina rozp. proteínov, M_r 9500 – 10 500, odvodených z prekurzorov vazopresínu, oxytocínu a príbuzných hormónov, secernované hypotalamom. Slúžia ako väzbové proteíny a transportéry vazopresínu a oxytocínu a prispievajú k uskladňovaniu a transportu hormónov.

neurofyziologia – [neurophysiologia] fyziológia nervového systému.

neuroganglión, i, m. – [*neuro-* + *ganglion*] ganglion, nervová uzlina.

neuroganglioitis, itidis, f. – [*neuro-* + *ganglion* + *-itis* zápal] neuroganglionitída, ganglionitída.

neurogastricus, a, um – [*neuro-* + *gastricus*] týkajúci sa inervácie žalúdka.

neurogenes, es – [*neuro-* + g. *gignomai* vznikám] neurogénny, nervového pôvodu.

neurogenetika – [neurogenetica] náuka študuje gen. vplyvy na nervový systém vrátane embryového vývoja nervového systému a neruol. porúch, kt. majú gen. základ.

neurogénny mechúr – neuropatický mechúr, dysfunkcia dolných močových ciest, vezikouretrálna dysfunkcia, poruchy funkcie močového mechúra, kt. sú následkom lézie centrálneho al. periférneho nervového systému zásobujúceho mechúr; →*vesica urinaria.*

Charakterizuje ho porucha rezervoárovej al. vyprázdňovacej funkcie dolných močových ciest. Úlohou dolných močových ciest (mechúra a uretry) je realizácia ***mikčného cyklu***.: zadržovania moču v mechúre bez zvyšovania intravezikálneho tlaku (zachytávacia a zadržovacia sfinketerová fázy) a schopnosť vyprázdniť bezo zvyšku mechúr (evakuačná fáza). Deje sa tak na zodpovedajúcom mieste a vo vhodnom čase (možnosť oddialenia a prerušenia močenia). Všetky fázy vyžadujú presnú koordináciu medzi detruzorom a zvieračmi a nesprevádza ich reflux moču do horných močových ciest. Ich koordináciu zabezpečuje miechové ***mikčné centrum*** (miechový segment $S_{2–4}$), inervácia je sympatiková (z pl. hypogastricus) a parasympatiková (n. pelvicus). Priečne pruhovaný zvierač (obkolesuje membranoznu uretru) je inervovaný somatickým n. pudendalis. V mikčnom centre sa stretávajú všetky nervové vlákna vedúce aferentné i eferentné impulzy. Tým je uzavretý reflexný oblúk, kt. riadi ***mikčný reflex*** – spôsob močenia známy u novorodencov a dojčiat.

N. m. môže vyvolať každá neuropatia, resp. neuromuskulárna dysfunkcia (porucha nervovej a psychickej kontroly, zmena svalovej funkcie), ako aj morfologická anomália postihujúca mozgové a miechové centrá. Najčastejšou príčinou n. m. sú úrazy CNS (najmä miechy), sclerosis multiplex, rázštepy chrbtice a miechy, amyotrofická laterálna skleróza ap. Príčiny n. m. môžu byť iatrogénne – operácie nádorov a herniácia platničiek, transuretrová prostatektómia, radikáln prostatektíomie, Wertheimova operácia žien a abdominoperineálna resekcia.

Príčiny n. m. môžu byť vrodené a získané, traumatické a netraumatické, neurogénne a non-neurogénne (okultné, s negat. neurol. nálezom). Podľa klasifikácie Medzinárodnej organizácie pre inkontinenciu sú príčinou n. m. urodynamicky dokázateľné poruchy rezervoárovej a vyprázdňovacej schopnosti n. m. Rozoznáva sa: **1.** *hyperaktívny detruzor* (vo forme nestabilného al. hyperreflexného detruzora); **2.** *hypoaktívny detruzor* (poruchy detruzora na muskulárnej al. nervovej úrovni); **3.** *hyperaktívny uzatvárací mechanizmus uretry* (detruzorovo-lisosfinkterická dyssynergia al. detruzorovo-rabdosfinkterická dyssynergia); **4.** *inkompletný uzatvárací mechanizmus uretry* (anatomický defekt spojená s močovou inkontinenciou).

Klin. obraz – n. m. sa prejavuje týmito príznakmi: **1.** *mikčné ťažkosti* – polakizúria, nyktúria, dyzúria, slabý prúd moču, prerušovaná mikcia, močenie s brušným lisom al. pomocou manuálnej expresie (Crédeho hmat) a retencia moču; **2.** *kontinenčné ťažkosti* – niekt. typ inkontinencie, enuresis nocturna a diurna; **3.** *príznaky infekcie* močových ciest, vezikorenálneho refluxu a dilatácie horných močových ciest, v zabedbaných prípradoch príp. príznakmi chron. renálnej insuficiencie.

Miechový (spinálny) šok sa spája s každým väčším úrazom miechy. Je to obdobie zníženej excitability miechových segmentov pod úroveňou a nad úrovňou miechovej lézie. Prejavuje sa somatickou a vegatatívnou areflexiou a svalovou obrnou pod touto léziou Najperiférnejšie somatické reflexy (anokutánny a bulbokavernózny) úplne nevymiznú al. sa rýchlo obnovujú. Močový mechúr je neschopný kontrahovať sa a je areflexný. Sfinkterová aktivita však ostáva zachovaná. Výsledkom je, že pacient nemočí a vzniká nebezpečie distenzie („overdistense“) z retencie moču. Podľa kvality reflexných odpovedí, resp. ich absencie, možno rozlíšiť, či ide o léziu horného motoneurónu (intaktnosť al. hyperreflexia) al. dolného motoneurónu (areflexia).

Syndróm autonómnej dysreflexie – náhle vzniknutý komplex kardiovaskulárnych symptómov, vyvolaný nadmernou aktiváciou sampatika následkom transverzálnej lézie krčnej a hrudníkovej chrbtice nad úrovňou segmentu Th_5, kt. je odpoveďou na stimuláciu pod úrovňpu lézie. Ide o ťažkú hypertenziu, arytmie a bolesti hlavy. Na tvári je erytém, na trupe nad úrovňou poranenia potenie, prítomná je bradykardia a vracanie. Prízaky sa môžu dostaviť aj 1 – 2 d po úraze. Možno ich vyvolať aj neveľkými podnetmi (katetrizácia mechúra, endoskopia, ale aj preplneným močovým mechúrom). Treba naň myslieť, pretože môže byť životu nebezpečný a príp. preventívne podať chlórpormazín.

Dg. neurogénneho mechúra – vychádza z anamnézy a fyzikálneho vyšetrenia, kt. sa dopĺňajú laborat. vyšetreniami vrátane vyšetrenia moču, ultrasonografiou obličiek a močového mechúra (dilatácia horných močových ciest, uroilitáza, močové rezíduum), urografiou, cystouretrografiou, dynamickou rádioizotopovým vyšetrením s dietyltriamínpentaacetátom (DTPA) al. merkaptoacetyltriglycínom (MAG), neurol. a urodynamickým vyšetrením.

Th. neurogénneho mechúra – zahŕňa tieto metódy: **1.** farmakoterapia; **2.** čistá intermitentná katetrizácia; **3.** operačná th.; reflexná th.; **4.** inštrumentálne pomôcky (kondómový urinál a svorka na penis).

Farmakoterapia – hyperaktivitu, t.j. netlmené kontrakcie sa liečia spazmolytikami s myorelaxačným účinkom (oxybutínchlorid a polysynaptické inhibítory), kontrahované hrdlo pri detruzorovo-lisosfinkterovej dyssynergii uvoľňujú α-lytiká, najmä uroselektívne, pri detruzorovo-rabdosfinkterickej dyssynergii sa používajú polysynaptické inhibítory a myorelaxanciá (baklofén – Baclofen®, diazepam – Diazepam®), pri hypoaktívnom detruzore sa podávajú parasympatikomimetiká (dystigmínbromid – Ubretid®, β-adrenolytiká a prostaglandín E_2 intravezikálne); pri hypoaktivite uretry sa aplikujú α-adrenomimetiká (efedrínhydrochlorid – Ephedrin®, midodrínhydrochlorid – Gutron®), β-adrenolytiká (metipramín – Trimepranol®) a antidepresíva (imipramínhydrochlorid – Melipramin®).

Čistá intermitentná katetrizácia – (čístá = nevykonáva sa sterilnými cievkami, len prepláchnutými a opláchnutými horúcou vodou) spočíva v pravidelnou vyprázdňovaní močového mechúra (4 – 6-krát/d) pomocou uretrového katétra. Zaviedol ju Lapides. Pacient si katetrizáciu vykonáva sám al. ošetrujúca osoba. U imobilných pacientov možno vykonať kontinentnú apendikovezikostómiu, pri kt. sa cievkuje otvorom v apendixe v pravom podbruší. Metóda je vhodná u pacientov s chron. močovým rezíduom a paradoxnou ischúriou.

Operačná th. – cieľom je dosiahnuť „priechodnosť“ doloných močových ciest, chrániť horné močové cesty, dosiahnuť dostatočnú kapacitu močového mechúra a močovú kontinenciu. Rozoznávajú sa transuretrové výkony, kontinentné náhrady a operácie na obnovenie kontinencie moču. Transuretrové výkony zahŕňajú discíziu hrdla močového mechúra (resektoskopom sa vykonajú dve pozdĺžne incízie vedené od trigona k sminálnemu kolikulu) a sfinkterostómiu (transuretrové preťatie priečne puhovaného zvierača).

Kontinentné náhrady sa označujú ako →*cytoplastiky.*

Antikontinentné operácie – pozostávajú z operácií na hrdle močového mechúra a uretry (Yongova-Deesova, Kroopova), kt. princípom je predĺženie uretry smerom do močového mechúra a zvýšenie výtokovej rezistencie.

U mužov i žien sa aplikujú *implantácie umelého močového zvierača,* a to aj na postbulbárnu uretru „Životnosť“ zvierača je asi 15 r.

Sem patrí aj *kontinentná apendikovezikostómia podľa Mitroffanova* – najprv sa zašije hrdlo močového mechúra a preruší spojenie s uretrou, potom sa augmentuje mechúr (*augmentačná cytoplastika*). Nakonie c sa augmentovaný mechúr spojí s kožným otvorom v podbruší pomocou červovitého výbežku. V prvej fáze operácie sa apendix oddelí od céka tak, aby sa neporušila coevna stopka (výživa). Ďalej sa periférnym koncom (špička sa znesie a červ sa presonduje) červovitý výbežok antirefluxne anastomózuje s močovým mechúrom (na zabezpečenie kontinencie) a druhý koniec sa vyšije na spôsob ureterostómie do kože. Pacient je úplne kontinentný a vykonáva asi 4 – 6-krát/d katetrizáciu toutou stómiou.

Ďalšou metódou je *transuretrová aplikácia biomateriálov pod sliznicu hrdla močového mechúra (*kolagén, teflón, silikón, hydrónové guličky).

Reflexná th. – zahŕňa análnu dilatáciu, análnu elektrostimuláciu, nácvik mikcie pomocou audiovizuálnej kontroly intravezikálneho tlaku a EMG panvového dna (spätnou väzbou, t. j. asistovaný, nácvikom mikcie (feedback), transabdominálnu elektrostimuláciu detruzora, neurostimuláciu, neuromoduláciu ap.

Inštrumentálne pomôcky (kondómový urinál a svorka na penis).

V *th. miechového šoku* je dôležité: **1.** pravidelné vyprázdňovanie močového mechúra (katéter môže byť u muža prilepený k podbrušlu, aby nevznikol v ohybe bulbárnej uretry dekubitusj (dôležitá je reedukácia močového mechúra); **2.** prevencia uroinfekcie (chemoterapia); **3.** hydratácia (infúzie, neskôr p. o. – prevencia urolitiázy a uroinfekcie); **4.** včasná rehabilitácia (spočiatku masáže, prevencia imobilizačnej urolitiázy), neskôr aktívne cvičenie. Asi 6 týžd. po úraze, keď akút. fáza spinálneho šoku ustúpi, treba vkonať kompletné urologické vyšetrenie a rozhodnúť o ďalšej taktike th.

Th. sy. autonómnej dysreflexie spočíva v i. v. aplikácii 10 mg fentolamínu al. 25 mg chlórpormazínu.

neuroglia, ae, f. – [*neuro-* + g. *gliá* lep] tkanivo vypĺňajúce priestory medzi nervovými bunkami, ,,podporné“ vmedzerené nervové tkanivo; →*glia.*

neuroglioma, tis, n. – [*neuro-* + g. *gliá* lep + *-oma* bujnenie] neuroglióm, syn. neuroma verum; nádor vychádzajúci z neuroglie; →*gliom.*

Neuroglioma ganglionare – ganglioglioma.

neurogliomatosis, is, f. – [*neuro-* + *gliomatosis*] gliomatóza.

neurogliosis, is, f. – [neuro- + *gliosis*] gliomatóza.

neuroglycopenia, ae, f. – [*neuro-* + g. *glykos* + g. *peniá* chudoba] neuroglykopénia, akút. hypoglykémia dostatočného stupňa na vyvolanie poruchy funkcie mozgu sa prejavuje poruchami vedomia, chron. hypoglykémia zmenami osobnosti a deterioráciou intelektu. Denne spotrebuje mozog asi 100 g glukózy a najmä pri akút. hypoglykémii nemá možnosť využívať iné energetické zdroje

neurogram – engram minulých aktivít mozgu, kt. umožňuje mozgu nimi disponovať a zúčastňovať sa tak na utváraní osobnosti.

neurohistologia, ae, f. – [*neuro-* + g. *histos* tkanivo + g. *logos* náuka] neurohistológia, mikroskopická anatómia nervového tkaniva.

neurohormón – [neurohormonum] hormón secernovaný špecializovanými neurónmi do krvného riečiska, mozgovomiechového moku al. do intracelulárnych priestorov nervového systému; →*neuromodulátor;* →*neuropeptid.*

neurohormonálny – [neurohormonalis] týkajúci sa neurohormónov.

neurohumoralizmus – [neurohumoralismus] teória, podľa kt. ovplyvňuje autonómny nervový systém periférne orgány prostredníctvom mediátorov, neurohumorálnych látok, kt. sa uvoľňujú zo zakončení aktivovaných nervov.

neurohumorálny – [*neurohumoralis*] neurohormonálny.

neurohypofýza – [*neurohypophysis*] zadný lalok, nervová časť →*podmozgovej žľazy.*

neurohypophysectomia, ae, f. – [*neuro-* + *hypophysis* + g. *ektomé* odstrániť] neurohypo-fyzektómia, chir. odstránenie neurohypofýzy.

neurohypophysis, is, f. – [*neuro-* + *hypophysis* podmozgová žľaza] →*neurohypofýza.*

neurochémia – odvetvie neurológie, kt. sa zaoberá chémiou nervového systému.

neurochirurgia, ae, f. – [*neuro-* + g. *cheirurgeiá* chirurgia] odbor chirurgie zaoberajúci sa liečením nervových ochorení.

Koncepcia odboru neurochirurgie
Vestník MZSR z 13. apríla 1995, čiastka 8 – 9

1. Charakteristika odboru

1.1. N. je zákl. med. odbor, od ostatných chir. odborov sa líši operačnou technikou a špecifickou patofyziológiou ochorení nervovej sústavy.

1.2. Náplňou n. je komplexná dg. a chir. th. úrazov a ochorení centrálnej a periférnej nervovej sústavy vrátane ochorení podporných štruktúr (lebka, chrbtica), ako aj iných ochorení, kt. možno ovplyvniť chir. výkonom na štruktúrach nervovej sústavy pacientov všetkých vekových skupín. N. má vždy úzky vzťah nielen k odborom, z kt. sa pôvodne rozvinula, k neurol. a chir., ale aj k traumatológii, ortopédii, onkológii, ORL, oftalmológii, maxilofaciálnej chir., endokrinológii, psychiatrii a anesteziológii a resuscitácii. Rozvoj dg. a operačnej techniky rozširuje počet ochorení ovplyvniteľných chir. výkonom a preto počet chorých, kt. vyžadujú neurochirurgickú starostlivosť stúpa.

2. Základné úlohy neurochirurgie

2.1. Zákl. úlohou n. je stanoviť dg. a v indikovaných prípadoch vykonať chir. výkon. Nedeliteľnou súčasťou je prevencia, predoperačná príprava, komplexná pooperačná starostlivosť, doliečovanie, dispenzarizácia a posudková činnosť.

2.2. N. úzko spolupracuje s ďalšími med. odbormi na úseku prevencie, depistáže, dg., th., doliečovania a dispen-zarizácie chorých, u kt. neurochir. th. je súčasťou komplexných dg. al. th. postupov.

2.3. Odborno-metodicky usmerňuje starostlivosť v prim. a sek. prevencii ochorení a úrazov a zúčastňuje sa na jednotnom vykonávaní posudkovej činnosti.

2.4. Zúčastňuje sa na vedeckovýskumnej činnosti v oblasti zákl. aj aplikovaného výskumu. Cieľom výskumu je získavanie nových poznatkov o funkcii nervového systému a vypracúvanie a zavádzanie nových dg. a th. metód, najmä v oblasti rekonštrukčnej chir., cievnej n., neuroendokrinológie, stereotaktickej n.

3. Odborné riadenie neurochirurgie

Metodické riadenie odboru n. zabezpečuje hlavný odborník MZR pre n. a ním menovaní odborníci regiónov al. pododborov, kt. sú súčasne členmi jeho poradného zboru. Predkladajú návrhy k sieti neurochir. pracovísk, k ich optimálnemu rozloženiu a špecifikácii s návrhmi na primerané personálne a prístrojové vybavenie.

Venujú sústavnú starostlivosť postgraduálnej výchove neurochirurgov a aktívne sledujú odbornú činnosť pracovníkov neurochirurgických pracovísk. Vyhodnucujú úroveň ich práce, predkladajú návrhy na zlepšenie rezortu zdrav.

4. Špecializované pododbory v neurochirurgii

Neuroonkológiu, neurotrumatológiu, cievnu n., stereotaktickú n., detskú n. riadia odborníci s erudíciou v danom užšom odbore, kt. zabezpečujú odbornú starostlivosť v rozsahu svojej odbornosti. V prípade potreby multidisciplinárnej starostlivosti sa zúčastňujú na účelnej koordinácii špecializovanej starostlivosti.

4. 1. Neuroonkológia je špecializovaným pododborom zameraným na th. chorých s nádormi nervovej sústavy. Chorí, u kt. sa nádor mozgu dg. ambulantne pomocou počítačovej tmografie al. magnetickej rezonancie, sa hospitalizújú priamo na neurochir. pracovisku bez predbežnej neurol. hospitalizácie. Aktinoterapiu u chorých po operácii zhubného nádoru nervovej sústavy navrhnuje neuroonkológ, indikuje a aplikuje ju rádioterapeut.

Chemoterapiu riadi neuroonkológ. Neurookológ spolupracuje s klin. onkológmi iných odborov (neurol., detská neurol., pediatria) a s odborníkmi z odboru neuropatológie, onkogenetiky a molekulovej genetiky. Chorých po operáciách zhubných aj nezhubných nádorov nervovej sústavy dispenzarizuje neuroonkológ a po operáciách na systéme hypotalamus-hypofýza aj endokrinológ.

4.2. Neurotraumatológia je špecializovaným pododborom n. zameraným na th. poranení nervovej sústavy.

Poranenia mozgu a miechy, kt. vyžadujú chir. výkon na nervovom tkanive majú ošetrovať atestovaní neurochi-rurgovia.

Spinálne poranenia ošetrujú pracoviská, na kt. sú na to utvorené vhodné organizačno-personálne podmienky (spinálne jednotky). Kraniocerebrálne poranenia s pridruženými poranenia iných orgánov (polytraumy) sa riešia v súčinnosti neurochirurga, traumatológ a anesteziológa.

Extracerebrálne (epidurálne, subdurálne) hematómy v prípade nedostupnosti neurochirurga v urgentných situáciách ošetruje všeobecný chirurg al. traumatológ.

Za úroveň poskytovanej starostlivosti o kraniocerebrálne poranenia v spádovej oblasti aj zaškolenie chirurgov a traumatológov zodpovedá hlavný odborník regiónu pre neurochirurgiu.

4.3. Cievna neurochirurgia je špecializovaným pododborom zameraným na chir. th. vrodených aj získaných ochorení ciev CNS v spolupráci s neurológom, rádiodiagnostikom a rádioterapeutom.

4.4. Stereotaktická neurochirurgia je špecializovaným neurochir. pododborom neurochir., kt. využíva stereotaktickú operačnú techniku na th. funkčných ochorení CNS a na výkony, kt. nemenia funkciu CNS (afunkčná stereotaxia).

Stereotaktické výkony sú organickou súčasťou n. Stereotaxia vyžaduje spoluprácu stereotaktického neurochirurga s neurológom, psychológom, psychiatrom, logopédom, špeciálnym pedagógom, rehabilitačným pracovníkom, rádioterapeutom a technickými pracovníkmi.

Pracovisko stereotaktickej n. sa zriaďuje ako súčasť neurochir. pracoviska (kliniky, oddelenia), aby sa príp. chir. komplikácie mohli riešiť okamžite.

4.5. Detská neurochirurgia je špecializovaný pododbor zameraný na chir. th. ochorení nervovej sústavy v det-skom veku. Vyžaduje spoluprácu s detskom neurol., pediatriou. Neurochir. operácie u detí môže vykonávať len lekár s atestáciou z n. Neurochir. starostlivosť pacientom detského veku sa poskytuje na detskom oddelení neurochir. pracoviska al. na samostatnom detskom neurochir. oddelení v detskej nemocnici.

5. Ďalší rozvoj odboru

Ďalším rozvojom, prehĺbovaním dg. a zdokonaľovaním lekárskej techniky sa rozvíja interdisciplinárna spolupráca i špecializované neurochir. a interdisciplinárne pododbory.

Prakticky vo všetkých oblastiach odboru sa bude naďalej zvyšovať význam najmä mikrochirurgie. Podstatná väčšina výkonov v neuroonkológii a cievnej n. sa bude vykonávať mikrochir. technikou.

Pokrok v stereotaktickej n. sa dosiahne predovšetkým využitím nových dg. metód, na riadenie operácie (magnetická rezonancia, v prípade dostupnosti aj pozitrónová emisná tomografia) a stereotaktickou implantáciou rádionuklidov, cytostatík a i. látok.

Po th. ochorení mozgových ciev a niekt mozgových nádorov sa bude využívať endovaskulárna n.

Na komplexnú th. chorých so zhubnými aj nezhubnými nádormi mozgu a s artériovenóznymi malformáciami sa bude využívať jednorazové cielené ožiarenie lineárnym urýchľovačom s prídavným zameriavacím zariadením.

K zlepšeniu výsledkov neurochir. th. prispejú aj pokroky v iných hraničných odboroch (neuroanesteziológia, neuropatológia a i.).

6. Výskum v odbore neurochirurgie

Výskum, sa zameriava na skúmanie etiopatogenézy neurochir. ochorení, zdokonaľovanie dg. a th. postupov vrátane rozvíjania nových operačných metód. Okrem aplikovaného výskumu poskytuje experimentálna n. a taktiež aj stereotaktická a funkcná n. možnosti zákl. výskumu. Za úroveň a zameranie neurochir. výskumu zodpovedajú vedúci pracoviska. Jeho realizáciu v praxi sleduje hlavný odborník a jeho poradný zbor.

7. Sieť pracovísk a posteľový fond

Na zabezpečovanie adektánej neurochir. starostlivosti vrátane neurotraumatológie treba min. 70 postelí/1 milión obyvateľov (odporúčanie Euróspkej asociácie neurochir. spoločností), teda pre SR 370 neurochir. postelí.

Neurochir. pracoviská sa majú zriaďovať v nemocniciach vybavených potrebnou dg., najmä neurorádiodg. Technikou (AG, CT, príp. MR), kt. musí byť schopná v ktoromkoľvek čase urobiť naliehavé vyšetrenia pri stavoch ohrozujúcich život.

Neurochir. pracovisko pozostáva z posteľovej časti vrátane jednotiek intenzívnej starostlivosti, ambulancie a operačný sál.

Posteľová kapacita neurochir. oddelenia má mať min. 30 postelí a klin. pracovisko (s pregraduálnou al. postgraduálnou výučbou) 50 – 60 postelí.

Jednotky intenzívnej starostlivosti na neurochir. pracoviskách majú byť vedené odborníkmi s erudciou neurointenzívnej starostlivosti. Ich úlohou je zabezpečovať vysokú úroveň starostlivosti o chorých s akút. neurochir. stavmi a v pooperačnej starostlivosti..

Okrem zariadenia na sledovanie vitálnych funkcií má byť jednotka intenzívnej starostlivosti vybavená aj prístrojovou technikou na monitorovanie vnútrolebkového tlaku, EEG a automatickým vyhodnocovaním výsledkov.

Časť posteľového fondu je vyčlenená pre chorých, kt. už nevyžadujú neurointenzívnu starostlivosť, ale ich zdrav. stav ešte vyžaduje zvýšené sledovanie (intermediárne postele).

Počet postelí intenzívnej starostlivosti a intermediárnych postelí treba prispôsobiť rozsahu a náročnosti vykonávaných operácií. Nesmie však byť menší ako 1 posteľ JIS a 10 postelí neurochir. postelí pri súčasnom rovnakom počte intermediárnych postelí. Počet operačných sálov musí zodpovedať posteľovej kapacite a profilu vykonávaných operačných výkonov, s prihliadnutím na časovú náročnosť väčšiny neurochir. operácií. Za min. počet treba pokladať 3 sály na 60 postelí.

8. Vzdelávanie v odbore neurochirurgie

Príprava lekárov na špecializáciu – atestáciu z n. sa robí na všetkých neurochir. oddelaniach a klinikách. Doplnenie erudície lekárov v rámci špecializačnej prípravy treba zabezpečiť stážami na akreditovaných pracoviskách. Vedúci oddelenia je zodpovedný hlavnému odborníkov za systematickú prípravu lekárov zaradených do špecializačnej prípravy.

Ďalšie vzdelávanie lekárov a stredných zdrav. pracovníkov v neurochir. odbore sa realizuje v spolupráci s Inštitútom pre ďalšie vzdelávanie pracovníkov v zdrav. a Slovenskou neurochirurgickou

spoločnosťou. Podmienky a kritériá špecializačnej prípravy sa uverejnia vo Vestníku MZR o špecializačných odboroch.

9. Záverečné ustanovenia

Všetky činnosti pracovníkov v odbore sa vykonávajú v zmysle platných predpisov a riadiacich noriem a zodpovedajú ich pracovnému zaradeniu.

Táto koncepcia nadobúda účinnosť dňom výhlásenia.

neurochondrit – embryový chrupavčitý element, z kt. vzniká stavcový (neurálny) oblúk a stavec.

neurochorioiditis, itidis, f. – [*neuro-* + *chorioiditis*] neurochoioiditída, zápal chorioidey a zrakového nervu.

neurochorioretinitis, itidis, f. – [*neuro-* + *chorioretinitis*] zápal zrakového nervu, chorioidey a sietnice.

neuroimmunologia, ae, f. – [*neuro-* + l. *immunis* odolný + g. *logos* náuka] neuroimunológia; odbor →*neurológie,* kt. sa zaoberá interakciou nervového a imunitného systému v zdraví a chorobe, ako je vplyv aktivity autonómneho nervového systému na imunitnú odpoveď a úloha protilátok pri myasthenia gravis.

neurokeratín – eozinofilný proteínový materiál myelinizovaných nervových vláken, kt. sa znázorňuje pri fixácii preparátu po extrakcii lipoidov; pp. in vivo nejestvuje.

neurokránium →*neurocranium.*

neurolabyrinthitis, itidis, f. – [*neuro-* + *labyrinthus* bludisko + *-itis* zápal] neurolabyrintitída, zápal nerovových štruktúr labyrintu.

neurolatyrizmus – latyrizmus.

neuroleptanalgesia, ae, f. – [*neuro-* + g. *lepsis* brať, prijímať + *analgesia*] neuroleptanalgézia, navodenie stavu podobného nakróze (neurolepsia a analgézia). Používa sa pri menších operačných výkonoch i. v. aplikáciou neuroleptika (napr. droperidolu) a silného, krátko pôsobiaceho analgetika (cave útlm dýchania), napr. alfantanilu.

neuroleptanaesthesia, ae, f. – [*neuro-* + g. *lepsis* brať, prijímať + g. *alpha priv.* + g. *aisthesis* cítenie] neuroleptanalgézia, kombinovaná narkóza pozostávajúca z aplikácie N_2O a myorelaxancií. Nevyhnutné je kontrolované dýchanie, príp. aj krátkodobo pôsobiaceho inj. narkotika s cieľom navodiť narkózu pred intubáciou. Indikáciou sú dlhšie trvajúce operácie, najmä u rizikových pacientov. Kontraindikáciou je použitie iných narkotík.

neuroleptica (remedia) – [*neuro-* + g. *lambanein* chytať] →*neuroleptiká.*

neuroleptiká – [neuroleptica (remedia)] syn. antipsychotiká, ,,veľké trankvilizéry", liečivá, kt. potláčajú psychotické príznaky. Zavedenie n. prinieslo podstatný pokrok vth. psychóz, zlepšenie podmienok na rehabilitáciu a resocializáciu pacientov a presun starostlivosti zpsychiatrických ústavov do extramurálnych podmienok. Prvým n. bolchlórpromazín, kt. bol pôvodne určený na potlačenie prehnanej reakcie organizmu pri operáciách. Franc. psychiatri J. Dellay a P. Deniker (1952) prví opísali pacifikačný a antipsychotický účinok chlórproma-zínu pri schizofrénii.

N. majú antidopamínový účinok, kt. sprostredkúva antipsychotický účinok, zodpovedá za niekt. nežiaduce účinky (extrapyramídové, endokrinné). V somatickej med. sa využíva najmä antiemetický, antihistamínový a hypotermický účinok n., ich schopnosť potencovať účinok analgetík atď. K tzv. atypickým n. patria látky blokujúce dopamín aj sérotonín (Serotonin Dopamine Antagonists, SDA). N. sa delia na klasické a atypické (tab. 1).

Trvanie účinku závisí od látky. Dlhodobo pôsobia enantáty a dekanoáty n. (depotné formy, tab. 2.). Postupné uvoľňovanie zolejového nosiča zabezpečuje vyrovnanú hladinu vplazme n. počas 2 – 4 týždňov po i. m. aplikácii. Podávajú sa pri poruche resorpcie, zlej spolupráci pacienta a rizikových formách relapsu psychózy.

Zákl. účinkom, podľa kt. dostali n. názov, je vývoj →*neuroleptického sy.* (→*syndrómy*). Nižšie dávky bazálnych n. a niekt. atypické n.majú anxiolyticko-antidepresívny účinok. Kďalším účinkom patrí antiemetický a analgetický účinok.

Hlavným mechanizmom účinku klasických n. je blokáda dopamínových receptorov D_2. Zníženie iniciatívysúvisí s blokádou receptorov D_2 v prefrontálnej oblasti kôry. Blokáda dopamínergického systému vstriáte je zodpovedná za extrapyramídové nežiaduce účinky. Blokáda inhibičného vplyvu dopamínu v tuberoinfundibulovom dopamínovom systéme sa prejaví zvýšenou tvorbou prolaktínu snáslednými nežiaducimi endokrinnými účinkami. Blokáda postsynaptických D_1 receptorov súvisí smenším výskytom extrapyramídových nežiaducich účinkov. Účinok n. na β_1- a β_2-adrenergické, histamínové H_1 a muskarínové receptory vyvolávajú nežiaduce účinky a len ojedinele majú th. využitie napr. sedatívny antihistamínový účinok.

Afinita k širšiemu spektru receptorov a relat. nevýrazná blokáda dopamínu charakterizuje väčšinu fenotiazínov (chlórpromazín, levopromazín, tioridazín) a niekt. tioxantény (chlórprotixen). Vyššiu afinitu kdopamínovým receptorom vporovaní sinými receptorovými systémami majú butyrofenóny, niekt. fenotiazíny (napr. perfenazín, prochlórperazín, flufenazín, trifluoperazín), niekt. tioxantény (flupentixol, klopentixol) a difenylbutylpiperidíny).

Tab. 2. ***Depotné formy neuroleptík***

Generický	Firemný názov	Trvanie účinku (týžd.)	Priemerná jedno-razová dávka (mg)
flufenazíndekanoát	Moditen-Depot®	3 – 4	12,5 – 50
flupentixoldekanoát	Fluanxol- Depot®	2 – 4	12,5 – 40
flusipirilen	IMAP®	1	2 – 10
haloperidoldekanoát	Haloperidol-Decanoát®	4	50 – 150
oxyprotepíndekanoát	Meclopin®	3 – 4	12,5 – 75
zuklopentixol acetát	Cisordinol-Acutard®	2 – 3 d	50 – 100
zuklopentixoldekanoát	Cisordinol -Depot®	2 – 3	100 – 200

Novšie tzv. atypické n. (tab. 3) ovplyvňujú D_2, D_3 (substituované benzamidy) al. D_4 dopamínové receptory (dibenzodiazepíny). K D_2 receptorom majú topografickú selektivitu – extrastriátová blokáda (substituované benzamidy) al. nízku afinitu (dibenzodiazepíny). Sérotonín-2/dopamín-2 blokátory – SDA n. (klozapín, olanzapín, risperidon, sertindol) majú vyššiu afi-nitu k sérotonínovým S_2-receptorom ako k D_2-receptorom. Špecifické receptory zabezpečujú širšie spektrum účinku (aj na negat. príznaky schizofrénie) a súčasne minimálne extrapyramí-dové nežiaduce účinky. Afinita k iným receptorovým systémom podmieňuje niekt. nežiaduce účinky.

Tab. 3. ***Atypické neurolpetiká***

Benzamidy	tiaprid	savoxepín
amisulprid	*Dibenzodiazepíny*	*Chinolizinóny*
metoklopramid	klozapín	tetrabenazín
remoxiprid	kvetiapín	*Imidazolidíny*
sulpirid	olanzapín	sertindol
sultoprid	fluperlapín	*Dibenzotiepíny*

klorotepín	*Benzizoxazoly*	iloperidón
oxyprotepín	risperidón	*Rauwolfioidy*
zotepín	ziprazidón	rezerpín

Tab. 4. ***Pôsobenie neuroleptík na receptorové systémy a klinické dôsledky***

Receptory	Klinické dôsledky
Blokáda dopamínových D_2-receptorov	
a) v mezolimbickej a mezokortikálnej oblasti	antipsychotický účinok
b) vnigrostriátovej oblasti	extrapyramídové nežiaduce účinky
c) v tuberoinfundibulárnom systéme	zvýšená sekrécia prolaktínu, gynekomastia, galaktorea, blokáda sekrécie FSH, LH sanovuláciou a amenoreou, antiemetický účinok
d) vcentre reflexného zvracania	
Blokáda serotonínových S_2-receptorov	úprava spánku, nálady, kontrola impulzivity a agresivity, zlepšenie negat. prínakov schizofrénie, zábrana vzniku extrapyramídových nežiaducich účinkov
Blokáda adrenergických $_{-1}$-receptorov	kardiovaskulárne nežiaduce účinky (posturálna hypotenzia, reflexná tachykardia), sexuálne nežiaduce účinky (pokles libida, erekcie, oneskorená ejakulácia), stimulácia chuti do jedenia, znížená rozhodnosť a aktivita
Blokáda adrenergických $_{-2}$-receptorov	zníženie antihypertenzívneho pôsobenia klonidínu a α-metyldopy
Blokáda muskarínových receptorov	anticholínergické periférne účinky (sucho slizníc, porcy akomodácie, obstipácia, retencia moču), sínusová tachykardia, centrálne anticholínergické účinky, kvalit. poruchy vedomia, poruchy pamäti)
Blokáda histamínových H_1-receptorov	hypnosedatívny účinok, hypotenzia, zvýšenie hmotnosti, zníženie žalúdočnej sekrécie

N. znižuje spontánnu motorickú aktivitu, vo vysokých dávkach indukujú typickú kataleptickú nehybnosť (zvyšenie tonusu svalov, ptóza). Chlórpromazín a niekt. ďalšie sedatívne neuroleptiká spôsobujú relaxáciu kostrových svalov pri niek. spastických stavoch. Tento účinok je pp. na úrovni bazálnych ganglií. Je znížená reaktivita na vonkajšie podnety vrátane bolestivých. N. zhoršujú vytváranie podmienených reflexov, schopnosť učenia je zachovaná len pri zvýšenej motivácii a intenzite podnetov. Vigilita je znížená. Ani vysoké dávky nevedú kstrate vedomia, letálne dávky sú veľmi vysoké.

Mnohé n. majú centrálny antiemetický účinok (túto vlastnosť nemá napr. tioridazín). Pre výrazný sedatívny účinok však n. nie sú vhodné na th. bežných kinetóz.

N. pôsobia priamo na cievy, srdce a sčasti spostredkovane ovplyvnením autonómnych reflexov. Chlórpromazín, levopromazín, chlóprotixen, klopentixol, z atypických iloperidon, risperidon a sertindol a klozapín môžu vyvolať ortostatickú hypotenziu s reflexnou tachykardiou prostredníctvom blokády periférnych β_1-adrenoreceptorova centrálnym účinkom. Vyššiu citlivosť na tento efekt majú ešte neliečenípacienti. Fenotiazíny (chlórpromazín, tioridazín), pimozid a z atypických neuroleptík risperidón, sertindol, klozapín a olanzapín majú mierne antiarytmický účinok podobný chinidínu. Môžu vyvolať reverzibilné zmeny na EKG (predĺženie intervalu QT, abnormality úseku ST a vlny T). Zmeny vymiznú po prerušení th.

N. centrálnym pôsobením znižujú bazálnu teplotu. Využíva sa to pri chir. výkonoch (najmä na srdci) nanavodenie hypotermie pri celkovej anestézii.

Porucha termoregulácie vyžaduje monitorovanie teploty vsituácii zmenenej teploty okolia (riziko hypotermie).

N. antihistamínovým mechanizmom znižujú tvorbu žalúdočnej kyseliny, anticholínergické pôsobenie podmieňuje mierny spazmolytický efekt na hladké svaly GIT. Pôsobením na úrovni hypotalamu blokujú n. tlmivý (inhibičný) vplyv dopamínu na uvoľňovanie prolaktínu. Následné zvýšenie sekrécie prolaktínu sa klin.manifestuje nežiaducimi účinkami (u žien galaktorea, amenorea, klamná pozitivita testov na graviditu, zvýšené libido, u mužov gynekomastia a znížené libido). Inhibícia sekrécie rastového hormónu chlórpromazínom sa môže využiť vliečbe akromegálie. Chlórpromazín má slabý diuretický účinok sprostredkovaný blokádou sekrécie antidiuretického hormónu.

N. sú vysoko lipofilné látky. Biol. dostupnosť tricyklických fenotiazínov je 20 – 70 % v závislosti od metabolizmu pri prvom prechode pečeňou. Butyrofenóny a difenylbutylpiperidíny sa resorbujú rýchlo po podaní p. o., biol. dostupnosť je ~ 60 %. Horšie sa resorbujú benzamidy, biol. dostupnosť sulpiridu je len ~ 30 %. Väčšina atypických n. sa pri podaní p. o. vstrebáva rýchlo a dobre, dostupnosť neovplyvňuje potrava (výnimkou je kvetiapín a ziprazidón, kde potrava zvyšuje dostupnosť), dostupnosť je v rozpätí 12 – 81 %.

Max. plazmatické koncentrácie sa pri podaní p. o. dosahujú vpriebehu 1 – 5 h, pri fenotiazínoch rýchlejšie ako pri tioxanténoch. Z atypických n. maximálnu koncentráciu vplazme do 2 h dosahujú klozapín, quetiapín a risperidón, do 4 hodín iloperidón a ziprazidón. Najpomalšie vstrebávanie má olanzapín (5 – 8 h) a sertindol (10 h).

Väčšina n. vykazuje silnú afinitu k plazmatickým bielkovinám, fenotiazíny a butyrofenóny sa napr. viažu z 90 – 98 %; z atypických n. sa viaže kvetiapín z 83 %, sertindol a ziprazidón až z 99 %.

Tab. 5. ***Receptorový profil atypických neuroleptík zo skupiny SDA***

Neuroleptikum	D_1	D_2	D_3	D_4	S_2	H_1	$_{-1}$	$_{-2}$	M_1
klozapín	+	+	+	++	+++	++	++	++	+++
olanzapín	+	++	++	++	+++	+	++	+	++
quetiapín	–	+	–	+	++	++	++	+	–
risperidón	+	+++	++	++	+++	++	+++	++	–
ziprazidón	++	+++	++	+++	+++	+	++	+	–
iloperidón	–	+	+	+	+++	–	+++	++	–
sertindol	+	+++	++	++	+++	–	+++	+	–

Tricyklické n. sa v organizme distribuujú pomaly, koncentrácie vmozgu sú podstatne nižšie ako vplazme, vyššie sú vniekt. orgánoch (pľúca, pečeň a obličky), distribučný objem je 7 – 20 l/kg.Butyrofenóny, vďaka lipofilite a vysokej väzbe na bielkoviny, rýchlo prenikajú do tkanív, koncentrácia vtkanivách je vyššia ako vplazme, distribučný objem je 10 – 35 l/kg. Benzamidy majú vysokú koncentráciu vhypofýze, čo vysvetľuje špecifický vplyv na túto žľazu a navodenie hyperprolaktinémie. Distribučný objem atypických n. vykazuje veľké rozdiely, pri klozapíne je to 1 – 1,5 l /kg, kým pri sertindole až 20 – 40 l/kg.

Väčšina n. sa metabolizuje v pečeni, v 1. fáze oxydázovým systémom, ďalej dealkyláciou, hydrolýzou jednotlivých cyklov a potom sa ďalej biotransformujú konjugázami na glukuronidy. Len výnimočne nemajú aktívne metabolity (napr. perfenazín, tiotixén, flupentixol, ziprazidón), chlórpromazín má až 40 metabolitov, niekoľko znich aktívnych. Vmetabolizme n. má dôležitú úlohu systém pečeňových izoenzýmov cytochrómu P_{450} (CYP). Klasické n. využívajú najmä izoenzým CYP 2D6, atypické n. aj iné typy izoenzýmov, napr. klozapín CYP 1A2, CYP 3A, olanzapín izoenzým CYP 2C 19. Gen. podmienený polymorfizmus CYP 2D6 a 2C19, ako aj veľká variabilita aktivity CYP 3A majú význam pri interakciách n. a pri vysvetlení zníženej účinnosti al. výraznej intolerancii th.

N. sa vylučujú väčšinou vo forme metabolitov močom al. stolicou. Výnimkou je sulpirid, kt. sa v 70 % vylučuje močom nezmenený. Eliminačný $t_{0,5}$ väčšiny klasických neuroleptík je 8 až 36 h. Pri

dlhodobej th. psychóz al. pri poruchách eliminácie je možná kumulácia. Dlhý $t_{0,5}$ umožňuje podanie th. dávky raz/d, napr. večer. K atypickým n. s sveľmi krátkym $t_{0,5}$ (3 – 4 h) patrí kvetiapín, ziprazidon a risperidón, so stredne dlhým $t_{0,5}$ (10 – 16 h) iloperidon a klozapín, s dlhým $t_{0,5}$ (31 h) olanzapín a s veľmi dlhým $t_{0,5}$ (3 d) sertindol.

Interakcie – afinita bazálnych klasických n. k rôznym typom receptorov vysvetľuje častejší výskyt farmakodynamických interakcií: bazálne n. potencujú tlmivý účinok iných centrálne tlmivých látok (alkoholu, analgetík, benzodiazepínov), hypotenzívny účinok antihypertenzív, anticholínergický účinok iných anticholínergík, napr. antiparkinsoník, antidepresív, spazmolytík. Vyššie riziko akút. extrapyramídových nežiaducich účinkov sa vyskytuje pri kombinácii incizívnych n. a i. dopamínergických látok (L-dopa, metoklopramid). Riziko hematotoxického účinku klozapínu zvyšuje kombinácia sinými hemotoxickými liečivami (neuroleptikami, karbamazepínom, niekt. antibiotikami).

Klasické n. mechanizmom inhibície izoenzýmu CYP 450 2D6 spomaľujú metabolizmus substrátov týchto enzýmov, napr. klasických tricyklických antidepresív a zvyšujú ich plazmatickú koncentráciu (využitie napr. pri th. ťažkej psychotickej depresie).

Plazmatickú koncentráciu n. (riziko nežiaducich účinkov) zvyšujú niekt. antidepresíva zo skupiny SSRI (najmenej citalopram a setralín). Interakcie majú význam pri výbere antidepresíva vprípade potreby kombinovanej th. (napr. schizoafektívna psychóza).

Plazmatickú koncentráciu n. znižujú mechanizmom enzýmovej indukcie niekt. antiepileptiká (napr. karbamazepín). Okrem ovplyvnenia účinnosti n. sa zvyšuje riziko toxických koncentrácií n., ak sa prestane podávať antiepileptikum.

Tab. 6. ***Farmakokinetické parametre vybraných klasických neuroleptík*** (modif. podľa Ereshefského, 1996)

Generický názov	Biol. dostupnosť (%)	Väzba na plazm. proteíny (%)	$t_{0,5}$ eliminácie (h)	Aktívny metabolit
Chlórpromazín	10 – 33	90 – 95	8 – 35	7-hydroxy, ďalšie
Tioridazín	25 – 33	99	9 – 30	mezoridazín, ďalšie
Perfenazín	~ 25	90 – 95	8 – 21	nie je známy
Flufenazín	20 – 50	90 – 95	14 – 25	7-hydroxy (?)
Tiotixén	~ 50	90 – 95	34	nie je známy
Flupentixol	40 – 60	90 – 93	22 – 36	nie je známy
Haloperidol	40 – 70	92	10 – 35	redukovaný haloperidol

Podľa účinku sa n. delia na bazálne, incizívne aatypické neuroleptiká.

Bazálne neuroleptiká charakterizuje nižší antipsychotický a výraznejší sedatívny účinok a nízka afinita kextrapyramídovému systému. Používa sa aj označenie nízkopotentné, hypnosedatívne al. širokospektrálne n. Vth. psychotických stavov sa využívajú menej pre svoje kardiovaskulárne a anticholínergické nežiaduce účinky.

Incizívne neuroleptiká sú vysoko antipsychoticky účinné, častý je však výskyt extrapyramí-dových nežiaducich účinkov. Vnižších dávkach je vpopredí dezinhibujúci (antiautistický) antipsychotický účinok, vo vyšších dávkach psycholeptický a pacifikujúci účinok.

Atypické neuroleptiká ovplyvňujú pozit. aj negat. príznaky schizofrénie, negat. príznaky pri nižšej dávke (benzamidy) al. až po niekoľkých mes. (klozapín). Majú väčšie rozpätie medzi antipsychotickou a extrapyramídovou dávkou. U pacientov rezistentných na klasické neuroleptiká a s afektívnymi príznakmi (manickými, depresívnymi) je účinný klozapín a olanzapín. Priaznivý účinok na kognitívne poruchy u schizofrenikov má klozapín a risperidón, suicidálnu aktivitu schizofrenikov znižuje dlhodobá th. klozapínom.

Tab. 7. ***Klasifikácia neuroleptík podľa klinického účinku*** (modifikácia podľa Lamberta a Revolta, 1960)

Skupina/ generický názov Generický názov	Firemný názov	Priemerné dávky
Bazálne		
chlórpromazín	Plegomazin®, Largactil®	50 – 700
levopromazín	Milezin®, Tisercin	60 – 600
chlóprotixen	Chlorprotixen®, Minitixen®	50 – 500
tioridazín	Melleril®, Thioridazín®	50 – 400
periciazín	Neuleptil®	10 – 70
zuklopentixol	Cisordinol®	10 – 100
rezerpín	Reserpin®, Serpasil®	2 – 12
Incizívne		
prochlórperazín	Prochlorperazin®, Stemetil®	20 – 80
flufenazín	Moditen®, Sevinol®	2 – 16
perfenazín	Perfenazín®, Trilafon®	16 – 64
pimozid	Orap®	2 – 10
fluspirilen*	Imap®	2 – 10
haloperidol	Haldol®, Haloperidol®	3 – 20
trifluoperazín	Stelazín®	20 – 100
flupentixol	Fluanxol®	6 – 24
melperon	Buronil®	25 – 150
trifluoperidol	Triperidol®	1 – 10
Atypické		
klozapín	Leponex®	100 – 400
olanzapín	Zyprexa®	10 – 20
sulpirid	Dogmatil®, Eglonil® , Sulpirid®	200 – 1200
amisulprid	Socian®, Solian®	300 –1200
tiaprid	Tiapridal®	100 – 400
remoxiprid	Roxiam®	150 – 600
risperidon	Risperdal®	4 – 8
sertindol	Serdolect®	16 – 20

Indikácie – zákl. indikáciou n. je akút. th. endogénnych, somatogénnych, psychogénnych psychóz a dlhodobá stabilizačná, resp. profylaktickáth. schizofrenických psychóz. Antipsychotický účinok sa prejaví znížením intenzity a vymiznutím halucinácií, emočnou dezaktualizáciou a vymiznutím bludov, pacifikáciou nepokoja a agresivity, potlačením chorobnej manickej al. úzkostnej nálady. Širokospektrálne a atypické n. al. nižšie dávky incizívnych n. môžu pôsobiť aj antidepresívne a aktivujúco. Dlhodobá th. n. znižuje riziko relapsov a exacerbácií schizofrenických psychóz. Nešpecifický pacifikačný účinokn. sa využíva pri ovplyvnení agresivity a impulzivity u pacientov smentálnou retardáciou, demenciou, explozívnou al. nezdržanlivou poruchou osobnosti. N. znižujú naliehavosť dopamínom sprostredkovanýchpudových impul-zov a ,,pôžitky vyhľadávajúceho správania“, preto sa využíva pri th.sexuálnych deviácií a závislosti od alkoholu. Anxiolytický, antifobický a sedatívnyúčinok bazálnych n. sa využíva vth.nepsychotických stavov úzkosti, nepokoja a porúch spánku.Vporovnaní sbenzodiazepínmi nemajú n. riziko vzniku závislosti, pri dlhodobej th. však môžu vyvolávať extrapyramídové nežiaduce účinky, napr. tardívne dyskinézy.

Incizívne n. sa vyznačujú vysokou antipsychotickou účinnosťou, častým výskytom extrapyramídových účinkov. Vnižších dávkach je vpopredí dezinhibujúci (antiautistický) antipsychotický účinok, vo vyšších dávkach psycholeptický a pacifikujúci účinok.

Atypické n. ovplyvňujú pozit. aj negat. príznaky schizofrénie, negat. príznaky pri nižšej dávke (benzamidy) al. až po niekoľkých mes. (klozapín). Majú väčšie rozpätie medzi antipsychotickou a extrapyramídovou dávkou. U pacientov rezistentných na klasické neuroleptiká a s afektívnymi príznakmi (manickými, depresívnymi) je účinný klozapín a olanzapín. Priaznivý úči-nok na kognitívne poruchy u schizofrenikov má klozapín a risperidón, suicidálnu aktivitu schizofrenikov znižuje dlhodobá th. klozapínom.

Tab. 8. ***Profil nežiaducich účinkov klasických a atypických neuroleptík*** (modifikácia podľa Caseya, 1996)

Nežiaduci účinok	Klasické neuroleptiká	Klozapín	Risperidón	Olanzapín	Sertindol
CNS					
extrapyramíd. sy.	+ až +++	0	0 až ++	0	0
tardívne dyskinézy	+++	0	?	?	?
epileptogénny	0 až +	+++	0	0	0
útlm, sedácia	+ až +++	+++	+	+	0
Iné systémy					
NMS	+	+	+	?	?
Ortostatická hypotenzia	+ až +++	0 až +++	+	+	+
predĺženie QT	0 až ++	0	0 až +	0	++
indukcia pečeňových enzýmov	0 až ++	0 až +	0 až +	0 až +	0
agranulocytóza	0 až +	+++	0	0	0
zvýš. prolaktínu	++ až +++	0	0 až ++	0	0
anticholínergické	0 až +++	+++	0	+	0
nárast hmotnosti	0 až ++	+++	++	++	++
kongescia nosa	0 až +	0 až +	0 až +	0 až +	++

0 = žiadne alebo výskyt ako pri placebe, + = mierne, ++ = stredné, +++ = výrazné,
? = nie sú údaje

Kontraindikácie – absol.: intoxikácia alkoholom, barbiturátmi a i. liekmi tlmiace CNS. *Relat.*: chron. obličkové a pečeňové poruchy, poruchy krvotvorby, parkinsonovský sy. (nie farmakogénny), malígny neuroleptický sy. vanamnéze, príznaky tardívnej dyskinézy. Pre th. n. s anticholínergickými účinkami je relat. kontraindikovaná hypertrofia prostaty a glaukóm s uzavretým uhlom.

Tieto príznaky sú prejavom cholínergickej hypersenzitivity vdôsledku dlhodobej cholínergickej blokády pri th. bazálnymi n. (z atypických – pri th. klozapínom). K typickým príznakom patrí nauzea, vracanie, potenie, bolesti svalov, nespavosť. Relaps psychózy súvisí skôr s dopamínovou hypersenzitivitou vmezolimbickom systéme, častejšie sa vyskytuje pri náhlom ukončení podávania incizívnych n. Vakút. fáze th. nastávaexacerbácia psychózy za niekoľko dní, vstabilizačnej fáze po niekoľkých týžd. a vprofylaktickej za 3 až 6 mes.

Z atypických n. možno bez latencie podávať risperidón a olanzapín. Umožňujú to ich metabolické cesty mimo izoenzýmu CYP 2D6. Latencia je potrebná pri prechode na th. klozapínom a sertindolom. Svýnimkou olanzapínu vyžadujú atypické n. titráciu dávky (riziko vzniku nežiaducich účinkov).

Tab. 8. Profil nežiaducich účinkov klasických a atypických neuroleptík (modifikácia podľa Caseya, 1996)

Nežiaduci účinok	Klasické neuroleptiká	Klozapín	Risperidón	Olanzapín	Sertindol
CNS					

Extrapyramíd. sy.	+ až +++	0	0 až ++	0	0
Tardívne dyskinézy	+++	0	?	?	?
Epileptogénny	0 až +	+++	0	0	0
Útlm, sedácia	+ až +++	+++	+	+	0
Iné systémy					
NMS	+	+	+	?	?
Ortostatická hypotenzia	+ až +++	0 až +++	+	+	+
Predĺženie QT	0 až ++	0	0 až +	0	++
Indukcia pečeňových enzýmov	0 až ++	0 až +	0 až +	0 až +	0
Agranulocytóza	0 až +	+++	0	0	0
Zvýš. prolaktínu	++ až +++	0	0 až ++	0	0
Anticholínergické	0 až +++	+++	0	+	0
Prírastok hmotnosti	0 až ++	+++	++	++	++
Kongescia nosa	0 až +	0 až +	0 až +	0 až +	++

0 = žiadne al. výskyt ako pri placebe, + = mierne, ++ = stredné, +++ = výrazné, ? = nie sú údaje

Nežiaduce účinky – sa vyskytujú asi v 20 – 40 %, letálne intoxikácie sú zriedkavé. N. majú vysoký th. index. Pri niekt. látkach, ako je napr. haloperidol, nie je presne známa letálna dávka. Th. index je najnižší pre tioridazín (20) a chlórpromazín (200), pri niekt. incizívnych, silne účinných n. je ~ 1000. Nežiaduce účinky sú subjektívne nepríjemné, obmedzujú sociálnu a pracovnú aktivitu a negat. ovplyvňujú spoluprácu.

Nežiaduce účinky typu A – sú dôsledkom blokády vextrapyramídového dopamínergického systému. Sú predikovateľné a týkajú sa najmä CNS, kardiovaskulárneho, vegetatívneho a endokrinného systému. Podľa času vzniku rozlišujeme akút. a chron. (neskoré), podľa rozsahu izolované a kombinované, podľa miery úpravy reverzibilné a ireverzibilné nežiaduce účinky. Klasické a atypické n.majú odlišný profil nežiaducich účinkov (tab. 10). Nežiaduce účinky sú typické pre incizívne n. Vyššie riziko vzniku je u senzitívnych pacientov (starší pacienti sorganickým psychosyndrómom, mladí pri prvej th. n.). Podľa času vzniku rozlišujeme včasné a neskoré (tardívne) (tab. 10.).

Negat.vplyvn. na kognitívne funkcie (20 – 25 %) súvisí sich antidopamínovým pôsobením v prefrontálnej kôre (D_2 blokáda), santicholínergickým a sedatívnym antihistamínovým účinkom. Je typický pre bazálne n. Závisí od dávky. Prejavuje sa ako zvýraznenie negat. príznakov schizofrénie al. poruchami pamäti a pozornosti, zriedkavejšie ako akút. porucha vedomia (anticholínergická zmätenosť al. delírium). Riziko sa zvyšuje používaním anticholínergicky pôsobiacich antiparkinsoník.

Zníženie prahu pre paroxyzmy (1 – 5 % v prvých týžd. th.) je pp. dôsledok antiadrenergického pôsobenia. Max. prokonvulzívne pôsobí klozapín (> 300mg/d), min. flufenazín a haloperidol.

Periférne anticholínergické účinky sa prejavujú suchom vústach, nosovou kongesciou, rozmazaným videním, obstipáciou, sťaženým močením až retenciou a oneskorenou ejakuláciou. Vyskytujú sa v 25 – 60 % po tioridazíne, súčasnej th. anticholínergickými antiparkinsonikami aj častejšie. Anticholínergicky pôsobiace n. sú kontraindikované u pacientov sglaukómom a hypertrofiou prostaty.

Kardiovaskulárne nežiaduce účinky (5 – 20 %) posturálna hypotenzia a reflexná tachykardia sú výsledkom α_1-adrenergickej blokády. Najčastejšie sa vyskytuje pri th. bazálnymi n., ale opísali sa aj po klozapíne, risperidóne a sertindole. Patria kvčasným nežiaducicm účinkom. Zvýšené riziko je u starších pacientov, pri súčasnom užívaní diuretík a antihypertenzív. Postupne vzniká tolerancia. Predĺženie intervalu QT sa môže vyskytnúť po podávaní niekt. fentiazínov (tioridazín, chlórpromazín, asi v 20 – 50 %), pimozidu (5 – 10 %) a z novších n. po vyšších dávkach sertindolu (predĺženie o 5,1 % hodnôt vporovnaní so stavom pred th. u 3 % pacientov) a kazuisticky (u 6 pacientov) pri

predávkovaní risperidonom (39 – 360 mg). Na vzniku sa podieľa blokáda vápnikových kanálov, ale pp. aj ďalšie mechanizmy. Dôsledkom môže byť vznik komorovej arytmie a fibrilácie, najmä pri spolupôsobení ďalších rizikových faktorov (vyšší vek, kardiálna choroba, hypokaliémia, sprievodná th. liekmi predlžujúcimi tiež interval QT (astemizol, erytromycín, prednizolon, prenylamína i.). Odporúča sa monitorovanie EKG (povinné pri th. sertindolom).

Endokrinné nežiaduce účinky – sú následkom blokády inhibičného vplyvu dopamínu na tvorbu prolaktínu v tuberoinfundibulárnom dopamínovom systéme. Prejavy hyperprolaktinémie sa zjavujú až po dlhšej th. Patria knim poruchy menštruačného cyklu (90 %), galaktorea (20 %), ojedinele gynekomastia u mužov, zníženie až strata libida a poruchy potencie. Často sú príčinou nespolupráce pacienta. Častejšie sa vyskytujú pri th. sulpiridom, nevyskytujú sa pri th. atypickými n.

Zvýšenie hmotnosti sa vyskytujú najmä pri bazálnych n. (70 %), pri klozapínem v 30 – 50 %. Cholestatický ikterus za pozoruje v 1 – 2 %, zvýšenie aktivity pečeňových enzýmov v 20 – 60 % (najčastejšie pochlórpromazíne). Po chlórpromazíne môže vzniknúť aj tzv. okulokutánny sy. Chlórpromazín a jeho metabolity tvoria spigmetmi blízkymi melanínu komplexy, kt. sa usadzujú na miestach exponovaných slnečnému žiareniu (koža, očná spojivka, rohovka) a majú za následok tvorbu sivomodrých pigmentácií. Pri th. tioridazínom sa opísali prípady retinitis pigmentosa.

Nežiaduce účinky B typu – sa vyskytujúä ~ v < 1 %)sú nepredikovateľné (idiosynkratické). Život ohrozujúcim je napr. neuroleptický maligný syndróm (NMS).

Poruchy krvotvorby – granulocytopénia, trombocytopénia a anémia. Agranulocytóza je zriedkavá komplikácia th. fenotiazínmi (priamy cytotoxický vplyv). Vyskytuje sa vprvých týžd. th., bez vzťahu k dávke u 0,5 % pacientov (leukopénia v 10 %). Pri th. klozapínom sa granulocytopénia vyskytuje v 1 až 2 %. Predpokladá sa imunotoxický mechanizmus vzniku. Najčastejší je výskyt vprvých 18 týžd. th., preto treba kontrolovaťbielu zložku KO týždenne prvých 18 týžd. a mesačne vďalšom období. K ďalším rizikovým faktorom patrí anamnéza hematol. poruchy, rýchly nárast dávky a súčasná th. inými hematotoxickými látkami.

Tab. 9. ***Extrapyramídové nežiaduce účinky neuroleptík***

Typ reakcie	Príznaky	Výskyt (%)	Rizikové faktory
Včasná (akútna)			
Akútna dystónia (dyskinéza)	svalové spazmy šije, tváre, trizmus, okulogýrna kríza, opistotonus	2 – 10	mladí muži, vysoká inic. Dávka, rýchly nárast dávky
Parkinsonoid	hypomímia, hypokinéza, svalová rigidita (fenomén ,,ozubené koleso``)	20 – 60	mladí muži, vyšší vek, rýchly nárast dávky, porucha nepsychotická
Akatízia	vnútorný nepokoj, prešľapovanie, nevydrží ležať, sedieť	10 – 20	mladímuži, rýchly nárast dávky
Neskorá (tardívna)			
Tardívna dyskinéza	mimovoľné pohyby jazyka, svalov periorálnych, šijových, ramenných	20 – 30	ženy, starší pacienti, organicita, dávka a dĺžka expozície, náhle vyne-chanie neuroleptika
Tardívna akatízia	pretrvávajú príznaky ako pri včasnej akatízii	?	?

Predávkovanie – fatálne otravy n. sú zriedkavé. Výnimkou je intoxikácia tioridazínom. K hlavným príznakom patrí prehlbujúca sa kvantit. porucha vedomia, zvýšená nervovosvalová dráždivosť skŕčmi, znížený TK, príčinou smrti sú obvykle komorové arytmie a následné zlyhanie činnosti srdca. Aj niekoľko h po intoxikácii je indikovaný výplach žalúdka s aktívnym uhlím a následne podanie laxancia vzhľadom na neuroleptikami spomalenú motilitu GIT. Okrem nešpecifickej podpornej

infúznej th. treba často podávať antiarytmiká. Vhodnejší je lidokaín, propranolol , nie je vhodný chinidín a prokaínamid (viac tlmia vodivosť). Dôležitou prevenciou arytmií je udržiavanie hydrominerálnej a acidobázickej rovnováhy.

K prototypovým n. patrí *→haloperidol, →chlórpromazín, →klozapín, →risperidón, →sulpirid* a *→tiaprid.*

Tab. 10. ***Registrované fenotiazíny***

flufenazín	(Moditen Depot® inj.)
chlórpromazín	(Klorproman® tbl. obd., Largactil® inj. a tbl. obd., Plegomazin® drg. a inj.)
levomepromazín	(Tisercin® inj. a tbl. obd.)
perfenazín	(Perfenazin Léčiva® tbl. obd.)
periciazín	(Neuleptil® gtt. a tbl. obd.)
prochlórperazín	(Prochlorperazin Léčiva® tbl.)
tioridazín	(Thioridazin 25 a 100 Léčiva® drg.)
trifluperazín	(Stelazine® tbl.)
Butyrofenóny a iné prípravky	
droperidol	(Dehydrobenzperidol® inj.)
flupentixol	(Fluanxol® drg., Fluanxol Depot® inj.)
fluspirilen	(Imap® inj.)
haloperidol	(APO-Haloperidol® tbl.; Haloper von CT® tbl., Haloperidol® gtt., inj. a tbl.; Haloperidol Decanoat® inj.)
chlórprotixen	(Chlorprothixen 15 a 50 Léčiva® tbl. obd., Minithixen® drg.)
melperón	(Buronil® drg. a inj.)
penfluridol	(Semap® tbl.)
pimozid	(Orap® tbl., Orap Forte® tbl.)
sertindol	(Serdolect® tbl. obd.)
oxyprotepín	(Meclopin® inj. a tbl.)
zuklopentixol	(Cisordinol® gtt. a tbl. obd., Cisordinol-Acutard® inj., Cisordinol Depot® inj.)
Atypické neuroleptiká	
klozapín	(Alemoxan® tbl., Leponex® tbl.)
olanzapín	(Zyprexa® tbl. obd.)
risperidón	(Risperdal® tbl. obd.)
sertindol	(Serdolect® tbl.)
sulpirid	(Dogmatil® cps., inj. a tbl.; Prosulpin® tbl.)
tiaprid	(Tiapridal® gtt., inj. a tbl.)

neuroleptický maligný syndróm (NMS) – zriedkavá (1 – 2 %), ale život ohrozujúca komplikácia th. *→neuroleptikami; →syndrómy.*

neurolipomatosis (is, f.) **dolorosa** – [*neuro-* + g. *lipomatosis* mnohopočetný výskyt lipómov + g. *dolor* bolesť] *→Dercumov sy.* (*→syndrómy*).

neurologia, ae, f. – [*neuro-* + g. *logos* náuka] neurológia, náuka o nervovej sústave a nervo-vých chorobách.

Koncepcia odboru neurológia

Vestník MZ SR zo 17, 11, 1997, čiastka 3 – 4

I. Definícia odboru neurológia

N. je samostatný zákl. odbor, kt. sa zaoberá prevenciou, dg., th., posudzovaním a výskumom chorôb centrálneho a periférneho nervového systému a prvotných ochorení svalov.

II. Nadstavbové a špecializačné odbory neurológie

II/A. Nadstavbové odbory n., kt. sa končia atestáciou:

II/A/1. Neuropediatria (detská n.) je nadstavbový odbor n., kt. zabezpečuje komplexnú liečebno-preventívnu a dispenzárnu starostlivosť chorým s poruchami nervového systému do 18 r. života. Úzko spolupracuje s n. dospelých a pediatriou.

II/A/2. Neurorehabilátácia je nadstavbový odbor n. a fyzitarie, balneológie a liečebnej rehabilitácie a zabezpeču-je rehabilitačnú starostlivosť u pacientov s chorobami nervového systému, prevažne s poruchou hybnosti. V tejto oblasti spolupracuje s odborom ortopédie, s fyziatriou, balneológiou a liečebnou rehabilitáciou, ako aj s balneologickým kúpeľným zariadením, s traumatologiou a s protetickým oddelením. Na analýzu porúch pohybu využíva najmä elektrofyziol. vyšetrovacie metódy, klin. manuálne vyšetrovacie metódy a objektivizačné neurofyziol. a dynamometrické metódy. Pri interpretácii nálezov sa opiera o poznatky neurofyziológie. Okrem pohybovej th. sa využívajú aj rôzne fyzikálne liečebné procedúcy a takisto protetické pomôcky.

II/A/3. Neurogeriatria je nadstavbovým odborom n., kt. sa zaoberá neurol. aspektmi človeka vyššieho veku z pohľadu dg., kliniky, th., rehabilitácie, prevencie a dispenzarizácie. Zúčastňuje sa na prim. prevencii, ale jej hlavným poslaním je sek. prevencia.

Tieto zákl. úlohy plní vo vzťahu k iným klin. odborom, predovšetkým klin. n., geriatrii a vnútornému lekárstvu.

II/A/4. Neuroonkológia je nadstavbový odbor n. zameraný na komplexné riešenie nádorových chorôb centrálneho a periférneho nervového systému. Úzko spolupracuje s neurochirurgiou, rádiodiagnostikou, rádioterapiou a onkológiou. Sleduje výskyt ochorení, ich prevenciu, včasnú dg. a komplexné liečebnú starostlivosť o pacientov s týmito chorobami s osobitným zameraním na farmakoterapiu a rehabilátáciu.

II/A/5. Neurorádiológia je nadostavbový odbor n., kt. sa zaoberá rádiologickou dg. a th. neurol. chorôb. Zahŕňa využívanie zákl. a špecializovaných rádiodiagnostických metód a postupov intervenčnej neurorádiológie na pracoviskách, kde je zabepčená th. príp. komplikácií. Úzko spolupracuje s rádiodiagnostikou a rádioterapiou, s internou medicínou, klin. n., neurosonografiou, neurochirurgiou a angiochirurgiou.

II/A/6. Neuropsychiatria a neuropsychológia je nadstavbový odbor n. a psychiatrie, zaoberajúca sa chorobnými procesmi, zjavujúcimi sa súčasne s nervovými a psychickými príznakmi, pričom študuje ich spoločné patofyziol. koreláty. Zahŕňa všetky org. léízie nervového systému s poruchami psychiky, s odborom psychiatrie sa zúčastňuje na dg. a th. neuropsychiatrických stavov. Neuropsychológia sa zaoberá všetkými aspektmi porúch vyšších funkcií mozgu, osobitne kognitívnych. Spolupracuje s psychiatriou, psychol., príp. inými odbormi a ich vetvami.

II/B: Špecializačné oblasti n. potvredené certifikátom (vyžaduje atestáciu z n. al. neuropediatrie)

II/B/I. N. životného prostredia, pracovného lekárstva a neurotoxikológie je špecializácia v oblasti n., kt. sa v úzkej spolupráci s oblasťou klin. pracovného lekárstva a klin. toxikológie zaoberá prevenciou, dg., dfdg. a th. ohrození al. poškodení zdravia z práce, vplyvom, faktorom životného pro-stredia a pri otravách primyselného a i. pôvodu, pokiaľ sa to týka nervovej sústavy. Je org. súčasťou neurol. chorôb al. chorôb, pri kt. sa nervový systém len čiastočne zúčastňuje na klin. obraze, a pri posudzovaní zdrav. spôsobilosti na prácu v súvislosti s určením vhodného pracovného zaradenia. Zahŕňa aj otázky fyziol. pracovného procesu, pokiaľ sa týkajú nervového systému.

II/B/2. Akút. n. je špecializáciou n., kt. predmetom je dg. a th. akút. ochorení a všetkých naliehavých a život ohrozujúcich stavov vyplývajúcich z afekcie centrálneho a periférneho nervového systému. Zahŕňa predovšetkým problematiku cerebrovaskulárnych, nádorových a zápalových afekcií

nervového systému, problematiku intoxikácie, traumatických poškodení CNS a riešení komatóznych stavov vo všeobecnosti, pokiaľ je príčinou neurologická choroba. Akút. n. sa realizuje predovšetkým na intenzívnych cerebrálnych jednotkách v systéme intenzívnej starostlivosti. Úzko spolupracuje s internou med., anesteziologicko-resuscitačným odborom a neurochirurgiou.

II/B/3. Neurovaskulárne ochorenia je špecializovaná oblasť n., zabezpečujúca komplexnú starostlivosť o pacientov s cievnymi chorobami nervového systému. Zaoberá sa prevenciou, epidemiológiou, dg. a th. týchto chorôb. Využíva všetky metódy sledovania zmien hemodynamiky a moderné zobrazovacie metódy. Úzko spolupracuje s angiológiou, neurochirurgiou a neurorehabilitáciou.

II/B/4. Neurotraumatológia je špecializácia n., prispievajúca k rýchlej a presnej dg. a th. všetkých akút,. poškodení centrálneho a periférneho nervového systému, kt. sú vyvolaní úrazovým dejom. Osobitne sa zaoberá th. dlhodobých následkov traumatického poškodenia nervového systému (poškodenia miechy, apalický sy., poúrazová sek. epilepsia ap.). Úzko spolupracuje s chir., disciplínami predovšetkým s neurochirurgiou a traumatológiou, ako aj zložkami záchrannej zdrav. služby.

II/B/5. Neuroinfektológia je špecializácia n., zaoberajúca sa dôsledkami postihnutia CNS všetkými prenosnými, t. j. infekčnými činiteľmi so zvláštnym zreteľom na mozgovomiechový mok. Utvára podmienky na rýchlu a spoľahlivú dg. a dfdg. Osobitnú pozornosť venuje tzv. pomalým vírusovým infekciám a komplikáciám AIDS. V otákach epidemiológie a th. spolupracuje s oblasťou infektológie a geografickej med.

II/B/6. N. bolesti (algeziológia) je špecializácia n., zameraná na komplexné riešenie akút. a chron. bolesti. Zabezpečujú včasnú a správnu dg., prevenciu a komplexnú liečebnú starosltivosť o pacientov s bolesťou, s osobitným zreteľom na racionálnu farmakoterapiu, neurofyziatrické, neuropsychologické a anesteziologické techniky. Spolupracuje s anesteziógiou a neurochirurgiou.

II/B/7. Centrálne poruchy pohybu sú špecializáciou n., zameranou na dg. a th. porúch pohybu vzniknutých pri léziach CNS. Venuje sa analýze charakteru poruchy pri vôľových a minovôľových pohyboch vrátane porúch regulácie svalového tonusu. Pri tejto činnosti sa využívajú elektrofyziol. vyšetrovacie metódy. Zabezpečuje sa najmä dispenzárna starostlivosť pre pacientov s parkinsonizmom, trasom, dystóniou, myoklóniou a spasticitou. Úzko spolupracuje s rehabilátácou, ortopédiou a funkčnou neurochirurgiou.

II/B/8. Epileptológia a záchvatové ochorenia je špecializácia n., kt. sa zaoberá epidemiológiou, dg., dfdg., th. a prevenciou epileptických záchvatov a i. neepileptickýžch záchvatových stavov, ako aj dispenzarizáciou pacien-tov s týmito ochoreniami. Spolupracuje s kardiológiou, psychiatriou a neurochirurgiou.

II/B/9. Likvoroógia a neurochémia je špecializácia n., zabezpečujúca realizáciu a klin. interpretáciu špecifických biochemických, analytických, imunol., rádionuklidových, cytol. a histochem. metód v dg. neurol. ochorení. Úzko spolupracuje s hematol., klin. biochémou, klin. farmakológiou, klin. mikrobiol. a nukleárnou med.

II/B/10. Neurooftlamológia je špecializácia n. predstavuujúca oblasť spoločného záujmu n. a oftalmológie. Zaoberá sa dg. a th. porúch v oblasti zrakovej dráhy, a to od receptorových porúch až po kortikálnu oblasť a tiež poruchami okulomotoriky periférneho, ako aj centrálneho pôvodu. Využíva pomocné vyšetrovacie metódou, elektrofyzil. a zobrazovacie techniky, pričom poskytuje konziliárnu službu v rámci oboch zákl. odborov. Navr-huje a uskutočňuje th. výkony a vykonáva dispenzárnu starostlivosť u pacientov s neurooftalmol. chorobami.

II/B/11. Neurootológia je špecializácia n. interdisciplinárneho charakteru, kde spolupracuje neurológ a otorinolaryngológ. Zaoberá sa dg. a th. porúch sluchového a vestibulárneho nervu od receptorickej

oblasti až po mozgovú kôru. Na spresnenie klin. vyšetrenia využíva rôzne pomocné vyšetrovacie techniky elektrofyziol. a zobrazovacie. Zabezpečuje starostlivosť o pacientov s poruchami sluchu a závratovými stavmi.

II/B/12. Neuroimunológia je špecializácia n., kt. sa venuje dg., th. a dispenzazirácii neurol. ochorení, podmienených poruchami imunitného systému. Úzko spolupracuje s oblasťami klin. imunológie, infektológie a reumatológie.

II/B/13. Klin. neurofyziológia je špecializácia n., kt. využíva elektrofyziol. dg. metódy na posúdenie stavu funkcie periférneho a centrálneho nervového systému a svalov. V súčasnosti sem možno zahrnúť encefalografiu, elektromyografiu, elektroneurografiu, elektronystagmografiu, elektroretinografiu, vyšetrenie somatosenzorických, sluchových a zrakových evokovaných potenciálov a stabilografiou, pričom je možnosť získať certifikát pre jednotlivé uvedené metódy. Úzko spolupracuje s pracoviskami klin. n., fyziatrie a liečebnej rehabilátácie, ortopédie, traumatológie, otorinolaryngológie, urológie, s neurochirurgiou, ako aj s ďalšími med. odbormi pri zisťovaní a spresnení charakteru lézie nervového systému.

II/B/14. Neuropatológia špecializácia n. zaoberajúca sa dg. patol. zmien nervového systému a svalov v nekrop-tickom a bioptickom materiáli. Úzko spolupracuje s odborom patológie, klin. imunol. a biochémie.

II/B/15. Špecializácia pre poruchy spánku je oblasťou n., kt. zabepečuje dg., th. a dispenzarizáciu pacientov s poruchami spánku, prevažne s narkolepsiou, hypersomniou a spánkovým apnoe. Spolupracuje s klin. neurofy-ziol., otorinolaryngológiou a pneumológiou.

II/B/16. Neurosonológia je špecializácia n., kt. sa zaoberá ultrazvukovou dg. neurol. chorôb v detskom a dospelom veku. Najdôležitejšími oblasťami neurosonológie sú v súčasnosti ultrazvuková dg. novorodenca, neurovas-kulárna sonológia, a to extrakraniálna a transkraniálna, peroperačná a monitorovacia sonológia. Úzka spolupra-cuje s rádiológiou, s neurovaskulárnou a neurochirurgickou oblasťou.

II/B.17. Neurogenetika je špecializácia n., kt. sa venuje dg., th. a dispenzarizácii gen. podmienených neurol. chorôb. Úzko spolupracuje s oblasťou klin. genetiky, klin. biochémii a ďalšími med. oblasťami podľa pridružených klin. príznakov postihnutých pacientov.

II/B/18. Neuromyológia je špecializácia n., kt. sa zaoberá neuromuskulárnymi ochoreniami. Spolupracuje s histopatológiou, imunológiou, kardiológiou, anesteziológiou, ortopédiou, fyzioterapiou, genetikou a s psychológiou.

II/B/19. Vertebrogénne ochorenia sú špecializovanou oblasťou n. zaoberajúcou sa ochoreniami chrbtice, poru-chami funkcie osových svalov a s nimi spojenými poškodeniami nervového systému. Zaoberá sa dg., th. ai dispenzarizáciou chorých s týmito ochoreniami. Spolupracuje s fyziatricko-rehabilitačným oddelením, s neuro-chir., ortopédiou a s reumatológiou.

II/B/20. Perinatálna n. je špecializácia neuropediatrie, kt. sa zameriava na prevenciu, včasnú dg. a th. porúch nervového systému pre- a perinatálneho obdobia. Spolupracuje s neonatológiou, oddeleniami ARO, intenzívnou starostlivosťou a pôrodnicami.

Získanie nadstavbových špecializácií a certifikátov v oblasti n. upravujú vykonávacie predpisy na základe rozhodnutia MZ SR na podklade hlavného odborníka pre n. SR a odborných neurol. spoločností.

III. Metodické riadenie odboru neurológia

Metodické riadenie odboru n. zabezpečuje hlavný odborník MZR pre odbor n. so svojím poradným zborom a ním menovaní odborníci regiónov pre n. a detskú n. Túto činnosť vykonáva v spolupráci s

odbornými lekárskymi spoločnosťami a Slovenskou lekárskou komorou. Odborníci na všetkýcy stupňoch venujú sústavnu starostlivosť postgraduálnej výchove neurológov a aktívne sledujú odbornú činnosť pracovníkov neurol. pracovísk.

IV. Výskum v odbore neurológia

Výskum sa robí inštitucionálne na pôde klin. pracovísk fakultných nemocníc LF a Inštitútu pre ďalšie vzdelávanie pracovníkov v zdrav. a grantovo na všetkých zariadeniach, kt. v konkurznom konaní zdôvodnia výskumný projekt a získajú preň gran ministerstva zdrav. al. ministerstva školstva al. iných právnych subjektov. Cieľom výskumu je riešiť všetky aktuálne problémy neurovied so zohľadnením spoločenskej požiadavky. Na zefektívnenie výskumu a starostlivosti o nervovo chorých je nutné utvoriť centrá výskumu:

1. pre neurovaskulárne ochorenia,
2. pre demyelinizačné ochorenia,
3. pre epilepsiu,
4. pre neuromuskulárne ochorenia,
5. perinatálne n.,
6. príp. aj niekt. ďalších podľa aktuálnosti

V. Ďalšie vzdelávanie v neurológii

Ďalšie vzdelávanie lekárov a stredných zdrav. pracovníkov v odbore n. riadi MZ SR prostredníctvom katedry n., a subkatedry detskej n. Inštitúdu pre ďalšie vzdelávanie pracovníkov v zdrav. v Bratislave a neurol. kliník fakultných nemocníc lekárskych fakúlt. Katedra n. IVZ spolupracuje s neurol. klin. – neurol. pracoviskami a odbornými spoločnosťami SLS pri zabezpečovaní špecializačného a kontinuálneho vzdelávania v odbore n.

VI. Štruktúra a sieť neurologických pracovísk

Zákl. a špecializovaná neurol. starostlivosť sa poskytuje:

I. Ambulantnou formou:

1. neurol. ambulancie pre dospelých pacientov,
2. neurol. ambulancie pre deti a dorast,
3. špecializované neurol. ambulancie.

Do tejto poslednej skupiny špecializovaných ambulancií patria:

a) ambulancia pre neurovaskulárne ochorenia,
b) ambulancia pre vertebrogénne ochorenia,
c) ambulancia pre záchvatové ochorenia,
d) ambulancia pe neuromuskulárne ochorenia,
e) ambulancia pre bolesť,
f) ambulancia perinatálnej n.,
g) ambulancia neuroonkologická,
h) ambulancia centrálnych porúch hybnosti,
ch) ambulancia neurogeriatrická,
i) ambulancia neurotraumatologická,
j) ambulancia pre poruchy spánku.

Neurol. ambulancie sa zriaďujú podľa potreby v zdrabv. zariadeniach všetkých typov pri rešpektovaní personálnych a geografických faktorov v príslušnom regióne.

Ďalšie špeciálne neurol. ambulancie sa môžu zriaďovať podľa potreby a rozvoja odboru.

II. V ústavných neurol. zariadeniach

1. nemocníc s poliklinikou,

2. neurol. kliník fakultných nemocníc LF a IVZ.

Ústavné neurol. zariadenia majú:
A. Posteľovú časť
B. Ambulantný úsek
C. Laboratórnu časť.

II.1. Ústavné neurol. zariadenia nemocníc (na úrovni okresu al. iného novoutvoreného regiónu)

II.1.A. Posteľová časť ústavných neurol. zariadení nemocníc má mať
a) všeobecné oddelenie,
b) jednotku intenzívnej starostlivosti,
c) neurorehabilitačnú časť – tam, kde nie je v zariadenií fyziatricko-rehabilitačné oddelenie.

Ústavná starostlivosť o deti a dorast do 18 r. s neurol. chorobami sa poskytuje prevažne na detských oddeleniach nemocníc al. na neurol. oddeleniach podľa lokálnych podmienok a odbornú starostlivosť zabezpečuje detský neurológ.

II.I.B. Ambulantný úsek:
a) všeobecná ambulancia pre dospelých,
b) ambulancia detskej a dorastovej n.,
c) ambulancie pre cerebrovaskulárne choroby,
d) ambulancie pre vertebrogénne choroby,
e) ambulancie pre záchvatové choroby.

Podľa potreby sa zriaďujú pri reionálnych nemocniciach ďalšie špecializované ambulancie, napr. pre bolesť, nervosvalové choroby ap.

Všeobecná detská ambulancia sa považujú za ambulancie príjmové a konziliárne.

II.1.C. Laboratórna časť má nasledujúce úseky:
a) neurofyziol. laboratórium (elektroencefalograf., elektromyograf., laboratorium, evokovaných potenciálov),
b) ultrazvukové laboratórium,
c) likvorologické laboratórium,
d) psychol. a logopedické laboratórium,
e) neurorádiodiagnostické laboratórium.

II. 2. Neurol. kliniky a oddelenia fakultných nemocníc a IVZ

II.2.A. Posteľová časť, kt. sa skladá z týchto súčastí:
a) všeobecné oddelenie,
b) jednotka intenzívnej starostlivosti,
c) neurorehabilitácia.

Najvyššiu špecializovanú starostlivosť pacientom detského veku a dorastu poskytujú detské neurol. oddelenia fakultných nemocníc LF (kliniky) a detské úseky neurol. kliník fakultných nemocníc LF (výučbová báza).

II.2.B. Ambulantný úsek:
a) príjmová a konziliárna ambulancia,
b) neurovaskulárna ambulancia,
c) ambulancia pre záchvatové ochorenia,
d) ambulancia pre bolesť,
e) ambulancia pre nervosvalové ochorenia,
f) ambulancia pre vertebrogénne ochorenia,

g) ambulancia pre detský a adolescentný vek,
h) ambulancia perinatálnej n.

II.2.C. Laboratórna časť:
a) neurofyziol. laboratórium
– elektroencefalografické laboratórium,
– elektromyografické laboratórium,
– elektronystagmografické a stabilografické laboratórium,
b) ultrazvukové laboratórium
c) likvorologické laboratórium,
d) neurochemické laboratórium,
e) klin. psychológia,
f) klin. logopédia,
g) neurodiagnostické pracovisko,
h) príp. utovrenie ďalších laboratórií podľa potreby.

III. Špecializované neurol. zariadenia – dg.-th. centrá nadregionálneho charakteru:
a) pre cerebrovaskulárne ochorenia,
b) pre záchvatové ochorenia,
c) pre demyelizačné ochorenia
d) pre metabolické ochorenia,
e) pre neuromuskulárne ochorenia,
f) pre perinatálnu n.
g) pre problémy bolesti,
h) príp. ďalšie th.-dg. centrá (napr. traumatologické centrum ap.).

Centrá v medzinárodnej spolupráci poskytnú najvyššiu dg.-th., vysokošpecializovanú komplexnú starostlivosť.

Ambulantné zariadenia, utvorené na všetkých pracoviskách, poskytujú th.-preventívnu i dispenzárnu starostlivosť pacientom s nervovými chorobami na základe odporúčania praktických lekárov a i. ošetrujúcich lekárov a navyše im poskytujú konziliárne služby z hľadiska dg. a th. V prípade potreby odosielajú chorých na konziliárne vyšetrenia a do nemocničnej starostlivosti na nervové a i. oddelenia regionálnych nemocníc vyššieho typu. Dispenzarizujú chorých s vybranými neurol. ochoreniami a hodnotia zdrav. stav chorých z posudkového hľadiska. Navrhujú, príp. sa vyjadrujú k návrhom na kúpeľnú starostlivosť.

V ústavných neurol. zariadeniach sa poskytujú dg.-th. starostlivosť pacientom, ktorých nemožno liečiť ambu-lantne. Spolupracujú so všetkými oddeleniami nemocníc, kt. sú potrebné na dg. a th. pacientov, vrátane doliečovacieho oddelenia, poskytujú konziliárne služby iným pracoviskám nemocnice. Neurol. kliniky poskytujú vo svojom spádovom území, ale aj v rámci celej republiky najvyššie kvalifikované služby chorým s nervovými chorobami, odporúčanými nervovými al. inými oddeleniami regionálnych nemocníc. V prípade potreby môžu plniť aj potreby regionálnej nemocnice. Kliniky robia dg., zabezpečujú výučbu poslucháčov med., postgraduálnu výučbu a výskum v neurol. vedách, pričom robia dg. a th. za použitia špecializovaných metód, menovite u cho-rých so stavmi ohrozujúcimi život al. dg. zložitými stavmi, u kt. doterajšia dg. a th. neuspela, zabezpečuje intenzívnu starostlivosť neurol. chorých s vážnymi stavmi z určeného spádového územia. Súčasťou činnosti je posudzovanie účinnosti liekov a zavádzanie nových th. postupov.

VII. Záverečné ustanovenia

1. Ruší sa koncepcia odboru n. zo 6. mája 1983 č. Z-2808/1983-B/12-3 uverejnená v čiastke 11 až 13/1983 Vestníka MZSSR.

2. Táto koncepcia nadobúda účinnosť dňom jej vydania vo Vestníku MZ SR.

neuroloimoma, tis, n. – [*neuro-* + g. *loimos* mor, hľúza] neuroloimóm, nádorové bujnenie hormónovo aktívnych buniek roztrúsených v sliznici GIT; apudóm.

neurolues, is, f. – [*neuro-* + *lues* syfilis] neurosyfilis, syfilis nervového systému.

neurolympha, ae, f. – [*neuro-* + g. *lympha* miazga] neurolymfa, mozgovomiechový mok.

neurolysis, is, f. – [*neuro-* + g. *lysis* uvoľnenie] neurolýza, uvoľnenie nervov z jazvovitých zrastov.

neuroma, tis, n. – [*neur-* + *-oma* bujnenie] neuróm, nádor nervových vláken al. buniek.

Neuroma amputatorium – tuberculum dolorosum, amputačný neuróm, bolestivý hrbolček, bolestivá kĺbkovitá proliferácia konca axónu prerušeného nervu.

Neuroma cirsoideum – n. plexiforme.

Neuroma plexiforme – n. cirsoideum, difúzna forma neurofibrómu charakterizovaná hypertrofovanými zväzkami s nepravidelnne spletitým priebehom.

neuromalacia, ae, f. – [*neuro-* + g. *malakiá* zmäknutie] neuromalácia, chorobné zmäknutie nervového tkaniva.

neuromimesis, is, f. – [*neuro-* + g. *mimésis* napodobňovanie] neuromiméza, predstieranie neurol. choroby (napr. pri ,,hystérii“).

neuromodulator, oris, m. – [*neuro-* + l. *modulari* usmerňovať] neuromodulátor, látka schopná meniť dráždivosť neurónov.

neuromuscularis, e – [*neuro-* + l. *musculus* sval] neuromuskulárny, nervovosvalový.

neuromyelitis, itidis, f. – [*neuro-* + g. *myelos* miecha + *-itis* zápal] neuromyelitída, zápal nervov a miechy.

neuromyologia, ae, f. – [*neuro-* + g. *mýs-myos* sval + g. *logos* náuka] neuromylógia, špecializácia →*neurológie*, kt. sa zaoberá neuromuskulárnymi ochoreniami.

neuromyopathia,ae, f. – [*neuro-* + g. *mýs-myos* sval + g. *pathos* náuka] neuromyopatia, nešpecifikovaná choroba svalov a nervov.

neuromyositis, itifis, f. – [*neuro-* + g. *mýs-myos* sval + *-itis* zápal] neuromyozitída, zápal nervu a svalu.

neuron, i, n. – [g.] neurón, zákl. stavebná a funkčná jednotka nervovej sústavy; nervová bunka so všetkými výbežkami. N. majú v jednotlivých častiach tela rozličný tvar a veľkosť. Napr. granulárne bunky mozočka majú Ø 4 μm, veľké motorické n. v predných rohoch miechy až 100 μm. N. sú navzájom pospájané a výplň medzi ich výbežkami tvorí →*neuroglia.*

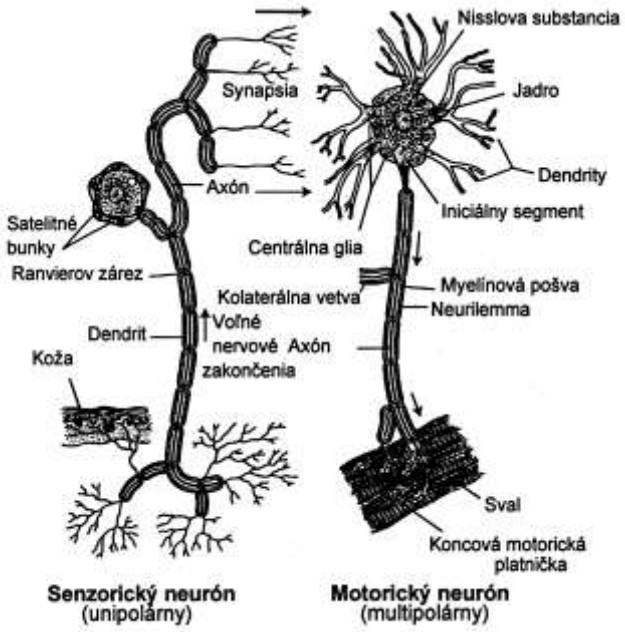

N. pozostáva z tela (soma, perikaryón) s jadrom; Ø jadra je 3 – 18 μm. Telo tvorí neuroplazma obkolesená veľmi tenkou bunkovou membránou (hrúbka ~ 5 nm). Mikroskopicky možno v neuroplazme vidieť granuly Nisslovej substancie, endoplazmatické retikulum, Golgiho

komplex, mitochondrie, lyzozómy a neurofibrily; Ø neurofilamentu je 7 – 10 nm, Ø mikrotubulu ~ 25 nm). Elektrónovým mikroskopom možno zistiť, že granuly Nisslovej substancie (farbia sa zásaditými farbivami) sa skladajú z jemných, paralelne usporiadaných dutín obklopených membránou. Obsahujú najmä ribonukleoproteíny.

Z tela vychádzajú 2 druhy nervových výbežkov, kt. sa zúčastňujú na vedení akčných potenciálov, a to: **1.** dendrity, receptívna časť n.; sú to krátke, tenké, kužeľovité a značne stromčekovito rozvetvené výbežky; vedú vzruch smerom k bunke. Obsahujú granuly, mitochondrie a neurofibrily; **2.** neurit, kt. je hrubší, dlhý cylindrický výbežok, kt. spája telo bunky s axónmi, propaguje nervové vzruchy k iným n., svalovým vláknam a žľazovým bunkám; →*axón.*

N. má dve funkcie, a to trofickú a špecifickú. *Trofická funkcia* je viazaná na vnútro n. Axoplazma, kt. sa tvorí vnútri tela n., sa pohybuje smerom na periférію. Pohyb axoplazmy je rýchlejší, ak nervom prechádzajú vzruchy; aktivita n. zvyšuje teda metabolické procesy. *Špecifická funkcia* je viazaná na membránu. Ide o schopnosť tvoriť a prenášať nervové vzruchy.

N. majú elekt. vlastnosti následkom membránového potenciálu a prítomnosti rôznych iónových kanálov. Potenciál bunkovej membrány sa definuje ako pokojový rozdiel elekt. potenciálu naprieč bunkovej membrány. Pokojový potenciál axónu sépie obrovskej je –70 mV. Podmieňuje ho rozdiel elekt. nábojov medzi vnútrom a vonkajškom bunky. Po stimulácii sa mení na akčný potenciál. N. sú vďaka svojej vzrušivosti (excitabilite) schopné generovať signály zmenou membránového potenciálu. Lokálnu zmenu rozdielu elekt. potenciálov naprieč plazmatickej membrány iniciujú chem. al. mechanicky vrátkované kanály, kt. sú stimulované synatickými gombičkami (knobs) iných n. (tzv. ,,odstupňované“ potenciály).

Keď sa membrána depolarizuje a dosiahne prahový potenciál, otvoria sa v tejto oblasti napäťovo-závislé Na^+-kanály. To má za následok lokálne zvýšenie permeability membrány pre Na^+ a jeho vtok do bunky. Tým sa vnútro bunky stáva elektropozit. Tak ako sa rýchlo Na^+-kanály otvárajú, rýchlo sa aj zatvárajú a začína sa excitácia membrány iónmi K^+, vstupujúcimi do bunky cez K^+- a napäťovo-závislé kanály. Následkom výtoku iónov K^+ sa rýchlo upravuje membránový potenciál, pričom sa vnútro bunky stáva elektronegat. Konečným výsledkom je odpoveď ,,všetko al. nič“: keď bunka dosiahne prah nastáva jej depolarizácia. Rozdiel potenciálov v pokoji je negat., dominuje permeabilita pre ióny K_+. Rýchlosť vedenia akčného potenciálu v n.je 0,6 – 120 m/s.

Počet Na^+-púmp v malom neuróne je ~ 1 milión, hustota Na^+-kanálov v neuróne sépie 300/μm^2, hustota Na^+ púmp v membráne1000/μm^2. Hustota napäťovo-závislých Na^+ kanálov v synaptickej gombičke je 1000 – 2000/μm^2, medzi synaptickými gombičkami 25/μm^2, v nemyelinizovanom axóne 100 – 200/μm^2. Max. rýchlosť transportu v sodíkovej pumpe 200 iónov Na^+/s, v K^+-pumpe130 iónov K^+/s. Internodálna vzdialenosť 150 – 1500 μm.

Rýchlosť pomalého axoplazmatického transportu (aktín, tubulín) je 0,2 – 4 mm/d, intermediárneho (mitochondriového proteínu) 15 – 40 mm/d, kým rýchleho (peptidy, glykiolipidy) 200 – 400 mm/d.

Konečnou destináciou vzruchov vznikajúcich v n. je mozog, kde sa môžu spracovať ako špedifickú odpoveď na podnet. Prenos vzruchov v nervovom systéme sa realizuje nervovými vláknami a →*synapsiami.*

Chemické zloženie neurónu (mmol)

Zložka	Sépia		Cicavce	
	IC	EC	IC	EC
K^+	400	20	140	5
Na^+	50	440	5 – 15	145
Cl^-	40 – 150	560	4 – 30	110

Ca^{2+}	0,0001	10	0,0001	1 – 2

* EC – extracelulárne, IC – intracelulárne

neuronaevus, i, m. (Massoni) – [*neuro-* + l. *naevus* névus] Massonov neuronévus, névus ektodermového pôvodu.

neuronitis vestibularis – vestibulárna neuronitída, akút. jednostranný zánik vestibulárneho aparátu. Etiológia je neznáma, v niekt. prípadoch ide o poruchy mikrocirkulácie, autoimunitné choroby, priame (zápalové) poškodenie časti rovnovážneho ústroja pri infekciách v oblasti hlavy. Charakterizuje ju trvalý rotačný →*závrat* (trvá dni), sprevádzajú ho oscilopsie, sklon k pádom na postihnutú stranu, nauzea a vracanie. Prítomný býva rotačný spontánny nystagmom k nepostihnutej strane. Poruchy sluchu nebývajú. Dg. sa potvrdzuje elektronystagmografiou s kalorickým výplachom, pri kt. sa zisťuje jednostranne znížená al. zvýšená kalorická dráždivosť. Príčinou bývajú zápalové zmeny n. vestibularis. Špecifickú th. nepoznáme, symptomatická th. spočíva v aplikácii antivertiginóz (napr. Vomex A®, max. 3 d, tréning rovnováhy na zlepšenie centrálnej kompenzácie).

neuro(no)phagia, ae, f. – [neuro- + g. fagein hltať] neuro(no)fágia, pohlcovanie porušených, zanikajúcich al. rozpadnutých nervových buniek.

neurónovo-špecifická enoláza – angl. neuron specific enolase, NSE, izoenzým γ, dokázaný r. 1976 Fletcherom a kol., názov pochádza od Marangosa a kol. (1978). NSE je identická s proteínom 14-3-2, kt. objavil r. 1970 Cicero a spol. Enzým glykolýzy (premena 2-fosfoglycerátu na fosfoenolpyruvát), v plode prítomný v nerovovom a pľúcnom tkanive, u dospelých najmä v neuroendokrinných orgánoch. Patol. zvýšená produkcia NSE sa pozoruje pri malígnych nádoroch, ako sú: **1.** nádory neurónového pôvodu – neuroblastómy (imunohistochemicky sa zisťuje v > 90 %), meduloblastómy, retinoblastómy); v dobre diferencovaných ganglioneuroblastómoch a ganglioneurónoch sú vyššie hodnoty NSE ako v málo diferencovaných neuroblastómoch. **2.** nádory neuroendokrinného pôvodu – malobunkové karcinómy pľúc (80 %), medulárne karcinómy štítnej žľazy (70 %), karcinoidy (90 %), feochromocytóm (90 %), gastrinómy a endokrinné nádory pankreasu; **3.** nádory iného pôvodu – melanoblastómy, adenokarcinómy obličiek, seminómy.

NSP v sére sa stanovuje pomocou RIA na princípe 2 protilátok. Za patol. sa pokladajú hodnoty > 12,5 ng/ml. Zvýšené hodnoty v sére sa zisťujú vo > 90 % neuroblastómov a v 70 % malobunkových pľúcnych karcinómov. Pri nádoroch CNS sa zvýšené hodnoty NSE v sére zisťujú len asi v 10 – 15 %, pretože NSE málo preniká do obehu. Väčší význam má tu stanovovanie NSE v likvore. Stanovovanie NSE v sére sa využíva najmä v dg. neuroblastómov a malobunkových pľúcnych karcinómov.

neuronyxis, is, f. – [neuro- + g. nyxis bodanie] neuronyxa, chir. nabudnutie nervu.

neuroonkológia – nadstavbový odbor →*neurológie,* zameraný na komplexné riešenie nádo-rových chorôb centrálneho a periférneho nervového systému.

neuroophthalmologia, ae, f. – [*neuro-* + *ophthalmologia*] neurooftalmológia, špecializácia →*neurológie.* Ide o oblasť spoločného záujmu neurológie a oftalmológie. Zaoberá sa dg. a th. porúch v oblasti zrakovej dráhy, a to od receptorových porúch až po kortikálnu oblasť a tiež poruchami okulomotorikou periférneho, ako aj centrálneho pôvodu.

neurootologia, ae, f. – [*neuro-* + *otologia*] neurootológia, špecializácia →*neurológie* interdisciplinárneho charakteru, kde spolupracuje neurológ a otorinolaryngológ. Zaoberá sa dg. a th. porúch sluchového a vestibulárneho nervu od receptorickej oblasti až po mozgovú kôru.

neuropapillitis, itidis, f. – [*neuro-* + *papilla (n. optici)* + *-itis* zápal] neuropapilitída, zápal zrakové nervu a jeho papily.

neuroparalysis, is, f. – [*neuro-* + g. *paralysis* obrna] neuroparalýza, obrna pri poškodení nervového systému.

neuropathia, ae, f. – [*neuro-* + g. *pathos* choroba + -ia stav] neuropatia, nešpecifikované ochorenie periférneho nervového systému; *→polyneuropatia.*

Neuropathia acrodystrophica – hereditárna senzorická radikulárna neuropatia.

Neuropathia alcoholica – neuropatia následkom deficitu tiamínu pri chron. alkoholizme.

Neuropathia amyloidea – polyneuropathia amyloidea.

Neuropathia angiopathica – neuropatia vyvolaná arteritídou tepien zásobujúcich nervy. Je obyčajne systémovou komplikáciou chorôb, ako je Wegenerova granulomatóza, temporálna arteritída, lupus erythematosus systemicus, reumatoidná artritída, systémová sklerodermia a polyarteritis nodosa; príležitostne nesystémové prípady vznikajú ako forma mononeuropatie, kt. je menej bolestivá ako systémová forma.

Neuropathia ascendens – neuropatia postupujúca od nôh kraniálne.

Neuropathia autonomica – neuropatia postihujúca autonómny nervový systém; vyvoláva ortostatickú hypotenziu, poruchy čriev, mechúra a sexuálnych funkcií, poruchy brušných reflexov; býva komplkáciou rôznych chorôb, ako je Adieho sy., chron. alkoholizmus, diabetes mellitus, dyzautonómia a Shyov-Dragerov sy.

Neuropathia axonalis – axonopatia; choroba, kt. postihuje normálnu funkciu axónu. Rozoznáva sa proximálna (ascendentná) a distálna (descendentná) forma (Wallerova degenerácia).

Neuropathia Dejerine-Sottasi – progresívna hypertrofická neuropatia.

Neuropathia Denny-Browni – hereditárna sezorická radikulárna neuropatia.

Neuropathia diabetica – komplikácia *→diabetes mellitus; →polyneuropatia.*

Neuropathia descendens – neuyropatia začínajúca sa proximálne (plecia, bedrá) a šíriaca sa distálne smerom ku končatinám.

Neuropathia n. femoralis – neuropatia následkom lézie n. femoralis charakterizovaná rôznymi senzorickými a motorickými deficitmi v dolných končatinách, najčastejšou príčinou je diabetes mellitus, antikoagulačná th., retroperitoneálne krvácanie a poškodenie nervu počas operácie; *→plexopatia.* Laterálna femorálna kožná neuropatia sa prejavuje hypestéziou a bolestivými dyzestéziami (parestéziami) v inervačnej oblasti n. femoralis cutaneus lateralis; *→meralgia paraesthetica.*

Neuropathia focalis – môže postihovať jednotlivé nervy, ich splete al. korene. Mononeuropatie postihujú najčastejšie nervy vystavené vonkajšiemu tlaku (n. ulnaris, medianus, n. radialis, n. femoralis, n. cutaneus femoris lateralis, n. peroneus). Prejavuje sa spočiatku bolesťami, veľmi rýchlo však vznikajú parézy a atrofie svalov. Z hlavových nervov je najčastejšie postihnutý n. III a VI. Ich prognóza je obyčajne dobrá.

Neuropathia gigantoaxonalis – autozómovo recesívne dedičná neuropatia detí so zväčšením axónov a husto vmedzerenými neurofilamentami.

Neuropathia hepatica – neuropatia vyvolaná hepatopatiou. Rozoznávajú sa 3 varianty: **1.** asymptomatická forma s miernou demyelinizačnou polyneuropatiou, častý pri chron. pečeňovej insuficiencii; **2.** polyneuropatia podobná akút. idiopatickej polyneuritíde pri vírusovej hepatitíde; **3.** bolestivá senzorická polyneuropatia pri biliárnej cirhóze.

Injekčná neuropathia – n. vzniknutá po inj. niekt. látok do okolia nervov.

Neuropathia intercostalis *→radikulopatia.*

Neuropathia ischaemica – lézia periférnych nervov vyvolaná zníženým krvným zásobením, napr. pri diabetes melllitus.

Neuropathia multiplex – polyneuropathia.

Neuropathia peripherica – periférna neuropatia, prejavuje sa stálymi al. intermitentnými pálčivými, príp. lancinujúcimi (,,tabickými") bolesťami končatiny; pálenie je obyčajne distálne, najmä v nohách, bolesti proximálnejšie a v hĺbke; pri mononeuropatiách bývajú ložiskové, v oblasti postihnutého nervu (napr. meralgia paraesthetica). Pálčivá, povrchová bolesť býva často spojená s dyzestéziou. Inokedy ide o hĺbkovú, stálu bolesť (aj nočnú). Vyskytujú sa pri diabetes mellitus, amyloidóze, alkoholizme, polyarteritíde, Guillainovom-Barrého sy., neural-gickej amyotrofii, Fabryho chorobe. Postihuje častejšie osoby po 2. dekáde. Dfdg.: **1.** ochorenia miechy; **2.** myopatie.

Neuropathia plexus brachialis – brachiálna plexopatia.

Neuropathia senilis – mierna neuropatia, kt. postihuje najmä končatinové nervy starších ľudí.

Neuropathia tomaculosa – [l. *tomaculum* párok] autozómovo dominantne dedičná neuropatia charakterizovaná bolesťou, slabosťou, tlakovou parézou ramien a rúk; myelínové pošvy sú zdurené a podobajú sa párkom, nejde však o demyelinizáciu ani poškodenie axónov.

Neuropathia toxica – neuropatia vyvolaná požitím jedu, napr. *n*-hexánových rozpúšťadiel, organofosfátových insekticídov, akrylamidu, ťažkých kovov a rôznych liekov.

Neuropathia traumatica – neuropatia vyvolaná úrazom.

Neuropathia vasculitica – n. angiopathica.

neuropathologia, ae, f. – [*neuro-* + *pathologia*] špecializácia *→neurológie*, kt. sa zaoberá dg. patol. zmien nervového systému a svalov v nekroptickom a bioptickom materiáli.

neuropatická artropatia – [*arthropathia neuropathica*] Charcotov kĺb; *→Charcotov sy. III* (*→syndrómy*).

neuropatológia – [neuropathologia] odvetvie *→neurológia,* kt. sa zaoberá morfologickými a i. aspektmi chorôb nervového systému.

neuropediatria – [neuropaediatria] detská *→neurológia.*

neuropeptidy – látky pozostávajúca z krátkeho reťazca aminokyselín (endorfíny, enkefalíny, vazopresín atď.), kt. sa vyskytujú v mozgovom tkanive, často lokalizovaný na zakončeniach axónov na synapsiách; majú funkciu neurotransmiterov a neurohormónov.

Neuropeptid Y – peptid, kt. pozostáva z 36 aminokyselín, nachádzajúci sa v neurónoch intervujúcich krvné cievy, v bazálnych gangliách, talame, hypotalame a zadných rohoch miechy; má vazokonstrikčné účinky a zúčastňuje sa na regulácii príjmu potravy.

neuropharmacon, i, n. – [*neuro-* + g. *farmakon* liek] neurofarmakón, liek ovplyvňujúci nervový systém.

neurophysiologia, ae, f. – [*neuro-* + *physiologia*] *→neurofyziológia.*

neuroplasma, tis, n. – [*neuro-* + g. *plasma* hmota] neuroplazma, cytoplazma nervovej bunky; *→neurón.*

neuroplastiké, es, f. – [*neuro-* + g. *plastiké (techné)* tvárne umenie] neuroplastika, plastická operácia nervového systému.

neuroplégia – [*neuroplegia*] ochrnutie vyvolané poškodením nervového systému; útlm vege-tatívneho nervového systému účinkom neuroplegík; →*neuroleptiká.*

neuroporus, i, m. – [*neuro-* + g. *poros* otvor] neuropór, vývojový otvor na koncoch neu-zavretej medulárnej rúry.

neuropsychiatria, ae, f. – [*neuro-* + *psychiatria*] je nadstavbový odbor →*neurológie* a →*psychiatrie,* kt. sa zaoberá chorobnými procesmi, zjavujúcimi sa súčasne s nervovými a psychickými príznakmi.

neuropsychológia – nadstavbový odbor →*neurológie,* kt. sa zaoberá všetkými aspektmi porúch vyšších funkcií mozgu, osobitne kognitívnych.

neuropsychopatia – [*neuropsychopathia*] dušvná choroba s neurol. príznakmi.

neuropsychopharmacologia, ae, f. – [*neuro-* + *psycho-* + *pharmacologia*] neuropsychofar-makológia, psychofarmakológia.

Neuroptera – sieťokrídlovce. Rad hmyzu s dokonalou premenou, 2 mm až 2 cm dlhý, zväčša tmavý, len zriedka pestrofarebný hmyz (*Ascalaphidae*) s 2 pármi krídel, kt. sú v pokoji strechovito zložené nad bruškom. Na hlave má veľké zložené oči a len zriedka aj 3 temenné očká (*Omylidae, Dilaridae*). Ústne ústroje sú hryzavé, tykadlá obyčajne dlhé, mnohočlánkové. Larvy, okrem čeľade *Sisyridae* sú suchozemské. Zakukľujú sa v zemi. Larvy aj imága sú dravce a živia sa najmä drobným hmyzom. Larvy vyciciavajú korisť hryzavými ústnymi ústrojmi. Opísaných ~ 4500 druhov žije zväčša v trópoch. Najstaršie fosílne sieťokrídlovce sú známe z permu. U nás sa vyskytuje ~ 60 druhov, zriedka na teplých lokalitách mediteránny druh pamodlivka južná (*Mantispa pagana*). Známy je mravcolev obyčajný (*Myrmelon formicarius*) a zlatoočka obyčajná (*Chrysopa vulgaris*).

neuropsychóza – [*neuropsychosis*] psychoneuróza.

neuroradiologia, ae, f. – [*neuro-* + *radiologia*] neurorádiológia, rádiológia nervového systé-mu, nadostavbový odbor →*neurológie,* kt. sa zaoberá rádiologickou dg. a th. neurol. chorôb.

neurorafia – [*neurorrhaphia*] chir. zošitie nervu.

neuroregeneratio, onis, f. – [*neuro-* + l. regenerare obnoviť] neuroregenerácia, obnova ner-vu.

neurorehabilitácia – nadstavbový odbor →*neurológie* a fyziatrie, balneológie a liečebnej re-habilitácie a zabezpečuje rehabilitačnú starostlivosť u pacientov s chorobami nervového systému, prevažne s poruchou hybnosti.

neuroretinitída – [neuroretinitis] zápal očnej papily zrakového nervu a sietnice.

neuroretinopathia, ae, f. – [*neuro-* + l. *retina* sietnica + g. *pathos* choroba]

neurorexia – [*neurorrhexis*] pretrhnutie nervu.

neuroröntgenografia – [*neuroröntgenographia*] neurorádiologia.

neurorrhaphia, ae, f. – [*neuro-* + g. *rafé* šev] →*neurorafia.*

neurorhexis, is, f. – [*neuro-* + g. *rhéxis* pretrhnutie] →*neurorexia.*

neurosarcoma, tis, n. – [*neuro-* + *sarcoma*] neurosarkóm, neurogénny sarkóm, zhubný nádor vychádzajúci z nervového a spojivového tkaniva.

neurosecretio, onis, f. – [*neuro-* + l. *secernere* oddeľovať] neurosekrécia, tvorba sekrétu v nervových bunkách.

neurosis, is, f. – [*neur-* + *-osis* stav] →*neuróza.*

Neurosis depressiva – depresívna neuróza.

Neurosis exhaustiva – exhaustívna neuróza, z vyčerpania, duševného prepätia.

Neurosis hysterica – ,,hysterická“ neuróza, konverzná porucha, charakterizovaná výraznou prevahou pudových zložiek psychiky nad rozumovými.

Neurosis neurasthenica – neurastenická neuróza, charakterizovaná pocitom slabosti, neschopnosti sústrediť sa

Neurosis obsedans – obsedantná neuróza, nutkavá, charakteristická vtioeravými myšlienkami.

Neurosis phobica – fobická neuróza.

Neurosis prostatae – sy. ťažkostí pri chron. zápale prostaty.

Neurosis psychastenica – psychastenická neuróza, charakterizovaná pnadmernou prevahou racionálnej zložky nad afektívnou.

Neurosis traumatica – traumatická neuróza, prejav reakcie na nehodu, úraz.

neuroskeleton, i, n. – [*neuro-* + g. *skeleton* kostra] endoskeleton, kostná a chrupavčitá kostra tela, s výnimkou častí kostry, kt. sú dermálneho pôvodu.

neurosoma, tis, n. – [*neuro-* + g. *soma* telo] neurozóm, telo nervovej bunky.

neurosonologia, ae, f. – [*neuro-* + g. *sonos* zvuk + g. *logos* náuka] neurosonológia, špecializácia →neurológie, kt. sa zaoberá ultrazvukovou dg. neurol. chorôb v detskom a dospelom veku. Vďaka neinvazívnosti, opakovateľnosti a nízkej cene, možnosti vyšetrenie pri posteli pacienta a dobrej reprodukovateľnosti sa stala n. zákl. vyšetrovacou metódou v mnohých odboroch. Rozvoj n. súvisí najmä so zavedením transkraniálnej sonografie v 80. r. 20. stor. N. zahŕňa: **1.** duplexné vyšetrenie krčných tepien; **2.** duplexné vyšetrenie očnice; **2.** transkraniálnu dopplerometriu; **4.** transkraniálnu duplexnú sonografiu. N. je indikovaná pri cievnych chorobách (v prevencii i akút. dg. mozgovej príhody), nádoroch, Parkinsonovej chorobe. Akcelerácia spontánnej trombolýzy pomocou ultrazvuku (sonotrombotripsia, sonotrombolýza) je ďalšia th. možnosť využitia ultrazvuku u pacientov s akútnou oklúziou mozgovej tepny.

neurosplanchnicus, a, um – [*neuro-* + g. *splanchna* útroby] neurosplanchnický, neuroviscerálny, týkajúci sa cerebrospinálneho a sypatikového nervového systému.

neurospongioma, tis, n. – [*neuro-* + g. *spongiá* huba + -oma bujnenie] glioma.

neurostat – prístroj na dráždenie zväzkov nervov, jednotlivých nervov, príp. nervových vlákien elekt. impulzmi.

neurosyphilis, idis, f. – [*neuro-* + *syphilis*] neurosyfilis, prejavy syfilisu v nervovom sys-téme.

neurotabes, is, f. (**peripherica**) – [*neuro-* + l. *tabes* hnitie] choroba nervstva podobná tabes dorsalis, s postihnutím miechových povrazcov a prejavmi spinálnej ataxie.

neurotendineus, a, um – [*neuro-* + l. *tendo* šľacha] týkajúci sa nervu a šľachy.

neurotenzín – zásaditý tridekapeptid izlovaný z cicavčieho mozgu a čreva, kt. má rôzne účinky hormónové účinky. N. vyvoláva hypertenziu (potkany), konstrikciu ilea (morčatá) a maternice (potkany) a relaxáciu dvanástnika (potkany). V CNS pôsobí aj ako neuro-transmiter. Izoloval sa z hovädzieho hypotalamu (Carraway a Leeman, 1973).

pyro–Glu–Leu–Tyr–Glu–Asn–Lys–Pro–Arg–Arg–Pro–Tyr–Ile–Leu–OH

Hovädzí neurotenzín (triacetáthexahydrát), $C_{84}H_{133}N_{21}O_{26}.6\ H_2O$

neuroticismus, i, m. – neuroticizmus, stav charakterizovaný emočným rozkolísaním, plachosťou, ochabnutosťou.

neurotisatio, onis, f. – neurotizácia, regenerácia nervu po jeho preťatí; chir. náhrada nervu.

neurotmesis, is, f. – [*neuro-* + g. *tmésis* rez] neurotméza, úplné prerušenie nervu pri jeho pretrhnití al. preťatí.

neurotomia, ae, f. – [*neuro-* + g. *tomé* rez] meurotómia, prerušenie nervu chir. preťatím al. utvorením arteficiálnej lézie (kvôli neutíšiteľnej bolesti). Sem patrí perkutánna radiofrekvenčná rizotómia a rizotómia n. trigeminus (retroganglionová, retrogasserská).

neurotonia, ae, f. – [*neuro-* + g. *teinein* napínať] **1.** napnutie nervu; neureotázia; **2.** napätie vegetatívneho nervstva (parasympatiko- al. sympatikotónia; obsol.).

neurotoxicitas, atis, f. – [*neuro-* + g. *toxikon* jed] neurotoxickosť, schopnosť deštruovať al. toxicky poškodiť nervové tkanivo.

neurotoxikóza – [*neurotoxicosis*] choroba nervového systému vyvolaná exogénnymi al. endogénnymi toxickýmim látkami.

neurotoxíny – látky toxicky pôsobiace na nervový systém. Patria sem najmä exotoxíny secernované *Clostridium botulinun*, *C. tetani*, *Corynebacterium diphtheriae* a *Shigella dysenteriae*.

Prehľad neurotoxínov

Názov	Zdroj	Účinok
Agatoxín	Pavúky	Blokuje Ca^{2+}-kanály
Agitoxín	Škorpión	Blokuje K^{+}-kanály
Anatoxín	Riasy	Agonista acetylcholínových receptorov
Apamín	Včely	Blokuje K^{+}-kanály
Batratoxín	Šípový jed žiab	Zabraňuje zatváraniu K^{+}-kanálov
_-bungarotoxín	Krajta	Blokuje acetylcholínové (nikototínové) receptory
_-bungarotoxín	Krajta	Inhibuje uvoľňovanie acetylcholínu na nervovosvalovom spojení a blokuje K^{+}-kanály
Botulotoxín	Baktérie	Blokuje uvoľňovanie acetylcholínu
Brevetoxín	*Dinoflagellata*	Aktivuje Na^{+}-kanály
Ciguatoxín	*Dinoflagellata*	Otvára Na^{+}-kanály
Dendrotoxín	Zelená mamba	Blokuje napäťovo-vrátkové K^{+}-kanály
Erabutoxín	Morské hady	Blokuje acetylcholínové (nikotínové receptory
Filatotoxín	Predátorové osy	Blokuje glutamátové receptory
Foneutriatoxín	Pavúky *Banana*	Spomaľuje inaktiváciu Na^{+}-kanálov
Agatoxín	Pavúky	Blokuje Ca^{2+}- kanály
Gonyautoxín	*Dinoflagellata*	Blokuje Na^{+}- kanály
Holocyklotoxín	Austrál. kliešť	Inhibuje výdaj acetylcholínu
Homobatra-chotoxín	Vták pitohui	Aktivuje Na^{+}-kanály
Charybdotoxín	Škorpión	Blokuje K^{+}-kanály
Iberiotoxín	Škorpión	Blokuje K^{+}-kanály
Jorotoxín	Pavúky Joro	Blokuje glutamátové receptory
Kaliotoxín	Škorpión	Blokuje K^{+}-kanály
Kapsaicín	Čierne korenie	Dráždi zakončenia periférnych nervov
Kobrotoxín	Kobra	Blokuje nikotínové receptory
Konotoxín	Morské slimáky	Blokuje napäťovo-závislé Ca^{2+}- al. Na^{+}-kanály, iné acetylcholínové receptory
Krotoxín	Amer. hady	Znižuje výdaj acetylcholínu

Kys. domová	Modré mušle	Agonista glutamátových/kainátových receptorov
Latrotoxín	Pavúky	Zvyšuje uvoľňovanie acetylcholínu
Makulotoxín	*Octopus*	Blokuje Na^+-kanály
Margatoxín	Šorpión	Blokuje K^+- kanály
Noxiustoxín	Škorpión	Blokuje Na^+-kanály
Palytoxín	Korály	Aktivuje Na^+-kanály
Robustotoxín	Pavúky	Otvára Na^+-kanály
Sasitoxín	*Dinoflagellata*	Blokuje Na^+-kanály
Stichodaktylový toxín	Morská sasanka	Blokuje napäťovo-závislé K^+-kanály
Taikatoxín	Austr. had tajpan	Inhibuje napäťovo-závislé Ca^{2+}-kanály
Tetrodoxín	Ryba	Blokuje Na^+-kanály
Textilotoxín	Austr. had	Blokuje uvoľňovanie acetylcholínu
Tityustoxín-K	Brazíl. škorpión	Blokuje K^+-kanály škorpión
Verzutoxín	Pavúky	Otvára Na^+-kanály