neurotransmiter – humorálna látka, kt. sa uvoľňuje z nervového zakobnčenia na synapsii a zúčastňuje sa na prenose nervového vzruchu cez synpatickú štrbinu a šírení podráždenia (v nervovom systéme) al. vyvolaní určitej reakcie (kontrakcia svalu, sekrécia zo žľazy). N. sa delia na excitačné a inhibičné. Patria sem acetylcholín, adrenalín, dopamín, GABA, glutamát, glycín, početné neuropeptidy, noradrenalín a i. Niekt. n. sa vyskytujú aj mimo nervového systému (napr. cholecystiokinín v tráviacom systéme) a môžu mať vzťahy k iným systémom, napr. imunitnému. Poruchy n. vyvolávajú niekt. neurol. a psychiatrické choroby (naúpr. nedostatok dopamínu pri Parkinsonovej chorobe, nedostatok noradrenalínu a sérotonínu pri depresii; dopamínová a sérotonínová teória vzniku schizofrénie); →*mediátor.*

Faločný neurotransmiter – molekula ovplyvňujúca prenos na synapsii vďaka svojej štruktúrnej podobnosti so skutočným neurotransmiterom. Vznuiká napr. vplyvom odchýlneho metabolizmu a môže byť patogenetickým mechanizmom vzniku určitého chorobného stavu. Zisťuje sa napr. pri pečeňovej encefalopatii (napr. oktopamín).

neurotransplantatio, onis, f. – [*neuro-* + *transplantatio*] neurotransplantácia, chir. prenesenie nervového tkaniva al. nervu.

neurotraumatologia, ae, f. – špecializácia →*neurológie,* prispievajúca k rýchlej a presnej dg. a th. všetkých akút. poškodení centrálneho a periférneho nervového systému, kt. sú vyvolaní úrazovým dejom.

neurotripsia, ae, f. – [*neuro-* + g. *triptein* držiť] rozdrvenie, rozmliaždenie nervu.

neurotrofia – [*neurotrophia*] výživa nervového tkaniva.

neurotrofický – [*neurotrophicus*] podporujúci rast nervového tkaniva.

neurotrofíny – skupina neurotrofických proteínov, kt. podporujú diferenciáciu, proliferáciu neurónov a ich prežívanie, rast axónov, neurotransmisiu a synaptické procesy. Klasickým n. je rastový faktor nervov (angl. nerve growth factor, NGF) objavil Rita Levi-Montalcini a Stanley Cohen v 60. r. (za to im udelili r. 1986 Nobelovu cenu). Koncom 80. a začiatkom 90. r. vyklonoval Yves-Alna Barde a Hans Thoenen neurotrofický faktor odvodený z mozgu (angl. brain-derived neurotrophic factor, BDNF) a n. 3 (NT-3). V súčasnosti čeľaď n. pozostáva z 5 členov vrátane n. 4/5 a n. 6.

N. podporujú prežitie neurónov počas vývoja, ako aj v dospelom mozgu a periférnom systéme. Navyše stimulujú diferenciáciu a rast neurónov a udržujú diferencovaný fenotyp neurónov reguláciou biosyntézy kľúčových enzýmov (ako je tyrozínhydroxyláza a cholín-acetyltrasnferáza). Majú dôležitú úlohu aj v plastickosti neurónov reguláciou uvoľňovania neurotransmiterov a v stabilite synpasií. Tieto vlastnosti n., najmä ich schopnosť podporovať prežívanie neurónov po úraze a v procese starnutia podnietili farm. výskum týchto látok.

neurotropizmus – [*neurotropismus*] **1.** špeciálna afinita k nervovému tkanivu; **2.** tendencia k regenerácii nervových vláken umožňujúca ich rast smerom k špecifickým oblastiam periférie.

neurotropný – [*neurotropicus*] týkajúci sa neurotropizmu.

neurovaskulárny – [*neurovascularis*] týkajúci sa nerových a cievnych elementov.

neurovegetatívny – [*neurovegetativus*] týkajúci sa vegetatívnych prejavov (slinenie, vracanie, potenie, hnačka, búchanie srdca, dermografizmus ap.), kt. vznikajú na nervovom podklade, napr. ako súčasť →*neurózy* (neurovegatívna dystónia).

neurózy – [*neurosis*] najčastejší typ psychoreaktívnych porúch. Odhaduje sa, že postihujú asi 20 % populácie. Ďalších 20 – 30 % ľudí má izolované (prechodné) neurotické príznaky. Charakterizuje ich obyčajne pomalý, postupný vývoj príznakov, pestrá symptomatológia a tendencia k dlhodobému – chron. priebehu.

Freud vysvetľoval vznik n. nevedomými konfliktmi, kt. sa formujú z potlačených spomienok a túžob, a to najmä erotického, resp. sexuálno-erotického obsahu Hlavnú úlohu pritom pripisoval konfliktom, komplexom a potlačeným spomienkam z raného detstva. Konflikty vznikajú najmä vtedy, ak sa veľká pudovosť nemôže manifestne prejaviť (v konflikte je pud a morálne ja). Hoci nastane potlačenie pudu, prejaví sa navonok v posunutej al. symbolickej podobe, príp. vo forme symptómu. Symptómy sú potom symbolickými prejavmi konfliktu pudov a môžu mať formu n. al. perverzie. Keďže ide o konflikty nevedomé, na ich odhalenie je potrebný špeciálny postup →*psychoanalýza.* V rozhovore s pacientom sa na námet psychoanalytika v uvoľnenom stave opisuje to, čo ho momentálne napadne (metóda voľných asociácií).

Cieľom psychoanalytickej psychoterapie je priviesť nevedomé konflikty a komplexy späť do vedomia a súčasne priblížiť pacientovi požiadavky princípu reality. Pacientovi treba vysvetliť jeho situáciu (Deutung). Podstatný článok th. tvorí práve odreagovanie emocionálnych problémov. Spolu s Breuerom opísal F. psychoanalytickú metódu v práci Štúdie o hystérii. Systematicky je podaná Freudova náuka v jeho univerzitných prednáškach, kt. vyšli pod názvom Úvod do psychoanalýzy.

Podľa Mjasiščeva (1960) n. vzniká vtedy, keď človek prežije psychotraumatizujúce zážitky a pritom nie je na základe svojich osobnostných vlastností schopný vyriešiť konflikty, kt. z nich vyplývajú. Príčinou neurózy nie sú len vonkajšie udalosti, ale aj to, ako ich jedinec prežíva, čo je podmienené jeho osobnosťou. Prežívanie vychádza zo vzťahu k okoliu a cho-robné prežívanie je dôsledkom porúch týchto vzťahov. Napr. strata manželského partnera al. spoločenského postavenia, smrť dieťaťa al. pracovné nespechy sú zdrojom chorobných zážitkov len vtedy, keď zaujímajú v systéme vzťahov jedinca dôležité postavenie, čo je predpokladom emočných reakcií.

Zážitky vyvolávajú n.: **1.** keď sú osobnostné črty, kt. jedinca stále privádzajú do ťažkostí (napr. agresivita, pedantéria, precitlivenosť); **2.** keď človeku chýbajú schopnosti, pomocou kt. by mohol konflikty riešiť; **3.** keď naňho okolie kladie príliš veľké nároky; **4.** keď okolnosti nedovoľujú riešenie konfliktu, príslušné potreby nemožno uspokojiť a žiaduci cieľ sa nedá dosiahnuť (napr. ctižiadostivý spevák stratí hlas). Niekt. pacientom chýbajú schopnosti, aby našli nové cesty k svojmu uspokojeniu. Z tejto koncepcie vychádza Mjasiščevova patogenetická →*psychoterapia.*

Typické črty n. sú: **1.** chýba jasný časový vzťah medzi vyvolávajúcou príčinou a psychickou poruchou; **2.** často sú vyvolané sériou príčin; **3.** niekt. z príčin pôsobili už v detstve; **4.** chýba zrozumiteľný vzťah medzi typom vyvolávajúcej príčiny a typom príznakov. Vysvetlenia o existencii príčinného vzťahu medzi prežitými udalosťami a príznakmi n. sú hypotetické – napríklad predpoklad, že príznak má symbolický vzťah k príčine.

Príznaky n. vníma neurotik ako príznaky telesnej choroby. Eviduje ich, opíše ich. Pri n. je však súčasne zmenená kritickosť, je zmenený obraz seba, skreslený názor na príčiny poruchy. N. mení, deformuje osobnosť – vedie k charakteropatii. Neurotik je egocentricky, vyžaduje od blízkych ľudí aby sa mu prispôsobili, niekedy ich vydiera (,,zhoršujú jeho chorobu“), svojím správaním utvára ďalšie patogénne podnety. Vzniká začarovaný kruh.

Podľa jednej z klasifikácií sa n. rozdeľujú na globálne a špeciálne.

Globálne neurózy – majú pestré príznaky. K zákl. formám patrí neurastenická, hysterická, psychastenická a anxiózna n. Rozlišuje sa niekoľko samostatných foriem anxióznej n. (globálna úzkostná porucha, panická porucha, fóbické poruchy). Spoločne s obsedantno-kompulzívnou n. sú v niekt. klasifikáciach (DSM-IV) zaradené medzi úzkostné poruchy.

a) *Neurastenická neuróza →neurasténia.*

b) *Psychastenická neuróza →psychasténia.*

c) *Obsedantno-kompulzívna neuróza →obsedatno-kompulzívne poruchy.*

d) *Hysterická neuróza →disociatívne poruchy.*

e) *Anxiózna neuróza* – patrí ku globálnym neurózam. V nových klasifikačných systémoch sa nazýva generalizovaná úzkostná porucha. Najvýraznejším príznakom a. n. je úzkostná nálada. Subjektívne ju pacient prežíva ako psychické napätie, neurčitý strach, obavy z neznámeho nebezpečia. Pacienti sa sťažujú, že sa nedokážu sústrediť na prácu. Somatické príznaky nie sú výrazné. Sú prítomné palpitácie, xerostómia, zvýšené potenie, nechutenstvo, hnačky, častejšie močenie. Je porucha spánku so sťaženým zaspávaním a povrchným, prerušovaným spánkom. Časté sú živé, desivé sny. Anxiózna neuróza je zriedkavou poruchou, vyskytuje sa častejšie u žien. Obvykle začína v 3. – 4. decéniu a prebieha chronicky s kolísaním intenzity príznakov. Dg. sa opiera o prítomnosť dlhotrvajúcej anxióznej nálady a pridružených psychopatol. príznakov a somatických prejavov; *→anziózné stavy.*

f) *Zmiešaná úzkostno-depresívna n.* – úzkostná nálada sa často kombinuje s depresívnou náladou. Označujú sa ňou stavy, pri kt. nemožno určiť, kt. z patických nálad dominuje. Klin. obraz je pestrý a interindividuálne variabilný, takže nie je možné vytvoriť ďalšie, v dg. praxi použiteľné príznaky.

g) *Panická porucha →panické poruchy.*

h) *Fobická n. →fóbie.*

Špeciálne neurózy – sú psychické poruchy, kt. sa prejavujú úzkym okruhom príznakov (oligosymptomatické) al. jedným príznakom (monosymptomatické n.). Časté sú v detstve, preto sú (nie oprávnene) označované ako detské n. Patria k nim: *grafospazmus* – kŕč drobných svalov ruky, kt. znemožňuje dlhšie písanie; neurotický tik – mimovoľné zášklby svalov, al. menších svalových skupín (aj dýchacích svalov a fonačného aparátu); *balbuties* – neurotická zajakavosť, stupňujúca sa pri napätí, stráca sa pri automatickej reči (napr. pri spoločnom speve); *neurotický* (*elektívny*) *mutizmus* – prechodné al. trvalé odmietanie rečovej komuniká-cie s niektorými ľuďmi; *enuréza* – nočné al. denné pomočovanie u > 5-ročných detí; f) *tricho-tilománia* a *onychofágia* – neurotické, tenziu zmierňujúce návyky (žmolenie a vytrhávanie vlasov a obhrýzanie nechtov).

Dg. dfdg. neuróz – n. majú typický obraz a priebeh, pri dg. sa treba snažiť nájsť pozit. dg. príznaky (charakteristiky osobnosti, vyvolávajúce príčiny, časové vzťahy, typické príznaky) a vylúčiť iné možné príčiny. Obraz hysterickej n. môže byť vyvolaný viacerými organickými chorobami (infekcie CNS, intrakraniálne nádory). Neurastenický sy. je nešpecificky a môže byť vyvolaný mnohými telesnými chorobami a organickým poškodením mozgu (incipientne degeneratívne al. cievne poškodenie, mozgové nádory, infekcie, chron. al. vyčerpávajúce telesné choroby).

Osobnostné dispozície a klin. nevýznamné abnormity osobnosti môžu byť zvýraznené na začiatku endogénnej choroby (napr. ľahšia endogénna depresia môže zvýrazniť hysterické črty osobnosti a môže imponovať ako hysterická n.). Pri plazivom začiatku schizofrénie môžu byť prítomné neurastenické al. psychastenické príznaky.

Treba tiež rozlíšiť izolované neurotické príznaky, vyššie skóre v neurotických škálach a n. ako psychickú poruchu (pestré príznaky, zmenená kritickosť, charakterové poruchy).

Th. neuróz – je vždy komplexná, pri výbere farmák sa riadime príznakmi. Najčastejšie používanými liekmi sú anxiolytiká a hypnotiká. Pri neurastenickej n. sú vhodné aj malé dávky antidepresív (dosulepín, Prothiaden®). Pri psychastenickej n. možno použiť antidepresíva s výraznejšou afinitou k sérotonínovému systému (klomipramín, SRI).

Psychoterapia môže byť symptomatická (napr. relaxačné techniky pri neurastenickej a psychastenickej n.), zameraná na príčiny (psychoanalytická, dynamická) al. na mechanizmu udržujúce n. (napr. asertívny tréning, korekcia chybných postojov, nácvik adaptívnych spôsobov správania v skupinovej psychoterapii). Príčinou al. dôsledkom n. sú poruchy interpersonálnych

vzťahov. Súčasťou liečby má byť preto rodinná th. K zvýšeniu odolnosti voči psychickým podnetom vedie úprava životosprávy a dodržiavanie zásad psychickej hygieny.

Rehabilitácia má za cieľ zlepšiť zručnosť, posilniť pracovné návyky a adaptívne spôsoby spoločenského správania.

Th. prebieha najčastejšie ambulantne al. v špecializovaných zariadeniach parciálnej hospitalizácie.

Ťažké a dlhotrvajúce psychoreaktívne poruchy vyžadujú hospitalizáciu v psychiatrickom zariadení. Pri poruchách nebezpečných pre okolie al. pacienta je možná nedobrovoľná liečba.

Pri chron. prebiehajúcich poruchách (reaktívne vývoje) je možná zmena právnej spôsobilosti, napr. obmedzenie právnej spôsobilosti pri paranoidnom vývoji. Pri n. prichádza také opatrenie do úvahy len výnimočne (napr. obmedzenie rodičovských práv pri hysterickej n.). Pri posudzovaní ovládacích a rozpoznávacích schopností v súvislosti s trestným činom sa vychádza z psychického stavu v čase trestnému činu a z intenzity a charakteru príznakov. Pri abnormných reakciách, psychotických reaktívnych stavoch a vývojoch môžu znalci konštatovať ťažkú poruchu týchto schopností.

neurturín – skr. NRNT, neurotrofický faktor blízky účinkami neurotrofickému faktoru odvodeného z línie gliových buniek (glial-cell line derived neurotrophic factor, GDNF), pôsobí na receptor RET. Podobne ako analogické peptidy (artemín, persefín) má trofický vplyv na neuróny vrátane napr. motoneurónov al. dopamínergických neurónov v mezencefale, čo umožňujer th. využitie (najmä pri Parkinsonovej chorobe al. amyotrofickej laterálnej sklerózy). Ovplyvňje akj prežitie a diferenciáciu početných periférnych neurónioov vrátane vegatatívneho nervstva. Ďalej ovplyvňuje vývoj obličiek a sperpatogenézu. Pôsobí prostredníctvom receptorov GDNF al. priamo ovplyvňuije tyrozínkinázu RET. (RET = rearranged during transfection, protoonkogén, tyrozínkináza v spojení s receptorom GFR pre nervové rastové (neurotrofixcké) faktory, exprimovaný najčastejšie na nádoroch z nervovej lišty, nachádza sa v mnohých tkanivách, výrazne napr. v štítnej žľaye vrátane jej nádorov.)

neustón – spoločenstvo organizmov v povrchovej blanke na vodnej hladine. Organizmy, kt. žijú na povrchovej blanke tvoria epineustón (napr. *Chromophyton rosanofii*, *Nautococcus emersus*), organizmy žijúce tesne pod povrchovou blankou hyponeustón (napr. *Arcella*, *Codonosiga botritis*).

neutralizácia – chem. reakcia kys. so zásadou. Jej podstatou n. je vznik nepatrne disociovanej molekuly vody z katiónu H_3O^+ a iónu OH^-: $H_3O + OH– = 2\ H_2O$. Rozt. sa označuje ako neutrálny, ak nereaguje kyslo ani zásadito. Kyslú reakciu rozt. zapríčiňuje prítomnosť nadbytku oxóniových iónov H_3O^+, zásaditú reakciu rozt. prítomnosť nadbytku hydroxidových iónov OH^-. Katióny H_3O^+ vznikajú rozpúšťaním kys. vo vode, napr. $HCl + H_2O = H_3O+ + Cl^-$. Anióny OH^- vznikajú rozpúšťaním hydroxidov vo vode, napr. $NaOH = Na^+ + OH^-$. Reakčné teplo, kt. sa uvoľňuje reakciou ekvivalentných množstiev silných kys. a silných zásad, sa nazýva neutralizačné teplo. V zriedených rozt. nezávisí od charakteru kys. a zásady, napr. $HCl + NaOH = H_2O + NaCl$, iónove $H_3O^+ + Cl^- + Na^+ + OH^- = 2\ H_2O + Ba(NO_3)_2$, iónove $2\ H_3O^+ + Ba^{2+} + 2\ NO_3$, pretože podstata obidoch reakcií je zhodná ($H_3O^+ + OH– = 2\ H_2O$). Rozt., kt. vznikol reakciou silnej kys. a slabej zásady, resp. slabej kys. a silnej zásady v ekvivalentnom pomere, nie je neutrálny, pretože nastáva →*hydrolýza.*

neutrálna červená – N^8,N^8-3-trimetyl-2,8-fenazíndiamínmonohydrochlorid; aminodimetyl-aminotoluaminozínhydrochlorid, $C_{15}H_{17}ClN_4$, Mr 288,78; indikátor (0,1 % v 60 % liehu) na alkalickosť vody, močoviny, dusitanov a i.; pri pH 6,8 je červený, pri pH 8,0 modrý). Vyrába sa z neho aj indikátorový pásik. Biol. farbivo na farbenie Golgiho aparátu v bunkách.

neutralizačná titrácia – acidobázická titrácia, pri kt. v rozt. nastáva prenos protónov z jednej reagujúcej častice na druhú. V ionizujúcom rozpúšťadle zahrňuje zákl. reakcia protonizáciu a deprotonizáciu molekúl rozpúšťadla., Ak sa titruje odmerným rozt. kys., ide o acidimetriu; titrácia roz. hydroxidu sa nazýva alkalimetria.

neutretto – neutrálny □-mezón (□$_0$) so životnosťu 10^{-15} s.

neutríno – n, elementárna častica bez náboja, kt. má nulovú hmotnosť a nulový magnetický moment. Spin n. je ½. N. sa vyznačuje veľmi malým vzájomným pôsobením s látkami, ale má obrovskú prenikavosť. Dĺžka voľnej dráhy n. s energiou niekoľko MeV sa porovnáva s po-lomerom známej časti vesmíru. N. vzniká pri pozitrónovom rozpade (□ → n + e^+ + □) a pri rozpade meonov (napr. □$^+$ → □ + □). Antičasticou n. je antineutríno (□).

neutrofil – neutrofilný →*leukocyt.*

neutrofília – [*neutrophilia*] zvýšený počet neutrofilných granulocytov v perifernej krvi; op. neutropénia.

neutrofilový – týkajúci sa neutrofilov, nimi vyvolanýá (neutrofilová infiltrácia), v nich obsiahnutý (neutrofilová elastáza) ap.

neutrón – n, elektroneutrálna elementárna častica s hmotnosťou mn = 1,6740543.10^{-27} kg. Spin n. je ½ magnetický moment 1,9131 jadrových magnetónov. N. je stabilný len v jadrách atómov, kt. tvorí s protónmi. N. a protóny sa nazývajú nukleóny. Voľný n. sa rozpadá podľa schémy n → p + e^- + □, $t_{0,5}$ rozpadu 12,8 min. N. boli prvýkrát pozorované ako lúče vznikajúce pri ožiarení berýlia žiarením a. Dajú sa získať bombardovaním berýlia al. trítia deutériom. N. ako neutrálne častice ľahko prenikajú do jadier atómov a vyvolávajú jadrové reakcie.

neutrónová absorpčná analýza – NAA, analytická metóda založená na tom, že rôzne prvky rozličným spôsobom ovplyvňujú absorpciu neutrónového žiarenia. Niekt. prvky, ako je B, Cd, Dy, Gd, Sm výrazne ovplyvňujú absorpciu neutrónov. Podľa stupňa absorpcie neutrónového žiarenia možno stanoviť množstvo príslušného prvku. NAA je vhodná najmä na stanovenie prvkov, kt. sa neaktivujú, al. sa aktivujú len s nepatrnou účinnosťou. Je vhodnou metódou na doplnenie aktivačnej analýzy.

neutrónová aktivačná analýza – vysoko citlivá analytická metóda, kt. sa zakladá na detekcii rádioaktívnych lúčov vysielaných látkou ožiarenou neutrónovým žiarením; je vhodná na stanovenie stopových prvkov v tele (Co, Cu, Mn, Zn atď.) a toxických kovov (As, Cd).

neutrónové číslo – počet neutrónov v atómovom jadre.

neutrooklúzia – normooklúzia, 1. trieda Angleovej klasifikácie ortodontických čeľustných anomálií. V tomto normálnom vzýájomnom postavení sánky a čeľusti meziobukálny hrbolček 1. hornej stoličky zapadá v oklúzii do priečnej medzihrbolčekovej brázdy 1. dolnej stoličky. Por. distooklúzia, mezioklúzia.

neutropénia – nedostatok neutrofilov v perifernej krvi. Pozri agranulocytóza, granulocytopénia, leukopénia, neutrocytopénia.

Benígna cyklická neutropénia – pokles počtu neutrofilov vynikajúci zhruba v 3-týžd. (2 – 6-týžd.) cykloch. Vrodená porucha prejavujúca sa recidivujúcimi horúčkami a infekciami. Má priaznivú prognózu.

nevädza poľná – *Centauria cyanus*; →*Asteraceae.*

Nevigramon® →*kyselina anlidixová.*

Nevinov syndróm – [Nevin, Samuel, angl. neurológ] →*syndrómy.*

nevirapín – nenukleozidový inhibítor reverznej transkriptázy, kt. sa používa v th. AIDS. K nežiaducim účinkom patria najmä kožné prejavy a rýchly nástup rezistencie (Viramune®).

névoidný – pripomínajúci névus.

nevoľnosť – nauzea.

névus – [*naevus* znamienko na tele] miestna vývojová anomália kože. Névy vznikajú: **1.** z krvných ciev (vrodené naevus flammeus, „plameň“ al. získané – pavúčkové névy pripomínajúce tvarom pavúka); **2.** z pigmentových buniek (melanocytov) obsahujúcich melanín. K nim patria tzv. materské znamienka a podobné útvary vbnzikajúce počas života. Vývoj pigmentového névu sa začína ako plochý (tzv. junkčný) névus na rozhraní medzi pokožkou (epidermis) a zamšou (corium). Z neho sa v ďalšom vývoji oddeľujú melanocty smerom do zamše, kde sa vyvíja intradermálny névus, kt. je vyvýšený nad povrch pokožky (bežné materské znamienko). Junkčný a niekt. ďalšie névy môžu byť východiskom zhubného pigmentového nádoru – malígneho melanómu. Akékoľvek zmeny takýchto névov (svrbenie, šírenie, krvácanie, mokvanie, nápadné zmeny farby) sú indikáciou na vyšetrenie.

newcastelská choroba – choroba vyvolaná vírusom z rodu *Paramxovirus* (čeľaď *Paramyxoviridae*). Prenáša sa na človeka zo zvierat (vtákov) a prejavuje sa ako konjunktivitída.

newsgroups – počítač. tematické konferencie, bývajú rozdelené podľa tematických okruhov. Príkladom vedeckej skupiny je *sci.med*. Patria sem aj diskusné skupiny pacientov, často za účasti odborníkov. Do elektronických konferencií sa dá zapojiť za predpokladu, že máme nainštalovaný e-mail a internetový prehliadačov, kt. je na túto poštu nakonfigurovaný; →*internet.*

Newton, Isaac sir – (1643 – 1727) angl. matematik, fyzik a astronóm, tvorca klasickej mechaniky. Po štúdiu na univerzite v Cambridgi (1669) sa stal prof. fyziky a takmer 27 r. prednášal fyziku a matematiku. R. 1672 ho zvolili za člena a r. 1703 za predsedu Kráľovskej spoločnosti. Najvýznamnejší je jeho prínos v mat. a fyz. vedách. V mat. utvoril ,,metódu fluxií“, v základe zhodnú s metódami infinitezimálneho, diferenciálneho a integrálneho počtu, kt. v tom čase objavil Leibniz, a utvoril základy analýzy nekonečne malých veličín, nekonečných radov, v geometrii klasifikoval krivky 3. stupňa, v algebre položil základy teórie symetrických funkcií. Hlavné dielo Matematické princípy prírodnej filozofie (1687) obsahuje 3 zákony pohybu (zákon zotrvačnosti, zánok úmernosti sily a zrýchlenia, zákon rovnosti akcie a reak-cie). Vyložil nebeské a pozemské mechanické javy. Základom jeho mechanického systému je gravitačná teória vychádzajúca z gravitačného zákona. Táto teória, kt. spájala Keplerovu kinematiku planetárnej sústavy a Galileiho dynamiku pozemských telies znamena-la zvrat v astronómii a fyz. R. 1666 odvodil 3 zákl. zákony dynamiky: princíp zotrvačnosti, časovú zmenu hybnosti a princíp akcie a reakcie. Zaoberal sa aj aplikáciou týchto zákonov a položil tak základy hydrodynamiky. Skúmal povahu kmitania a výpočtom rýchlosti zvuku sa stav zakladateľom akustiky. Podal fyz. zdôvodnenie heliocentrickej sústavy. Objavil roz-klad svetla hranolom, študoval farby tenkých vrstiev a svojou autoritou podporil korpusku-lárnu teóriu svetla. R. 1671 skonštruoval zrkadlový ďalekohľad. Jeho fyz. predstavy ovplyv-ňovali fyz. 18. a 19. stor., kt. sa podľa neho nazýva newtonovskou. Vo svojich filozofických názoroch zastával tézu o existencii objektívnej reality a poznateľnosti sveta. V jeho systéme sa ustavičné opakovanie eliptických pohybov nebeských telies vysvetľuje zotrvačnosťou a gravitáciou, no prvý impulz pripísal Bohu. Jeho heslo ,,hypotheses non fingo“ (hypotézy nevymýšľam) sa stali heslom empirizmu vo vede 18. stor. Diela: Philosophiae naturalis prin-cipia mathematica (1687), Optics (1704), Tractatus de quadratura curvarum (1704), Enumera-tio linearum tertii ordinis et methodus differentialis (1704), Arithmetica universalis, sive de compositione et resolutione arithmetica liber (1707), De analysi per euquationes numeru terminorum infinitas (1711), Lectiones opticae (1728).

newton – [Newton, Isaac sir, 1643 – 1727, angl. matematik, fyzik a astronóm] N, jednotka sily; newton je sila, kt. udeľuje ľubovoľnému hmotnému telesu s hmotnosťou 1 kg zrýchlenie 1 m/s^2 ($kg.m.s^{-2}$).

Newtonov zákon ochladzovania – [Newton, Isaac sir, 1643 – 1727, angl. matematik, fyzik a astronóm] rýchlosť zmeny teploty telesa vyžarovaním je približne úmerná rozdielu teploty telesa a teploty okolia.

Newtonove krúžky – [Newton, Isaac sir, 1643 – 1727, angl. matematik, fyzik a astronóm] farebné krúžky vznikajúce interferenciou svetla na nedokonalom kontakte priehľadných telies (filmov, skielok, šošoviek).

newtonovský – [Newton, Isaac sir, 1643 – 1727, angl. matematik, fyzik a astronóm] vzťahujúci sa na objavy a teorie I. Newtona, správajúci sa presne al. približne podľa jeho zákonov. Pre viskozitu tekutiny (napr. vodu) platí jednoduchý vzťah medzi rýchlosťou prúdenia a odporom, krv ako suspenzia buniek patrí k nenewtonovským tekutinám. Pre newtonovskú kvapalinu platí, že dotýčnicové napňtie je úmerné gradientu rýchlosti prúdenia.

Nexavar® – inhibítor kináz, kt. sa používa v th. pokročilého karcinómu obličiek; sorafenib.

nexus, **us, m.** – [l. *nectere* spájať] spojenie; forma kontaktu buniek.

nezábudka – *Myosotis*; →*Boraginaceae.*

Nezelofov syndróm – [Nezelof, Christian, * 1922, franc. pediater] →*syndrómy.*

nezidioblast – [*nesidioblastos*] zárodočná bunka pankreasu, z kt. sa vznikajú bunky pankreatických ostrovčekov.

nezidioblastóm – [*nesodioblastoma*] nádor Langerhansových ostrovčekov pankreasu; →*inzulinóm.*

nezidioblastóza – [*nesidioblastosis*] difúzna proliferácia buniek pankreatických ostrovčekov.

Familiárna nezidioblastóza – autozómovo recesívne dedičná forma hyperplázie β-buniek pankreasu spojená s ťažkou hypoglykémiou. Prvý ju opísal Laidlaw (1938). Ide o difúznu al. ložiskovú hyperpláziu buniek Langerhansových ostrovčeklov pankreasu s premenou epitelových buniek exokrinného pankreasu (typ 1) al. vznikom týchto buniek de novo z exokrinných epitelových buniek (typ 2 – nezidioblastóza). *Dg. kritériá*: **1.** ťažká hypoglykémia už v novorodeneckom veku; **2.** hyperinzulinémia neúmerná glykémii (zvýšený pomer inzulín/glukóza); **3.** nedostatočná odpoveď na konzervatívnu th. diazoxidom, väčšinou nevyhnutná pankreatektómia; →*nezidioblastóm.*

nezidióm – [*nesidioma*] nezhubný nádor Langerhansových ostrovčekov pankreasu. Nádor produkuje inzulín

nezmary – *Hydroidea*. Mechúrniky žijúce zväčša v sladkých vodách. Na bokoch materského tela sa tvoria pohlavné bunky (pohlavné puky), nové jedince vznikajú pučaním. Žijú v stojatých vodách, v kt. sú rastliny. U nás sa vyskytuje nezmar obyčajný (*Hydra vulgaris*), je sivohnedej farby, dlhý asi 2 cm, so 6 – 7 príp., viacerými ramenami, nezmar zelený (*Chloro-hydra viridissima*) asi 1 cm dlhý, má najčastejšie 8 krátkych ramien. Žije v symbióze so zelenými rastlinami (*Zoochlorelly*), nezmar hnedý (*Pelmatohydra oligactis*) je náš najväčší nezmar, asi 3 cm dlhý, obyčajne má 6 oveľa dlhších ramien ako telo, kt. spodná časť (nožný disk) je zreteľne oddelená od ostatného tela; je oddeleného pohlavia. N. sa živia planktónovými živočíchmi, kt. usmrcujú přhlivými bunkami.

nezrelý plod – pri jednoduchých prodoch plod s pôrodnou hmotnosťou do 2500 g al. s dĺžkou do 48 cm; pri viacpočetných graviditách je hranica nižšia, a to 1800 g a 45 cm (ak je splnený čo len jeden znak, ide o zrelé dieťa)

nežiaduce účinky liečiva – škodlivé al. inak nevhodné účinky liečiva; ich výskyt sleduje Štátny ústav kontroly liečiv (ŠÚKL).

NF, NG, NH

NF – skr. neurofibromatóza.

NFκB – skr. angl. *nuclear factor kappa B* jadrový faktor kapa B, významný transkripčný faktor, kt. sa zúčastňuje na regulácii mnohých génov počas fyziol. i patol. procesov (napr. reatosvých faktorov,

cytokínov). Je prítomný v cytoplazme, kde je viazaný svojím inhibítorom a po jeho fosforylácii sa uvoľňuje a preniká do jadra).

NFD – skr. nefrogénna fibrotizujúca dermopatia, nefrogénna systémová fibróza (NSF), kt. postihuje kožu, svaly a spojivo v ďalších orgánoch pri pokročilých chorobách obličiek. Charakterizujú ju opuchy a stuhnutie kože, zhoršenie pohybov kĺbov, svalová slabosť ap.

NFV – skr. nelfinavir, antivirotikum na systémovú aplikáciu, reverzibilný selektívny inhibítor proteázy vírusu HIV. Inhibíciou enzýmu blokuje tvorbu kompletných úplne infekčných vírusových častíc. Používa sa v th. AIDS (Viracept®).

NG – skr. nazogastrický.

NGF – skr. angl. *nerve growth factor* rastový faktor nervov. Je to silný stimulátor rastu a diferenciácie periférnych, sympatikových a senzorických ganglií. Prvýkrát sa pozoroval v niekt. myších sarkómoch. Nachádza sa v stopových množstvách v cicavčích tkanivách a telových tekutinách, vo vyšších koncentráciách v hadích jedoch a myších podsánkových uzlinách. Pozostáva z 3 podjednotiek, α, β a γ, β-podjednotka má rastovo stimulačný účinok. Ide o dimér pozostávajúci zo 118 aminokyselinových jednotiek, M_r ~ 13 000. Patrí k →neurotrofínom, dôležitý na prežívanie senzorických a sympatikových nervov. Receptorom je TrkA spojený s tyrozínkinázovou aktivitou al. nízkoafinitný NGF receptor (low afinity NGF receptor, LNGFR).

NGS – skr. nazogastrická sonda, hadička zavedená nosom do žalúdka, napr. kvôli umelej vuýžive al. odsávaniu žalúdkového obsahu.

NHL – skr. non-Hogkinov lymfóm.

NHS – skr. **1.** normálne ľudské (human) sérum; **2.** angl. *National Health Service* národná zdravotnícka služba V. Británie.

NI

NI – skr. neutralizačný index vyjadruje, koľko infekčných ID_{50}, resp. letálnych LD_{50} dávok je vyšetrované sérum schopné v neutralizačnom teste neutralizovať. Neutralizačný test používaný vo virológii možno vykonať napr. na kuracích zárodkoch, v súčasnosti sa častejšie vykonáva na tkanivových kultúrach. Používa sa aj pri výrobe vakcín.

niacín – P-P faktor, protipelagrový faktor, kys. nikotínová; →*vitaníny.*

niacínamid →*nikotínamid.*

nialamid – 2-[3-oxo-3-[(fenylmetyl)amino]propyl]hydrazid 4-pyridínkarboxylovej; benzylizonikotinylhydrazínpropiónamid, $C_{16}H_{18}N_4O_2$, M_r 298,34; antidepresívum (Espril®, Niamid®, Niamidal®, Niaquitil®, Nuredal®, Nyazin®).

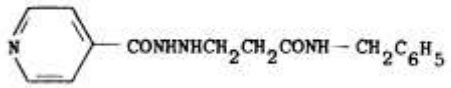

Nialamid

niaprazín – *N*-[3-[4-(4-fluórfenyl)-1-piperazinyl]-1-meto-propyl]-3-pyridínkarboxamid, $C_{20}H_{25}FN_4O$, M_r 356,45; sedatívum, hypnotikum (Nopron®).

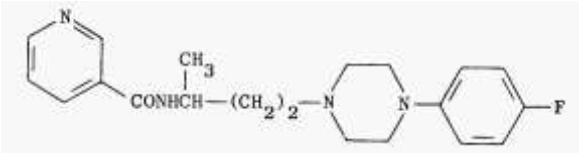

Niaprazín

niacetamát – 2-(dietylamino)etylester kys. 3-pyridínkarboxylovej; dietylaminoetylnikotinát, $C_{12}H_{18}N_2O_2$, M_r 222,28; vazodilatans (Eucast®; citrát $C_{18}H_{26}N_2O_9.H_2O$ – Euclidan®, Nutrin®).

nicergolín – syn. nikotergolín, nimergolín, (8α)-10-metoxy-1,6-dimetylergolín-8-metanol 5-bróm-3-pyridínkarboxylát (ester), $C_{24}H_{26}BrN_3O_3$; vazodilatans, nootropikum. N. je polosyntetický ergolínový alkaloid, kt. blokuje α_1-adrenergické receptory a zlepšuje prietok krvi mozgom pri cievnej insuficiencii mozgu, demencii, Parkinsonovej chorobe. Zlepuje utilizáciu glukózy a kyslíka a proteosyntézu v mozgu, zvyšuje obsah ATP, a to priamym pôsobením na membránu neurónov. V krvi zlepšuje deformovateľnosť erytrocytov a znižuje agregabilitu trombocytov. Po podaní p. o. sa takmer úplne vstrebáva v GIT, rýchlo difunduje do tkanív, kde sa metabolizuje. Eliminačný $t_{0,5}$ je ~ 2 – 3 h. Vylučuje sa prevažne močom.

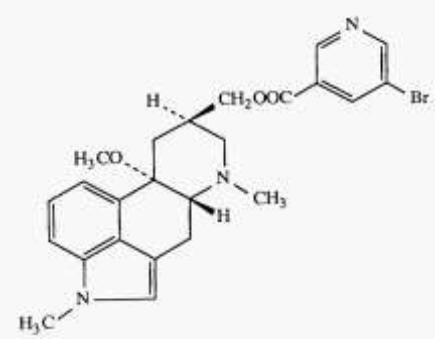

Nicergolín

Indikácie – dementné stavy (Alzheimerova choroba typu I vaskulárneho pôvodu), stavy po mozgových cievnych príhodách a chron. mozgová cievna insuficiencia (poruchy pamäti, kon-centrácie, parézy, afázie), vestibulárne a kochleárne poruchy (tinitus, poruchy sluchu), poruchy periférneho prekrvenia.

Kontraindikácie – akút. krvácavé stavy, hypotenzia, ortostatická hypotenzia, bradykardia, alergia na účinnú látku, gravidita, laktácia.

Nežiaduce účinky – zriedka (~ 5 %) a prechodne v prvých týžd. sa zjavuje začervenanie kože, návaly, pocity tlaku v hlave, pokles TK, únavnosť, nespavosť, dyspeptické ťažkosti (lepšie je liek podávať po jedení).

Interakcie – v kombinácii s □- a □-sympatikolytikami sa môžu vyskytnäť zle kontrolovateľné výkyvy TK; n. potencuje antihypertenzívny účinok antihypertenzív; alkohol zvyšuje hypoten-zívny účinok n. N. zvyšuje účinok antiagregancií a antikoagulancií na hemostázu.

Dávkovanie – 30 mg 1 – 2-krát/d p. o.; podáva sa dlhodobo, th. účinok možno očakávať naj-skôr za 2 až 3 mes.

Prípravky – Duracebrol®, Memoq®, Nargoline®, Sermion®, Vasospan®.

niceritrol – syn. pentaerytroltetranikotinitát; 2,2-*bis*[[(3-pyridinylkarbonyl)-oxy]-metyl]-1,3-propandiylester kys. 3-pyridínkarboxylovej, $C_{29}H_{24}N_4O_8$, M_r 556,54; antihyperlipoproteinemikum (8 AL®, Bufor®, Cardiolipol® Perycit®).

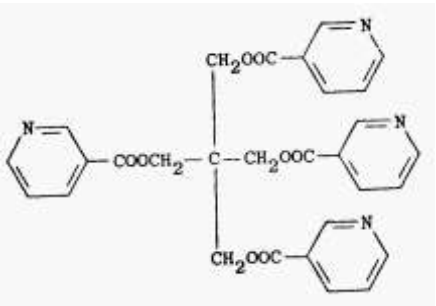

Niceritrol

NICHHD – skr. angl. *National Institute of Child Health and Human Development* Národný ústav zdravia detí a ľudského vývoja.

Nickersonov-Kveimov test – Kveimov test.

Nicobrevin N® cps. (Inter Brevipharm) – Eucalypti aetheroleum 10 mg + Thiamini nitras 10 mg + Acidum ascorbicum 10 mg + Camphora 10 mg + Guaifenesinum 20 mg v 1 cps.; prípravok na odvykanie fajčenia.

Nicoladoniho-Branhamov príznak – [Nicoladoni, Carl, 1847 – 1902, nem. chirurg; Bran-ham, H. H., amer. lekár 19. stor.] →*príznaky.*

Nicolasov-Moutotov-Charletov syndróm – [Nicolas, Joseph F., *1868; Moutot, H. Franz; Charlet, H., fran. dermatológovia] druh pp. autozómovo recesívne dedičnej bulóznej epidermolýzy; →*syndrómy.*

Nicolauov-Hoigného syndróm – [Nicolau, S. G., franc. lekár; Hoigné, R., švajč. lekár] reakcia po inj. depotného inzulínu, kt. sa dostal do obehu; →*syndrómy.*

Nicolle, Charles Jules Henri – (1866 – 1936) franc. lekár a bakteriológ. R. 1928 dostal Nobelovu cenu za práce o týfe.

Niconyl® – antituberkolotikum; →*izoniazid.*

Nicotiana – rod amerických a ázijských rastlín (obsahujúcich alkaloid nikotín) z čeľade Solanaceae, ku kt. patrí N. Tabacum, kultivovaný tabak.

Nicotinell TTS 10, 20 a **30®** plast (Ciba-Giegy) – Nicotinum 17,5, 35 al. 52,5 mg + Copolymerum methacrylatum E00 12,5, 25 al. 37,5 mg; laminované papierové hliníkové vrecká s hliníkovou fóliou, prípravok na odvykaciu th. fajčenia.

nicotinismus, i, m. – [*nicotinum* nikotín + *-ismus*] nikotinizmus, chron. otrava nikotínom.

nicotinum – alkaloid →*nikotín.*

Nicozide® – tuberkulostatikum; →*izoniazid.*

nicticans, antis – [l. *nictare* žmurkať] žmurkajúci.

nic(it)atio, onis, f. – [l. *nictare* žmurkať], niktitácia, kŕčovité žmurkanie.

Nicol, William – (1768 – 1851), škót. fyzik, pôsobiaci v Edinburghu. R. 1828 objavil polarizačný hranol.

Nicolle, Charles Jules Henri – (1866 – 1936) franc. lekár a bakteriológ pôsobil v Rouene a Tunise. Dokázal, že škvrnitý týfus prenáša na človeka voš šatová. R. 1928 mu bola udelená Nobelova cena za fyziol. a med. za práce o týfuse.

Nicot, Jean – (1530 – 1600) franc. biológ a fyziológ, vyslanec v Portugalsku. Zaviedol vo Francúzsku pestovanie tabaku, pomenovaného podľa neho *Nicotiana*.

NIDA – skr. angl. *National Institute of Drug Abuse* Národný ústav pre drogové závislosti.

nidatio, onis, f. – [l. *nidus* hniezdo] nidácia vajíčka, uhniezdenie, zachytenie oplodneného vajíčka v sliznici maternice. Ide o proces, pri kt. sa blastocysta priložená svojím embryovým pólom k maternicovej sliznici postupne zanorí do sliznice maternice, tá ju prerastie a medzi 11. – 12. d vývoja sa nad ním úplne uzavrie. Nidáciu vyvoláva agresívne pôsobenie sysncytotrofoblastu, kt. sa diferencuje v rozsahu kontaktu vajca so sliznicou maternice, až nakoniec pokrýva celý povrch blastocysty.

NIDDK – skr. angl. *National Institute of Diabetes and Digestive and Kidney Disease* Národ-ný ústav pre diabetes, choroby tráviaceho ústroja a obličkové choroby.

NIDD(M) – skr. angl. *non-insulin-dependent diabetes (mellitus)* cukrovka nezávislá od inzulínu; →*diabetes mellitus.*

nidogén/enaktín – je ubikvitárny multidoménový proteín bazálnej membrány s M_r 150 000. Je hlavným mediátorom organizácie bazálnej membrány.

NIDR – skr. angl. *National Institute of Dental Research* Národný ústav pre dentálny výskum.

Nidrazid® tbl. – antituberkulotikum; →*izoniazid.*

nidroxyzón – 1-(2-hydroxyetyl)-2-[(5-nitro-2-furanyl)metylén]hydrazínkarboxamid, $C_8H_{10}N_4O_5$, M_r 242,19; antiseptikum (NF 67®, Furadroxyl®).

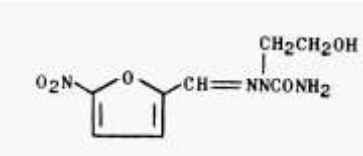

Nidroxyzón

Nidulariaceae – hniezdovcovité. Čeľaď triedy bazídiových húb, kt. charakterizuje sprvu uzavretá, neskôr otvorená čiaškovitá plodnica, kt. gléba sa rozpadáva na izolované periódy. Patrí sem čiašenka pruhovaná (*Cyathus striatus*) s osobitným zariadením na vymršťovanie peridiol.

nidulín – syn. metylustin; ustinmetyléter; 2,4,7-trichlór-3-hydroxy-8-metoxy-1,9-dimetyl-6-(1-metyl-1-propenyl)-11*H*-dibenzo[b,e]-[1,4]-doxepin-11-ón, $C_{20}H_{17}Cl_3O_5$, M_r 443,73; anti-biotikum produkované kmeňmi *Asperigillus nidulans* (Eidam) Wint.

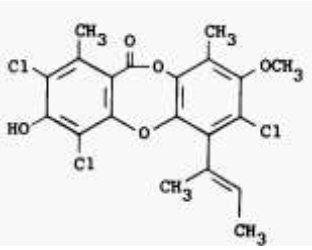

Nidulín

Inhibuje in vitro rast *Mycobacterium tuberculosis* a huby *Trichophyton tonsurans* a *Microsporum audouini*. Proti bakteriofágom nepôsobí.

nidus, i, m. – [l.] hniezdo.

Nielsenov syndróm I, II – [Nielsen, Hermann, 1882 – 1960, dán. lekár] →*syndrómy.*

Nielsenova metóda – [Nielsen, Holger, 1866 – 1955, dán. dôstojník] →*metódy.*

Niemann, Albert – (1860–1921) nem. lekár. R. 1880 izoloval kokaín z listov *Peruvian coca.*

Niemannova choroba – [Niemann, Albert, 1880 – 1921, nem. pediater] Niemannov-Pickov sy.; →*syndrómy.*

Niemannov-Pickov syndróm – [Niemann. Albert, 1880 – 1921, nem. pediater; Pick, Ludwig, 1868–1944, nem. patológ] sfingolipidóza; →*syndrómy.*

Niemannove-Pickove bunky – [Niemann. Albert, 1880 až 1921, nem. pediater; Pick, Ludwig, 1868–1944, nem. lekár] →*bunky.*

Nierhoffov-Hübnerov syndróm – [Nierhoff, H., nem. lekár; Hübner, Otto, nem. patológ] →*syndrómy.*

Nietzsche, Friedrich Wilhelm – (1844 – 1900) nem. filozof, predstaviteľ voluntarizmu, jeden zo zakladateľov iracionalizmu. Namiesto klasických filozofických kategórií ,,hmota“ a ,,duch“ stavia N. pojem života ako ,,vôľu k moci“ (sile, mohutnosti). Tá je podľa neho kritériom významnosti javov. Zákl. postulátmi jeho filozofie sú: **1.** Antimoralizmus – podľa N. existuje morálka pánov (Herrenmorall) a otrokov (Sklavenmorall). **2.** Antidemokratizmus – celá európska kultúra je morálkou stádovej zvere, čoho výrazom je demokratické hnutie v politických a spoločenských inštitúciách. **3.** Antisocializmus – odmieta socialistický ideál, kt. znamená úplné zvrhnutie človeka na stádové zviera; vidí v ňom ,,povstanie otrokov v morálke“. **4.** Antifeminizmus. **5.** Antiintelektualizmus – vedomie, rozum, intelekt je pre N. podobne ako pre Schoppenhauera len povrch, len služobník vôle. **6.** Antipesimizmus – intelektuálov pohrdajúcich životom pokladal za úpadkové typy. **7.** Antikresťanské zameranie – odmieta kresťanstvo pre myšlienku o rovnosti ľudí pred Bohom a pre sebapokorenie, kt. ubíja ,,vôľu k moci“. N. oproti bežnej ,,otrockej morálke“ stavia ,,morálku pánov“., spojenú s ideou ,,nadčloveka“. Ďalšie diela: Also sprach Zarathustra (1882), Zur Genealogie der Moral (1886), Jenseits von Gut und Böse (1886), Götzendämmerung (1888), Der Antichrist (1888), Der Wille zur Macht (1889).

Nievergeltov syndróm – [Nievergelt, Kurt, švajč. ortopéd] →*syndrómy.*

NIF – skr. nepriama imunofluorescencia. Používa sa v sérológii na dôkaz neutralizačných protilátok.

nifargus studničný – *Niphargus aquilex*; →*rôznonožce.*

Nifebene® – blokátor vápnikových kanálov, vazodilatans; nifedipín.

Nifecard® tbl. (Lek) – Nifedipinum 10 mg v 1 tbl.; blokátor vápnikových kanálov, vazodilatans, antihypertenzívum; →*nifedipín.*

Nifecard Retard® tbl. – blokátor vápnikových kanálov, vazodilatans, antihypertenzívum; →*nifedipín.*

nifedipín – nifedipinum, 1,4-dihydro-2,6-dimetyl-4-(2-nitrofenyl)-3,5-pyridínkarboxylovej, $C_{17}H_{18}N_2O_6$, M_r 346,34; vazodilatans, antihypertenzívum, blokátor pomalého vápnikového kanálu dihydropyridínového typu s výrazným vazodilatačným účinkom N. vyvoláva selektívnu relaxáciu hladkej svaloviny ciev, kým účinok na prevodový systém a kontraktilitu je min. Výrazná je dilatácia koronárnych, veľkých i periférnych ciev, najmä artérií; na vény pôsobí menej. Reflexnou aktiváciou sympatika vzniká mierna tachykardia, zosilnenie systolických kontrakcií a zvyšuje sa minútový vývrh srdca. Zásobovanie myokardu kyslíkom sa však zlepšuje. Pri angina pectoris zvýšuje prietok koronárnymi cievami, znižuje TK a relat. znižuje srdcovú kontraktilitu, čo má za následok pokles spotreby kyslíka. Osvedčuje sa jeho podávanie pri Prinzmetalovej forme angina pectoris, vyvolanej spazmom koronárnych ciev. Na prevodový systém srdca v th. dávkach prim. nepôsobí.

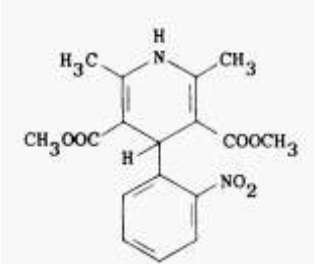

Nifedipín

Indikácie – **1.** hypertenzia, hypertenzná kríza (sublingválne, resp. i. v. podávanie); **2.** dlhodobá profylaxia angina pectoris (námahová, variantná a zmiešaná forma, nemá ischémia); v th. nestabilnej angina pectoris je vhodný len v kombinácii s β-sympakolytikami. **3.** obštrukčná kardiomyopatia; **4.** spastické cievne ochorenia (Raynaudov syndróm); **5.** vazodilatačná terapia pri ľavostrannom zlyhávaní srdca; **6.** podporná th. pri infarkte myokardu, pri pľúcnom edéme, pri operáciach srdca; **7.** akút. inkontinencia moču pri nedostatočnej funkcii detruzoru; **8.** profylaxia migrény. Pri th. arytmií je neúčinný.

Kontraindikácie – aortálna stenóza a hypertrofické obštrukčné kardiomyopatie (riziko zvýšenia gradientu v mieste obštrukcie), hypotenzia, ortostatický kolaps, alergia na nifedipín. Relat. kontraindikáciou je gravidita. Opatrnosť je žiaduca pri th. nestabilnej forme angina pectoris (bez súčasnej aplikácie b-blokátorov) pre zvýšené riziko akút. infarktu myokardu.

Nežiadúce účinky – tachykardia často núti prerušiť liečbu. Ostatné nežiadúce účinky, ako bolesti hlavy, závraty, ortostatická hypotenzia, palpitácie, únava, návaly, sčervenanie tváre, pruritus, perimaleolárne edémy, alergické kožné reakcie, zvýšenie hodnôt pečeňových testov a gastrointestinálne ťažkosti (intestinálne ulcerácie) sú zanedbateľné. Pri podávaní vysokých dávok možnosť insuficiencie srdca

Dávkovanie – 3-krát/d 1 – 2 tbl., max. 120 mg/d. Pri potrebe rýchleho nástupu účinku (stenokardie al. hypertenznej kríze) je vhodné 1 tbl. rozkúsať a nechať vstrebať v ústnej dutine. Začína sa obvykle nižšími dávkami, kt. sa zvyšujú podľa odpovede. N. možno kombinovať s nitrátmi a □-blokátormi, príp. diuretikami.

Kontraindikácie – nestabilná angina pectoris a akút. infarkt myokardu; šok s hypovolémiou; výrazná hypotenzia al. tachykardia, obštrukčná kardiomyopatia, tesná aortálna stenóza, gravidita, laktácia;

opatrnosť je žiaduca pri srdcovej nedostatočnosti. Nemá sa podávať pacientom s ischemickou chorobu srdca, u kt. je v popredí vazospastická zložka al. hypertenzia.

Interakcie – zvyšuje účinok antihypertenzív (najmä □-blokátorov) a vazodilatancií; th. n. zvyšuje koncentráciu digoxínu. Cimetidín spomaľuje elimináciu n. pečeňou a predlžuje jeho účinok.

Dávkovanie – p. o.: pri stabilizovaných formách 30 – 90 mg/d v 2 (pri retardovaných formách) al. 3 až 4 čiastkových dávkach (pri neretardovaných formách). Pri nevyhnutnosti rýchleho nástupu účinku (koronárny spazmus, výrazná hypertenzia) možno dávku 10 mg rozhrýzť a prehltnúť al. ponechať v ústach, aby sa resorboval (nástup účinku možno očakávať do 10 min). I. v.: 5 mg v dlhodobej infúzii, príp. intrakoronárne 0,1 – 0,2 mg. Redukcia dávky je nevyhnutná pri ťažšej hepatopatii. Ak nie sú prítomné kontraindikácie, možno n. kombino-vať s □-blokátormi. Vplyvom svetla sa rozkladá, preto ho trebachrániť pred svetlom (najmä tekuté formy).

Prípravky – Adalat® cps., Adalat Intracoronar® inj., Adalat retard® tbl., Adalat SL rapid® tbl. ret., APO-Nifed® cps., Baypress® tbl., Baypress mite® tbl., Cordafen® tbl. odb., Cordipin® tbl., Cordipin® tbl. cf. Slovakofarma, Cordipin retard® tbl. ret., Cordipin retard® tbl. ret., Corinfar® dr., Corinfar retard® dr., Coronipin®, Corotrend 10 seu Darleben 10® cps., Corotrend 20 retard® tbl. odb., Darbelan 20® LP tbl. odb., Depin-E retard® tbl. ret., Nifebene 20 mg/ml® gtt., Nifecard retard® tbl. ret., Nifedipin Pharmavit 10 mg® cps., Nifedipiun Pharmavit 20 mg® retard tbl. obd., Nifehexal 40 retard® tbl. ret., Nifensar 5 a 10 mg® cps., Nifesan® tbl. obd.., Nitensar (Nifedinpine) 5 a 10 mg® cps., Pidilat® cps., Pidilat 5® cps., Unipress® tbl., Zenusin 5, 10 a 20® cps.

Nifedipin Pharmavit® cps. a tbl. obd. – blokátor vápnikových kanálov, vazodilatans, antihypertenzívum; →*nifedipín.*

Nifehexal® – blokátor vápnikových kanálov, vazodilatans; →*nifedipín*.

nifenalol – syn. izofénetanol; (+)-□-[[(1-metyl-etyl)amino]metyl]-4-nitrobenzénmetanol; INPEA, $C_{11}H_{16}N_2O_3$, M_r 224,26; blokátor β-adrenergických receptorov, antianginózum, anti-arytmikum (hydrochlorid $C_{11}H_{17}ClN_2O_3$ – Inpea®; zložka prípravku Beta-Intensain®).

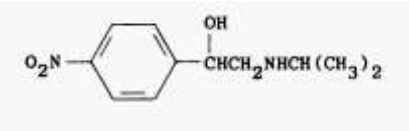

Nifenalol

nifenazón – *N*-(2,3-dihydro-1,5-dimetyl-3-oxo-2-fenyl-1*H*-pyrazol-4-yl)-3-pyridínkarbox-amid, $C_{17}H_{16}N_4O_2$, M_r 308, 33; analgetikum, antipyretikum (Dolongan®, Nicopyron®, Niko-fezon®, Niprazina®, Phenicazone®, Piralgo®, Reupiron®, Thylin®).

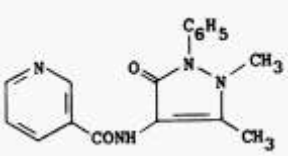

Nifenazón

Nifesan® tbl. – blokátor vápnikových kanálov, vazodilatans, antihypertenzívum; →*nifedipín.*

Niflugel® tbl. – blokátor vápnikových kanálov, vazodilatans, antihypertenzívum; →*nifedipín.*

Nifluril® tbl. – acidum nifluricum (kys. niflumová), lokálne nesteroidové antireumatikum.

nifuradén – 1-[[(5-nitro-2-furanyl)metylén]-amino]-2-imidazolidinón, $C_8H_8N_4O_4$, Mr 224,17; antiseptikum (NF-246®, NSC 6470®, Renafur®).

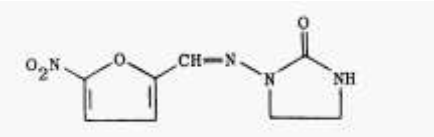

Nifuradén

nifuraldezón – [(5-nitro-2-furanyl)metylén]hydrazid kys. aminooxooctovej, $C_7H_6N_4O_5$, M_r 226,15; antiseptikum (Furamazone®).

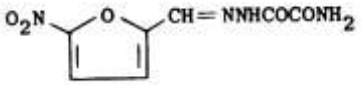

Nifuraldezón

Nifurantin® drg. (Apogepha Arzneimittel) – Nitrofurantoinum monohydricum 107,52 mg v 1 dr. (zodpovedá 100 mg →*nitrofurnatoínu*).

nifuratel – syn. metylmerkadón; 5-[(metyltio)metyl]-3-[[(5-nitro-2-furanyl)metylén]amino]-2-oxazolidinón, $C_{10}H_{11}N_3O_5S$, M_r 285,29; antimykotikum s antibaktériovým a antiprotozoic-kým účinkom (proti trichomonádam) (Inimur®, Macmiror®, Magmilor®, Omnes®, Polmiror®, Tydantil®).

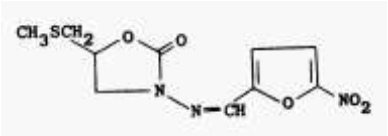

Nifuratel

nifurfolín – 3-(4-morfolinylmetyl)-1-[[(5-5-nitro-2-furanyl)metylén]-amino]-2,4-imidazolidíndión, $C_{13}H_{15}N_5O_6$, M_r 337,30; antiseptikum (Urbac®).

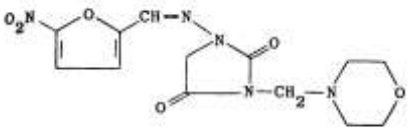

Nifurfolín

nifurochín – nifuroquinum, 1-oxid kys. 4-(5-nitro-2-furanyl)-2-chinolínkarboxylovej, $C_{14}H_8N_2O_6$, M_r 300,22; antituberkulotikum (Abimasten 100®).

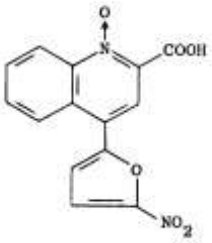

Nifurochín

nifuroxazid – [(5-nitro-2-furanyl)metylén]hydrazid kys. 4.hydroxybenzoovej, $C_{12}H_9N_3O_5$, M_r 275,22; črevné antiseptikum (RC-27109®, Adral®, Bacifurane®, Diarlidan®, Dicoferin®, Ercefurol®, Ercefuryl®, Pentofuryl®).

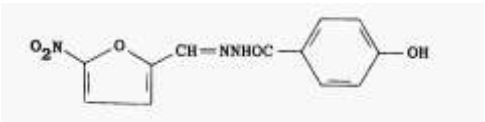

Nifuroxazid

nifuroxím – 5-nitro-2-furánkarboxaldehydoxím, $C_5H_4N_2O_4$, M_r 156,10; antiseptikum, antiprotozoikum účinné proti trichomonádam (Micofur®).

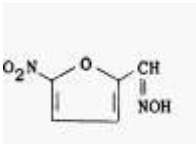

Nifuroxím

nifurpirinol – syn. furpirinol; furpyrinol; 6-[2-(5-nitro-2-furanyl)etenyl]-2-pyridínmetanol, $C_{12}H_{10}N_2O_4$, M_r 246,22; antiseptikum, používa sa vo veter. med. proti chorobám rýb (P-7138®, Furanace®).

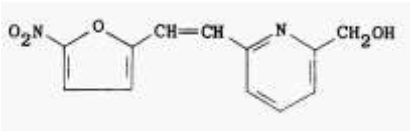

Nifurpirinol

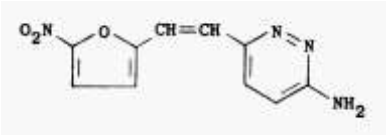

nifurprazín – syn. furanapyridazín; 6-[2-(5-nitro-2-furanyl)etenyl]-3-pyridazínamid, $C_{10}H_8N_4O_3$, M_r 232,20; miestne antiseptikum (Furenazin®).

Nifurprazín

nifurtimox – 1,1-dioxid 3-metyl-*N*-[(5-nitro-2-furanyl)-metylén]-4-tiomorfolinamínu, $C_{10}H_{13}N_3O_5S$, M_r 287,29; antiprotozoikum účinné proti tropanozómam (BAY 2502®, Lampit®).

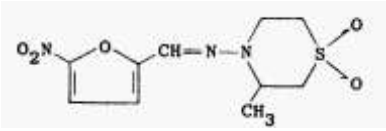

Nifurtimox

nifurtoinol –3-(hydroxymetyl)-1-[[(5-nitro-2-furanyl)metylénamino]-2,4-imidazolidíndión, $C_9H_8N_4O_6$, M_r 268,19; antiseptikum s antibaktériovým účinkom (Urfadyn®).

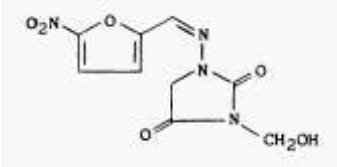

Nifurtoinol

nifurzid – [3-(5-nitro-2-furanyl)-2-propenylidén]-hydrazid kys. 5-nitro-2-tiofénkarboxylovej, $C_{12}H_8N_4O_6S$, M_r 336,28; antiseptikum s baktericídnym účinkom podobným nitrofuranónu (Ricridene®).

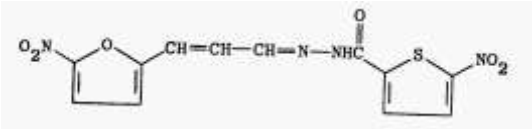

Nifurzid

Niga® – ľudské imunoglobulíny na i. v. podanie.

niger, gra, grum – [l.] čierny.

nigericín – antibiotikum K 178, antibiotikum X-464, azalomycin M, helixín C, polyeterín A, $C_{40}H_{68}O_{11}$, M_r 724,98; polyéterické antibiotikum ovplyvňujúce transport iónov a aktivitu ATPázy v mitochondriách, produkované kultúrou *Streptomyces hygroscopicus* E-749 a štruktúrne podobne monenzínu.

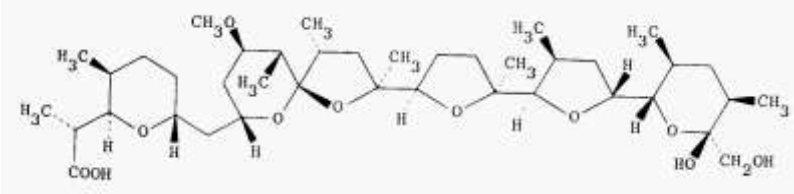

Nigericín

nigricans, antis – [l. *nigrare* černať sa] černajúci sa, tmavý.

nigrities, ei, f. (cutis) – [l. *niger* čierny] černasté škvrny na koži. ***Nigrities linguae*** – čierny jazyk, lingua nigra.

nigrostriálny – týkajúsi sa bazálnych ganglií substantia nigra a striatum. Napr. n. dráha, kt. porucha sa spája s extrapyramídovými príznakmi.

nihil – [l.] nič.

nihilizmus – [*nihilismus*] odmietanie, popieranie všetkých hodnôt.

nihydrazón – [(5-nitro-2-furanyl)-metylén]hydrazid kys. octovej, $C_7H_7N_3O_4$; antiseptikum (NF 64®, HC-064®, Furiton®, Nidrafur®).

Nichaminov syndróm – [Nichamin, S. B., franc. lekár]; →*syndrómy.*

Nicholsov kmeň – virulentný kmeň baktérie Treponema pallidum pasážovaný na králičích semenníkoch.

nikametát – syn. dimetylaminoetylnikotinát; 2-(dietylamino)etylkester kys. 3-pyridínkarbo-xylovej, $C_{12}H_{18}N_2O_2$, M_r 222,28; vazodilatans (Eucast®; citrát $C_{18}H_{26}N_2O^9$. H_2O – Euclidan®, Nutrin®, Soclidan®).



Nikametát

nikarbazín – kombinácia *N,N'-bis*(4-nitrofeyl)močoviny so 4,6-dimetyl-2(1*H*)-pyrimidón (1:1), $C_{19}H_{18}N_6O_6$, M_r 426,38; kokcidiostatikum (Nicarb®, Nocoxin®, Nicrazin®).

Nikarbazín

nikardipín – metyl 2-[metyl(fenylmetyl)amino]etylester kys. 1,4-dihydro-2,6-dimetyl-4-(3-nitrofenyl)-3,5-pyridínkarboxylovej, $C_{16}H_{29}N_3O_6$, M_r 479,54; dihydropyridínový blokátor vápnikových kanálov, antianginózum, antihypertenzívum.

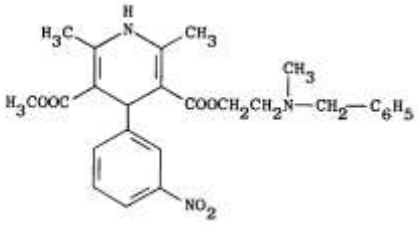

Nikardipín

Prípravky – hydrochlorid $C_{26}H_{30}ClN_3O_6$ – RS-69216®, YC-93®, Barizin®, Bionicard®, Car-dene®, Dacarel®, Lecibral®, Lescodil®, Loxen®, Nordipina®, Nicardal®, Nicarpin®, Nocodel®, Nimicor®, Perdipina®, Perdipine®, Ranvil®, Ridene®, Roxen®, Rycarden®, Rydene®, Vaso-din®, Vasonase®.

nikel – niccolum, chem prvok VIII. skupiny periodickej sústavy (patrí do triády Fe), značka Ni, A_r 58,70, Z = 28, elektrónová konfigurácia atómu [Ar] $(2d)^8$ $(4s)^2$. Ni objavil A. F. Cronstedt r. 1754. Názov je odvodený od nem. pomenovania rudy Kupfernickel. Ni sa vyskytuje v prírode v mineráloch millerit a nikelín. Najdôležitejšie rudy Ni sú garnierit a pyrhotín, kt. obsahuje asi 3 % Ni.

Ni je kov neušľachtilý, striebrobiely, veľmi lesklý, feromagnetický, t. t. 1452 °C, t. v. ~ 2900 °C, ρ □8,9 g.cm^{-3}. Dobre sa leští, je veľmi ťažný, možno ho kovať a valcovať na plech al. vyťahovať z neho drôty. V kompaktnom stave pri obyčajnej teplote je na vzduchu stály, jemne práškový až pyrofosforický. Zohriaty niklový drôt zhorí v čistom kyslíku za iskrenia. V zriedených kys. sa rozpúšťa za vzniku vodíka, pomalšie však ako Fe. Dobre sa rozpúšťa v zriedenej HNO_3, pôsobením koncentrovanej HNO_3 sa stáva pasívnym. Zahriaty Ni sa zlučuje priamo s Cl, Br, S, P, As a Sb.

Už v dávnej dobe sa používal v podobe zliatín (pakfong, novšie ako nové striebro, resp. argentum al. alpaka) na razenie mincí a na zhotovovanie úžitkových predmetov. Z niekt. zliatín Ni, napr. z konštantánu (40 % Ni + 60 % Cu), nikelínu (31 % Ni + 56 % Cu + 13 % Zn), manganínu (4 % Ni + 12 % Mn + 84 % Cu), sa vyrábajú elekt. odpory. Na vinutie elekt. pecí sa používa chrómniklový drôt nichróm (60 % Ni + 40 % Cr). Jemne rozptýlený Ni al. aj oxid nikelnatý NiO sa používajú ako katalyzátory pri stužovaní tukov. Často sa používa hydrogenačný katalyzátor Reneyho Ni, pripravený tavením v rozt., z kt. sa hliník odstráni rozpúšťaním v rozt. alkalického hydroxidu. Čistý Ni sa používa na výrobu domáceho náradia a laborat. predmetov (klieští, téglikov ap.). Soli Ni sa používajú pri príprave kúpeľov na galvanické niklovanie. V zlúč. s inými prvkami je Ni známy v oxidačnom stupni –I ($[Ni_2(CO)_6]_2^-$), 0 ($[Ni(CN)_4]_4^-$), I ($[Ni_2(CN)_6]_4^-$), II ($[Ni(H_2O)_6]_2^+$), III ($[NiCl_2(diarzín)_2]^+$) a IV ($[NiF_6]_2^-$), najčastejšie v oxidačnom stupni II. Hydratované nikelnaté katióny $[Ni(H_2O)_6]_2^+$ sú zelené. Bezvodé zlúč. sú sfarbené obyčajne inak. Ni tvorí veľa komplexných zlúč. s mo-lekulovými i aniónovými ligandmi s koordinačným číslom 6, 5 a 4.

Ni sa používa na výrobu zliatín, cievok, batérií, magnetov, elekt. kontaktov, elektród ap., súčastí strojov, ako katalyzátor hydrogenázie olejov a i. org. zlúč., najmä však pri výrobe nehrdzavejúcej ocele, vodičov, elektronických súčastí a i. U precitlivených osôb môže Ni vyvolať dermatitídu. Požitie rozp.solí Ni má za následok nauzeu, vracanie, hnačku. Ni sa pokladá za karcinogén.

nikeldimetylglyoxín – *bis*-[2, 3-butandióndioximáto)-(1-)-*N,N'*]nikel, $C_8H_{14}N_4NiO_4$, M_r 288,91; šarlachovočervený, kryštalický prášok, používa sa ako farbivo a lak, pri výrobe celulózy a v kozmetike.

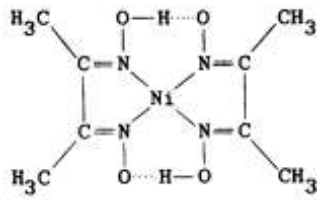

Nikeldimetylglyoxín

nilekín – zliatina medi s niklom s veľkým teplotným súčiniteľom elekt. odporu.

niketamid – nikethamidum, *N,N*-dietyl-3-pyridínkarboxamid, $C_{10}H_{14}N2O$, M_r 178,23; centrálny a respiračný stimulátor. N. zvyšuje krátkodobo reaktivitu buniek CNS. Účinok na dychové centrum nie je špecifický; súčasne nastáva zvýšenie spotreby kyslíka v mozgových bunkách a zvýšená pohotovosť ku kŕčom.

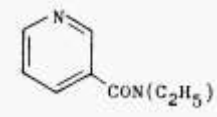

Niketamid

Indikácie – ľahké predávkovanie sedatívami, niekt. centrálne podmienené hypotenzie vazogénneho pôvodu; horúčkové a infekčné choroby, po úrazoch a operáciách.

Kontraindikácie – absol.: kŕče, respiračná insuficiencia, hypoxia, ťažké intoxikácie, zlyhávanie obehu následkom nevýkonnosti srdca ako čerpadla a pri hypovolémii. Súčasná th. inhibí-tormi MAO. Relat.: pohotovosť ku kŕčom, novorodenci a dojčatá.

Nežiaduce účinku – výskyt ~ 15 – 20 %; nepokoj, návaly, excitácia, potenie, tras (najmä svalov tváre), nauzea, vracanie, kašeľ.

Interakcie – inhibítory MAO zvyšujú antiarytmogénny a hypertenzívny účinok.

Dávkovanie – individuálne: 250 – 400 mg s. c., i. m., i. v., príp. v pomalej infúzii až 2 – 3-krát/d; dms 500 mg, dmd 2 g; deťom sa podáva 600 mg/m^2/d s. c. al. i. m.

Prípravky – Anacardone®, Astrocar®, Carbamidal®, Cardamine®, Cardiamid®, Cardimon®, Coracon®, Coractiv N®, Coramine®, Coridamin®, Corediol®, Cormed®, Mormid®, Corvitol®, Corvotone®, Dynacoryl®, Eucoran®, Inicardio®, Niamine®, Nicamide®, Nocir®, Nocorine®, Nikardin®, Pyricardyl®, Salvacard®, Stimulin®, Ventramine®.

Nikiforoffova metóda →*metóda.*

niklozamid – 5-chlór-*N*-(2-chlór-4-nitrofenyl)-2-hydroxybenzamid, $C_{13}H_8Cl_2N_2O_4$, M_r 327,13; anthelmintikum (Bayer 2353®, Cestocid®, Fenasal®, Lintex®, Mansonil®, Nasemo®, Niclocide®, Ruby®, Sulqui®, Tredemine®, Vermitid®, Yomesan®).

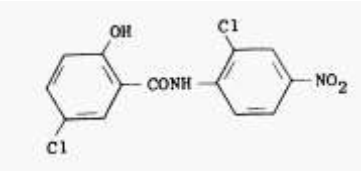

Niklozamid

nikofibrát – 3-pyridinylmetylester kys. 2-(4-chlórfenoxy)-2- metylpropánovej, $C_{16}H_{16}ClNO_3$, M_r 305,77z; antihyperlipoproteinemikum (hydrochlorid $C_{16}H_{17}Cl_2NO_3$ – Arterium V®).

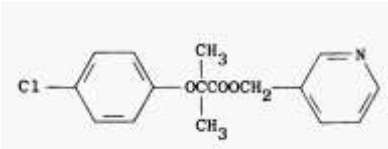

Nikofibrát

nikofuranóza – α-D-fruktofuranóza 1,3,4,6-tetra-3-pyridínkarboxylát, $C_{30}H_{24}H_4O_{10}$, M_r 600,52; periférne vazodilatans (Bradilan®, Vasperidil®).

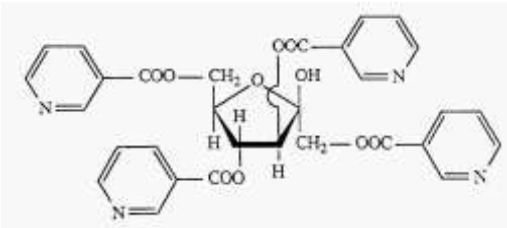

Nikofuranóza

nikoklonát – 1-(4-chlórfenyl)-2-metylpropylester kys. 3-pyridínkarboxylovej, $C_{16}H_{16}ClNO_2$, M_r 289,77; antilipemikum (S 486®, Lipidium®).

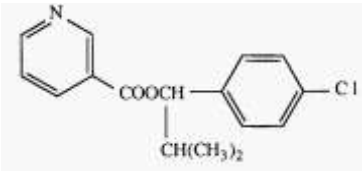

Nikoklonát

nikol – Nicolov hranol z dvojlomného kalcitu na utvorenie lineárne polarizovaného svetla; →*polarizátor.*

Nikolského príznak – [Nikolskij, Pjotr Vasiljevič, 1858 – 1940, rus. dermatológ] Nikolského fenomén, **1.** zdanlivo normálna koža sa dá ľahko odlúčiť šmýkavým trením od základných vrstiev kože v dôsledku nedostatočnej adhézie epidermových buniek k pri akantolýze; pôvodne išlo o príznak pemphigus vulgaris, neskôr aj pemphigus foliaceus, toxickej epidermovej nekrolýzy, príp. aj porfýrie (porphyria cutanea tarda); **2.** pri tlaku na puchier pri pemfigu (pemphigus vulgaris) možno tekutinu v epidermis posúvať (doslova možno posúvať puchier); →*príznaky.*

nikomol – (2-hydroxy-1,3-cyklohexandiylidén)*tetrakis*-(metylén)ester kys. 3-pyridínkarboxy-lovej, $C_{34}H_{32}N_4O_9$, M_r 640,66; anticholesterolemikum (K-31®, Cholexamin®).

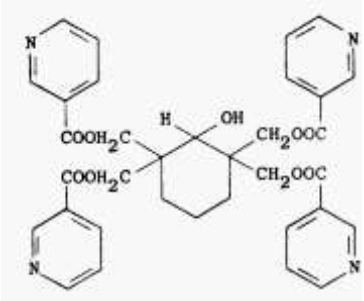

Nikomol

nikomorfín – 7,8-didehydro-4,5-epoxy-17-metylmorfinan-3,6-diol di-3-pyridínkarboxylát (ester), $C_{29}H_{25}N_3O_5$, M_r 495,51; narkotické analgetikum (Gewalan®, Vilan®).

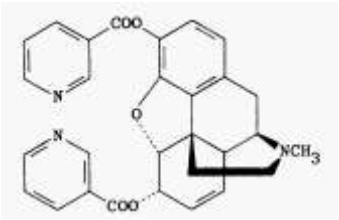

Nikomorfín

nikorandil – *N*-[2-(nitrooxy)etyl]-3-pyridínkarboxamid, $C_8H_9N_3O_4$, M_r 211,17; koronárne vazodilatans (SG-75®, Perisalol®, Sigmart®).

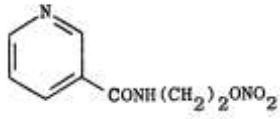

Nikorandil

nikotelín – nicotellinum, 3,2': 4',3''-terpiridín, $C_{15}H_{11}N_3$, M_r 233,26; látka, kt. sa nachádza v listoch tabaku.

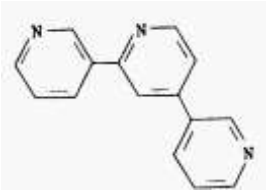

Nikotelín

nikotín – 3-(1-metyl-2-pyrolidinyl)pyridín, $C_{10}H_{14}N_2$, M_r 162,23; alkaloid s heterocyklicky viazaným dusíkom. Vyskytuje sa v listoch a semenách tabaku *Nicotiana tabacum* a *N. rustica*, v kt. sa nachádza 2 – 8 % súčasne s inými príbuznými látkami, ako aj s kys. citrónovou a jablčnou. N. je rozp. vo vode, t. v. 247 °C, ρ 1,0099 g.cm^{-3}. Rovinu polarizovaného svetla otáča doľava. V molekule n. je spojené pyridínové jadro s pyrolidínovým a preto je n. dvoj-sýtnou zásadou, kt. dáva soli s 1 al. s 2 ekvivalentmi kys. Molekula n. obsahuje 1 asymetrický uhlík (C*). Používa sa ako insekticídum, fumigant. Používal sa ako vo veter. med. ektopa-raziticídum, anthelmintikum (salicylát $C_{17}H_{20}N_2O_3$ – Eudermol®; polakrilex Nicorette®).

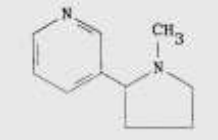

Nikotín

N. je prudký kontaktný jed. N. sa dobre resorbuje sliznicami a intaktnou kožou, soli n. sa však nevstrebávajú. Ako jed je účinnejší vo forme mydiel, napr. laurátu, oleátu al. naftenátu. V ma-lých dávkach zvyšuje TK a povzdudzuje činnosť CNS, vo väčších dávkach tĺmí prenos vzruchov vo vegetatívnom nervovom systéme, zapríčiňuje poruchy dýchania a ochrnutie srdcovej činnosti. Akút. otrava sa prejavuje nauzeou, vracaním, vyprázdením čreva a močového mechúra, zmätenosťou, zášklbmi, konvulziami.

nikotínamid →*vitamín B_3* a →*vitamín B_6*.

Nikotínamidadeníndinukleotid – NAD, dôležitý koenzým v rade metabolických procesov, napr. pri prenose vodíka (NADH), resp. elektrónov do dýchacieho reťazca.

Nikotínamidadenínmononukleotidfosfát – NADP, starší názov trifosfopyridínnukleotid, TPN, koenzým početných dehydrogenáz vyskytujúcich sa najmä v erytrocytoch, účinkujúcich v metabolitoch podobných NAD, často však na rôznych metabolitoch.

Nikotínamidaskorbát – zmes kys. L-askorbovej s 3-pyridínkarboxamidom, $C_{12}H_{14}N_2O_7$, M_r 298,25; vitamín, pripravuje sa z nikotínamidu a kys. askorbovej zahriatím v alkohole, acetóne a vode.

Nikotínamidmononukletid – NMN , produkt kondenzácie nikotínamidu a ribóza-5-fosfátu.

nikotinát – anión, ester al. soľ kys. nikotínovej.

Benzylnikotinát **–** fenylmetylester kys. 3-pyridínkarboxylovej; benzylester kys. nikotínovej, $C_{13}H_{11}NO_2$, M_r 213,23; rubefaciens (Pycaril®, Pykaryl®, Rubriment®).

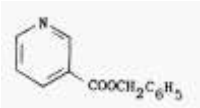

Benzylnikotinát

Monoetanolamínnikotinát – zmes kys. 3-pyridínkarboxylovej a 2-aminoetanolu (1:1), $C_8H_{12}N_2O_3$; vitamín (kofaktor enzýmov) (Nicamin®, Nicatol®).

Nikotinát hlinitý – lipopenické činidlo s periférnym vazodiltačným účinkom.

nikotinylalkohol – syn. 3-hydroxymetylpyridín; 3-pyridínalkohol; β-pyridylkarbinol, C_6H_7NO, M_r 109,12; vazodilatans (Nu-2121®, Roniacol®, Ronicol®).

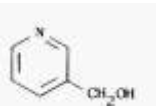

Nikotinylalkohol

Nikš, Milan – (1927 – 1990) doc., CSc., patol. fyziológ. Absolvent LF UK v Bratislave. Pôsobil na Katedre patol. fyziológie, kde od r. 1961 do r. 1979 viedol Oddelenie klinickej patofyziológie a od od r. 1971 do r. 1990 aj katedru. Venoval sa rôznym problémom hematológie, kardiológie a vývojovej fyziológie. Ťažiskom jeho záujmu boli vývinové zmeny kardiorespiračných a endokrinných funkcií

v období dospievania. Je autorom početných odborných prác a učebných textov. S I. Hulínom vydal Špeciálnu patologickú fyziológiu (1980).

nilutamid – 5,5-dimetyl-3-[-nitro-3-(trifluórmetyl)fenyl]-2,4-imidazolidíndión, $C_{12}H_{10}F_3N_3O_4$, M_r 317,22; antiandrogén (RU-23908®, Anandron®).

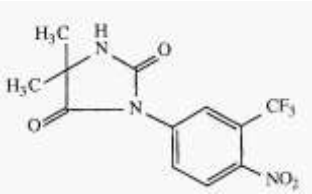

Nilutamid

nilvadipín – syn. nivaldín; 3-metyl 5-(1-metyletyl(ester kys. 2-kyan-1,4-dihydro-6-metyl-4-(3-nitrofenyl)-3,5-pyridínkarboxylovej, $C_{19}H_{19}N_3O_6$, M_r 385,38; antihypertenzívum, antianginózum (FR 34235®, FK235®, SK&F 102362®, Nivadil®).

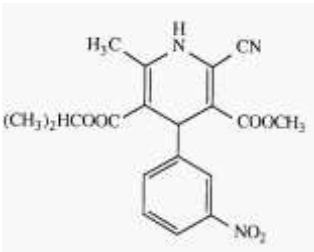

Nilvadipín

nimbín – dimetylester kys. (4□,5□,7□,15□,17□)-6-(acetyloxy)-7,15:21,23-diepoxy-4,8-dime-tyl-1-oxo-18,24-dinor-11,12-sekochola-2,13,20,22-tetraen-4,11-dikarboxylovej, $C_{30}H_{36}O_9$, M_r 540,59; horký princíp z rozličných častí stromu *Azadirachta indica* A. Juss. (*Melia azadirachta* L.), *Meliaceae*.

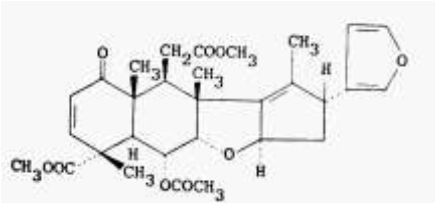

Nimbín

nimbiol – 2,3,4,4□,10,10□-hexahydro-6-hydroxy-1,1,4a,7-tetrametyl-9(1*H*)-fenantrén, $C_{18}H_{24}O_2$, M_r 272,37; látka nachádzajúca sa v kôre stromu *Azadirachta indica* A. Juss. (*Melia azarachta* L.), *Meliaceae.*

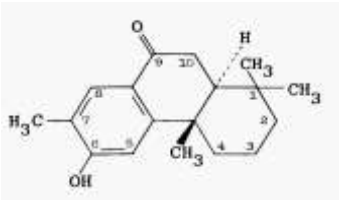

Nimbiol

nimbus, i, m. – [l. mrak, dážď] **1.** svätožiara; **2.** knižne vznešenosť, preslávenosť.

nimesulid – *N*-(4-nitro-2-fenoxyfenyl)metánsulfónamid, $C_{13}H_{12}N_2O_5S$, Mr 308,21; inhibítor syntetázy a agregácie trombocytov, antiflogistikum (R 805‹, Aulin®, Flogovital®, Mesulid®, Nimed®, Sulidene®).

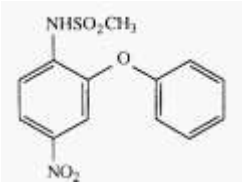

Nimesulfid

nimetazepam – syn. 1-metylnitrazepam; 1,3-dihydro-1-metyl-7-nitro-5-fenyl-2*H*-1,4-benzodiazepin-2-ón, $C_{16}H_{13}N_3O_3$, M_r 295,30; antikonvulzívum, myorelaxans (S 1530®, Elimin®, Hypnon®).

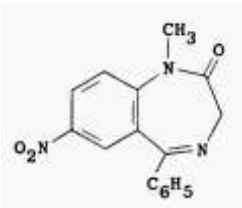

Nimetazepam

nimidan – 4-chlór-*N*-1,3-ditietan-2-ylidén-2-metylbenzénamín, $C_9H_8ClNS_2$, M_r 229,73; akaricídum (AC 84633®, ENT 29106®, Abequito®).

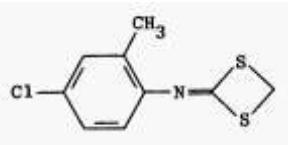

Nimidan

nimis – [l.] príliš, nadmieru.

nimius, a, um – [l.] prílišný, veľmi silný.

nimodipín – 2-metoxyetyl-1-metyletylester kys. 1,4-dihydro-2,6-dimetyl-4-(3-nitrofeyl)-3,5-pyridínkarboxylovej, $C_{21}H_{26}N_2O_7$, M_r 418,45; dihydropyridínový blokátor vápnikových kanálov, vazodilatans mozgových ciev. N. pôsobí výraznejšie na cerebrálne ako na periférne artérie. Znižuje TK a celkovú periférnu cievnu rezistenciu bez výraznejšieho vplyvu na srdcovú frekvenciu. Špecificky pôsobí na cievne riečisko CNS; biol $t_{0,5}$ 5 h.

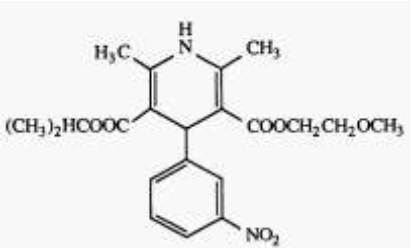

Nimodipín

Indikácie – profylaxia a th. ischemických porúch CNS následkom vazospazmov po subarachnoidálnom krvácaní, profylaxia migrény.

Kontraindikácie – generalizovaný edém mozgu, výrazná intrakraniálna hypertenzia, gravidita.

Nežiaduce účinky – hypotenzia, bolesti hlavy, tachykardia al. bradykardia, nauzea.

Dávkovanie – th. sa začína najneskôr do 4. d od vzniku subarachnoidálneho krvácania, pokračuje sa 1 – 2 týžd; inciálna i. v. dávka je 1 – 2 mg/h počas niekoľkých d, potom sa prechádza na perorálnu th. 60 mg každých 4 – 6 h; pri ťažšej poruche pečene al. obličiek treba dávky znížiť.

Prípravky – Bay e 9736®, Nimotop®, Periplum®.

nimorazol – syn. nitrimidazín; 4-[2-(5-nitro-1*H*-imidazol- 1-yl)etyl]morfolín, $C_9H_{14}N_4O_3$, M_r 226,23; antiprotozoikum účinné proti trichomodám (K 1900, Acterol®, Esclama®, Naxofem®, Naxogin®, Nulogyl®, Sirledi®).

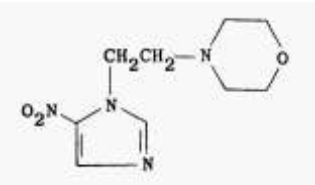

Nimorazol

nimustín – *N'*-[(4-amino-2-metyl-5-pyrimidinyl)metyl]-*N*-(2-chlóretyl)-*N*-nitrózomočovina, $C_9H_{13}ClN_6O_2$, M_r 272,68; derivát chlóretylnitrózomočoviny, antineoplastikum podobné karmustínu, chlorozotocínu, lormustínu a ramustínu (hydrochlorid $C_9H_{14}Cl_2N_6O_2$ – NSC-245,382®, ACNU®, Nidran®).

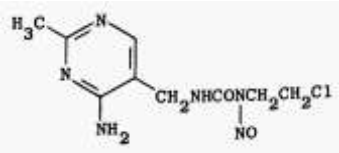

Nimustín

ninhydrín – 2,2-dihydroxy-1*H*-indén; triketohydrindénhydrát, $C_9H_6O_6$, M_r 178,14; činidlo na detekciu voľných aminokyselín a karboxylových skupín v bielkovinách a peptidoch, bledožlté hranolčeky (z vodného a liehového rozt.); za vhodných podmienok dáva s nimi modré sfarbenie.

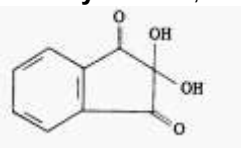

Ninhydrín

ninopterín – syn. kys. 9-metyllistová; kys. *N*-[*p*-[[1-(2-amino-4-hydroxy-6-pteridinyl)etyl]-benzoyl]glutámová, $C_{20}H_{21}N_7O_6$, M_r 455,45; analóg kys. listovej, experimentálne antineo-plastikum (Bremfol®).

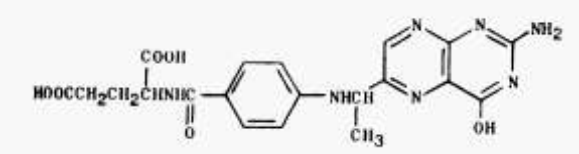

Ninopterín

niób – [podľa Nioby, Tantalovej dcére, postavy z g. mytológie, pretože sa často vyskytuje spolu s tantalom] niobium, chem. prvok V. skupiny periodickej sústavy (patrí do spodskupiny vanádu), značka Nb, A_r 92,9064, Z = 41, elektrónová konfigurácia atómu [Kr] $(4d)^2$ $(5s)^2$. V angl. a amer. literatúre sa predtým používal názov columbium Cb (Ch. Hatchet ho objavil v neraste columbite r. 1801 o 43 r. skôr ako H. Rose). V prírode sa vyskytuje izotop ^{93}Nb, umelé rádioaktívne izotopy sú 88 – 92 a 94 – 101. Je asi rovnako hojný ako nikel. Nachádza sa spolu s tantalom v neraste kolumbit [$(Fe,Mn)(Nb,Ta)_2O_6$], pyrochlór ($NaCaNb_2O_6F$) a tan-talit.

K nerastom Nb patrí niobit a columbit. Nb je neušľachtilý, stredne tvrdý sivý kov, t. t. 2468 °C, t. v. 4930 °C, ρ 8,4 g.cm^{-3}. Nerozpúšťa sa v kys. (okrem HF) ani v rozt. hydroxidov alkalických kovov. V zlúč. s inými prvkami je známy v oxidačnom stupni II a V. Ide najmä o oxidy, niobičnany a fluoroniobičnany. Hb sa používa ako prísada do zliatín (nehrdzavejúcich ocelí, pre vysoké teploty a jadrové reakcie), ako geter vo vákuových trubiciach a i.

Nioxime® – 1,2-cyklohexándióndioxím, $C_6H_{10}N_2O_2$, Mr 142,16; analytické činidlo na nikel a paládium.

nipradilol – 3,4-dihydro-8-[2-hydroxy-3-[(1-metyletyl)amino]-propoxy]-2*H*-1-benzopyran-3-ol 3-nitrát, $C_{15}H_{22}N_2O_6$, M_r 326,35; blokátor □-adrenergických receptorov s vazodilatačným účinkom, antianginózum, antihypertenzívum (K-351®, Hypadil®).

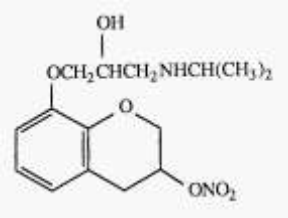

Nipradilol

Nirenberg, Marshall Warren – (*1927) amer. biochemik. Objasnil mechanizmus biosyntézy proteínov (1961) a dešifroval gen. kód (1965). R. 1968 dostal Nobelovu cenu za fyziol. a med. spolu s R. Holleyom a H. G. Khoranom.

niridazol – syn. nitrotiamidazol; 1-(5-nitro-2-tiazolyl)-2-imidazolidinón, $C_6H_6N_4O_3S$, M_r 214,22; anthelmintikum účinné proti schistozomóze (Ba-32644®, CIBA 32644-Ba®, Ambil-har®).

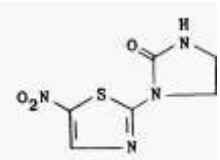

Niridazol

NIS – skr. angl. natrium iodide symporter, symportér jodidu sodného, jeden z antigénov, proti kt. vzniká autoimunitná reakcia pri autoimunitných tyreopatiách. Membránový glykoproteín, sprostredkúva vstup jodidu do buniek štítnej žľazy

Nisslova degenerácia – [Nissl, Franz, 1860 – 1919, nem. neuropatológ pôsobiaci v Heidelbergu a Mníchove] degenerácia tela bunky po oddelení axónu.

Nisslova substancia – [Nissl, Franz, 1860 – 1919, nem. neuropatológ pôsobiaci v Heidelbergu a Mníchove] tigroid, paralelné nahromadenie cisterien →*endoplazmatického retikula* v nervových bunkách.

Nisslovo farbenie – [Nissl, Franz, 1860 – 1919, nem. neuropatológ pôsobiaci v Heidelbergu a Mníchove] **1.** metóda farbenia nervových buniek, resp. chromofilnej substancie al. agregátov granulárnej siete v cytoplazme neurónov toluidínovou al. metylénovou modrou; **2.** metóda farbenia nervových buniek zásaditým fuchsínom.

nisus (us, m.) **sexualis –** [l.] pohlavný pud.

Nit-Ret® – koronárne vazodilatans a mierne predĺženým účinkom; →*nitroglycerín.*

nitarzón – kys. 4-nitrofenylarzónová; kys. *p*-nitrobenzénarzónová, $C_6H_6AsNO_5$, M_r 247,04; antihistomonadikum.

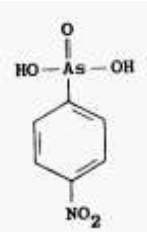

Nitarzón

Nitensar (Nifedipine) 5 a **10 mg®** cps. – blokátor pomalého vápnikového kanála; vazodila-tans; →*nifedipín.*

nitiazid – nithiazidum; *N*-etyl-*N'*-(5-nitro-2-tiazolyl)-močovina, $C_6H_8N_4O_3S$, M_r 216,23; antiprotozoikum (Hepzid®).

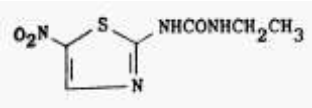

Nitiazid

Nitidulidae – blyskáčovité, čeľaď hmyzu radu chrobákov. Drobné chrobáky zavalitého tela, rozšírené takmer po celom svete. Živia sa rastlinnou potravou, niekt. peľom, príp. kvetnými lístkami. Medzi nimi je veľa škodcov. Najnebezpečnejší je blyskáčik repkový (*Meligethes aeneus*), drobný lesklozelený až zelenomodrý chrobák, kt. spolu so žltobielymi larvami vyhryzáva z kvetov tyčinky a piestiky, čím znemožňuje tvorenie semien. Veľké škody spôso-buje na repke olejnej a na zelenine pestovanej na semeno. Napadnutý pozemok treba po zbere úrody hlboko preorať a prezimujúce chrobáky ničiť dusíkatým vápnom.

nitidus, a, um – [l. nitere lesknúť sa] lesknúci sa; dobre živený.

nitka – [l.] filum.

nitkovitý – [l.] filiformis (pulsus).

nitor, oris, m. – [l. *nitere* lesknúť sa] lesk, hladkosť, pekný zovňajšok.

nitrácia – elektrofilná substitučná reakcia, pri kt. sa vodík v podobe protónu nahrádza nitró-niovým iónom N^+O_2. N. sa najčastejšie uskutočňuje pôsobením zmesi kys. dusičnej a sírovej (nitračnej zmesi) na aromatický uhľovodík; katión N^+O_2 vzniká reakciou:

$$HNO_3 + 2\ H_2SO_4 \leftrightarrow \overset{+}{N}O_2 + H_3\overset{+}{O} + 2\ H_2SO_4$$

nitrakrín – *N,N*-dimetyl-*N'*-(1-nitro-9-akridinyl)-1,3-propáadiamín, $C_{18}H_{20}N_4O_2$, M_r 324,39; derivát akridínu s cytostatickým a cytotoxickým účinkom, antineoplastikum (dihydrochlorid monohydrát $C_{18}H_{22}Cl_2N_4O2 . H_2O$ – C-283®, Ledakrin®).

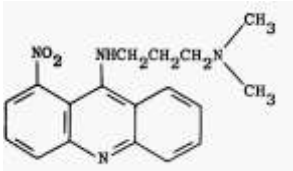

Nitrakrín

nitralín – 4-(metylsulfonyl)-2,6-dinitro-*N, N*-dipropylbenzamín, $C_{13}H_{19}N_3O_6S$, M_r 345,37; herbicídum (SD 11831®, Planavin®).

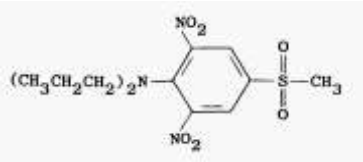

Nitralín

nitramín – syn. pikrylmetylnitramín; *N*-metyl-*N*,2,4,6-tetranitrobenzénamín, indikátor pH (pri 10,8 bezfarebný, pri 13,0 červenohnedý). Dráždi kožu a sliznice, zapríčiňuje žlté sfarbenie kože a vlasov (Tetralit®, Tetryl®).

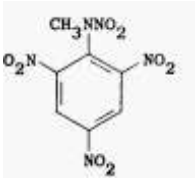

Nitramín

nitrapyrín – 2-chlór-6-(trichlórmetyl)pyridín, $C_6H_3Cl_4N$, Mr 230,93; fertilizačné aditívum na kontrolu nitrifikácie a prevenciu strát dusíka z pôdy (N-Serve®).

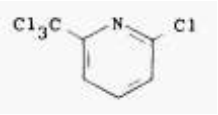

Nitrapyrín

nitráty – 1. dusičnany, salia nictrica; →*dusík*; **2.** lieky obsahujúce dusík v podobe R–ONO_2, pouižívané najmä v th. angina pectoris a srdcového zlyhania. Využíva sa ich schopnosť rozširovať cievy. Napr. nitroglycerín

nitrazepam – 1,3-dihydro-7-nitro-5-fenyl-2*H*-1,4-benzodiazepin-2-ón, $C_{15}H_{11}N_3O_3$, M_r 281,26; antikonvulzívum, hypnotikum, anxiolytikum. Má silnejší hypnotický a slabší anxiolytický účinok ako diazepam a oxazepam, neruší REM-fázu spánku. Vstrebáva sa z GIT, asi 5 % sa vylučuje močom v nezmenenej forme, zvyšok sa metabolizuje; účinok nastupuje v priebehu 30 – 60 min, max. koncentráciu v plazme dosahuje v priebehu 2 h; účinok trvá 6 – 8 h; biol. $t_{0,5}$ je 8 – 34 h. Účinná látka prechádza placentárnou bariérou a prestupuje do mater-ského mlieka.

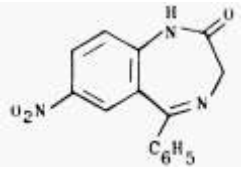

Nitrazepam

Indikácie – nespavosť rôznej etiológie vrátane psychogénneho a org. pôvodu; v malých dávkach ako anxiolytikum.

Kontraindikácie – absol.: myasthenia gravis, nočný nepokoj u pacientov s respiračnou acidózou, pokročila obštrukčná choroba pľúc s tendenciou k hyperkapnii; opatrnosť je žiaduca u pacientov s org. mozgovými zmenami al. kardiorespiračnou insuficienciou; súčasné požívanie alkoholu. Relat.: dojčenie.

Nežiaduce účinky – výskyt ~ 3 %: spavosť, svalová slabosť, bolesť hlavy po prebudení. U starších pacientov depresia, zmätenosť, halucinácie, porucha koncentrácie, únava, ataxia, hypotenzia, niekedy ,,živé sny“, poruchy spánku, agitovanosť; kožné reakcie (raš, pruritus); anorexia, obstipácia, ojedinele periférna parestézia, respiračné zlyhanie, retencia moču, u predisponovaných pacientov riziko indukcie grand mal, lieková závislosť.

Interakcie – n. zvyšuje účinok hypnotík, neuroleptík, tricyklických antidepresív, atropínu a syntetických spazmolytík, analgetík, myorelaxancií, oslabuje účinok psychostimulancií a antikoagulancií. Nežiaduce účinky n. zvyšuje alkohol a kys. acetylsalicylová.

Dávkovanie – 5 – 15 mg pred spaním; ako anxiolytikum 2,5 mg 2 – 3-krát/d. Deťom < 1-r. 1,25 – 2,5 mg, 1–6-r. 2,5 – 5 mg, väčším deťom 5 – 10 mg pred spaním.

Prípravky – La-1®, Ro 4-5360®, Benzalin®, Calsmin®, Eatan®, Eunocin®, Imeson®, Insomin®, Ipersed®, Mogadan®, Mogadon®, Nelbon®, Neuchlonic®, Nitrados®, Nitrenpax®, Noctesed®, Paxisyn®, Pelson®, Radedorm®, Relact®, Remnos®, Somnased®, Somnibel®, Smonite®, Sonebon®, Sonnolin®, Surem®, Unisomnia®.

nitrefazol – 2-metyl-4-nitro-1-(4-nitrofenyl)-1*H*-imidazol, $C_{10}H_8N_4O_4$, M_r 248,18; inhibítor aldehyddehydrogenázy, používa sa v th. alkoholizmu (EMD 15700®, Altimol®)

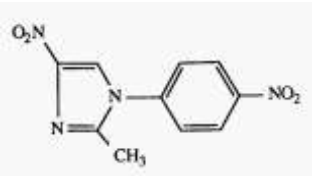

Nitrefazol

nitrendipín – etylmetylester kys. 1,4-dihydro-2,6-dimetyl-4-(3-nitrofenyl)-3,5-pyridínkarboxylovej, $C_8H_{20}N_2O_6$, M_r 360,37; dihydropyridínový blokátor vápnikových kanálov, antihyper-tenzívum.

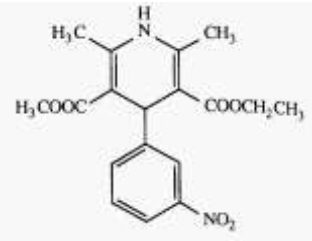

Nitrendipín

Indikácie – mierna až stredne ťažká hypertenzia aj v monoterapii, pri ťažších formách v kom-binácii s inými antihyperetenzívami, najmä □-blokátormi. Profylaxia, včasná i dlhodobá th. porúch koronárneho prekrvenia. Koronárna insuficiencia s komplikáciami: ischémiou pod-mienenou poruchami rytmu, hyperkinetickým sy., bronchospazmami. Podpora th. nitritmi. Rehabilitácia po infarkte myokardu.

Kontraindikácie – ťažšia hypotenzia, šokové stavy, ťažšie poruchy vzniku a vedenia vzruchu v srdci. Relat.: gravidita.

Nežiaduce účinky – poruchy GIT, pokles TK. bolesti hlavy, návaly a flaš, najmä na začiatku th. Retromaleolárne edémy vznikajú následkom zvýšenej kapilárnej filtrácie pri vazodilatácii a vymiznú po vynechaní lieku. Zriedka tachykardia, palpitácie, veľmi zriedka výskyt al. zhoršenie angina pectoris, nevoľnosť, závraty, únavnosť, svrbenie. Hypotenzívny účinok n. zvyšujú iné antihypertenzíva a cimetidín. Pri súčasnom podávaní digoxínu sa môže zvýšiť sérová koncentrácia digoxínu. Preto treba aktívne pátrať po príp. toxických prejavov a dávku digoxínu príp. znížiť.

Dávkovanie – individuálne; pri miernej hypertenzii spočiatku 1 tbl. n. mite ráno a večer, po jedení. Podľa účinku možno dávku zvýšiť až na 2-krát 1 tbl. po 20 mg/d. Pri hepatopatii treba dávku znížiť, začať s ½ tbl. mite/d.

Prípravky – Bay e 5009®, Bayotensin®, Baypress®, Baypress mite®, Nidrel®.

nitrifikácia – oxidácia amoniaku na dusitany a dusičnany činnosťou pôdnych a vodných baktérií. N. má dôležitú úlohu pri kolobehu →*dusíka* v prírode.

nitrín – 2-eminobenzaldehyd fenylhydrazón, $C_{13}H_{13}N_3$, M_r 211,26; používa sa na dôkaz dusi-tanov: alkoholický al. acetónový rozt. n. s dusitanmi dáva po pridaní kys. červené sfarbenie (*E. coli*) v moči.

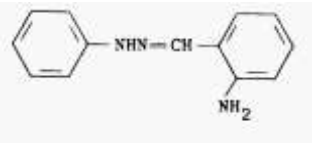

Nitrín

nitrit – dusitan, sal nitrosum; →*dusík.*

nitroakridín 3582 – 1-dietylamino-3-[(2,3-dimetoxy-6-nitro-9-akridinyl)amio]-2-propanol, $C_{22}H_{28}N_4O_5$, M_r 428,48; antiseptikum (W 1889®, Entozon®; komplex s glykarzamidom – Rutenol®).

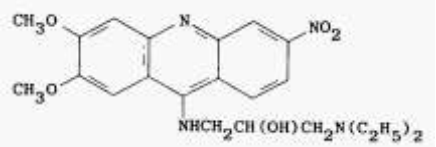

Niktroakridín

nitroanilín – syn. nitranilín; 1-, 3- a 4-nitrobenzénamín, *o-, m-* a *p*-n., $C_6H_6N_2O_2$, M_r 138,12; žlté kryštáliky (z vodného rozt.); intermediát pri výrobe farbív. Je vysoko toxický, resorbuje sa kožou. Akút. expozícia môže vyvolať methemoglobinémiu a cyanózu, chron. expozícia poškodenie pečene.

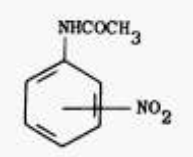

Nitroanilín

nitrobenzén – nitrobenzol, Mirbanov olej, $C_6H_5NO_2$, M_r 121,1. Je to bezfarebná až bledožltá olejovitá kvapalina, ťažšia ako voda, zápachu po prchavom mandľovom oleji, t. v. 210 °C. Používa sa pri výrobe anilínu, v mydlách, krémov na obuv, na rafináciu lubrikačných olejov a výrobu pyroxylínových zlúč. Pôsobí ako krvný jed, väčšie dávky pôsobia aj na CNS. Jeho toxickosť sa uplatňuje inhalačnou, kožnou al. perorálnou cestou. Z tela sa vylučuje pľúcami. Časť je nezmenená, preto vydychovaný vzduch a moč zapáchajú ako horké mandle. Časť sa močom vylučuje ako *p*-aminofenol konjugovaný s kys. glukurónovou a sírovou.

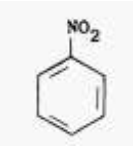

Nitrobenzén

2-nitro-1,1-*bis*(p-chlórfenyl)propán – $C_{15}H_{13}Cl_2NO_2$, M_r 310,19; insekticídum (Prolan®, kombinácia s bulanom – Dilan®).

nitrodan – 3-metyl-5-[(4-nitrofenyl)azo]-2-tioxo-4-tiazolidinón, $C_{10}H_8N_4O_3S_2$, M_r 296,33; anthelmintikum (CTR 6110®, Nidanthel®, Everfree®).

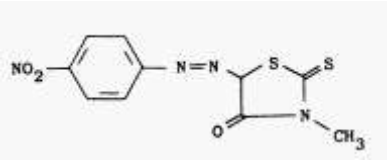

Nitrodan

nitroetán – $C_2H_5NO_2$, $CH_3CH_2NO_2$, M_r 75,07; olejovitá kvapalina príjemného zápachu, rozpúšťadlo, používa sa v org. syntéze; dráždi kožu a sliznice.

nitrofén – 2,4-dichlór-1-(4-nitrofenoxy)benzén, $C_{12}H_7Cl_2NO_3$, M_r 284,10; selektívne pre- a postemergentné herbicídum, pokladá sa za karcinogén (FW 925®, TOK®).

5-nitro-o-fenetidín – 2-etoxy-5-nitrobenzénamín; 4-nitro-2-aminofenetol, $C_8H_{11}N_2O_3$, M_r 182,18; umelé sladidlo (Neo-Douxan®).

nitrofenid – *bis*(3-nitrofenyl)disulfid, $C_{12}H_8N_2O_4S_2$, M_r 308,33; kokcidiostatikum (NP®, Megasul®).

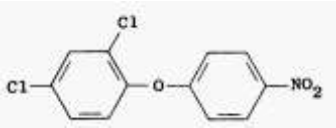

Nitrofenid

o-nitrofenol – $C_6H_5NO_3$, M_r 139,11; acidobázický indikátor, pri pH 5 je bezfarebný, pri pH 7 žltý.

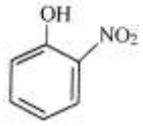

o-nitrofenol

Nitrofungin® – antimykotikum; chlórnitrofenol.

nitrofurantoín – 1-[[(5-nitro-2-furanyl)metylén]amino]-2,4-imidazolidéndión, $C_8H_6N_4O_5$, M_r 238,16; chemoterapeutikum. Syntetický derivát nitrofuránu; bakteriostatické širokospektrálne chemoterapeutikum vhodné na th. močových a pošvových infekcií. Nemá systémové účinky. Dobre sa vstrebáva z GIT a 60 % sa viaže na plazmatické bielkoviny. Biol. $t_{0,5}$ je 0,3 až 1 h. Metabolizuje sa v pečeni a 30 – 50 % sa rýchlo vylučuje močom v nezmenenej forme. Obvyklé th. dávky majú za následok koncentrácie 50 – 200 mg/ml v moči. N. prechádza placentárnou bariérou a v nízkej koncentrácii do obehu plodu, prechádza do materského mlieka.

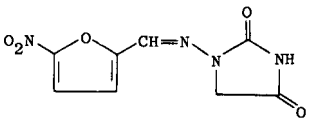

Nitrofurantoín

Indikácie – tbl.: infekcie močových ciest, vyvolané grampozit. a gramnegat. mikroorganizma-mi, najmä *E. coli, Aerobacter aerogenes, Proteus vulgaris*, stafylokoky (pyelonefritída, cysti-tída, uretritída, akút. prostatitída); chron. recidivujúce infekcie močových ciest rezistentné voči antibiotikám a sulfónamidom, antimikrobiálna th. po operáciách močových ciest. Vagí-nové tbl.: výtok z pošvy pri mikrobiálnom pošvovom obraze III, príprava pred gynekol. operáciami a inštrumentálnymi manipuláciami.

Kontraindikácie – pre th. p. o. nefropatia, anúria, oligúria, 1. trimetser gravidity.

Nežiaduce účinky – nauzea, vomitus, ojedinelé hemorágie, poruchy pečeňových funkcií somnolencia, bolesti hlavy, nystagmus, polyneuritída, alergické reakcie, kožné erupcie, alopecia., riziko Stevensovho-Johnsonovho a Lyellovho sy. Indukcia astmatických záchvatov; u osôb s deficitom G-6-P-dehydrogenázy možnosť megaloblastickej a hemolytickej anémie, rozvoj krvných dyskrázií až pancytopénia, zníženie spermatogenézy. Prípravok farbí moč tmavohnedo. Vagínové tbl.: recidívy MOP III po th. n. sú indikáciou na imunofluorescenčný skríning kvapavky.

Interakcie – n. a kys. nalidixová a oxolínová sú in vitro antagonistické, preto sa neodporúča ich podávať spolu.

Dávkovanie – tbl.: 5 mg/kg/d 3 – 4-krát/d počas 7 – 10 d. Pri chron. zápaloch ½ dávky. Dms 300 mg, dmd 600 mg. Deťom sa podáva 200 mg/m^2/d, t. j. 5 – 7 mg/kd. Pri uroinfekciách so zníženou funkciou obličiek 100 mg/d. Vag. tbl.: 100 mg 2-krát/d počas 1 týžd.

Prípravky – Berkfuran®, Berkfurin®, Cyantin®, Cystil®, Fua-Med®, Furabactima®, Furadoi-ne®, Furadonine®, Furachel®, Furantoin®, Furophen®, Ituren®, Macrodantin®, Orafuran®, Parfuran®, Trantoin®, Urantoin®, Urizept®, Urodil®, Urodin®, Urolong®, Uro-Tablinen®, Urotoin®, Welfurin®, Zoofurin®.

nitrofuránу – nitroderiváty furánu, baktériové inhibítory.

nitrofurazón – 2-[(5-nitro-2-furanyl)metylén]-hydrazínkarboxamid, $C_6H_6N_4O_4$, M_r 198,14; antiseptikum.

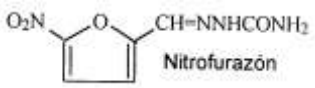

Indikácie – prerušenie a profylaxia záchatov angina pectoris; v inj. forme th. akút. zlyhania ľavej komory, pri th. akút. infarktu myokardu, nestabilnej angina pectoris a korornárnych spazmov.

Kontraindikácie, nežiaduce účinky a interakcie →izosorbiddinitrát.

Dávkovanie – akút. podanie: 0,2 – 1 mg sublingválne, bukálne al. v spreji (orálne). Profyla-xia: 5 – 20 mg/d (pri ťažšej forme angina pectoris je výhodnejší IZDN); transdermálne: 15 až 20 mg/d (aby sa zabránilo vzniku tolerancie sa ponecháva na koži len 15 – 18 h); lokálne: 0,5 až 2 g masti (10 – 40 mg nitroglycerínu) 3 – 4-krát/d; i. v. infúziou: 0,5 – 10 mg/h.

Prípravky – Aldomycin®, Amifur®, Coxistat®, Furacin®, Furacinetten®, Furacoccid®, Furaplast®, Furazol®, Furesol®, Chemofuran®, Mammex®, Nefco®, Nifuzon®, Nitrofural®, Nitrozone®, Vabrodic®.

nitrogenáza – enzým obsahujúci železo a molybdén, kt. je obsiahnutý v niekt. mikroorganizmoch; kazalyzuje redukciu molekulového dusíka na amoniak.

nitrogenium →*dusík.*

nitroglycerín – skr. NTG; glyceroli trinitras, triviálny názov, správne triester kys. dusičnej a glycerínu. Liek zo skupiny nitrátov popužívaný v th. ischemickej choroby srdca, najmä záchvatov angina pectoris (sublingválne podanie), na ich profylaxiu (napr. transdermálne podanie), pri akút. vazodilatačnej th. srdcového zlyhania al. v th. nestabilnej angina pectoris (podanie v infúzii). Stimuluje guanylátcyklázu, vyvoláva vazodilatáciu vencovitých tepien a pokles žilového návratu (venodilatácia). K nežiaducim účinkom patria bolesti hlavy, niekedy môže nastať hypotenzia. Typický je vznik tolerancie (Deponit®, Lenitrat®, Nit-Ret®, Nitrangin®, Nitro Mack®, Nitroderm®, Nitroglycerin®, Nitroglyn®, Nitromint®); →*trinitroglycerol.*

Nitroglyn® – antianginózum; →*nitroglycerín.*

nitroimidazoly – skupina chemoterapeutík používaných najmä v th. protozoránych a anaeróbnych infekcií. Patrím sem metronidazol, ornidazol.

nitokobalamín – vitamín B_{12}.

Nitrol® – antianginózum; →*nitroglycerín.*

nitromanit – manitolhexanitrát.

nitromerzol – [2-metyl-5-nitrofenoláto(2–)-C^6,O^1]ortuť, $C_7H_5HgNO_3$, M_r 351,73; ortuťová zlúč., žltý prášok al. granulky, bez zápachu, bez chuti; používa sa ako lokálne antiseptikum; aplikuje sa vo forme rozt. na kožu a sliznice; používa sa aj na dezinfekciu chir. a stomatol. nástrojov (Metaphen®).

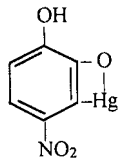

Nitromerzol

nitrometán – CH_3NO_2, M_r 61,04; olejovitá kvapalina nepríjemného zápachu. Rozpúšťadlo zeínu, raketové palivo, používa sa ako náter.

nitrometer – prístroj na stanovovanie dusíka uvoľňovaného pri reakcii.

nitromid – 3,5-dinitrobenzamid, $C_7H_5N_3O_5$, M_r 211,13; antibiotikum, kokcidiostatikum (zložka prípravku Tristat®, Unistat®, Unistat-3®).

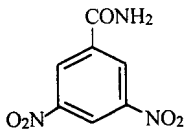

Nitromid

nitromiféncitrát – 1-[2-[4-[1-(4-metoxyfenyl)-2-nitro-2-fenyletenyl]fenoxy]etyl]pyrolidén 2-hydroxy-1,2,3-propántrikarboxylát (1.1), $C_{27}H_{28}N_2O_4.C_6H_8O_7$; antiestrogén.

1-**nitronaftalén** – α-nitronaftalén; nitronaftalín, $C_{10}H_7NO_2$, M_r 173,16; používa sa v α-forme na maskovanie fluorescencie minerálnych olejov a i. Jej pary majú pľuzgierotvorný účinok a vyvolávajú zákal rohovky; β-forma je vysoko toxická po požití.

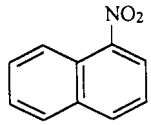

1-nitronaftalén

nitronaftalín – nitronaftalén.

2-**nitropropán** – $C_3H_7NO_2$, M_r 89,09; zápalná žltá kvapalina prípravovaná reakciou propánu s kys. dušičnou pod tlakom; používa sa ako rozpúšťadlo, v raketovej technike a aditívum benzínu; je to karcinogén.

5'-nitro-2'-propoxyacetanilid – *N*-(5-nitro-2-propoxyfenyl)-acetamid, $C_{11}H_{14}N_2O_4$, M_r 238,24; antipyretikum, analgetikum (Falimint®).

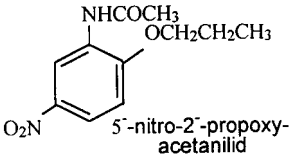

nitroproteín – nitrovaný proteín pripravený pridaním kys. dusičnej k séru.

nitroprusid – syn. nitroferikyanid, anión $[Fe(CN_5)NO]_2^-$.

Sodná soľ – pentakis(kyano-C)nitrozylferát(2–) dvojsodný, $C_5FeN_6Na_2O$, $Na_2[Fe(CN)_5NO]$, M_r 261,91; rýchlo pôsobiace vazodilatans, antihypertenzívum. Stimuluje guanylátcyklázu, na rozdiel od nitrátot pôsobí viac na arterioly, nemá výrazný účinok na vencovité tepny. Používa sa v th. hypertenznej krízy a na vyvolanie regulovanej hypotenzie počas chir. výkonov a ako vazodilatačná th. ťažkého srdcového zlyhania; podáva sa v i. v. infúzii. Navyhnutné je monitorovanie TK. Používa sa aj ako činidlo a testovací rozt. (Niprus®).

Nitroprusidová skúška – **1.** skúška na dôkaz cysteínu (→*Mörnerov test*); **2.** skúška na dôkaz acetónu (→*Legalova skúška 1*); **3.** skúška na dôkaz indolu (→*Legalova skúška 2*); **4.** skúška na dôkaz kreatinínu (→*Weylov test* 1); 5. skúška na dôkaz kys. acetoctovej a acetónu (→*Nobelov test*)(→*testy*).

nitrosacharóza – nitrovaná sacharóza; výbušná látka s vazodilatačným účinkom podobným účinku nitroglycerínu.

nitroskanát – syn. kantrodifén; 1-izotiokyanáto-4-(4-nitrofenoxy)benzén, $C_{13}H_8N_2O_3S$, M_r 272,27; anthelmintikum (CGA-23654®, GS 23654®, Lopatol®).

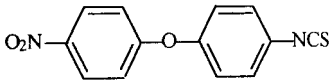

Nitroskanát

p-**nitrosulfatiazol** –*p*-nitro-*N*-2-tiazolylbenzénsulfónamid, $C_9H_7N_3O_4S_2$, M_r 285,30; sulfónamid (Nisulfazol®)

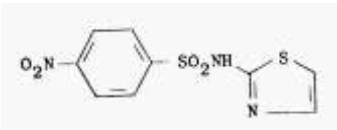

*p-**nitrosulfatiazol***

nitrovín – 2-[3-(5-nitro-3-furanyl)-1-[2-(5-nitro-2-furanyl)etenyl]-2-propenylidén]hydrazín-karboximidamid, $C_{14}H_{12}N_6O_6$, M_r 360,29; regulátor rastu, antibiotikum používané vo veter. med. (Panazon®, Payzone®).

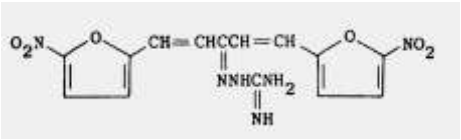

Nitrovín

nitroxolín – 5-nitro-8-chinolinol, $C_9H_6N_2O_3$, M_r 190,15; antibiotikum, antimykotikum (Enterocol®, Nibiol®, Noxibiol®, Uritrol®, Urocoli®).

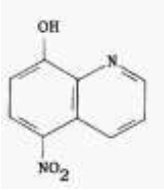

Nitroxolín

nitroxyl – nitryl.

nitroxynil – 4-hydroxy-3-jód-5-nitrobenzonitril, $C_7H_3IN_2O_3$, M_r 290,03; anthelmintikum, fasciolicídum (Dovenix®; *N*-etylglukamín $C_{15}H_{22}IN_3O_4$, nitroxynileglumín – Trodax®).

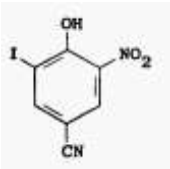

Nitroxynil

nitrozačný stres – angl. *nitrosative burst*, stav s aktiváciou reaktívnych zlúč. dusíka, kt. vznikajú z oxidu dusnatého a môžu vyvolať nitrozyláciu iných molekúl. Por. oxidačný stres, peroxynitrit.

nitrozamíny – amíny substiuované skupinou –NO väčšinou na dusíkovom atóme (R–NH–NO, RN_2–NO); vznikajú niekedy priamo rerakciou amínu a kys. dusitej z dusitanov v kyslej žalúdkovej šťave; niekt. sú mutagíénne a kancerogénne.

nitrózo- – predpona označujúca prítomnosť skupiny –NO.

nitrózobaktérie – *Nitrosobacterium*, baktéria, kt. oxiduje amoniak na dusitany.

N-**nitrozodietylamín** – syn. dietylnitrozamín; *N*-etyl-*N*-nitrózometánamín, DEN, DENA, NDEA, $C_2H_6N_2O$, M_r 74,08.; žltý kvapalný nitrozamín. Vzniká interakciou dusitanu s dietylamínom a účinkom baktérií redukujúcich dusičnany. V stopách sa nachádza v tabakovom dyme a rozličných potravinách. Používal sa ako palivo, lubrikant, antioxidant a stabilizátor. Je to karcinogén.

N-**nitrózodifenylamín** – syn. difenylnitrozamín; 4-nitrózo-*N*-fenylbenzénamín, $C1_2H_{10}N_2O$, $C_6H_5NHC_6H_4NO$, M_r 198,22; bicyklický nitrozamín, používa sa ako akcelerátor pri vulkanizácii gumy; je karcinogénny.

N-**nitrozodimetylamín** – syn. dimetylnitrozamín; *N*-metyl-*N*-nitrózometánamín, DMN, DMNA, $C_2H_6N_2O$, M_r 74,08.; žltý kvapalný nitrozamín. Predtým sa používal ako raketové palivo, antioxidant, lubrikant, tužidlo kopolymérov. Je to karcinogén a niekedy sa vyskytuje ako kontaminant rybacích jedál. V stopách sa nachádza v tabakovom dyme. Vzniká interak-ciou dusitanu s dietylamínom a účinkom baktérií redukujúcich dusičnany.

nitrózoindol – zlúč., kt. dáva červené sfarbenie po pridaní kys. sírovej a dusitanu draselného k indolu.

nitrózomočovina – nitrózourea, rôzne chem. príbuzné protinádorové liečivá. Patrí sem karmustín (BCNU), lomustín (CCNU) a semustín (MeCCNU), ako aj streptozocín, antibiotikum obsahujúce metylnitrózomočovinovú jednotku. BCNU, CCNU a MeCCNU sú dobre rozp. v tukoch, prechádzajú hematoencefalickú bariéry. Používa sa v th. mozgových nádorov. Vyvoláva alkyláciu, karbamoyláciu a inhibíciu reparácie DNA. Nevykazujú skríženú rezistenciu s inými alkylačnými látkami a sú vysoko účinné proti pokojovým (G0) bunkám. K nežiaducim účinkom patrí dávkovo-závislý útlm kostnej drene. Streptozocín sa líši od týchto látok tým, že nevykazuje skríženú rezistenciu, netlmí kostnú dreň a nevyvoláva karbamoyláciu.

nitrózomorofolín – 4-nitrózomorfolín, $C_4H_8N_2O_2$, M_r 116,11; sú to žlté kryštáliky; je karcinogénny.

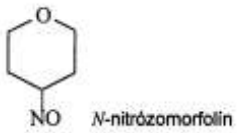

N-nitrózomorfolín

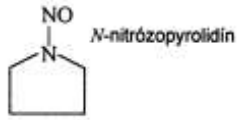

N-nitrózopyrolidín

***N*-nitrózopyrolidín** – 1-nitrózopyrolidín, NPYR, NOPYR, $C_6H_8N_2O$, M_r 100,11; cyklický nitrozamín vyskytujúci sa v potravinách a tabakovom dyme; je karcinogénny.

nitrózozlúčeniny – organické látky, kt. majú v molekule skupinu –N=O viazanú na uhlík al. dusík; sú nestále a ľahko prešmykujú na oxímy. K významným nitrozozlúčeninám patria nitrozamíny (nitrózometylmočovina, nitrózometyluretán a *N*-nitrózometyl-*N*-toluénesulfónamid).

nitrozyl – jednomocný radikál NO.

nitrozylfluorid – NOF, M_r 49,01; bezfarebný plýn, v dôsledku nečistôt modravý. Silne reaguje so sklom, s vodou reaguje za tvorby NO, HNO_3 a HF, koroduje kremeň. Používa sa ako oxidovadlo v raketových palivách,, fluoračné činidlo a i. Silne dráždi kožu, oči a sliznice.

nitrozylchlorid – NOCl, M_r 65,47; nevýbušný, veľmi korozívny, červenožltý plyn, pri –5,5 °C kvapalina, pri –61,5 °C tuhá látka. Rozkladá sa vodou, rozp. v kys. sírovej dymivej; silne dráždi oči, kožu a sliznice. Inhalácia môže vyvolať edém pľúc a krvácania.

nitryl – radikál NO_2.

nitrylfluorid – NO_2F, M_r 65,01; bezfarebný plyn, štipľavého zápachu, atakuje sliznice; toxickosť →*fluór.* S vodou reaguje za vzniku HNO_3 a HF. Silné oxidovadlo, fluoračné činidlo, úplne absorbuje ortuť. Spontánne zapaľuje As, B, Cr, Fe, Mn, Ni, P, S, Se, Th, Wo, silikón a uhlie. Premieňa etanol na etylnitrát, benzén na nitrobenzén. Používa sa ako raketové palivo.

nivalenol – 12,13-epoxy-3,4,7,15-tetrahydroxytrichotek-9-en-8-ón, $C_{15}H_{20}O_7$, M_r 312,33; trichotecénový mykotoxín izolovaný z huby *Fusarium nivale*. Je to silné hemoragické činidlo, vyvoláva tvorbu pľuzgierov, nekróz tkaniva, závraty, nauzeu, vracanie, hnačku, krvácania až exitus.

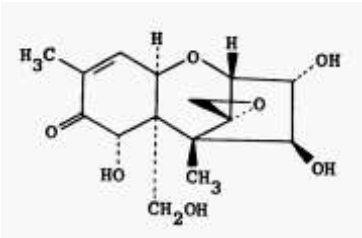

Nivalenol

nivalis, e, niveus, a, um – [l. *nix-nivis* sneh] niválny, snehový.

nivazol – 2,(4-fluorofenyl)-2′*H*-pregna-2,4-dien-20-yno-[3,2-c]pyrazol-17a-ol, $C_{28}H_{31}FN_2O$; glukokortikoid.

Nix® – permetrín.

nizatidín – *N*-[2-[[[2-[(dimetylamino)metyl]-4-tiazolyl]-metyl]tio]etyl]-*N*′-metyl-2-nitro-1,1-etendiamín, $C_{12}H_{21}N_5O_2S_2$, M_r 331,45; antagonista histamínových H_2-receptorov, antiulceró-zum (LY 139037®, ZE-101®, ZL-101®, Axid®, Calmaxid®, Cronizat®, Gastrax®, Naxidine®, Nizax®, Nizaxid®, Zanizal®).

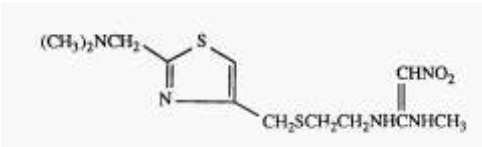

Nizatidín

nizín – $C_{143}H_{230}N_{42}O_{37}S_7$, M_r 3354,25; polypeptidové antibiotikum štruktúrne podobné subti-línu, produkuje ho *Streptococcus lactis*. Neobsahuje však tryptofán. Konzervans potravín, najmä syra, ovocia a zeleniny.

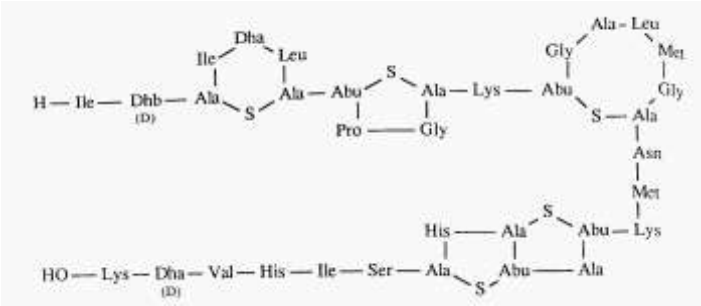

Nizín
Abu = kys. γ-aminomaslová
Dha = dehydroalanín
Dhb = dehydrobutyrín

nízkomolekulový fragment heparínu – fragmenty heparínu s antitrombotickým účinkom; patrí sem →*enoxaparín*, tedegliparín (Fraxiparin® inj.) a tedelparín (Fragmin®).

nizofenón – (2-chlórfenyl)[2-[2-[(dietylamino)metyl]-1*H*-imidazol-1-yl]-5-nitrofenyl]metanón, $C_{21}H_{21}ClN_4O_3$, M_r 412,88; imidazolový derivát, priaznivo pôsobiaci pri hypoxii al. ischémii mozgu; antixodidans, nootropikum (fumarát $C_{25}H_{25}ClN_4O_7$ – Y-9179®, midafenón – Ekonal®).

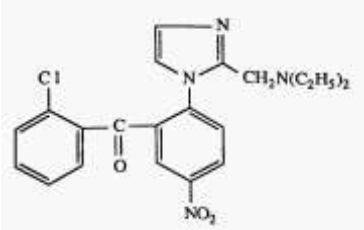

Nizofenón

nizoldipín – metyl 2-metylpropylester kys. 1,4-dihydro-2,6-dimetyl-4-(2-nitrofenyl)-3,5-pyridínkarboxylovej, $C_{20}H_{24}N_2O_6$, M_r 388,42; dihydropyridínový blokátor vápnikových kanálov, antihypertenzívum, antianginózum, pôsobí selektívne na cievne steny, biol. $t_{0,5}$ 8 – 11 h.

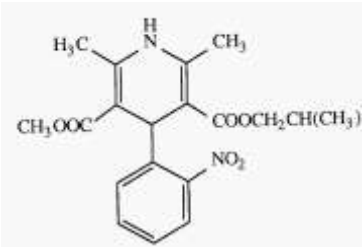

Nizoldipín

Indikácie – hypertenzia, th. angina pectors (len vazospastických foriem).

Kontraindikácie – hypotenzia, obštrukčná kardiomyopatia, tesná aortálna stenóza, gravidita, laktácia, šokový stav, podanie deťom (nedostatok skúseností), ťažšia hepatopatia.

Nežiaduce účinky – perimaleolárne edémy, bolesti hlavy, nauzea, vracanie, flaš.

Interakcie – zvyšuje účinok antihypertenzív (najmä β-blokátorov).

Dávkovanie – 5 – 20 mg 1 – 2-krát/d.

Prípravky – Bay k 5552®, Baymycard®, Syscor® tbl. obd. Bayer, Syscor mite® tbl. obd. Bayer.

Nizoral® – ketokonazol.

NJ, NK, NL, NM

njája – jeden z ortodoxných systémov staroindickej filozofie; →*indická medicína.*

NK – skr. angl. *natural killer* prirodzený zabíjač; →*lymfocyty.*

NLD – skr. l. *necrobiosis lipoidica diabeticorum* tuková nekróza diabetikov.

NLN – skr. angl. *National League for Nursing* Národná zdravotnícka liga.

NM – **1.** skr. angl. *Negro Male* černoch muž; **2.** skr. angl. *neuromuscular* nervovosvalový; **3.** skr. angl. n*eoplastic meningitis* nádorová meningitída.

nm – značka jednotky hmotnosti nanometer.

NMDA – skr. *N*-metyl-D-aspartát, $C_5H_9NO_4$, M_r 147,13; excitačná aminokyselina používaná na identifikáciu špecifickej podskupiny receptorov excitačných aminokyselín, tzv. NMDA-receptorov.

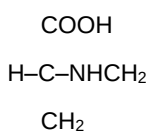

NMDA

NME – skr. angl. new molecular entity nová molekulová entita, látka.

NMF – skr. angl. natural moisturing factor prirodzený zvlhčujúci faktor.

NMN – skr. nikotínamidmononukleotid.

NMOR – skr. 4-nitrózomorfolín.

NMR – skr. angl. *nuclear magnetic resonance* jadrová magnetická rezonancia.

NMRI – skr. angl. *Naval Medical Research Insitute* výskumný ústav námorného zdravotníctva.

NMS – skr. angl. *neuroleptic malignant syndrome* malígny neuroleptický sy.

nn. – skr. l. nervi.

NND – skr. angl. *New and Nonofficial Drugs* nové a neoficiálne lieky. Predtým vydávaná ročenka Americkej lekárskej spoločnosti (American Medical Association, AMA), kt. obsahovala opis látok navrhovaných na užívanie v humánnej med. na prevenciu, dg. a th. chorôb, kt. zhodnotila Lieková rada (Council of Drugs of AMA).

NNN – skr. angl. *Nicolle-Novy-MacNeal* (*medium*) Nicollova-Novyho-MacNealova (pôda).

NNRTI – skr. angl. *non-nucleoside reverse transcriptase inhibitor* inhibítor nenukleozidovej reverznej transkriptázy.

NO

NO – oxid dusnatý; →*dusík.*

No – symbol chem. prvku →*nobélium.*

no. – skr. angl. numero číslo.

No-Spa® – spazmolytikum; drotaverín.

Noackov syndróm – [Noack, M, nem. pediater] syndrómy.

Noan® (Ravizza) – anxiolytikum; diazepín

Nobacter® (Chamtereau) – antiseptikum; →*triklokarbán.*

Nobecutan® – antiseptikum; →*tiram.*

Nobedon® – analgetikum, antipyretikum; →*acetaminofén.*

Nobedorm® – hypontikum, sedatívum; →*metachalón.*

nobelium – [podľa švéd. chemika Alfréda Bernharda Nobela, 1833 – 1896] element 102, chem. transuránový prvok značky No, A_r 253, Z = 102, valencia 2 a 3. Získal sa bombardovaním curia ^{244}Cu iónmi izotopu uhlíka ^{13}C urýchlenými na vysokú energiu r. 1958. Bádatelia v laboratóriách v Berkeley a Dubne pripravili 9 izotopov 251 – 259.

Nobelov test →*testy.*

Nobelova cena – [Nobel, Alfred Bernhard, 1833 – 1896, švéd. chemik] cena kt. sa udeľuje od 10. decembra 1901 v deň úmrtia A. B. Nobela. N. c. sa dáva z nadácie švéd. chemikov a priemyselníkov ročne za vynikajúce výsledky dosiahnuté v chémii, fyzike, med. al. fyziol., literatúre a v boji za svetový mier; od r. 1969 sa pridala cena za ekonomiku. Nositeľa za med. a fyziol. vyberá Karolinska Medikokirurgiska Institutet v Štokholme. Ako prvému sa Nobelova cena udelila r. 1901 za medicínu (za fyziológiu al. medicínu) E. von Behringovi za objav sérovej terapie duiftérie, za fyziku W. C. Röntgenovi a za chémiu J. vant't Hoffovi.

Nobfelon® (Toho Iyaku) – antiflogistikum; →*ibuprofén.*

Nobfen® (Toho Funai) – antiflogistikum; →*ibuprofén.*

Nobgen® (Kanebo) – antiflogistikum; →*ibuprofén.*

Nobitocin S® – oxitocikum; →*oxytocín.*

nobilita – [l. *nobilitas* vznešenosť, urodzenosť, šľachtickosť] šľachta, šľachtictvo, patricijo-via, zámožná spoločnosť.

nobilitácia – prijatie do šľachtického stavu; povýšenie na šľachtica.

nobilonym – kryptonym (krycie meno), keď autor použije namiesto vlastného mena zemian-sky predikát.

Nobleho poloha – [Noble, Charles Percy, 1863 – 1935, amer. gynekológ] stojaca poloha s predklonom opierajúc hornú časť tela vpredu o ramená; využíva sa pri vyšetrovaním obli-čiek.

N-Oblivon® – hypnotikum, sedatívum; →*meparfynolkarbamát.*

Nobrium® (Roche) – anxiolytikum; →*medazepam.*

noc. – skr. z l. nox noc, *nocte* v noci.

Nocardia – [Nocard, Edmond Isidore Etienne, 1850 – 1903, franc. zverolekár] rod baktérií čeľade *Nocardiaceae* radu *Actinomycetales*. Pozostáva z > 30 druhov, z kt. niekt. sú patogénne, zvyšné saprofytické formy. Sú to grampozit. anaeróby s rozvetvenými vláknami, z kt. fragmentáciou hýfových vetiev vznikajú paličky až koky usporiadané do reťazcov spór. Rastú na bežných pôdach (krvný agar, Sabouraudova pôda), lepšie však po pridaní inhibičných antibiotiík. Kolónie možno pozorovať po 2 týžd, svoje charakteristiky dosahujú až po 4 týžd.

Druhy N. sa vyskytujú ubikvitárne na celom svete v prostredí a dajú sa zistiť v pôde. Patogénne druhy sa vyskytujú ubikvitárne a do organizmus vstupujú občajne dýchacími cestami. Pretože nokardie nie sú súčasťou našej normálnej flóry a je sú zriedkavým kontaminantom laboratórií, akýkoľvek izolát nokardie z tkaniva al. normálne sterilnej telovej tekutiny sa nemá podceňovať. Interpretácia pozit. nálezu v spúte je však problematická. Kolonizácia dýchacích ciest nokardiou sa opísala u pacientov s tbc, asthma bronchiale, bronchitídou, aspergilózou a rakovinou dýchacích ciest. Sú zodpovedné za sporadické nákazy po inhalácii spôr so sek. lokalizáciou v CNS a podkožnom tkanive. Dôkazy o prenose náklazy z človeka na človeka chýbajú. Nokardie sa nachádzajú v prachových časticiach; uzavretie a dezinfekcia transplan-tačných jednotiek formaldehydom zabraňuje šíreniou infekcie. Pôvodný zdroj nákazy nepo-známe. Môžu ním byť chorí, zdrav. personál a nemocničné prostredie.

Typizácia N. sa zakladala na detekcii extracelulárnych antigénov, citlivosti na antibiotiká a biochem. profile s fluorogénnym substrátom. Novšien sa nokardie typizujú pomocou metód molekulovej biol. (analýza plazmidových profilov). Ďalšie metódy typizácie zahrňujú analýzu polymorfizmu dĺžky reštrikčných fragmentov (PDRF) celkovej DNA, fragmentáciu rDNA. V epidemiol. štúdiách sa osvedčila metóda náhodnej amplifikovanej polymorfnej DNA (RAPD).

Nocardia asteroides – acidorezistentný vláknitý druh nokardií, kt. vyvoláva u ľudí s excarbovanou tbc infekciou pľúc, môžu zapríčiniť aktinomykotický mycetóm. Zahrňuje 3 – 6 heterogénnych podskupín; patrí sem *N. asteroides* sensu stricto, *N. farcinica* a *N. nova*.

Nocardia brasiliensis – syn. *Actinomyces brasiliensis*, acidorezistentný vláknitý patogénny druh nokardií, kt. utvára žlté al. hnedé mycéliá s rozvetvenými vláknami; vyskytuje sa najmä v trópoch. Nachádza sa v pôde a u ľudí vyvoláva nokardiózu a aktinomykotický mycetóm

Nocardia caviae – *N. otitidis-caviarum*.

Nocardia coeliaca – druhom produkujúci nokardín.

Nocardia farcinica – syn. *Streptorothrix farcini*, acidorezistentný vláknitý poddruh *N. aste-roides*. Je pôvodcomnokardiózy a aktinomykotického myocetómu.

Nocardia lutea – čiastočne acidorezistentný druh izolovaný pri aktinomykóze zio slznej žľazy.

Nocardia maduae – *Actinomadura madurae*.

Nocardia nova – poddruh *N. asteroides*.

Nocardia otitidis caviarum – *N. caviae*, rozšírený patogénnyu druh nokardií, kt. vyvoláva nokardiózu a aktinomikotický mycetóm so sekrétciou hnusu obsahujúceho belavé granulky.

Nocardiaceae – čeľaď baktérií radu *Actinomycetales*, do kt. patrí rod *Actinomadura, Nocardia* a *Nocardiopsis*.

nocardiosis, is, f. – [*Nocardia* + -osis stav] →*nokardióza.*

Nocertone® tbl. obd. (Labaz; Sanofi Winthrop) – Oxetoroni fumaras 60 m,v v 1 tbl.; antimigrenózum; →*ocetorón.*

nócia – [l. *notus* známy] **1.** pojem, myšlienka; **2.** úradné zistenie, výčitka.

noci- – prvá časť zložených slov z l. *nocere* škodiť.

nocicepcia – [*nociceptio*] vnímanie →*bolesti.*

nociceptio, onis, f. – [*noci-* + l. *capere* chytať] →*nocicepcia.*

nociceptívny – [*nociceptivus*] schopný zachytiť a preniesť škodlivé (najmä bolestivé) podnety.

Nociceptívne vlákna – nervové vlákna vedúce bolesť Patria k nim prevažne slabo myelinizované vlákna Aδ prenášajúce vnemy ostré, dobre lokalizované bolesti väčšou rýchlosťou a vlákna C, kt. sú polymodálne, nemyelinizované, vedú pomalšie a prenášajú vnemy hlbokej bolesti, skôr difúzne , málo rozlíšiteľné.

nociceptivus, a, um – [*noci-* + l. *capere* chytať] →*nociceptívny.*

nociceptor, oris, m. – [*noci-* + l. *capere* chytať] receptor sprostredkujúci vnímanie bolesti. Voľné, málo diferencované nervové zakončenie, chemoreceptor reagujúci na zmeny pH, zmeny iónov (vápnik, draslík), príp. miestne látky (bradykinín, prostaglandíny, sérotonín, substancia P); →*bolesť.*

nocifensor, oris, m. – [*noci-* + l. *fendere* brániť] nocifenzor, chrániaci pred úrazom; týka sa systému nervov v koži a slizniciach, kt. tvoria bariéru pred poškodením.

nocionálny – [l. *notus* známy] pojmový.

Nockemannov syndróm – [Nockemann, Paul Ferdinand, *1929, nem. chirurg] →*syndrómy*

noct. – skr. l. *nocte* v moci, večer, na noc.

noct- – prvá časť zložených slov z l. *nox-noctis* noc.

Noctal® (Cassella-Riedel) – sedatívum, hypnotikum; →*propalylonal.*

noctambuminuria, ae, f. – [*noct-* + *albuminum* + l. *úron* moč + *-ia* stav] noktambuminúria, →*nyktalbuminúria.*

noctambulismus, i, m. – [*noct-* + l. *ambulare* chodiť] noktambulizmus, námesačnosť.

Noctamid® – sedatívum, hypnotikum; →*lormetazepam.*

Noctan® – sedatívum, hypnotikum; →*metyprylón.*

Noctazepam® (Brenner) – anxiolytikum; →*oxazepam.*

Noctec® – narkotikum, anestetikum, sedatívum; →*chloralhydrát.*

Noctesed® – antikonvulzívum, hypnotikum; →*nitrazepam.*

Noctilene® – hypnotikum, sedatívum; →*metachalón.*

noctiphobia, ae, f. – [*noct-* + g. *fobos* strach] noktifóbia, chorobný strach pred nocou.

Noctivane® – sedatívum, hypnotikum; →*hexobarbital.*

Noctivane Sodium® – sedatívum, hypnotikum; →*hexobarbital.*

noct. maneq. – skr. l. *nocte maneque* na noc a ráno.

Noctone® (Gea) – antagonista histamínových H_2-receptorov, antiulcerózum; →*ranitidín.*

Noctosom® – sedatívum, hypnotikum; →*flurazepam.*

Noctuidae – morovité. Čeľaď hmyzu z radu motýľov, podradu úzkokrídlych. Ide o stredne veľké, až veľké, zavalité, tmavé, chlpaté nočné motýle vretenovitého tvaru. Majú nitkovité, zväčša obrvené tykadlá, veľmi citlivý sluchový orgán prikrytý výrastkami, ,,ušnicami“, vyrastajúcimi z prvého brušného článku. Ich veľké holé húsenice sú obyčajne bylinožravé, zakukľujú sa v zemi. Medzi N. je veľa škodcov. Siatica oziminová (*Scotia segentum*) je sivohnedý motýľ, v rozpätí meria asi 4 cm. Päť cm dlhé hnedosivé húsenice s 3 čiarkovanými pásmi na tele obžierajú oziminy, cukrovú repu a zemiaky. Jej prirodzenými nepriateľmi sú jarabice, bažanty, piskory, ropuchy a netopiere. Veľkým škodcom na boroviciach je mora borovicová (*Panolis flammea*), kt. žltozelené, 5 cm dlhé húsenice obžierajú ihličie. Húsenice sa spúšťajú zo stromu na hodvábnom vlákne a v zemi sa zakuklia. Ich nepriateľmi sú lumky, lumčíky, kuklice, mravce a i.

nocturia, ae, f. – [*noct-* + g. *úron* moč] noktúria, časté močenie v noci; nyktúria.

nocturnalis, e – [l. *nox-noctis* noc] nočný.

Nocutal® nálevkové vrecká (Slovakofarma, Liečivé rastliny) – Herba visci albi, Herba melissae, Herba polygonii avieniaris, Cortex frangulae, Herba millefolii; čajovina, používa sa ako antihypertenzívum a mierne sedatívum.

nočný des – pavor nocturnus, porucha spánku (parasomnia) vyskytujúca sa obyčajne u detí, môže byť prejavom neurózy. Prejavuje sa náhlym prebudenínm s krikom a pocitom desu; môžu byť vegetatívne príznaky. Dieťa väčšinou po niekoľkých minútach usína bez toho, aby nadviazalo kontakt s okolím, ráno si nič nepamätá.

nočná mora – syn. cauchemar, incubus, succubus, prežitie desivého sna: pacient sa prebúdza s pocitom úzkosti, pričom si vybavuje obsah sna, kt. sa môže sa pri ďalších atakoch n. m. opakovať. N. m. sa spája s tachykardiou, potením a ďalšími miernymi vegetatívnymi prejavmi.

nočná paroxyzmálna hemoglobinúria →*hemoglobinúria.*

nočné kŕče – sy. nočných kŕčov lýtok, druh pomerne častej fyziol. parasomnie, niekedy sa dostavuje po predchádzajúcej väčšej fyzickej námahe, pv gravidite ap. Bolestivé kŕče majú za následok prebudenie, pričom rozcvičenie končatiny prináša úľavu. Kŕče v lýtkach m,ôžu vznikať pri niekt. celkových chorobách (neuropatia, diabetes mellitus, poruchy hydrominerálnej rovnováhy. Treba odlíšiť aj iné spánkové poruchy, napr. sy. nepokojných nôh; →*syndrómy.*

nočné pomočovanie →enuresis noctura.

nočné myoklónie →*restless leg syndrome.*

nodakenetín glukozid – syn. →*nodakenín.*

nodakenín – syn. nodakenetín glukozid; 2-[1-(□-D-glukopyranozyl)-1-metyletyl]-2,3-dihyd-ro-7*H*-furo[3,2-g]-[1]-benzopyran-7-ón, $C_{20}H_{24}O_9$, M_r 408,39; látka izolovaná z koreňa rastli-ny *Peucedanum decursivum* Maxim., *Umbelliferea*.

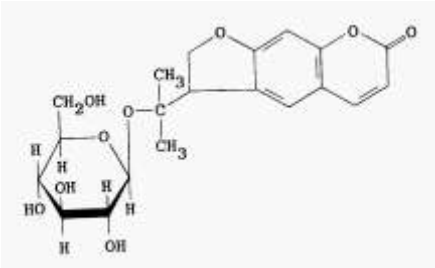

Nodakenín

nodalis, e – [l. *nodus* uzol] →*nodálny.*

nodálny – [l. *nodus* uzol] uzlový, uzlovitý, týkajúci sa uzla (obyčajne atrioventrikulárneho), kt. je súčasťou prevodového systému srdca. Nodálna extrasystola, rytmus, arytmia, kt. vznikajú v AV uzle.

Nodapton® – oftalmologické diagnostikum; →*glycerol.*

nodi haemorrhoidales – hemoroidy; →*nodus.*

nódium – [l. nodus uzol] steblové kolienko; uzol.

nodositas, atis, f. – [l. nodus uzol] nodozita, uzlovitosť.

Nodositas crinium – uzlovitosť, lámavosť vlasov.

Nodosiatas Haygarthi – zdurenie kĺbov pri arthritis deformans.

Nodosiatas juxtaarticularis – juxtaartikulárna uzlovitosť, jednotlivé al. mnohopočetné uzly v koži al. podkoží v blízkosti kĺbov, najmä na končatinách.

nodosus, a, um – [l. *nodus* uzol] nodózny, uzlovitý, bohatý na uzlíky, vyznačený tvorbou uzlov. Napr. n. struma (struma nodosa) – zväčšená štítna žľaza s hrboľatým, uzlovitým povrchom.

No-Doz® (Bristol) – stimulans CNS; →*kofeín.*

nodózna periarteritída – polyarteriitis nodosa.

nodózny erytém – erythema nodosum.

nodulárny – [l. *nodulus* uzlík, hrbček] uzlovitý.

Nodulárna skleróza –II. histol. typ Hodgkinovej choroby s obrazom miernej fibroprodukcie v postihnutých uzlinách.

Nodulárny melanóm – NM, melanóm, kt. od začiatku rastie vertikálne, obyčajne ako rýchlo rastúca papula.

Nodulárny paragranulóm – nodulárny Hodgkinov lymfóm s prevahou lymfocytov. Pokladá sa za formu s nižčou malignitou, vyskytuje sa častejšie u mladších osôb. Môže prechádzať do non-Hodginovho lymfómu.

nodulocystický – [*nodulocysticus*] charakerizovaný výskytom uzlov s cystami. Napr. acne nodulocystica.

noduloulcerózny – [*noduloulcerosus*] charakterizovaný zvredovatením uzlíka.

nodulus, i, m. – [l. uzol] uzlík, hrbček.

Noduli agregati processus vermiformis – folliculi lymphatici aggregati appendicis vermifor-mis.

Noduli Bohni – Bohnove uzlíky, drobné retenčné cysty hlienových žliaz na sliznici tvrdého podnebia.

Nodulus cantatorum – n. vocalis.

Noduslus cerebelli – syn. n. vermis, mozočkový uzlík, najventrálnejšia časť kaudálnej plochy vermis, spojená na každej strane s velum medullare caudale, kt. tvorí strednú časť lobus flocculonodularis.

Noduli cutanei – kožné uzlíky, histiocytóm.

Nodulus Gräffi – Gräffov uzlík, reumatický uzlík.

Noduli Heberdeni *→Heberdenove uzlíky.*

Nodulus lymphaticus – lymphonodus, skr. lnn., lymfatická uzlina.

Noduli lymphatici aggregati Peyeri – folliculi lymphatici aggregati.

Noduli lymphatici bronchiales – lymfatické uzliny uložené vo výstelke bronchov.

Noduli lymphatici conjunctivales – lymfatické uzliny v spojovke.

Noduli lymphatici gastrici – folliculi lymphatici gastrici.

Noduli lymphatici laryngei – folliculi lymphatici laryngei.

Nodulus lymphaticus parauterinus – Bayerova uzlina, lyfmfatická uzlina v lig. latum uteri asi 2 cm od hrany maternice a klenby pošy v mieste kríženia a. uterina a močovodu. Predsunutá lymfatická uzlina pre dolnú partiu maternice (môže byť postihnutá pri včasnom šírení karcinómu hrdla maternice).

Noduli lymphatici recti – folliculi lymphatici recti.

Noduli lymphatici solitarii intestini crassi – folliculi lymphatici solitarii intestini crassi.

Noduli lymphatici solitarii intestini tenuis – folliculi lymphatici solitarii intestini tenuis.

Noduli lymphatici tubarii tubae auditivae – syn. Gerlachove mandle, lymfatické folikuly uložené okolo konca hltana a v jeho vnútri pozdĺž mediálnej steny sluchovej trubice.

Noduli lymphatici vaginales – malé zhluky lymfatického tkaniva pod epitelom vystielajúcim pošvy.

Noduli lymphatici vesicales – zhluky lymfatického tkaniva vo výstelke močového mechúra.

Noduli miliaris tuberculosus – miliárny tuberkulózny uzlík.

Noduli mulgentium – hrbole dojičov vyvolané vírusom paravakcínie. Na človeka sa prenáša zo zvierat, pri kt. vírus vyvoláva tmavo červené papulomatózne prejavy na vemenách. Nákaza u človeka má profesionálny výskyt. Rejavuje sa červenofialovými hrboľmi niekedy s tvorbou vezikúl na rukách a predlaktí. Choroba je benígna, niekedy však zdlhavá; →*paravakcínia.*

Noduli Osleri – Oslerova uzlíky, bolestivé sčervenené zdureniny kože, najmä na dlaniach a stupajách, kt. vznikli z embólií do drobných kožných artérií pri chron. endokarditíde.

Noduli rheumatici – reumatické uzlíky, tuhé, nebolestivé hrbolčeky pod kožou pri reumatic-kej horúčke al. reumatoidnej artritíde.

Noduli thymici accessorii – roztrúsené ostrovčeky tkaniva dojčenskej žľazy.

Noduli valvularum semilunarium Aurantii – malé uzlíčky uprostred voľného okraja každej z 3 polmesiacovitých chlopní aorty.

Noduli vermis – n. cerebelli, časť mozočkového červa na spodnej strane mozočka, patrí k vývojovo starším štruktúram.

Nodulus vitalis – ,,uzlík života“, dýchacie centrum.

Nodulus vocalis – n. cantatorum, spevácky uzlík, uzlovité zdurenie hlasového väzu pri prílišnom a časom hlasovom vypätí. Ide obyčajne o následok dlhodobého prepínania hlasu. Je jednou z príčin →*dysfónie.*

nodus, i, m. – [l.] uzol.

Nodi accessorii – prídavné uzly, reťazec lymfatických uzlín z dolnej hlbokej krčnej skupiny, kt. sprevádzajú n. spinalis accessorius a prijímajú lymfu z okcipitálnych, postaurikulárnych a supraskapulárnych lymfatických uzlín, ako aj z vlasatej časti lebky, šije a pliec.

Nodus arcus v. azygos – nekonštantná lymfatická uzlina v oblúku v. azygos.

Nodus arthriticus – dnavý uzol, tofus.

Nodus atrioventricularis – predsieňokomorový uzol, AV uzol; súčasť →*prevodového systému srdca,* miesto prevodu vzruchu z predsiene na komory. Miesto s relat. pomalýám vedením vzruchu. Zásobujú ho tepny z pravej komory, inervujú ho vegetatívne nervy (parasympatikus vedenie spomaľuje, sympatikus zrýchľuje).

Nodus cysticus – pečeňová lymfatická uzlina uložená v ohybe krčka žlčníka na spojení ductus cysticus a spoločného žlčovodu.

Nodus fibularis – syn. n. peronealis, ihlicová uzlina, lymfatická uzlina uložená pozdĺž a. peronealis.

Nodus gelatinosus funiculi umbilicalis – nepravý pupočníkový uzol z nahromadenia pupkového rôsolu.

Nodus gutturis – ,,Adamovo jabĺčko“, ohryzok.

Nodi haemorrhoidales – [l. *nodus* uzol + g. *haima* krv + g. *rhoiá* tok] hemoroidy, varices, phlebectasiae haemorrhoidales, varixy, hemoroidová flebektázia, ,,zlatá žila“, uzlovité rozší-renia žilových spletí pod kožou v oblasti anusu a pod sliznicou hrdla ampuly rekta. V niekt. prípadoch ide o familiárnu predispozíciu, pp. vrodenú slabosť žilových stien. K vzni-ku hemoroidov prispieva pasívna al. aktívna hyperémia panvových orgánov (gravidita, vemostáza pri kardiálnej dekompenzácii, portálnej hypertenzii, obstipácia, násilná defekácia ap.). Rozoznávajú sa vonkajšie a vnútorné hemoroidy.

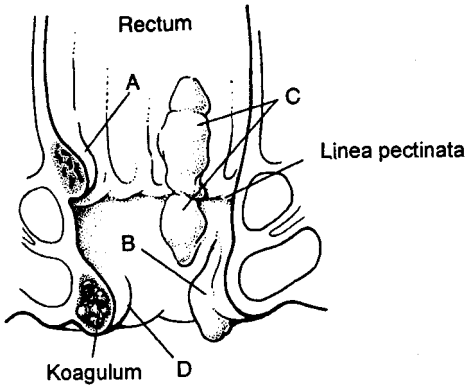

Obr. Nodi haemorrhoidales. **A** – vnútroné; **B** – vonkajšie; **C** – kombinované; **D** – trombotizované

Vonkajšie hemoroidy sú v povodí v. analis, sú dostupné aspexii ako uzly v okolí análneho otvoru. Zväčša nerobia ťažkosti a nekrvácajú, pri zápale a trombóze však zapríčiňujú nepríjemnú bolesť. Javia sa ako zdurené, livídne sfarbené uzly. Pri spontánnom hojení fibrotizujú, pričom vznikajú tuhé nebolestivé uzlíky, tzv. rektálne výrastky. Vnútorné hemoroidy sú uložené nad linea anorectalis a prejavujú sa pri komplikáciách. Bolesti sú vyvolané zápalom, trombózou, fisúrou, ulceráciou, abscesom al. poruchou cirkulácie v dôsledku strangulácie. Niekedy vyvolávajú pocit napätia, pálenia po defekácii al. plnosti v konečníku. Najčastejšou komplikácou je krvácanie zvyčajne po defekácii, ale aj mimo nej. Krv býva červená, nezraze-ná. Pri sprievodnej proktitíde serózny zápalový sekrét zvlhčuje a maceruje perianálnu kožu, pričom sa môžu tvoriť ekzémy. Pri veľkých rozmeroch môžu prechodne al. trvale prolabovať z anusu a neskôr zapríčiniť prolaps sliznice rekta.

Dg. – stanovuje sa aspexiou, indagáciou a endoskopiou. Vnútorné hemoroidy zvyčajne nemožno nahmatať prstom, ak nie sú stvrdnuté.

Dfdg. – vždy treba myslieť na možnosť karcinómu konečníka a vykonať endoskopické vyšet-renie ampuly na vylúčenie polypov a proktokolitídy.

Th. – zahrňuje diétu s vysokým obsahom vlákniny, sedacie kúpele po každej stolici, min. 2-krát/d v náleve dubovej kôry, harmančekovom al. repíkovom odvare, masti a supozitóriá obsahujúce analgetiká, anestetiká, emolienciá a adstringenčné látky, príp. hydrokortizón; →*antihemoroidáliá.* K invazívnym výkonom patrí sklerotizácia etoxysklerolom 4 %, polido-kanol, 5 % rozt. fenolu v oleji ap. v 2 – 3 sedeniach v 1 – 3 -týžd. intervaloch. V prípade neúspechu konzervatívnej th., často sa opakujúcich krvácaní, veľkých a prolabujúcich hemo-roidov a i. komplikácií prichádza do úvahy chir. th., gumové ligatúry na uzol a ich radikálne odstránenie.

Nodi lymphatici →*lymfatický systém.*

Nodus sinuatrialis – Keithov-Flackov sínusový uzol, SA uzol, súčasť →*prevodového systému.* Udáva základný rytmus srdca (sínusový rytmus). Vyznačuje sa spontánnou diastolickou depolarizáciou, ovplyvňujú ho vegetatívne nervy.

Nodus varicosus – varikózny uzol.

NOEL – skr. angl. *non observed effect level* dávka al. koncent-rácia zistená v experimente na zvierati, pri kt. sa už nezisťuje škodlivý účinok; vyjadruje sa vo forme stupňa bezpečnosti (10 al. 100) prípustnej expozície pre človeka, keď nie sú k dispozícii priame údaje.

noematachograph – [g. *noéma* myseľ + g. *tachys* rýchly + g. *grafein* písať] noematachograf, zariadenie na registráciu času potrebného na psychické operácie.

noematachometron i, n. – [g. *noéma* myseľ + g. *tachys* rýchly + g. *metron* miera, meradlo] zariadenie na meranie času potrebného na psychické činnosti.

noematický – [g. *noéma* myseľ] vzťahujúci sa na mentálne, psychické procesy.

noesis, is, f. – [g. *noésis* myseľ] noéza, intelektuálne operácie, kognitívne procesy.

noetika – [g. *noésis* myseľ] náuka o poznaní, gnozeológia.

Nofelan® pulv. (Polfa) – dietetikum pri →*fenylketonúrii.*

Nofemix® pulv. (Polfa) – dietetikum pri →*fenylketonúrii.*

noformicín – syn. noformycín; 5-amino-*N*-(3-amino-3-iminopropyl)-3,4-dihydro-2*H*-pyrol-2-karboxamid, $C_7H_{15}N_5O$, M_r 197,24; antibiotikum produkované baktériou *Nocardia formica*, kultúrou č. N.R.R.L. 2470.

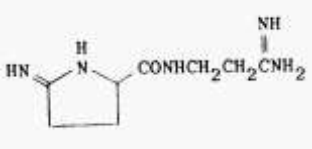

Noformicín

nogalmycín – metylester kys. [2*R*-(2□,3□,4□,5□,6□,11□,13□,14□)]-11-[(6-deoxy-3-C-metyl-2,3,4-tri-*O*-metyl-□-L-manopyranozyl)oxy]-4-(dimetylamino)-3,4,5,6,9,11,12,13,14,16-dekahydro-3,5,8,10,13-pentahydroxy-6,13-dimety-9,16-dioxo-2,6-epoxy-2*H*-naftacenol[1,2-b]-oxocín-14-karboxylovej, $C_{39}H_{49}NO_{16}$, M_r 787,83; antineoplastické antibiotikum produkované variantom *Streptomyces nogalater* var. *nogalater*.

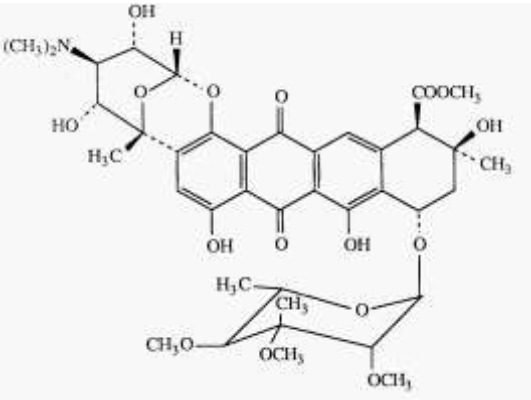

Nogalamycín

L-**nogalóza** – sacharidová zložka antibiotika →*nogalmycínu.*

Nogédal® (Théraplix) – antidepresívum; →*noxiptilín.*

Nogexan® (Farmex) – sedatívum, hypnotikum; →*karbubarb.*

Nogos® – inhibítor cholínesterázy, insekticídum; →*dichlórvos.*

Nogram® (Winthrop) – antibiotikum; →*kyselina nalidixová..*

Noguchiho činidlo – [Noguchi, Hideyo, 1876 – 1928, amer. patológ jap. pôvodu] →*činidlo.*

Noguchiho test – [Noguchi, Hideyo, 1876 – 1928, amer. patológ jap. pôvodu] →*testy.*

noha – l. pes.

nohatky – *Pantopoda*, trieda →*klepietkavcov.*

Noin® – antidepresívum, nootropikum; →*indeloxazín.*

nokardamín – 1,12, 23-trihydroxy-1,6,12,17,23,28-hexaazacyklotritriakontan-2,5,13,16,24, 27-hexón, $C_2H_{48}N_6O_9$, M_r 600,73; antibiotikum produkované kultúrou *Nocardia* spp., izolo-vané zo starých včelích plástov.

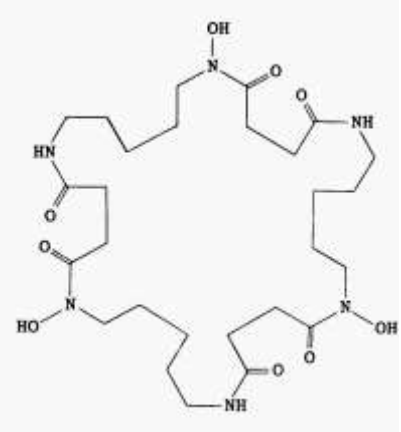

Nokardamín

nokardia →*Nocardia.*

nokardicíny – monocyklické □-laktámové antibiotiká inhibujúce biosyntézu baktériových stien. Identifikovali sa n. A, B, C, D, E, F a G.

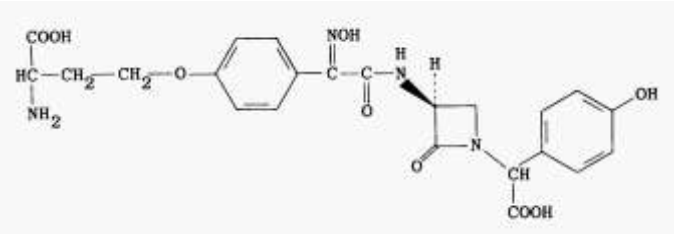

Nokardicín A $C_{23}H_{24}N4O_9$ – kys. *Z*-3[[[4-(3-amino-3-karboxypropoxy)fenyl]-(hydroxyimino)acetyl]-amino]-_-(4-hydroxyfenyl)-2-oxo-1-azetidínoctová.

Nokardicín B je E-izomér n. A.

nokardióza – [*nocardiosis*] choroba vyvolaná nokardiami. Ide o ťažkú infekčnú chorobu vyvolanou druhmi rodu *Nocardia*, najmä *N. asteroides*, kt. sa normálne nachádza v pôde. Vyskytuje sa na celom svete a môže postihovať všetky vekové skupiny, najmä však staršie osoby, oslabených a imunokompromitovaných jedincov (pacienti s neutropéniou, myeloproliferatívnymi a lymforetikulárnymi chorobami, th. imunosupresívami, kortikoterapiou, transplantáciou obličiek, menej srdca), ako aj pacientov s chron. chorobami, ako sú chron. granulomatózy, tbc, etylizmus. alveolárna proteinóza ap. Častejšia je u mužov ako u žien (3:1). Až v 50 % prípadov sa však sprievodná choroba nezistí. Pľúcna forma je častejšia u detí ako dospelých. N. je zriedkavá u pacientov s AIDS. Neprenáša sa kontaktom z človeka na človeka.

N. je choroba hnisavého charakteru so subaktú. al. chron. priebehom. Prim. postihuje pľúca a môže sa šíriť do mozgu a i. orgánov tela. Poškodenie tkaniva charakterizuje prítomnosť nekrózy s tvorbou abscesu a mierna fibróza. Hlavný obranný mechanizmus zabezpečujú polymorfonukleáry a makrofágy. V preparáte ofarbenom hematoxylínom-eozínom sa nokardie neznázornia, na ich vizualizáciu je vhodné farbenie metenamínom strieborným. Človek sa nakazí inhaláciou kontaminovaného prachu, príp. infekcia vstupuje do tela poranenou kožou.

Klin. obraz – inkubačný čas trvá pp. niekoľko týžd. Pľúcnu formu charakterizuje obraz subakút. pneumónie s tendenciou k remisiám a spontánnym exacerbáciám. U imunokompro

mitovaných môže mať akút. priebeh. Prítomná býva intermitentná horúčka s triaškou, nočné potenie, bolesti na hrudníku, celková slabosť, malátnosť, anorexia, strata hmotnosti, hepatosplenomegália, artralgie. Kašeľ sa podobá kašľu pri pneumónii al. tbc, s vykašľávaním hustého, niekedy krvavého spúta, progresívne sa vyvíja dýchavica. Rtg nález je variabilný, ide o uzly al. detšruktívne zmeny s kavitáciou Časté je postihnutie pleury, v 25 – 30 % prípadov s empyémom. Asi v 1/3 prípadov sa infekcia šíri z krvi do mozgu a vyvoláva vznik pľúcneho abscesu, kt. sa prejavuje bolesťami hlavy, zmätenosťou, dezorientáciou, závratmi, nauzeou, kŕčmi a ataxiou. Po ruptúre mozgového abscesu môže vzniknúť meningitída. Asi 1/3 pacientov má abscesy aj v koži al. v podkoží. Môžu byť prítomné aj lézie iných orgánov, ako sú obličky, pečeň al. kosti (napr. rebier).

Asi v 50 % prípadov sa pľúcna n. komplikuje diseminácíou na vzdialené miesta vo forme abscesov so subakút. al. chron. priebehom, najčastejšie do CNS al. podkožia, možná je však diseminácia prakticky do všetkých orgánov. Dg. významná je najmä triáda pľúcnej afekcie, subkutánnych a mozgových abscesov. Subkutánne abscesy môžu byť solitárne al. mnohopočetné. Ide o flegmonózne lézie s fluktuáciou a len malými zápalovými príznakmi.

Najčastejšia je hematogénna diseminácia do CNS, kt. charakterizuje vznik solitárneho al. mnohopočetných abscesov mozgu, obyčajne multilokulárnych. Priama inokulácia nákazy do mozgu pri úraze je výnimočná.

Asi 1 – 3 týžd. po kontaminácii rany sa môže vyvinúť subkutánna neflukuujúca celulitída, kt. sa môže rozšíriť do hlbších oblastí. Lymfokutánnu formu charakterizuje hnisavá lézia v mies-te inokulácie sledovaná vznikom satelitných lézií pozdĺž lymfatických ciev, kt. sa podobajú kožnej sporotrichóze. Mycetóm sa obyčajne začína miestnou induráciou a neskorším šírením v povrchových a hlbších vrstvách a vznikom fistúl s vylučovaním hnisu obsahujúceho žltavé zrnká. Kontaminácia rany *Nocardia asteroides* môže na poranenom oku vyvolať subkutánnu keratitídu.

Dg. – býva ťažká. Spočíva na anamnéze, rtg vyšetrení, mikroskopickom vyšetrení zafarbené-ho rozteru špeciálnou metódou (rýchla dg. spočíva vo vyšetrení spúta al. hnisu zafarbeného Gramovým farbivom a modifikovanou Ziehlovou-Neelsenovou metódou – odfarbenie 1 % H_2SO_4 namiesto kyslým alkoholom). Nokardie sa znázornia ako jemné, vláknité, rozvetvené grampozit. baktérie. Konečná dg. sa potvrdzuje kultiváciou spúta, pleurálneho výpotku a i. materiálov; sérol. testy sa nepoužívajú. Ich izolácia sa uľahčuje spracovaním mnohopočet-ných vzoriek odobratých z rôznych podozrivých miest. Niekedy sa však zo spúta izolujú nokardie bez toho, aby šlo o pľúcnu n. Pri pľúcnej n. je vhodná aspirácia vzorky zíkaná pomocou bronchoalveolárnej laváže al. transtracheálna aspirácie; treba zabrániť vzniku celulitídy v mieste punkcie. Niekedy je potrebná biopsia pľúc. Pri zistení pľúcnej n. treba vyšetriť všetky možné miesta rozsevu n. a pátrať po možnom abscese mozgu (CT al. MRI). Až v 40 % prípadov sa dg. stanoví až pri pitve.

Th. – zahrňuje pokoj na posteli, vysoké dávky antibiotík. Podáva sa sulfadiazín (4 – 8 g/d, v 4 dávkach) al. kotrimoxazol (trimetoprím, 5 – 20 mg/kg/d a sulfametoxazol, 25 až 100 mg/kg/d, v 4 dávkach, napr. Septrin‹), príp. minociklín, chloramfenikol, cykloserín aminoglykozidy a cefalosporíny III. generácie. Osobitne citlivá sú nokardie na imipenem. U pacientov refrak-térnych voči týmto liekom sa podáva ampicilín, erytromycín al. kombinácie antibiotík. Th abscesu môže vyžadovať drenáž a excíziu nekrotického tkaniva. Dôležitá je aj symptomatická th. N. vykazuje tendenciu k recidívam, preto je žiaduca dlhodobá th. (pri pľúcnej forme bez postihnutia CNS 6 – 12 mes., u imunokompromitovaných a pri postihnutí CNS 1 r. a pacient sa sleduje ešte 6 mes. po ukončení th.; pri miestnej infekcii trvá kombinovaná chir. a antibiotická th. pri celulitíde 2 týžd., pri mycetóme 6 až 12 mes.) Mortalita ~ 50 %; pri postihnutí mozgu > 80 %.

noktambulický – [*noctambulicus*] námesačný.

noktambulizmus – [*noctambulismus*] námesačníctvo.

noktovízia – **1.** videnie v noci, nočné videnie; **2.** sústava používajúca na snímanie obrazu infračervené žiarenie, kt. umožňuje videnie vo tme; **3.** zviditeľnenie predmetu za tmy osvetlením infračerveným svetlom.

noktúria →*nyktúria.*

Noleptan® – antitusikum, stimulans dýchania; →*fominobén.*

Nolicin® – chinolónové chemoterapeutikum; →*norfloxacín.*

nolíniumbromid – 2-[(3,4-dfichlórfenyl)amino]chinoliziniumbromid, $C_{15}H_{11}BrCl_2N_2$; inhibítor sekrécie HCl, antiulcerózum.

Nolipax® – antihyperlipoproteinemikum; →*fenofibrát.*

Noltam® (Lederle) – antiestrogén; →*tamoxifén.*

Noludar® (Roche) – sedatívum, hypnotikum; →*metyprylón.*

Nolvadex® – antiestrogén, cytostatikum; →*tamoxiféncitrát.*

Nolvasan® (Fort Dodge) – dezinficiens; →*chlórhexidín.*

noma, ae, f. – [g. *nomé* paša] nóma, cancer aquaticus.

1. Vlhká sneť tváre (*cancrum oris*) je jednostranný nekrotický rozpad mäkkých častí tváre pri celkovej upadnutosti. Postihuje najmä podvyživené a i. oslabené deti. Lézia sa začína ako malá vezikula al. vriedik na ďasnách, kt. rýchlo nekrotizuje, zväčšuje sa a vyvoláva rozsiahle deštrukcie lícnej a labiálnej sliznice a tkaniva tváre so znetvorením, príp. exitom. Vyvolávajú ich rôzne baktérie vrátane fuziformných bacilov, *Treponema vincentii* a *Bacteroides melaninogenicus.*

2. Stav charakterizovaný prítomnosťou gangrenóznych erózií podobných gangréne tváre, ale postihujúcich genitálie (erozívna balanitída, erozívna vulvitída).

3. Najťažší zhubný zápal ústnej dutiny, sprevádzaný páchnucim rozkladom sliznice, kt. postihuje najmä vychudnuté mladé psy.

nomáda – rod divých cudzopasných včiel zvyčajne pestrofarebných.

nomadizmus – kočovnícky, sťahovavý spôsob života jednotlivých etnických skupín v ste-piach, púštiach ap., spojený s chovom dobytka.

nomag – druh nemagnetickej liatiny obsahujúcej uhlík, kremík a nikel.

nomen, inis, n. – [l.] meno. ***Nomen omen*** – výstižné pomenovanie, napr. obuvník – Schuster.

nomenklatúra – [l. *nomen* meno + l. *calo* volať] súbor názvov, názvoslovie, záväzný systém názvov pre určitý odbor. Pre medicínu má význam anatomická n. (Nomina Anatomica), n. baktérií a ďalších mikroorganizmov (taxonómia), patologická n. (SNOP) a na ich princípoch založená n. medicíny (SNOMED). N. organickej chémie (IUPAC). Por. terminológia, klasifikácia.

Nomersan® – antiseptikum; →*tiram.*

Nometine® – antiemetikum; →*pipamazín.*

-nómia – druhá časť zložených slov z g. nomos zákon s významom **1.** správa, riadenie (napr. autonómia, heteronómia); **2.** náuka o zákonitostiach (napr. astronómia, ekonómia ap.).

nomifenzín – 1,2,3,4-tetrahydro-2-metyl-4-fenyl-8-izochinolínamín, $C_{16}H_{18}N_2$, M_r 238,33; bicyklické antidepresívum (maleát, $C_{20}H_{22}N_2O_4$ – HOE 984®, Alival®, Hostalival®, Merital®, Neurolene®, Psicronizer®).

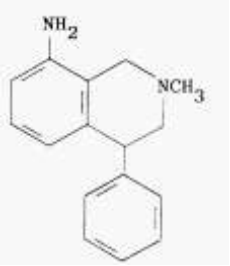

Nomifenzín

nomilín – g-latón kys. 1-(acetyloxy)-1,2-dihydroobakunovej, $C_{28}H_{34}O_9$, Mr 514,57; horký princíp z citrusovej šťavy a semien.

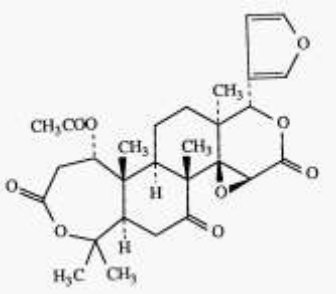

Nomilín

Nomina Anatomica – skr. NA, oficiálny, v med. záväzný systém anat. Názvoslovia, súhrn anat. nomenklatúry, Zahŕňa názvy útvarov (najmä orgánov) ľudského tela vrátane všetkých ich súčastí, ako aj pravidlá na utváranie týchto názvov, t. j. názvy smerov v tele ap. Základom sú tradičné názvy (mnohé ešte z antiky, väčšina zo 16. a 17. stor.). Z nich utvorený systém bol kodifikovaný v Bazileji r. 1895 (Bazilejská NA, BNA). NA sa periodicky (taz/5 r.) reviduje Medzinárodný výbor pre anat. Nomenklatúru. Ďalšie aktualizácie sa schvaľovali na anat. kongresoch. Výraznejšie zmeny nastali r. 1935 v Jene (Jenská NA – JNA). Piaty medzinárodný kongres anatómov sa konal r. 1950 v Oxforde, 6. kongres r. 1955 v Paríži, 7. kongres r. 1960 v New Yorku , 8. kongres r. 1965 vo Wiesbadene, 10. kongresom r. 1975 v Tokiu, 11. kongres r. 1980 v Mexico City, 12. kongres r. 1985 v Londýne. U

nás N. a. prvý vydal Július Alexander Ledényi-Ladziansky (Slovenské telovedné názvoslovie, 1935), jeho upravené a prepracované vydanie Horecký a spol. (1962) a A. Holomáňová (I. – III, 2002).

nominalizmus – **1.** filozof. smer, podľa kt. pojmy sú len menami (označením) jednotlivých vecí (op. realizmu); **2.** ekon. teória peňazí, podľa kt. peniaze nie sú tovarom, nemajú vnútornú hodnotu, ale len nominálnu hodnotu.

nominálny – menný, menovitý.

Nominálna hodnota – ekon. hodnota uvádzaná na cenných papieroch, poštových známkach ap.

Nominálna mzda – ekon. peňažitá mzda; určité množstvo peňazí, kt. dostáva pracovník za vykonanú prácu.

Nominálna škála – stupnica triedenia bez akéhokoľvek jasného poradia (napr. pohlavie, etnická skupina, región). Stupnica triedenia údajov, kt. má jasné poradie určené i jasným a stálym intervalom medzi nimi sa označuje ako ***intervalová škála*** (napr. hodnoty TK vyjadrené v kPa, hmotnosti v kg). Stupnica, kt. má vyjadrené určité poradie bez vyjadrenia veľkosti príslušného intervalu medzi nimi sa menuje ***ordinálna škála*** (napr. štádia zhubných nádorov v klasifikácii TNM).

Nominálna veta – gram. neslovesná, menná veta.

Nominálny prúd – elekt. prúd hodnota elekt. prúdu, pri kt. zariadenie môže trvalo pracovať; menovitý prúd.

nominatio, onis, f. – [l. *nominare* menovať] nominácia, menovanie.

nominonym – menný pseudonym (napr. Andrej Žarnov).

nomogenéza – [*nomogenesis*] vývojová teória vysvetľujúca vývoj ako teleologický proces, kt. je fixný a predeterminovaný, zákonitý, s vylúčením náhody.

nomografia – [nomographia] náuka o grafickom riešení matematických úloh pomocou nomogramov; náuka o zostrojovaní nomogramov.

nomogram – [g. *nomos* zákon + g. *gramma* záznam] grafické znázornenie vzťahov medzi premennými hodnotami; diagram umožňuje zistiť neznámu premennú, keď sú ostatné známe.

nomogramma, tis, n. – [g. *nomos* zákon + g. *grafein* písať] →*nomogram.*

nomokracia – [nomokratia] 1. vláda zákona; 2. zákonnosť.

nomológia – idealistická náuka o zákonoch javov.

nomotetický – zákonodarný; zakladajúci sa na zákone.

nomotopicus, a, um – [g. *nomos* zákon + g. *topos* miesto] →*nomotopný.*

nomotopný – [*nomotopicus*] nachádzajúci sa al. vznikajúci na správnom fyziol. mieste v tele, napr. automatický vzruch v sínusovom uzle.

nomotrón – jednoimpulzový dekatrón.

non – [l.] nie (zápor).

non-A-non-B-hepatitída – syn. →*hepatitída C.*

nona- – prvá časť zložených slov z l. nonus deviaty.

nonadekán – uhľovodík s nerozvetveným acyklickým reťazcom s 9 atómami uhlíka.

nonadherens, entis – [*non* + l. *adhaerere* súvisieť] nonadherentný, neadherujúci, nesúvisiaci, nelipnúci.

nonagesimus, a, um – [l.] deväťdesiaty.

nonakog alfa – rekombinantný koagulačný faktor IX na th. hemofílie B (Benefix®).

nonakontán – uhľovodík s nerozvetveným acyklickým reťazcom s 90 atómami uhlíka.

nonakozán – uhľovodík s nerozvetveným acyklickým reťazcom s 29 atómami uhlíka.

nonaktín – 2,5,11,14,20,23,29,32-oktametyl-4,13,22,31,37,38,39,40-oktaoxapentacyk-lo[32.2.1.17,10,116,19,125,28]-tetrakontan-3,12,21,30-tetrón, $C_{40}H_{64}O_{12}$, M_r 736,91; makrotetroli-dové antibiotikum produkované kultúrou rozličných druhov *Streptomyces.*

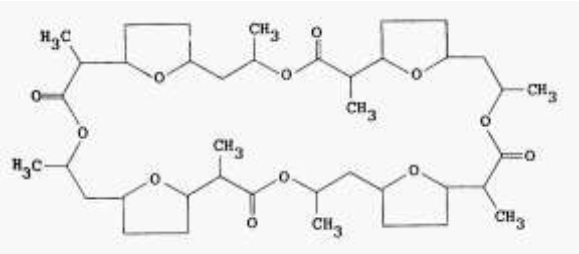

Nonaktín

nonalol – *n*-nonylakohol.

Nonalupine® – syn. □-izosparteín.

nonán – uhľovodík s nerozvetveným acyklickým reťazcom s 9 atómami uhlíka.

nonapeptid – peptid obsahujúci 9 aminokyselín (napr. ADH).

nonaperón – neuroleptikum; extrapyramídové účinky sa dostavujú až po dávkach >375 mg (Taomex®).

noncapsulatus, a, um – [*non* + l. *capsula* puzdro] neopuzdrený.

noncellularis, e – [*non-* + l. *cellula* komôrka, bunka] noncelulárny, nebunkový.

nonciliatus, a, um – [*non-* + l. *cilium* riasa, brva] bezriasový, bez riasiniek.

nondependentný – nezávislý. Napr. inzulín nondependentný diabetes mellitus.

nondisjunctio, onis, f. – [*non-* + l. *disjunctio* oddeľovanie] →*nondisjunkcia.*

nondisjunkcia – [*nondisjunctio*] gen. nerozchádzavosť, neoddelenie párových homologických chromozómov. V užšom zmysle sa označuje ako nonseparácia. Pri n. 2 homologické chromozómy, kt. normálne putujú k protiľahlým pólom jadrového vretienka, ostávajú spolu. Počas meiózy tak vznikajú zárodočné bunky s vyšším al. nižším počtom chromozómov; pri oplodnení vykazuje zygota mutáciu genómu (monozómia, resp. trizómia). Príčina n. nie je známa, dispozíciou môže byť vyšší vek.

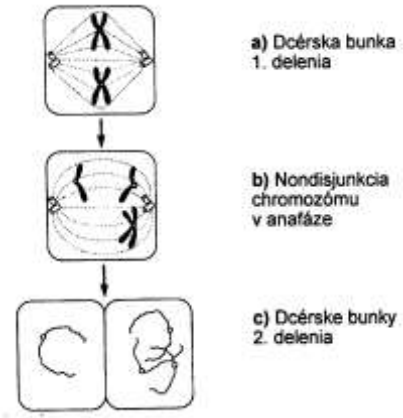

Obr. Nondisjunkcia. Schematické znázornenie jedného z 2 nehomologických chromozómov: a) normálna meióza horného chromozómu; b) nondisjunkcia dolného chromozómu; c) jedna dcérska bunka pri 2. delení ostáva diploidná vo vzťahu k tomuto chromozómu, v iných chromozóm chýba

2-nonenal – *trans*-2-nonénaldehyd, $C_9H_{16}O$, M_r 140,22; aromatikum, nachádza sa v pive, káve, uhorkách, melóne, palmovom oleji, zemiakoch, mrkve a i. Používa sa ako chuťové korigens.

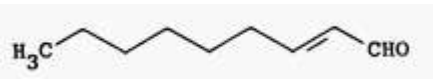

2-***nonenal***

nonfenestratus, a, um – [*non-* + l. *fenestra* okno, otvor] bez fenestrácii, bez otvorov.

Nonflamin® (Yoshitomi) – analgetikum, antipyretikum, antiflogistikum; →*tinoridín.*

nonglandularis, e – [*non-* + l. *glandula* žľaza] neglandulárny, bezžľazový.

nongranularis, e – [*non-* + l. *granulum* zrnko] negranulárny, neobsahujúci zrnká.

nongranulocytus, i, m. – [*non* + *granulocytus* granulocyt] agranulocyt, leukocyt bez zrniek v plazme.

non-Hodgkin lymphoma (tis, n.) – malígny →*lymfóm.*

nonigravida, ae, f. (femina) – [l. *nonus* deviaty + l. *gravida* ťarchavá] žena, kt. bola deväťkrát ťarchavá.

noninfectio, onis, f. – [*non-* + l. *inficere* nakaziť] noninfekcia, vyhýbanie sa styku s infekč-ným materiálom, hnisajúcimi ranami ap.

non-inzulíndependentný – nezávislý od inzulínu. Napr. transport glukózy dfo mozgových buniek (vstup väčšiny iných buniek je naopak závislý od inzulínu) al. n. i. d. diabetes mellitus 2. typu (NIDDM).

noniová zraková ostrosť – schopnosť rozlíšiť vzájomný posun 2 rovnobežných priamok; umožuje ju stretnutie sa obidvoch priamok na rozdielnych radoch čapíkov na sietnici. N. z. o. je 3 – 10-krát lepšia ako minimum separabile.

nonipara, ae, f. (femina) – [l. *nonus* deviaty + l. *parere* rodiť] žena po deviatykrát rodiaca.

Nonipol NO® (Sankyo) – neiónový surfaktant, detergent, emulgátor; →*nonoxylenol.*

Nonisol® (Ciba-Geigy) – polyoxyetylénový ester karboxylových kys., emulgátor, zmáčadlo, detergent.

nónius – [podľa portugal. matematika P. Nonia] pomocná posuvná odčítacia pomôcka s dielikmi na niekt. meracích prístrojoch (napr. v posúvacom meradle, kt. umožňuje odčítanie zvyškov celých dielikov stupnice).

nonkonformnosť – nezhodný postoj, nezhoda, nesúlad; nekonformnosť (op. konformnosť).

non lege artis – postup, výkon, kt. nespĺňa jednu z charakteristík postupu lege artis a nie je teda v súlade s med. poznakami, nerešpektuje konkrétne okolnosti prípadu a realizuje ho odborne nepripravený zdrav. pracovník.

Nonneho test – [Nonne, Max, 1861 – 1939, hamburgský neurológ] →*testy.*

Nonneho-Appeltov-Schummov test – [Nonne, Max, 1861 – 1939, hamburgský neurológ; Apelt, Friedrich, 1877 – 1911, nem. lekár; Schumm, Otto, 1874 – 1958] →*testy.*

Nonneho-Froinov syndróm – [Nonne, Max, 1861 – 1939, hamburgský neurológ; Froin, Georges, 1874 – 1926, parížsky lekár] →*syndrómy.*

Nonneho-Marieho choroba – [Nonne, Max, 1861 – 1939, hamburgský neurológ; Marie, Pierre, 1853 až 1940, parížsky neurológ a internista] – Mariova ataxia;→*choroby.*

Nonneho-Milroyova-Meigeho choroba – [Nonne, Max, 1861 – 1939, hamburgský neurológ; Milroy, William Forsyth, 1855 – 1942, amer. internista pôsobiaci v Ohame (Nebraska); Meige, Henry, 1866 – 1940, parížsky lekár] →*choroby.*

Nonneho-Milroyov-Meigeho syndróm – hereditárny lymfedém, autozómovo dominantne dedičná hypoplázioa lymfatických ciev. V rámci tohto sy. sa rozlišuje ***Nonneho-Milroyov syndróm,*** pri kt. je v popredí najmä opuch dolných končatín a ***Meigeov syndróm***, kde sa k opuchu na dolných končatiných pridávajú zápalové zmeny, ako aj exsudácia do pleurálneho priestoru a môžu byť prítomné aj ďalšie abnormality; Milroyova choroba.

nonóda – elektrónka s 9 elektródami (katódou, 7 mriežkami a anódou); enióda, enneóda.

Nononectidae – chrbtoplavkovité. Čeľaď hmyzu z radu bzdôch. Malé až stredne veľké bzdochy s krátkym ciciakom a veľkými očami. Posledný pár nôh je veľmi dlhý, upravený na život vo vode. Plávajú na chrbte, podľa toho sú pomenované. N. sú dravce, živia sa vodným hmyzom a jeho larvami, žubrienkami a malými rybkami. Známych je ~ 150 druhov. U nás najbežnejšíia je chrbtoplavka žltkavá (*Notonecta glauca*), stredne veľká bzdocha s pretiahnutým sivohnedým až hnedožltým telom.

Non-Ovlon® dr. – steroidový perorálny antikoncepčný prípravok kombinácia 1 mg noretiste-rónu + 5 mg acetylestradiolu.

nonoxynol – nonylfenoxypolyetoxyetanol, skupina zlúč. všeobecného vzorca $C_{15}H_{24}O$-$(C_2H_4O)_n$, kt. sa označuje číslicami podľa približnej hodnoty *n*.

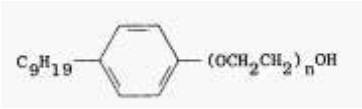

Nonoxynol

Nonoxynol 4 je $C_{15}H_{24}O$ $(C_2H_4O)_4$, al. $C_{23}H_{40}O_4$; ***nonoxynol 9*** je $C_{33}H_{60}O_{10}$; nonoxynol 15 je $C_{45}H_{84}O_{16}$; ***nonoxynol 30*** je $C_{75}H_{144}O_{31}$. ***Nonoxynol 4, 15*** a ***30*** sú neiónové surfaktanty, ***nonoxynol 9*** sa používa ako spermicídum aplikované lokálne, súčasť lubrikantov prezervatívov (Delfen®, Patentex®). ***Nonoxynol 10*** [NF], v kt. n varíruje od 6 po 16, sa používa ako farm. surfaktant.

nonóza – monosacharid s 9 atómov uhlíka v molekule.

nonplacentaris, e – [*non-* + l. *placenta* plodový koláč] nonplacentárny, aplacentárny, bez placenty.

Nonplesin® (Santen) – anticholínergikum, antiparkinsonikum; →*pridinol.*

non plus ultra – niet nič nad to; nič lepšie (o dačom výbornom, neprekonateľnom).

nonproliferácia – nerozlišovanie jadrových zbraní.

Non-REM – NREM; →spánok.

non rep. – skr. l. *non repetatur* nech sa neopakuje.

nonrespondér – osoba, u kt. pri aplikácii určitej látky nevznikne očakávaná reakcia (používa sa najmä vo farmnakológii).

nonrotatio, onis, f. – [*non-* + l. *rotare* krúžiť] – porucha mebryového vývoja, pri kt. nenastane normálna rotácia orgánov, obyčajne čreva; →*malrotácia.*

nonrotatus, a, um – [*non-* + l. *rotare* krúžiť] neobrátený, neotočený.

nonsekretor – [nonsecretor] jedinec s krvnou skupinou A al, B, v slinách a iných telových tekutinách kt. chýbajú substancie A al. B.

nonsens – [l.] nezmyselné, nepochopiteľné, nezmysel.

Nonsens-kodón **–** nezmyselný kodón, kodón, kt. nekóduje nijakú aminokyselinu, preto ho nerozpoznáva nijaká tRNA. Týtmo kodónom sa signalizuje ukončenie translácie daného polypeptidového reťazca, preto sa označuje aj ako terminačný kodón. Patria sem: UUA (ochre codon), UAG (amber codon) a UGA (opal codon). Kodón UGA sa môže aslternatívne prekladať ako kodón pre selénocysteín al. vystupovať ako terminačný kodón.

Nonsens-mutácia – substitučná bodová mutácia, pri kt. vznmiká z jednégho kodónu terminačný kodón. Takáto muática zapríčiní predčasné ukončenie translácie príslušnej bielkoviny, a tým stratu al. poškodenie jej funkcie; →*mutácia.*

non-STEMI – skr. angl. *non-ST segment elevated m,yocardial infarction* infarkt myokardu bez elevácie segmentu ST.

non-stres test – skr. NST, test vykonávaný v neskorých fázach gravidity na zistenie stavu plodu, niekedy v prípadoch predchádzajúcich komplikácií, ochorení matky al. pri prenášaní. Sleduje sa činnosť srdca plodu v súvislosti s jeho spopntánnymi pohybmi a aktivita maternice v nestimulovanej situácii (na rozdiel od stres testu, kde sa kontrakcie maternice vyvolávajú farmakologicky oxytocínom). Normálny výsledok je dostatočné zrýchlenie srdcovej aktivity plodu pri jeho pohybe. V prípade nereaktívneho výsledku (nedostatočné zrýchlenie al. plodu, kt. sa dlhší čas nepohne) sa obyčajne pristupuje k ďalšiemu vyšetrovaniu.

nonstriatus, a, um – [*non-* + l. *stria* pruh, pás] nepruhovaný, bez pásikov.

Nontusyl® nálevkové vrecká (Slovakofarma, Liečivé rastliny) – Herba thymi, Herba agrimoniae, Radix Altheae, Herba melissae, Flos tiliae; zmes drog; používa sa pri ochoreniach dýchacích ciest; tlmí kašeľ a uľahčuje vykašliavania.

nonus, a, um – [l.] deviaty.

nonvariantný – nepremenný, invariantný.

nonvascularis, e – [*non-* + l. *vascula* cieva] avaskulárny, bezcievny.

non verbalis, e – [*non-* + l. *verbum* slovo] neverbálny, nonverbálny, neviazaný na slovo.

n-**nonylacetát** – *n*-nonylester kys, octovej; nonanolacetát, $C_{11}H_{22}O_2$, M_r 186,29; kvapalina nerozp. vo vode, štipľavého zápachu, používa sa vo voňavkárstve.

n-**nonylalkohol** – 1-nonalol, $C_9H_{20}O$, $CH_3(CH_2)_7CH_2OH$, M_r 133,26; bezfarebná nachádza sa v pomarančovom oleji; používa sa na výrobu umelého citrónového oleja.

nonylfenol – zmes monoalkylových fenolov, najmä *p*-substituovaných, bledožltá kvapalina, Mr ~ 215; používa sa na prípravu lubrikačných olejov, živíc, plastov, povrchovo aktívnych látok.

no observed effect level →*NOEL.*

noogenetika – [g. *nús-noos* rozum + genetika] úmyslené, cieľavedomé ovplyvňovanie bio-sféry, t. j. flóry, a fauny s cieľom upraviť rovnováhu porušenú vplyvmi civilizácie a indust-rializácie.

Noonanovej syndróm – [Noonanová, Jacqeline Anne, *1928, amer. pediatrička pôsobiaca v Iowe] →*syndrómy.*

noopsyché – [g. *nús-noos* rozum + g. *psyché* duša] intelektuálna stránka psychiky; na rozdiel od jej emocionálnej a afektívnej stránky, tymopsyché.

Nootron® (Biosintetica) – nootropikum; →*piracetám.*

Nootrop® (UCB) – nootropikum; →*piracetám.*

nootropicum, a, um – [g. *nús-noos* rozum + g. *tropé* obrat] nootropikum.

nootropiká – [nootropica] psychofarmaká ovplyvňujúce kvalitu vedomia a myslenie zlepšením energetického metabolizmu neurónov. N. upravujú porušený metabolizmus kyslíka a glukózy v neuróne, pričom selektívne pôsobia na telencefalické štruktúry. Neovplyvňujú vegetatívny nervový systém. Niekt. z nich zvyšujú transport glukózy z krvi do mozgu, napr. meklofenoxatát (Cetrexin® inj., tbl., Lucidril®), zvyšujú utilizáciu kyslíka a glukózy, napr. →*pyritinol.* Ich th. účinky nastupujú až po dlhšom čase používania. Protektívny účinok na bunkovú membránu má →*piracetám* (4 – 8 g/d); zvyšuje v nej obrat fosfolipidov, počet muskarínových recepotorov na membránach neurónov, facilituje exocytózu acetylcholínu a uvoľňovanie dopamínu v posthypoxickej fáze, ako aj koncentráciu cAMP v likvore. Jeho účinnosť sa zvyšuje kombináciou s lecitínom a i. cholínomimetikmiami. Podobné účinky ako n. majú aj látky zvyšujúce prietok krvi mozgom, napr. DH-ergotoxín, kys. nikotínová a xan-tíny, ako aj digydropyridínové blokátory váýpnikových kanálov.

Lepšie prenikanie glukózy do mozgového tkaniva aj pri poruche hematoencefalickej bariéry a zlepšenie oxidačného metabolizmu v mozgovom tkanive sa pripisuje aj hydrolyzátom z mozgového tkaniva (Cerebrolysin®).

N. sú indikované pri akút. org. psychosyndróme, po úraze mozgu, cievnych mozgových príhod a akút. intoxikácií (delírium tremens, stavy zmätenosti po anticholínergikách; ich účinnosť pri chron. stavoch nie je dostatočne overená.

Prehľad nootropík

Aceglutamid	Exitón	Oxiraceám
Acetylkarnitín	Fipexid	Piracetám
Aniracetam	Idebenón	Propentofylín
Bifemelán	Indeloxazínhydrochlorid	Pyritinol
Cerebrolysin®	Meklofenoxát	Takrín

Nootropil® – nootropikum; →*piracetám.*

Nootropyl® (UCEPHA) – nootropikum; →*piracetám.*

nopál košenilový – *Nopalea cochinellifera*; →*opunciovité.*

Nopalcol® – emulzificiens, detergent, zmáčadlo; polyoxyetylénový ester karboxylových kys.

nopalín G – modrý eozín; →*eozín.*

NOPHN – skr. angl. *National Organization for Public Health Nursing* Národná organizácia pre verejnozdravotníckych pracovníkov.

Nopil Forte® tbl. (Mepha) – Sulfamethoxazolum 800 mg + Trimethoprimum 160 mg v 1 tbl.; →*kotrimoxazol.*

Nopil pro infant.® sir. (Mepha) – Sulfamethoxazolum 6 g + Trimethoprimum 800 mg + Aqua purificata ad 100 ml; →*kotrimoxazol.*

Nopoxamine® – lokálne anestetikum; →*myrtekaín.*

No-Press® – antihypertenzívum; →*mebutamát.*

Nopron® (Carrion) – sedatívum, hypnotikum; →*niaprazín.*

noprylsulfamid – dvojsodná soľ kys. 1-[[4-(aminosulfonyl)fenyl]-amino]-3-fenyl-1,3-propándisulfónovej, $C_{15}H_{16}N_2Na_2O_8S_3$, M_r 494,49; sulfónamid (RP 40®, Solucin®, Soluseptasi-ne®, Soluseptazine®, Solusetazine®, Sulphasolucin®, Sulphasolutin®).

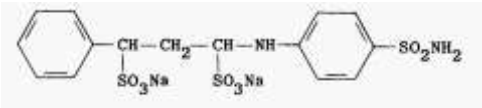

Noprylsulfónamid

Noptil® – sedatívum, hypnotikum; →*fenobarbital.*

NO-PYR® – antiflogistikum; →*nimesulid.*

nor – [podľa okolia Dachsteinu, kt. bolo súčasťou rímskej provincie Noricum] geol. stredný stupeň vrchného triasu v alpínskom vývoji; epocha triasu; norik.

nor- – **1.** chem. predpona označujúca zlúč. (napr. norleucín) s nerozvetveným reťazcom uhlíkových atómov, kt. je izomérna so zlúč s rozvetveným reťazcom; **2.** zlúč. (napr. noradrenalín), kt. reťazec al. kruh obsahuje o 1 metylénovú skupinu (CH_2) menej ako jej homológ (napr. adrenalín).

Noracin® – fluórované chinolónové antibiotikum; →*norfloxacín.*

Noracyclin® (Ciba) – progestagén; →*lynestrenol.*

noracymetadol – □-etyl-□-[(metylamino)-propyl]-□-fenylbenzénetanolacetát, $C_{22}H_{29}NO_2$, M_r 339,46; metabolit metadylacetátu (hydrochlorid $C_{22}H_{30}ClNO_2$ – NIH 7667®).

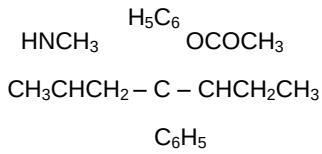

Noracymetadol

noradrenalín – syn. norepinefrín, levarterenol; 4-(2-amino-1-hydroxyetyl)-1,2-benzéndiol; □-(aminometyl)-3,4-dihydroxybenzylalkohol; 2-amino-1-(3,4-dihydroxyfenyl)etanol, $C_8H_{11}NO_3$, M_r 169,18; l-forma, □-sympatikomimetikum, demetylovaný prekurzor adrenalínu priro-dzene sa vyskytujúci →*katecholamín.*

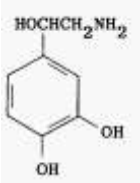

Noradrenalín

N. sa vyskytuje sa v tele zvierat i človeka; *l*-forma sa vyskytuje aj v rastlinách, napr. *Portulaca oleracea* L., Portulacaceae. Je to sympatikomimetický neurohormón uvoľňovaný z postgangliových adrenergických nervov a niekt. mozgových neurónov. Je hlavným neuro-transmiterom, kt. pôsobí na □- a □$_1$-adrenergické receptory. Je mediátorom väčšiny postgangliových sympatikových vláken (s výnimkou cholínergických vazodilatačných vláken a vláken k potným žľazám). Pôsobí aj na niekt. synapsiách v CNS; môže mať excitačný i inhibičný účinok. Po uvoľnení z nervových vláken sa jeho značná časť spätne vychytáva do nervových vláken a opäť využíva al. metabolizuje.

Jeho degradácia sa uskutočňuje metyláciou (pôsobením katechol-*O*-metyltransferázy) a de-amináciou a oxidáciou (pôsobením monoaminooxidázy, MAO). Jeho uskladňovanie v synap-tických vačkoch blokuje rezerpín, jeho uvoľňovanie bretýlium, reakciu s recepčnými mole-kulami adrenolytiká, jeho spätné vychytávanie kokaín a tricyklické antidepresíva a jeho meta-bolickú inaktiváciu inhibítory MAO. Porucha jeho metabolizmu sa uplatňuje v patogenéze endogénnej depresie.

Secernuje sa aj v dreni nadobličiek po stimulácii splanchnika a uskladňuje sa v chromafin-ných granulách. Uvoľňuje sa najmä na podnet hypotenzie al. stresu. N. je mohutná vazopre-sorická látka, *l*-forma vo forme bitartrátu sa používa ako sympatikomimetikum, vazopresori-kum pri šoku, vo forme bitartrátu pri akút. hypotenzii a ako adjunkt v th. zastavenia srdcovej činnosti.

Prípravky – l-forma hydrochlorid $C_8H_{12}ClNO_3$ – Arterenol®; hydrogenotartrát – Noradrenalin Léčiva® Léčiva; *l*-forma *d*-bitartrát $C_{12}H_{17}NO_9$ levarterenolbitartrát – Aktamin®, Binodrenal®.

Noradrenalin Léčiva® inj. – periférne analeptikum, α-adrenergické sympatikomimetikum; →*noradrenalín*.

noradrenergický – (účinok) týkajúci sa noradrenalínu.

Noralutin® – progestagén; →*noretindrón.*

noramidopyrín – syn. metamizol.

Noranat® – diuretikum, antidiabetikum; →*indapamid.*

Norantoin® – antikonvulzívum; 3-metyl-5-fenylhydantoín.

Noravid® – antitrombotikum, fibrinolytikum; →*defibrotid.*

Noraxin® – fluórované chinolónové antibiotikum; →*norfloxacín.*

Norbillne® – antispazmodikum choleretikum; →*prozapín.*

Norbiogest® – hormónový antikoncepčný prostriedok, kombinácia noretisterónacetátu a mestranolu.

norboletón – 3-etyl-17-hydroxy-18,19-dinorpregn-4-en-3-ón, $C_{21}H_{32}O_2$, M_r 316,47; anabolikum (Wy-3475®, Genabol®).

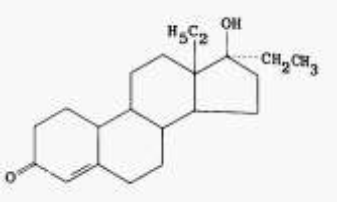

Norboletón

Norboral® – perorálne antidiabetikum; →*karbotamid.*

norbormid – 3□,4,7,7□-tetrahydro-5-(hydroxyfenyl-2-pyridinylmetyl)-8-(fenyl-2-pyridinylmetylén)-4,7-metano-1*H*-izoindol-1,3(2*H*)-dión, $C_{33}H_{25}N_3O_5$, M_r 511,55; rodenticídum (McN 1025®, Raticate®, Shoxin®).

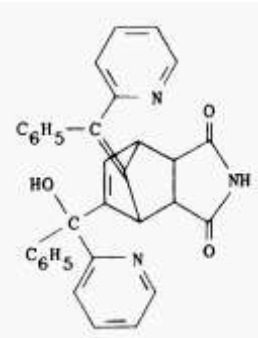

Norbormid

Norcamphane® – centrálne stimulans; →*fenkamfamín.*

Norcolut® (Köbányai) – progestagén; →*noretindrón.*

Norcuron® inj. sicc. (Gedeon Richter; Organon) – myorelaxans; →*vekuróniumbromid.*

Norcycline® – antibiotikum; →*sancyklín.*

Nordaz® (Bouchara) – anxiolytikum; →*nordazepam.*

nordazepam – syn. nordiazepam, dezmetyldiazepam; 7-chlór-1,3-dihydro-5-fenyl-2*H*-1,4-benzodiazepin-2-ón, $C_{15}H_{11}ClN_2O$, M_r 270,72; anxiolytikum (A-101®, Ro 5-2180®, Calmday®, Madar®, Nordaz®, Praxadium®, Stilny®).

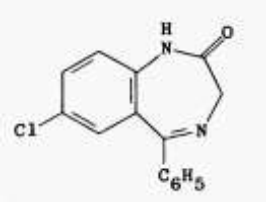

Nordazepam

nordefrínhydrochlorid – syn. homoarterenolhydrochlorid; izoadrenalínhydrochlorid; 4-(2-amino-1-hydroxypropyl)-1,2-benzéndiolhydrochlorid, $C_9H_{14}ClNO_3$, M_r 219,67; vazokonstringens (Cobefrin Hydrochloride®, Corbasil®, Lirotil®; *l*-izomér korbadrín – Levonordefrín®).

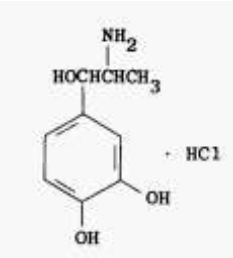

Nordefrínhydrochlorid

Norden® – adrenergikum; →*oktopamín.*

Nordette® – kombinovaný monofázický perorálny antikoncepčný prostriedok, obsahuje 35 mg etinylestradiol a 0,15 mg levonorgestrel.

Nordialex® (Pharmacodex) – antidiabetikum; →*gliklazid.*

nordiazepam – syn. →*nordazepam.*

nordický – týkajúci sa severoeurópskych národov; severský, škandinávsky.

Nordicort® – glukokortikoid; hydrokortizónsukcinát.

Nordimum 1, 2,5, 5 al**. 10 g**® inj. sicc. – imunopreparát, homológny imunoglobulín G.

Nordinov index – ukazovateľ kalciúrie pri osteoporóze vo vzťahu ku koncentrácii kreatinínu v moči Vyšetruje sa niekedy pri dg. kostných chorôb (resorpcia kostí). Paratyrín zvyšuje resorpciu vápnika v tubuloch, čím znižuje kalciúriu; pri hyperparatyreóze býva hyperkalciúria.

Nordiocto 250, 500 al. **1000 IU**® inj. sicc. – antikoagulačný faktor VIII v lyofilizovanej forme; hemostatikum.

Norditropin Penset® inj. sicc. (Nordisk) – Somatotropinum biosyntheticum 12 al. 24 IU lyofilizovanej substancie; →*somatotropín.*

Nordox® (Norton) – antibiotikum; →*doxycyklín.*

Nor-Durandron® – anabolikum; →*nandrolón.*

norea – syn. norurón; *N,N*-dimetyl-*N'*-(oktahydro-4,7-metano-1*H*-inden-5-yl)močovina, $C_{13}H_{22}N_2O$, M_r 222,32; herbicídum (Hercules 7531®, Herban®).

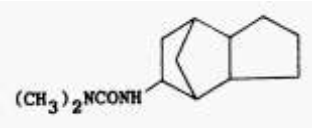

Norea

Norephedrane® – stimulans CNS, anorektikum; →*amfetamín.*

norefedrín – DL-erytro-2-amino-1-fenylpropanol; sympatikomimetikum, vazokonstringens.

norepinefrín →*noradrenalín.*

noretandrolón – 17-hydroxy-19-norpregn-4-en-3-ón, 17α-etyl-19-nortestosterón, $C_{20}H_{30}O_2$, M_r 302,44; syntetický androgén s anabolickým účinkom rovnakým ako testosterón, ale s menším androgénnym účinkom (Nilevar®, Solevar®).

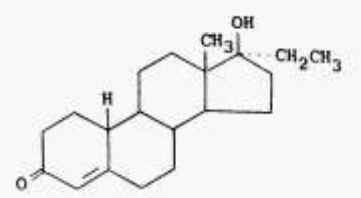

Noretandrón

Norethisteron Slovakofarma® tbl. (Slovakofarma) – Noerthisteroni acetas 5 mg v 1 tbl.; gestagén; →*noretisterón.*

noretindrón – anhydrohydroxynorpregesterón; ,,minipill"; noretisterón; noretyndrón; 19-noretisterón; norpregneninolón; (17α)-17-hydroxy-19-nopregn-4-en-20-yn-3-ón, $C_{20}H_{26}O_2$, M_r 298,41; syntetický gestagén s anabolickým estrogénovým a androgénnym účinkom. Používa sa v th. amenorei, abnormálneho krvácania z maternice následkom hormónových porúch a endometriózy; podáva sa p. o. Používa sa sám al. v kombinácii s estrogénmi ako perorálny antikoncepčný prostriedok. Octan e. má tie isté účinky a aplikácie ako báza. Enantát sa aplikuje inj. Pokladá sa za karcinogén.

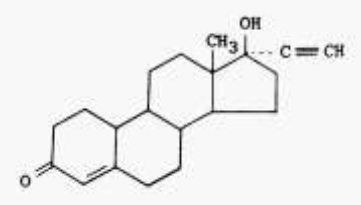

Noretindrón

Prípravky – Conceplan®, Conludag®, Micronor®, Micronett®, Micronovum®, Milligynon®, Mini-Pe®, Noraluten®, Norcolut®, Noriday®, Norluten®, Norluton®, Nor-QD®, Ostro-Primolut®, Primolut N®, Utovlan®; zmes s etinylestradiolom – Binovum®, Brevicon®, Brevinor®, Modicon®, Neocon 1/35®, Norimin®, Norinyl 1 + 35®, Norquentiel®, Ortho Novum 1/35®, Ortho-Novum 7/7/7®, Ovcon®,

Ovysmen®, Synphase®, Tri-Norinyl®, Trinovum®; zmes s mestranolom – Norinyl-1®, Ortho-Novin 1/50®, Ortho-Novum 1/50®; octan $C_{22}H_{28}O_3$ – Aygestin®, Norlutate®, Norlutin-A®, Primolut-Nor®; emnantát $C_{27}H_{38}O_3$ – Noristerat®.

19-**noretisterón** – noretindrón.

noretynodrel – 17-hydroxy-19-norpregn-5(10)-en-20-yn-3-ón, $C_{20}H_{26}O_2$, M_r 298,41; progestagén. N. je odvodený od 19-nortestosterónu, rýchlo sa metabolizuje na noretisterón; používa sa v kombinácii s estrogénmi ako perorálny antikoncepčný prostriedok v th. endometriózy, hypermenorei a porúch cyklu (withdrawal bleeding) (Enidrel®; zmes s mestrano-lom Conovid E®, Elan®, Enavid®, Enovid®).

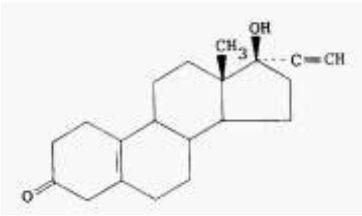

Noretynodrel

Norfemac® (Nordic) – antiflogistikum, analgetikum, antipyretikum; →*bufexamak.*

Norfen® (Morishita) – adrenergikum; →*oktopamín.*

norfenefrín – α-(aminometyl)-3-hydroxybenzénmetanol, $C_{18}H_{11}NO_2$, M_r 153,18; adrenergikum, α-sympatikomimetikum. N. zvyšuje periférny odpor vo veľkom obehu. N. sa vychytáva v nervových zakončeniach a po ich podráždení sa uvoľňuje, čím podporuje činnosť sympatika. Na CNS nepôsobí, preto nevyvoláva poruchy spánku. Po podaní p. o. sa úplne a rýchlo vstrebáva, ale podlieha výraznému prvému prechodu pečeňou. Biol. dostupnosť je v dôsledku intenzívneho metabolizmu v pečeni ~ 20 %. Pri rozt. sa max. koncentrácia dosahuje už za 30 – 60 min. Biol. $t_{0,5}$ je ~ 4 h. Vylučuje sa prevažne močom po premene na polárne metabolity.

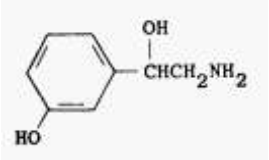

Norfenefrín

Indikácie – symptomatické hypotenzie rôznej etiológie vrátane rekonvalescencie po infekčných chorobách a dlhodobej imobilizácii, ortostatické hypotenzie a hypotenzie sprevádzajúce iné choroby (diabetická neuropatia, perniciózna anémia a i.).

Kontraindikácie – hypertenzia, tyreotoxikóza, feochromocytóm, glaukóm úzkeho uhla, poruchy vyprázdňovania močového mechúra s močovým rezíduom.

Nežiaduce účinky – u citlivých osôb al. pri predávkovaní bolesti hlavy, búchanie srdca, hypertenzia.

Interakcie – tricyklické antidepresíva a inhibítory MAO zvyšujú sympatikotonický účinok n. Fenotiazíny tento účinok oslabujú. Atropín blokuje reflexnú bradykardiu a môže tak vyvolať nadmerný vzostup TK.

Dávkovanie – 45 mg max 3-krát/d p. o.

Prípravky – *dl*-forma hydrochlorid $C_8H_{12}ClNO_2$ – Coritat®, Depot-Novadral®, Energona®, Esbuphon®, Molycor-R®, Novadral®, Stagural®, Tonolift®, Vingsal®, Zondel®.

norfenylefrín →*nerfenefrín.*

Norfin® – antagonista narkotík; →*nalorfín.*

Norflex® inj. a tbl. (Riker) – Orphenadrini citras 30 mg v 1 ml inj. rozt., resp. 100 mg v 1 tbl.; centrálne myorelaxans a mierne parasympatikolytikum; →*orfenadríncitrát.*

norfloxacín – kys. 1-etyl-6-fluór-1,4-dihydro-4-oxo-7-(1-piperazinyl)-3-chinolíkarboxylová, $C_{16}H_{18}FN_3O_3$, M_r 319,34; fluórované chinolónové antibiotikum. Jeho účinok je podobný účinku kys. nalidixovej. Blokuje syntézu baktériovej DNA špecifickou inhibíciou DNA-gyrázy. Pôsobí proti *Neisseria gonorrhoeae*, rezistentnej voči penicilínu. Je účinný najmä na gramnegat. črevné paličky

vrátane kmeňov rezistentných voči iných antibiotikám (*E. coli*, *Klebsiella* sp., *Enterobacter* sp., *Citrobacter* sp., *Proteus* sp., *Morganella* sp., *Providencia* sp., *Serratia marcescens*, *Salmonella* sp., *Shigella* sp., *Campylobacter* sp., *Yersinia* sp.), ďalej na *Pseudomonas aeruginosa* a i. pseudomonády, *Aeromonas* sp., *Vibrio* sp., *Ureaplasma urealyticum*, menej na niekt. grampozit. koky (*Staphylococcus aureus*, *Staphylococcus saprophyticus* a i. stafylokoky, streptokoky zo skupiny B a i. streptokoky).

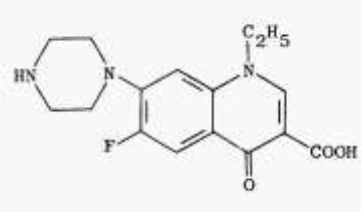

Norfloxacín

Po podaní p. o. sa vstrebáva z GIT ~ 30 – 40 %, max. koncentrácie v plazme sa dostavuje 1 h po podaní. Vstrebávanie znižuje súčasný príjem potravy. Biol. $t_{0,5}$ je 3 – 4 h, väzba na plazmatické bielkoviny je 10 – 15 %. U pacientov s klírensom kreatinínu < 30 ml/min nie je vstrebávanie zmenené, biol. $t_{0,5}$ je však predĺžený na 6,5 h. N. sa vylučuje žlčou a močom. Stolicou sa vylučuje 30 % dávky, zvyšok sa metabolizuje. V moči pretrváva koncentrácia 30 mg/ml min. 12 h. Rozpustnosť n. ovplyvňuje pH moču, najnižšia je pri pH 7,2, pri nižšom a vyššom pH stúpa. N. preniká do parenchýmu obličiek, prostaty, ženských i mužských reprodukčných orgánov a žlče.

Indikácie – akút., najmä komplikované a chron. recidivujúce močové infekcie vyvolané najmä multirezistentnými gramnegat., baktériami vrátane *Pseudomonas aeruginosa* (cystitída, pyelitída, cystopyelitída, pyelonefritída, uretritída, prostatitída, epididymitída, nekomplikovaná kvapavka). Th. možno začať empiricky po odbere vzoriek infekčného materiálu na mikrobiol. vyšetrenie.

Kontraindikácie – hypersenzitivita na chinolónové prípravky, insuficiencia pečene; gravidita a laktácia; podanie deťom.

Nežiaduce účinky – poruchy funkcie GIT (nauzea, nechuť do jedenia, hnačka), poruchy CNS (bolesti hlavy, únava, ospalosť, závraty). Kožné vyrážky a ďalšie alergické reakcie; fotosenzitivita. Trombocytopénia, leukopénia, neutropénia. N. ovplyvňuje schopnosť riadiť motorové vozidlo. Porušuje normálne osídlenie čreva a umožňuje premnoženie klostrídií. Toxín produkovaný *Clostridium difficile* je jednou zo zákl. príčin kolitídy vyvolanej antibiotikami. Mierne prípady sa dajú upraviť prerušením th., pri ťažších prípadoch je nevyhnutná intenzívna th.

Interakcie – n. znižuje eliminácia súčasne podávaných látok: teofylínu, warfarínu, kofeínu a nesteroidových antiflogistík (fenbufén). Vykazuje antagonizmus s nitrofurantoínom.

Dávkovanie – nekomplikovaná uroinfekcia: 400 mg p. o. každých 12 h počas 3 – 7 d. Komplikované uroinfekcie: 400 mg každých 12 h počas 10 – 21 d. Dmd je 1600 mg. Th. prostatitídy a epididymitídy trvá 4 – 6 týžd. Nekomplikovaná kvapavka: 800 mg jednorazovo. Pri renálnej insuficiencii s klírensom kreatinínu < 30 ml/mmin 400 mg raz/d. Nevyhnutný je dostatočný prívod tekutín.

Prípravky – MK-366®, Baccidal®, Barazan®, Esclebin®, Floxacin®, Fulgram®, Gonorcin®, Lexinor®, Nolicin®, Noracin®, Noraxin®, Noroxin®, Noroxine®, Norxacin®, Sebercim®, Uroxacin®, Zoroxin®.

norflurazón – 4-chlór-5-(metylamino)-2-[3-(trifluórmetyl)-fenyl]-3(2*H*)-pyridazinón, $C_{12}H_9ClF_3N_3O$, M_r 303,67; herbicídum (SAN 9789®, Evital®, Solicam®, Zorial®).

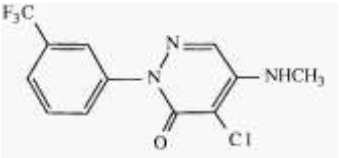

Norflurazón

norfytán – syn. →*pristán.*

Norga Imuna® inj. (Imuna Slovakia) – Immunoglobulinum humanum normale 16 %; imunopreparát; →*imunoglobulín.*

Norga i. m. Sevac® inj. – imunopreparát; 16 % →*imunoglobulín.*

Norgamen® – choleretikum; →*timonacik.*

Norgan® – narkotické analgetikum, antitusikum; →*hydrokodón.*

Norgesic® (Kettelhack) – orfenadréncitrát.

norgesterón – syn. norvinodrel; vinylestrenolón; (17□)-17-hydroxy-19-norpregna-5(10),20-dien-3-ón, $C_{20}H_{28}O_2$, M_r 300,44; progestagén (zmes s etinylestradiolom – Vestalin®).

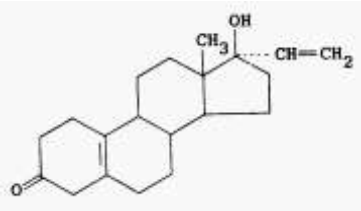

Norgesterón

norgestimát – syn. dexnorgestrelacetím; (17□)-17-(acetyloxy)-13-etyl-18,19-dinorpregn-4-en-20-yn-3-ón 3 oxím, $C_{23}H_{31}NO_3$, M_r 369,50; progestín v kombinácii s estrogénom perorál-ny antikoncepčný prostriedok (D-138®, ORF-1011®; kombinácia s etinylestradiolom – Ci-lest®, Lutrapulse®, Ortrel®, TriCiĺest®).

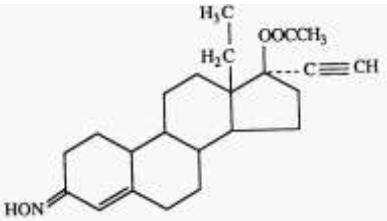

Norgestimát

norgestomet – 17-(acetyloxy)-11β-metyl-19-norpregn-4-en-3,20-dión, $C_{23}H_{32}O_4$, progestín.

Norgeston® (Schering) – progestagén; →*norgestrel.*

norgestrel –13-etyl-17-hydroxy-18,19-dinorpregn-4-en-20-yn-3-ón, $C_{21}H_{28}O_2$, M_r 312,44; progestín, v kombinácii s estrogénmi p. o. antikoncepčný prostriedok (Neogest®, Ovrette®; kombinácia s etinylestradiolom – Lo/ Ovral®, Ovral®, Stediril®).

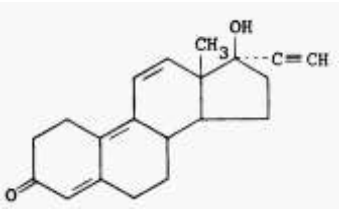

Norgestrel

(–)-forma – levonorgestrel, D-norgestrel, dexnorgestrel (Microlut®, Microval®, Norgeston®; kombinácia s etinylestradiolom.– Levlen®, Nordette®, Tetragynon®, Tri-Levlen®, Trinordiol®, Triphasyl®).

norgestrienón – 17-hydroxy-19-norpregna-4,9,11-trien-20-yn-3-ón, $C_{20}H_{22}O_2$, M_r 294,38; progestagén (Ogyline®).

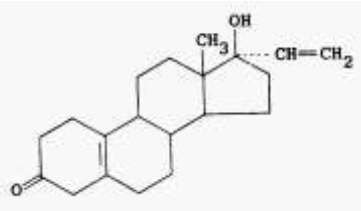

Norgestrienón

Norgine® – kys. algínová.

Norglycin® (Upjohn) – antidiabetikum; →*tolazamid.*

norhyoscyamín – syn. pseudohyoscyamín; solandrín; 8-azabicyklo-[3.2.1]okt-3-yletser kys. [3(*S*)-endo]-α-(hydroxymetyl)benzénoctovej, $C_{16}H_{21}NO_3$, M_r 275,34; alkaloid z rastlín čeľade *Solanaceae* s vlastnosťami podobnými hyoscyamínu.

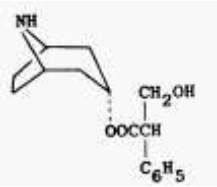

Norhyoscyamín

Norcholesterol (^{131}I)® inj. (Mallincrodt Medical) – Iodomethylcholesterolum (^{131}I) 8–30 MBq +

Iodomethylnorcholesterolum 2–5 mg + Ethanolum absolutum 80 mg + Polysorbatum 80 11 mg + Aqua pro inj. ad 1 ml; rádionuklidové diagnostikum. Používa sa na vyšetrenie kôry nadobličiek, dfdg. medzi metastázami („studená oblasť“) a nemalígnym zväčšením pri karcinómoch a na detekciu zvyškov tkaniva po adrenalektómii al. ektopického endokrinného tkaniva.

Noriday® (Syntex) – progestagén; →*aretindrón.*

Noridyl® – diuretikum; →*triamteren.*

Norinyl 1/35® (Syntex) – kombinovaný monofázický perorálny antikoncepčný prostriedok, obsahuje 35 mg etinylestradiolu a 1 mg noretyndrónu.

Norinyl 1/50® (Syntex) – kombinovaný monofázický perorálny antikoncepčný prostriedok, obsahuje 50 mg mestranolu a 1 mg noretyndrónu.

Norisodrine® (Abbott) – izoproterenol.

Noristerat® (Schering AG) – progestagén; →*noretindrón.*

Norit® (Norit N.V.) – amorfný uhlík, aktivované uhlie.

norit – **1.** hlbinná vyvrelá hornina zložená z plagioklasu a kosoštvorcových pyroxénov; **2.** druh aktívneho uhlia s veľkou adsorpčnou schopnosťou na odfarbovanie cukrových štiav ap.

Noritren® (Lundbeck) – antidepresívum; →*nortriptylín.*

norizalpinín – syn. →*galangín.*

Norkel® – vazodilatans; →*kelín.*

norkodeín – syn. *N*-dezmetylkodeín; 7,8-didehydro-4,5-epoxy-3-metoxymorfinan-6-ol, $C_{17}H_{19}NO_3$, Mr 285,33; pripravil ho z acetylkodeínu von Braun (1914).

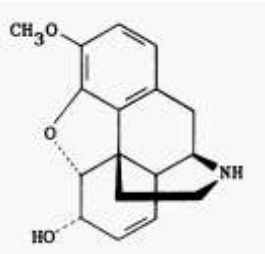

Norkodeín

Norkuron® – periférne myorelaxans; vekurónium.

norlaudanozolín – syn. tetrahydropapaverolín.

Norlestrin 1 a **2,5**® (Parke, Davis) – kombinovaný monofázický antikoncepčný prostriedok, obsahuje 50 mg etinylestradiolu a 1, resp. 2, 5 mg noretyndrónacetátu.

norleucín – kys. 2-aminohexánová; kys. αaminokaprónová; glykoleucín; kaprín, $C_6H_{13}NO_2$, $CH_3(CH_2)_3CH(NH_2)COOH$, M_r 131,17; neeseciálna aminokyselina, extrahovaná z leucínovej frakcie rozložených proteínov nervového tkaniva. Jej derivátom je 6-diazo-5-oxonorleucín, atibiotikum s cystostatickým účinkom.

norlevorfanol – morfínan-3-ol; (–)-3-hydroxymorfínan, $C_{16}H_{21}NO$, M_r 243,34; narkotické analgetikum; môže vzniknúť závislosť od neho (NIH-7539®).

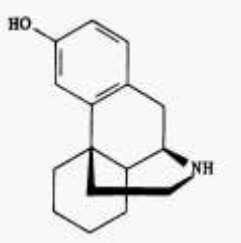

Norlevorfanol

norlobelanín – syn. izolobelanín; 2,2'-(2,6-piperidíndiyl)-bis[1- fenyletanón], $C_{21}H_{23}NO_2$, M_r 321,42; látka izolovaná z lobelky nafúknutej (*Lobelia inflata* L., *Lobeliaceae*).

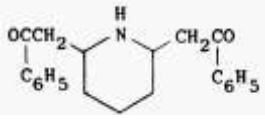

Norlobelanín

Norlongandron® – anabolikum; →*nandrolón.*

norlupan – zlúč. s bicyklickou chinolizidínovou molekulou, základ chinolizidínových alkaloidov (lupinín, L-sparteín).

Norlutate® (Parke, Davis) – progestagén; →*noretindrón.*

Norluten® (Parke. Davis) – progestagén; →*noretindrón.*

Norlutin® (Parke, Davis) – progestagén; →*noretindrón.*

Norlutin-A® (Parke, Davis) – progestagén; →*noertindrón.*

Norluton® – progestagén; →*noretindrón.*

norm/o- – prvá časť zložených slov z l. norma pravidlo, predpis.

norma, ae, f. – [l.] pravidlo, predpis; vzťažná hodnota premennej. V med. sa pojem n. používa vo viacerých významoch: 1. V hovorovej reči ,,normálny" znamená bežný, obvyklý, pravidelný. Takýto jeho význam sa nepokladá za vedecký; ani jeho nahradenie termínom ,,fyziologický" neprispelo k objasneniu jeho obsahu. 2. V *metrológii* n. znamená ciachu, etalón, normatívu ap. Ide o kanonizovanú n. používanú v ekológii, hygiene, výžive ap. Je to n. statická, kt. netoleruje odchýlky, resp. variabilitu meranej veličiny. 3. V *analyt. chémii* slúžia normatívy napr. ako kalibračné, štandardné a kontrolné materiály, teda prostriedky, pomocou kt. sa definujú podmienky vykonávania analýz al. analytické vlastnosti metód, kt. nemajú nič spoločného s pojmom normálny (zdravý) jedinec. 4. V *štatistike* sa pod pojmom ,,normálny" rozumie normálny (Gaussov) typ rozdelenia početnosti al. interval zahrňujúci určitú (obyčajne 95 %) proporciu študovaného súboru jedincov. 5. V *klin. praxi* sa často stotožňuje n. a zdravie. Nejde o synonýmá, sú to kategórie rozličného poriadku, týkajú sa rozličných štruktúrnych úrovní: n. je mierou elementov a čiastkových procesov, odohrávajú-cich sa v organizme, kým zdravie je stav organizmu ako celku. Pojem n. možno používať len ako filozofickú kategóriu: vyjadruje jednotu kvantit. a kvalit. stránok organizmu, odrážajúcich jednotu štruktúry a funkcie; v zmysle teórie štruktúrnych úrovní možno hovoriť o rozličných druhoch n., o n. na molekulovej, bunkovej, organizmovej (i vyššej) úrovni.V klin. biochémii sa v súlade s touto teóriou n. utvorila koncepcia referenčných hodnôt (1978 – 1982).

Norma anterior – n. facialis.

Norma basilaris – n. inferior, n. ventralis, dolný obrys lebky z pohľadu zhora.

Norma facialis – n. anterior, n. frontalis, obrys lebky z čelného pohľadu.

Norma frontalis – n. facialis.

Norma inferior – n. basilaris.

Norma lateralis – obrys lebky z bočného pohľadu.

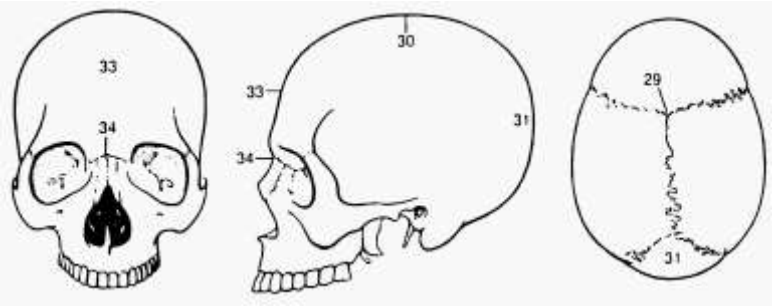

Norma occipitalis – n. posterior, obrys lebky zo zadného pohľadu.

Norma posterior – n. occipitalis.

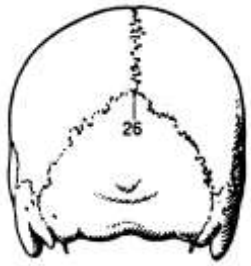

Obr. Zľava: norma facialis, norma lateralis, norma ventralis a norma occipitalis. **26** – lambda (kraniometrický bod v priesečníku sutura sagittalis a sutura lambdoidea); **29** – bregma (kraniometrický bod v priesečníku sutura coronalis a sutura sagittalis); **30** – vertex (temeno, najvyššie miesto uprostred lebkovej klenby); **31** – occiput (záhlavie); **32** – norma facialis (pohľad na lebku, zobrazenie lebky kolmo spredu); **33** – frons (čelo); **34** – nasion (kraniometrický bod v strednej čiare švov medzi čelovou a nosovými kosťami)(podľa Feneisa, 1996)

Norma sagittalis – obrys sagitálneho rezu lebkou.

Norma superior – n. verticalis.

Norma ventralis – n. basilaris.

Norma verticalis – n. superior, calvaria, obrys horného povrchu lebky.

Normabrain® – nootropikum; →*piracetam.*

normál – norma.

normalis, e – l. normálny, pravidelný, prirodzený, bežný.

normalisatio, onis, f. – [l. *norma* pravidlo] normalizácia, stanovenie jednotných predpisov; uvedenie do normálneho stavu.

normalita – **1.** pravidelný, obvyklý stav; normálnosť; 2. chem. miera koncentrácie vyjadrená počtom gramekvivalentov zložky v 1 l rozt., resp. počtom kilovalov rozpustenej látky v 1 m3 rozt.; normálna koncentrácia.

Normal Saline Grifols® inf. – Natrii chloridum 9 mg (0,9 %) v 1 ml rozt.; infundabilium.

Normal Saline-Institute Human® inf. – Natrii chloridum 9 mg (Na^+ 154 mmol/l, Cl^- 154 mmol/l) + Acidum lacticum 0,34 ml + Aqua pro inj. ad 1000 ml; infundabilium.

normanal – chem. presný návažok chem. substancie, kt. je zatavená v sklenej amp. a slúži na rýchlu prípravu odmerných analytických rozt. s faktormi; fixanal.

Normanova-Woodova choroba – [Norman, R.M.; Wood, N., amer. psychiatri] →*choroby.*

Norma-oestren® (Norma) – estrogén; →*etinylestradiol.*

Normase® (Molteni) – laxatívum; →*laktulóza.*

Normastigmin® (Sigmapharm) – parasympatikomimetikum, cholínergikum; →*neostigmín.*

Normatensyl® – antihypertenzívum, diuretikum; →*hydrakarbazín.*

normatív – **1.** vopred určené množstvo dačoho (času, nákladov, priestoru ap.), čo je potrebné na určitú výrobnú činnosť; **2.** ekon. technicko-ekonomický ukazovateľ pre potreby plánovania a hodnotenia technicko-ekonomickej činnosti, stanovený na základe čiastkových noriem daného súboru hospodárskych prostriedkov.

Normenon® (Syntex) – progestagén; →*chlórmadinón.*

normergia, ae, f. – [*norm-* + g. *ergon* dielo, práca] normálna reakcia organizmus na podráždenie.

Normet® – antihyperlipoproteinemikum; →*klofibrát.*

normetadón – syn. dezmetylmetadón; fenyldimazón; 6-(dimetylamino)-4,4-difenyl-3-hexa-nón, $C_{20}H_{25}NO$, M_r 295,41; narkotické analgetikum, antitusikum; môže vzniknúť závislosť (Hoechst 10582®; hydrochlorid $C_{20}H_{26}ClNO$ – Ticarda®).

C_6H_5

$CH_3CH_2COCCH_2CH_2N(CH_3)_2$

C_6H_5 ***Normetadón***

normetandrolón – syn. →*normetandrón.*

normetandrón – syn. metylnortestosterón; normetandrolón; 17□-hydroxy-17-metylester-4-en-3-ón, $C_{19}H_{28}O_2$, Mr 288,41; androgén (Metalutin®, Methalutin®, Orgasteron®).

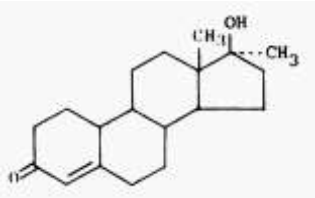

Normetandrón

normetanefrín – □-(aminometyl)-4-hydroxy-3-metoxybenzénmetanol, $C_9H_{13}NO_3$, M_r 183,20; metylovaný metabolit noradrenalínu vylučovaný močom a nachádzajúci sa v niekt. tkanivách; →*katecholamíny.*

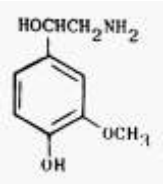

Normetanefrín

Normetic® (Abbott) – diuretikum šetriace draslík; →*amilorid.*

Normicina® (E. Merck) – antibiotikum; →*midekamycíny.*

Normi-Nox® (Herbrand) – hypnotikum, sedatívum; →*metachalón.*

Normison® (Wyeth) – sedatívum, hypnotikum; →*temazepam.*

Normix® (Alfa) – antibiotikum; →*rifaximín.*

normoblast – [*normoblastos*] nezrelý jadrový erytrocyt obvyklej veľkosti, vývojový stupeň erytrocytu; rozoznávajú sa 4 vývojové stupne: pronormoblast, bazofilný, polychromatický a ortochromatický n.

Acidofilný normoblast – ortochromatický n.

Bazofilný normoblast – prorubricyt; včasný n., včasný al. bazofilný erytroblast; jadrový nezrelý erytro-cyt. Cytoplazma je vcelku podobná ako pri včaššom pronormoblaste, ale môže byť bazofilnejšia. Jadro je relat. veľké, chromatínové pruhy sú však hrubšie a tmavšie, čím nadobúda hrudkovitý charakter; jadierka vymizli.

Eozinofilný normoblast – ortochromatický n.

Intermediárny normoblast – polychromatický n.

Neskorý normoblast – ortochromatický n.

Ortochromatický normoblast – neskorý, acidofilný, oxyfilný al. eozinofilný n.; neskorý, ortochromatický, acidofilný, oxyfilný al. eozinofilný erytroblast; metarubicyt; koncové štádium jadrového, nezrelého erytrocytu, pred stratou jadra. Cytoplazma je typicky acidofilná, má však ešte

polychromatický nádych. Jadro je malé a spočiatku má ešte hrudky chromatínu, ako jeho prekurzor, polychromatický n., kt. sú však už hustejšie a tmavšie, modročiernej farby, homo-génne. Jadro je často excentrické a niekedy laločnaté.

Oxyfilný normoblast – ortochromatický n.

Polychromatický normoblast – intermediárny n., polychromatický erytro-blast, rubricyt; jadrový, nezrelý erytrocyt, v kt. jadro okupuje pomerne menšiu časť bunky ako jeho prekurzor, bazofilný n. Cytoplazma začína nadobúdať acidofilný charakter a ten sa stáva s postupom zrelosti stále výraznejší. Chromatín jadra je usporiadaný vo forme menších tmavších hrudiek.

normoblastos, i, m. – [*normo-* + g. *blastos* výhonok] →*normoblast.*

normoblastosis, is, f. – [*normoblastos* normoblast + *-osis* stav] normoblastóza, nadmerná tvorba normoblastov kostnou dreňou.

Normoc® (Merckle) – anxiolytikum; →*bromazepam.*

normocalciaemia, ae, f. – [*normo-* + l. *calcium* vápnik + g. *haima* krv] →*normokalciémia.*

normocapnia, ae, f. – [*normo-* + g. *kapnos* plyn, para] →*normokapnia*

normocephalia, ae, f. – [*normo-* + g. *kefalé* hlava] normocefália, hlava normálnych rozmerov, normálna veľkosť hlavy.

normocrinus, a, um – [*normo-* + g. *krinó* oddeľujem, triedim] normokrinný, týkajúci sa normálnej sekrécie al. normálneho endokrinného účinku.

Normocytin® (Lederle) →*vitamín* B_{12}.

normocytosis, is, f. – [*normo-* + g. *kytos* bunka + *-osis* stav] normocytóza, prítomnosť normocytov v periférnej krvi.

normocytus, i, m. – [*normo-* + g. kytos bunka] normocyt, normálny erytrocyt (čo do veľkosti, obsahu hemoglobínu).

Normodyne® (Schering) – antihypertenzívum; →*labetalol.*

Normoglucina® – antidiabetikum; →*fenformín.*

normoglycaemia, ae, f. – [*normo-* + g. *glykys* sladký + g. *haima* krv] normoglykémia, hormálna hodnota glukózu v krvi.

normohodina – ekon. ekonomická jednotka v prepočítaní obrazne vyjadrujúca prácu 1 robotníka za 1 h, umožňuje vypočítať, koľko h ľudskej práce treba v továrni na vykonanie určitej práce al. na zhotovenie určitého výrobku.

normocholesterolaemia, ae, f. – [*normo-* + *cholesterolum* + g. *haima* krv] normálna kon-centrácia cholesterolu v krvi.

normochromasia, ae, f. – [*normo-* + g. *chróma* farba] **1.** normálna farebná reakcia v bunke al. tkanive; **2.** normálne sfarbenie erytrocytov.

normochromia, ae, f. – [*normo-* + g. *chróma* farba] normochrómia, normálne sfarbenie, normálne množstvo farbiva; normochrómny erytrocyt s normálnym obsahom hemoglobínu.

normokalciémia – [normocalciaemia] normálna koncentrácia →*vápnika* v krvi.

normokaliaemia, ae, f. – [*normo-* + l. *kalium* draslík + g. *haima* krv] normokaliémia, normálna koncentrácia draslíka v krvi.

normokapnia – [*normocapnia*] normálna koncentrácia CO_2 v krvi.

normokinospermium, i, n. – [*normo-* + g. *kinésis* pohyb + g. *sparma* semeno] normokino-spermia, normálna pohyblivosť spermií.

normolipidaemia, ae, f. – [*normo-* + g. *lipos* tuk + g. *haima* krv] normolipidémia, normálna koncentrácia lipidov v krvi.

Normolipol® – antihyperlipoproteinemikum; →*klofibrát.*

Normonal® – antihypertenzívum, diuretikum; →*tripamid.*

normonatriaemia, ae, f. – [*normo-* + l. *natrium* sodík + g. *haima* krv] normonatriémia, normálna koncentrácia sodíka v krvi.

normoorthocytosis, is, f. – [*normo-* + g. *orthos* správny + g. *kytos* bunka + *-osis* stav] normoortocytóza, leukocytóza s normálnou proporciou jednotlivých druhov leukocytov.

normoproteinaemia, ae, f. – [normo- + g. proteinum bielkovina + g. haima krv] normopro-teinémia, normálna koncentrácia bielkovín v krvi.

Normorix® – diuretikum šetriace draslík; →*amilorid.*

normorfín – syn. dezmetylmorfín; 7,8-didehydro-4,5-epoxymorfinan-3,6- diol, $C_{16}H_{17}NO_3$, M_r 271,30; narkotické analgetikum; môže vzniknúť od neho závislosť.

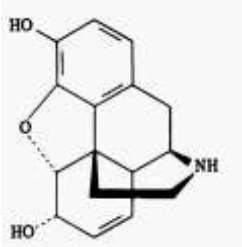

Normorfín

normorfén 3-metyléter – syn. norkodeín.

Normosang® inf. (Leiras) – Heminum arginatum 250 mg + L-argininum 267 mg + Ethanolum 96 % 1 g + Propylenglycolum 4 g v 1 amp. 10 ml; hepatikum, liek na th. akút. porfýrie.

normosomia, ae, f. – [normo- + g. sóma telo] normozómia, normálny vzrast tela.

Normoson® – sedatívum, hypnotikum; →*etchlórvynol.*

normoskeocytosis, is, f. – [*normo-* + g. *skaios* ľavý + g. *kytos* bunka + *-osis* stav] normo-skeocytóza, normálny počet leukocytov v periférnej krvi s posunom na ľavo.

normospermia, ae, f. – [*normo-* + g. *sperma* semeno + *-ia* stav] normálny počet a pohyblivosť spermatozoí.

Normosterol® – antilipemikum; →*pentaerytritooltetraacetát.*

normosthenuria, ae, f. – [*normo-* + g. *sthenos* sila + g. *úron* moč] normostenúria, moč normálnej špecifickej hmotnosti; normálne močenie.

normotensio, onis, f. – [*normo-* + l. *tensio* napätie] normotenzia, normálne hodnoty TK.

normothermia, ae, f. – [*normo-* + g. *thermé* teplo] normotermia, normálna telesná teplota.

Normotiroide® – inhibítor funkcie štítnej žľazy; 2-amino-4-metyltiazol.

normotonia, ae, f. – [*normo-* + g. *tonos* napätie] normotónia, normálne napätie svalových vláken, ciev, nervov.

normotopia, ae, f. – [*normo-* + g. *topos* miesto] normálne uloženie orgánov.

normotrophia, ae, f. – [*normo-* + g. *trofé* výživa] normotrpofia, normálny stav výživy; eutrofia

normouricaemia, ae, f. – [*normo-* + *uricaemia*] normourikémia, normálna koncentrácie kys. močovej v krvi.

normouricuria, ae, f. – [*normo-* + *uricuria*] normálne množstvo kys. močovej močom.

normovolaemia, ae, f. – [*normo-* + l. *volumen* objem + g. *haima* krv] normovolémia, normálny objem cirkulujúcej krvi.

Normurat® (Grünenthal) – urikozurikum; →*benzbromarón.*

nornidulín – 2,4,7-trichlór-3,8-dihydroxy-1,9-dimetyl-6-(1-metyl-1-propenyl)-11*H*-dibenzo-[b,e][1,4]dioxepin-11-ón, $C_{19}H_{15}Cl_3O_5$, M_r 429,70; antibiotikum produkované kultúrou *Aspergillus ustus* (Ustin®).

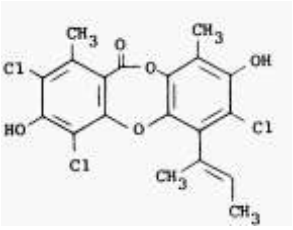

Nornidulín

nornikotín – 3-(2-pyrolidinyl)pyridín, $C_9H_{12}N_2$, M_r 148,20; poľnohospodárske insekcitídum. Vyskytuje sa v tabaku a i. druhoch Nicotiana, ako aj v rastline *Duboisia hopwoodii* F., Muell., *Solanaceae*. Má ~ 1/3 toxickosti nikotínu. Vyvoláva pocit svalovej slabosti, prostráciu, ťažkú nauzeu, vracanie, hnačku, kolaps s konvulziami al. bez nich. Obsahuje ho niekedy komerčný nikotín.

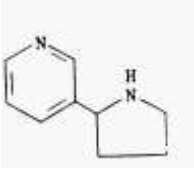

Nornikotín

Noroclox DC® (Willows Feancis) – antibiotikum; →*kloxacilín.*

Norodin® (Endo) – sympatikomimetikum, stimulans CNS; →*metamfetamín.*

Norodine® (Norbrook) – chemoterapeutikum; kombinácia →*trimetoprímu* a →*sulfadiazínu.*

Noroxin(e) ® – fluórované chinolónové antibiotikum; →*norfloxacín.*

Noroxylin® – adstringens; →*baikalén.*

Norpace® cps. – antiarytmikum; →*dizopyramid.*

Norpace (Norpace IV 88) ® inj. – antiarytmikum; →*dizopyramid.*

Norpace Raterd® tbl. obd. – antiarytmikum; →*dizopyramid.*

Norphen (Ampules)® – antiarytmikum; →*dizopyramid.*

norpipanón – 4,4-difenyl-6-(1-piperidinyl)-3-hexanón, $C_{23}H_{29}NO$, M_r 335,47; narkotické analgetikum, môže vzniknúť závislosť (Hoechst 10495®, Hexalgon®; hydrochlorid $C_{23}H_{30}Cl$-NO – Orfenso®).

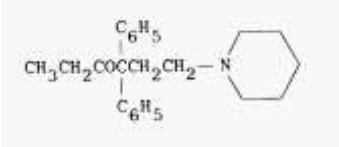

Norpipanón

Norplant® imp. (Leiras Medica) – Levonorgestrelum 36 mg v 1 teliesku na implantáciu; steroidný antikoncepčný prostriedok s dlhodobým účinkom; →*levonorgestrel.*

Norpramin® (Lakeside) – antidepresívum; →*dezipramín.*

Nor-Progestelea® – progestagén; →*norvinisterón.*

Norprolac 25, 50, 75 al. **150 mg®** tbl. – Quinagolidum 25,50, 75 al. 150 mg v 1 tbl.; antihormón, antiparkinsonikum, stimulans D_2-receptorov, inhibítor sekrécie prolaktínu.

norpropandrolát – anabolikum; dipropionát →*bolandiolu.*

norpseudoefedrín – syn. katín; pseudonorefedrín; y-norefedrín, (*R**,*R**)-□-(1-aminoetyl)-benzénmetanol, $C_9H_{13}NO$, M_r 151,20; anorektikum. Vyskytuje sa v prírode ako D-*treo*-forma v listoch katu (*Catha edulis* Forsk., *Celastraceae*), vždyzeleného kra rastúceho v juž. Arábii a Etiópii, juhoamer. stromu *Maytenus krukovii* A. C. Smith, *Celastraceae*, ako aj v materskej šťave rastliny *Ma Huang* po extrakcii efedrínu. (hydrochlorid $C_9H_{14}ClNO$ – Adiposettin®, Amorphan®, Exponcit®, Fasupont®, Fugoa®, Minusin®, Reduform®).

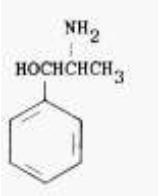

Norpseudoefedrín

Nor-QD® – (Syntex) – progestagén; →*noretindrón.*

Norquen® (Syntex) – estrogén; →*mestranol.*

Norquentiel® (SK & F) – zmes →*etinylestradiolu* s →*noretindrónom.*

Norrieho-Warburgov syndróm – [Norrie, Gordon, 1855 – 1941, dán. oftalmológ] →*syndrómy.*

Norrisove telieska – [Norris, Richard, 1831 – 1916, angl. fyziológ] dekolorované erytrocyty.

Norsulfazole® – sulfónamid; →*sulfatiazol.*

Norsympathol® – adrenergikum; →*oktopamín.*

Norsynephrine® – adrenergikum; →*oktopamín.*

Nortesto® – anabolikum; →*nandrolónpropionát.*

19-nortestesterón – syn. →*nandrolón.*

Northern blotting – [angl. *north* severná + angl. *blot* škvrna, *blotting* pijakovanie; názov vznikol ako slovná hračka zo svetových strán podľa autora Edwina Southerna, kt. opísal prvú metódu, tzv. Southern blotting] metóda molekulovej genetiky, pri kt. sa RNA po izolácii z buniek al. tkanív a po elektroforéze prenáša na membránu a potom hybridizuje špeciálnymi sondami. Um,ožňuje o. i. štúdium expresie určitého génu (použitá sonda hybridizuje špecifický úsek mRNA vzniknutej transkripciou génu); →*blotting.*

Northrop, John Howard – (*1891), amer. chemik, r. 1946 mu bola spolu s Jamesom Batchellerom Summerom a Wendellom Meredithom Stanleyom udelená Nobelova cena za izoláciu a kryštalizáciu enzýmov a izoláciu vírusového proteínu v čistej forme.

Norticon® – anticholínergikum, antispazmodikum; →*piperilát.*

Nortimil® (Chiesi) – antidepresívum; →*dezipramín.*

Nortran® (Norden) – trankvilizér; →*trifluomeprazín.*

Nortrilen® (Troponwerke) – nortriptylín.

nortriptylín – syn. dezmetylamitriptylín; 3-(10,11-dihydro-5*H*-dibenzo[a,d]cyklohepten-2-ylidén)-*N*-metyl-1-propánamín, $C_{19}H_{21}N$, M_r 263,37; tricyklické antidepresívum. N. je tymoleptikum s pomerne rýchlym nástupom účinku, netlmí, skôr stimuluje pacienta. Je hlavným aktívnym metabolitom amitriptylínu. Dobre sa vstrebáva z GIT, silne sa viaže na plazmatické a tkanivové bielkoviny. Metabolizuje sa v pečeni a vylučuje močom, najmä vo

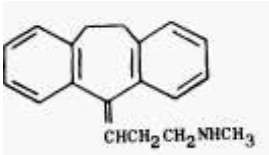

forme metabolitov. Nepreniká cez placentárnu bariéru a vylučuje sa do materského mlieka. Biol. $t_{0,5}$ je 30 h.

Notriptylín

Indikácie – depresívna fáza maniodepresívnej psychózy; všetky ostatné formy endogénnych depresií, reaktívna a neurotická depresia, depresia vzniknutá pri th. rezerpínom. Vhodná je kombinácia s amitriptylínom, pri th. schizofrénnych psychózach kombinácia s neurolep-tikami. Involučná melanchólia a anxiózne-depresívne nálady, depresíve apatické sy. na báze cerebrálnej artériosklerózy.

Kontraindikácie – absol.: súčasná th. tymoeretikami (inhibítormi MAO) a 2 týžd. po jej ukončení; recentný infarkt myokardu; podávanie pacientom s anxiózne agitovanými sy. pri depresiách (suicídiá). Relat.: gravidita, dojčenie, predškolský vek, glaukóm, hypertrofia prostaty s retenciou moču, ťažšia kardiálna insuficiencia, najmä s tachykardiou, ťažšia hypertenzia, paralytický ileus.

Nežiaduce účinky – anticholínergické účinky (sucho v ústach, zápcha, retencia moču, tachykardia, poruchy akomodácie zraku). Zriedka dezorientácia a agitovanosť, pri príliš rýchlom podaní vyšších dávok, ojedinele halucinácie, extrapyramídové poruchy, arytmie (poruchy prevodu), poruchy sexuálnych funkcií). N. môže nepriaznivo ovplyvniť činnosti vyžadujúce zvýšenú pozornosť, koordináciu, rýchle a zodpovedné rozhodovanie (napr. riadenie motorových vozidiel, ovládanie strojov, práce vo výškach ap.).

Interakcie – n. potencuje anticholínergické účinky iných liečiv, znižuje hypotenzívne účinky rezerpínu, guanetidínu a klonidínu, zvyšuje účinky centrálne tlmivých látok vrátane alkoholu. Barbituráty a i. induktory enzýmov, ako sú antiepileptiká, zvyšujú metabolizmus n., kým neuroleptiká, cimetidín, metylfenidát a perorálne antikoncepčné prostriedky znižujú metabolizmus n.

Dávkovanie – je individuálne. Začína sa s menšími dávkami (25 mg 2 – 3-krát/d p. o.), kt. sa podľa reaktivity a tolerancie pacienta zvyšujú (dmd je 150 mg/d), starším pacientom sa podávajú nižšie dávky. Pri kombinácii s amitriptylínom sa n. podáva ráno a na poludnie, amitriptylín večer. Po dosiahnutí remisie sa dávka postupne znižuje na najnižšiu dávku, kt. remisiu ešte udrží. Počas th. sa nemá požívať alkohol.

Prípravky – Ateben®, Avantyl®, Aventyl®, Noritren®, Psychostyl®, Sensaval®; hydrochlorid $C_{19}H_{22}ClN$ – Acetexa®, Allegron®, Altilev®, Nortrilen®, Nortriptylin Léčiva®, Norzepine®, Pamelor®, Sensival®, Vividyl®).

Nortriptylin Léčiva® dr. – antidepresívum; →*nortriptylín.*

Nortron® (Fisons) – herbicídum; →*etofumezát.*

Norumov syndróm – [Norum, R. A., amer. lekár] hypoalphalipoproteinaemia familiaris; ®syndrómy.

Norumov-Gjoneho choroba – [Norum, R. A., amer. lekár] deficit lecitín-cholesterol acyl-transferázy.

noruron – syn. →*norea.*

Norval® (Bencard) – antidepresívum; →*mianserín.*

norvalín – kys. 1-aminovalérová; kys. □-aminovalérová; kys. 2-aminopentánová, $C_5H_{11}NO_2$, $CH_3(CH_2)_2CH(NH_2)COOH$, M_r 117,15. Pripravil ju pridaním HCN a HCl k butyraldehydu amónnemu Slimmer (1902).

Norvasc 5 a **10 mg®** (Pfizer) – Amlodipini besilas 6,944 mg (zodpovedá 5 mg bázy) al. 13,889 mg (zodpovedá 10 mg bázy) v 1 tbl.; blokátor pomalých vápnikových kanálov, vazodilatans, antihypertenzívum; →*amlodipínbezylát.*

Norvedan® (Wyeth) – antiflogistikum; →*fentiazak.*

norvinisterón – syn. 17α-vinyl-19-nortestosterón; (17α)-17-hydroxy-19-norpregna-4,20-dien-3-ón, $C_{20}H_{28}O_2$, M_r 300,42; progestagén (Nor-Progestelea®).

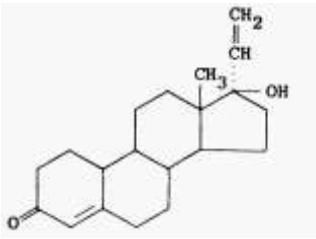

Norvinisterón

norvinodrel – syn. →*norgesterón.*

Norxacin® (Siam Bheasach) – antibiotikum; →*norfloxacín.*

Norybol-19® – anabolikum; →*nandrolónpropionát.*

Norzepin® – antidepresívum; →*nortriptylín.*

Norzetam® (Albert-Farma) – nootropikum; →*piracetam.*

NOS – **1.** skr. angl. *non otherwise specified* inak nešpecifikovaný; **2.** syntáza oxidu dusnatého. Jej aktivita je znížená pri Duchennovej svalovej dystrofii ľudí a myší, takže NO nemôže vykonávať svoje funkcie, jeho deficit vyvoláva degeneráciu svalu; →*dusík.*

nos – l. nasus, g. rhis-rhinos.

Základom ***čuchového ústroja*** je v embryonálnom období čuchová plakóda, kt. sa vyvíja zhrubnutím ektodermu po stranách frontonazálneho laloka. Čuchová platnička sa premení na čuchovú jamku a vchlípi sa do vznikajúcej nosovej dutiny.

N. (*nasus externus*) je súčasťou horných dýchacích ciest (systema respiratorium superiorum). Horná časť n. sa nazýva nosový koreň (*radix nasi*). Od koreňa zostupuje hrana, *dorsum nasi*, smerom nadol stále zreteľnejšie vyčnievajúca a končiaca sa v apex nasi. Pod ním sú dve nosové dierky, *nares*. Medzi dierkami prebieha *pars cutanea septi* nasi (septum membrana-ceum seu mobile nasi) Laterálne lemuje nosové dierky *ala nasi*, kt. od tváre oddeľuje *sulcus nasolabialis*, zostupujúci k ústnemu kútiku.

Podkladom n. je jeho ***skelet,*** kt. je čiastočne kostný, čiastočne chrupavčity a je pokrytý kožou. Skeletným podkladom nosovej dutiny sú nosové kosti. *Os nasale* je kostná platnička tvaru pretiahnutého obdĺžnika; je podkladom hornej časti chrbta n. Svojím úzkym horným okrajom sa spája s čelovou kosťou v *sutura nasofrontalis*. Protiľahlý dolný okraj je na skelete voľný a ohraničuje apertura piriformis. Mediálny okraj je dlhý a práve v strednej rovine sa spája s druhostrannou nosovou kosťou v *sutura internasalis*. Dlhý laterálny okraj sa spája s processus frontalis maxillae v *sutura nasomaxillaris*. Dorzálna plocha smeruje do nosovej dutiny, je konkávna a tiahne sa po nej brázda, *sulcus ethmoidalis* (s. ethmoideus), kt. je určený pre vetvu n. ethmoideus ant. V nosovej kosti býva jeden al viac otvorčekov, *foramina nasalia*. Sú určené pre r. nasalis ext. n. ethmoidei ant.

Na laterálnej strane nosovej dutiny je umiestená párová dolná nosová mušľa, *concha nasalis inferior*.

Kostná dutina je vpredu doplnená chrupkami vonkajšieho n.; po laterálnej strane sú *lamina dorsi nasi cartilaginis septodorsalis* a crus lat. cartilaginis apicis nasi. Kostnú priehradku n. predlžuje dopredu *lamina septi cartilaginis septodorsalis* a na ňu sa prikladajúci *crus med. cartilaginis apicis nasi.* Chrupkami je doplnená aj predná stena dutiny n., kt. predstavuje hore brázda medzi lamina septi a lamina dorsi cartilaginis septodorsalis a dole ohyb cartilago apicis nasi. Po tomto doplnení chrupkou sa apertura piriformis tak značne zmenšuje, že ostávajú len dole umiestené nosové dierky.

Kostnú zložku nosového skeletu sú kosti pri apertura piriformis (najmä *ossa nasalia*). *Chrupkovitá zložka* nosového skeletu je vložená do apertura piriformis a skladá sa z cartilago septodorsalis, cartilago apicis nasi a cartilagines nasales accessoriae (→*cartilagines nasi*). Skelet n. pokrýva *koža*, s kt. sa spájajú niekt. tvárové svaly umožňujúce v malom rozsahu meniť veľkosť nosových dierok.

Nosová dutina (*cavum nasi ossei*) je nepárová dutina, umiestená uprostred tvárového oddielu lebky. Má podobu chodby, kt. vyúsťuje vpredo a vzadu. Predný otvor je apertura piriformis. Ústi na prednej strane do tváre v miestach, kde je n. Ohraničuje ju hore okraj nosových kostičiek, po stranách a dole corpus maxillae. Zadné ústie nosovej dutiny je dvojité; otvory sa nazývajú choány (*choanae*). Ležia vzadu pod lebkovou bázou a sú oddelené vomerom. Hore ich ohraničuje corpus ossis sphenoidis spolu s alae vomeris a proc. vaginales proc. pterygoidis klinovej kosti, laterálne lamina med. proc. pterygoidis a dole lamina palatina ossis palatini. Nosová dutina, kt. sa rozprestiera medzi týmito otvormi, je rozdelená na dvoje priehradkou n. (septum nasi osseum). Tvorí ju ventrokraniálne lamina mediana ossis ethmoidis, dorzokaudálne vomer. Na takto rozdelenej dutine n. sa rozoznávajú ďalšie steny: horná, predná, zadná, dolná a laterálna.

Horná stena (strop nosovej dutiny) tvorí vpredu pars nasalis ossis frontalis, v kt. je sinus frontalis, vzadu lamina cibriformis ossis ethnoidis, kt. neúplne oddeľuje nosovú dutinu od lebkovej.

Predná stena je neúplná. Nachádza sa len hore, kde ju tvoria ossa nasalia, kt. sa uhlovito spájajú s hornou stenou. Dole predná stena chýba a nosová dutina sa tu otvára širokým otvorom, apertura piriformis, do tváre.

Zadná stena je tiež utvorená len hore a predstavuje ju predná plocha corpus ossis sphenoidis. Na prednej ploche sa otvára apertura sinus sphenoidei, kt. je čiastočne zakrytá od concha ossis spheonodis. Tento otvor vedie do sinus sphenoideus. Pod telom klinovej kosti zadná stena chýba, lebo sa tu rozprestiera otvor, kt. nosová dutina komunikuje s hltanom, t. j. choána.

Dolná stena (spodina nosovej dutiny) tvorí vpredu proc. palatinus maxillae, vzadu lamina palatina ossis palatini. Na tejto stene je vpredu otvor, vedúci do canalis incisivus, kt. vyúsťuje do foramen incisivum do ústnej dutiny. Je určený pre n. nasopalatinus.

Laterálna stena oddeľuje hore nosovú dutinu od očnice, dole od sinus maxillaris. Skladá sa z veľkého počtu kostí, kt. sú zoskupené do 3 vrstiev: laterálnej, strednej a mediálnej.

a) *Laterálnu vrstvu* tvorí facies nasalis corporis maxillae, na kt. je uprostred veľký otvor, hiatus sinus maxillaris, kt. vedie do sinus maxillaris. V tej istej vrstve je mediálna strana proc. frontalis maxillae a na nej crista ethmoidea et conchalis. Za proc. frontalis zostupuje sulcus lacrimalis. Ďalej do tejto vrstvy patrí lamina med. proc. pterygoidis. Táto lamela sa ako celý proc. pterygoideus prikladá svojím predným okrajom na corpus maxillae, ale tak, že je hore medzi obidvoma útvarmi štrbina, čo je základ pre fossa pterygopalatina. Dole sa obidva tieto útvary stýkajú a v susedstve tohto miesta zostupuje po maxile brázda, sulcus pterygopalatinus.

b) Kosti *strednej vrstvy* prikrývajú kosti laterálnej vrstvy. Patrí k nim vpredu os lacrimale a vzadu lamina maxillaris ossis palatinu. Os lacrinale sa pripája na proc. frontalis maxillae tak, že premieňa sulcus lacrimalis na canalis nasolacrimalis a taktiež čiastočne prikrýva hiatus sinus maxillaris. Canalis nasolacrimalis je určený pre ductus nasolacrimalis. – Lamina maxillaris ossis palatini sa vpredu prikladá na facies nasalis maxillae, a to tak, že čiastočne uzatvára hiatus sinus maxillaris. Vzadu sa prikladá na lamina med. proc. pterygoidis. Týmto priložením uzatvára na mediálnej strane štrbinu prvej vrstvy, ležiacu hore medzi corpus maxillae a proc. pteryogises, a premieňa ju na skutočnú jamku, fossa pterygopalatina. Dole sa týmto spôsobom sulcus pterygopalatimus mení na canalis pterygopalatinus, v kt. prebieha a. palatina descendens a nn. palatini. Z horného okraja lamina maxillaris vystupujú výbežky, t. j. proc. orbitalis a proc. sphenoideus sa spájajú do corpus ossis sphenoidis. Medzi nimi umiestená incisura pterygopalatina, kt. leží práve proti fossa

pterygopalatina, sa pripojením výbežkov mení na foramen pterygopalatinum, vedúci do fossa pterygopalatina. Týmto otvorom prechádzajú rr. nasales post. a a. pterygopalatina.

c) Kosti *mediálnej vrstvy* zahrňujú dve kosti, dole concha inf. a hore labyrinthus ossis ethmoi-dis. Concha inf. sa prvým úsekom svojho horného okraja prikladá na proc. frontalis maxillae pozdĺž crista conchalis. Druhý úsek, proc. lacrimalis, sa spája v sutura lacrimoconchalis s os lacrmale a uzatvára tak canalis nasolacrimalis. Tretí úsek proc. maxillaris, sa pripája na dolný okraj hiatus sinus maxillaris a zmenšuje ho. Štvrtý úsek, proc. ethmoideus, vybieha nahor a spája sa s proc. uncinatus. Piaty úsek sa spája s crista conchalis laminae maxillaris ossis palatini. – Hore je v tejto vrstve labyrinthus ossis ethmoidis. Svojím predným okrajom sa prikladá na os lacrimale a na proc. frontalis maxillae, zadným okrajom na corpus ossis sphenoidis a na os palatinum, horným okrajom na pars nasalis ossis frontalis. Dolný okraj sa kladie cez horný okraj hiatus sinus maxillaris a čiastočne ho uzatvára. Z mediálnej strany čuchového labyrintu vystupujú obidve mušle. Concha nasalis media sa kladie nad dolnú mušlu. Je o niečo kratšia ako dolná mušla, takže svojimi koncami nedosahuje do tej istej forntálnej roviny ako konce dolnej mušle. Concha nasalis sup., kt. leží nad dolnou mušlou, je v porovnaní s ostatnými mušlami veľmi malá. – Keď odlomíme prednú mušlu, vidíme, že od jej ventrálneho konca šikmi zostupuje proc. uncinaus, kt. sa spája s proc. ethmoideus conchae inf. a s os palatinum. Dorzokaudálne od proc. uncinatus sa vykleňuje bulla ethmoidea. Priložením týchto útvarov sa hiatus sinus maxillaris zmenšuje a ostávajú z neho len štrbiny.

Horná štrbina, *hiatus semilunaris*, kt. leží medzi bulla ethmoidea a proc. uncinatus, je dôležitá tým, že do nej mimo sinus maxillaris vyúsťujú niekt. sinus ethmoidei a asi v 50 % prípadov aj sinus frontalis. Ďalšie menej významné štrbiny sú ventrokaudálne od proc. uncinatus.

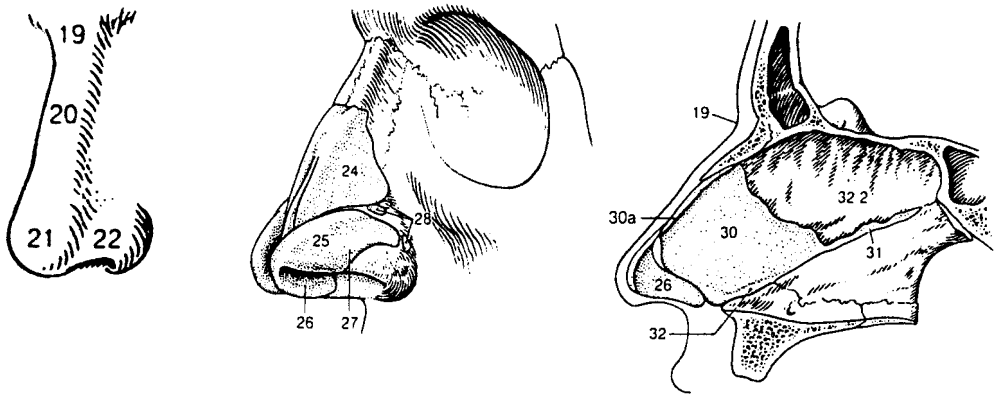

Obr. 1. Vonkajší nos a chrupky nosa; zľava: vonkajší nos, chrupky vonkajšieho nosa a nosovej priehradky. **19** – *radix nasi* (koreň nosa uložený kraniálne medzi obidvoma očnicami); **20** – *dorsum nasi* (chrbát nosa); **21** – *apex nasi* (hrot nosa); **22** – *alae nasi* (nosové krídla; ohraničujú laterálne nozdry); **23** – cartilagines nasi (nosové chrupky, kt. spoluutvárajú skolet nosa); **24** – *cartilagines nasi laterales* (pravá a ľavá zložka chrupky nosového septa, vystužujúce chrbát nosa až po bočné plochy chrbta); **25** – *cartilago alaris major* (chrupka obkolesujúca nozdru; zúčastňuje sa tiež na tvorbe nosového hrotu); **26** – *crus mediale* (vnútorné ramienko; tvorí tiež predný dolný úsek chrupkového septa); **27** – *crus laterale* (vonkajšie ramienko; obkolesuje zvonka nozdu); **28** – *cartilagines alaris nasi* (jednotlivé malé chrupky doplňajúce cartilago alaris major); **29** – *cartilagines nasales accessoriae* (jednotlivé, nekonštantné malé chrupky medzi cartilago septi nasi a cartilago alaris major, kt. doplňujú chrupkový skelet nosa); **30** – *cartilago septi nasi* (samostatná väčšia chrupka, kt. tvorí nosovú priehradku medzi lamina perpendicularis ossis ethmoidalis a vomerom a pred nimi); **30a** – *proc. lateralis* (dorzálny bočný výbežok chrupky nosovej priehradky blízko nmosového hrotu; kraniálne splýva s cartilago nasi lateralis); **31** – *processus posterior* (proc. sphenoidalis, rôzne dlhý výbežok septovej chrupky medzi vomerom a lamina perpendicularis ossis ethmoidalis; môže siahať až ku klinovej kosti); **32** – *cartilago vomeronasalis* (Jacobsonova chrupka, úzky pásik chrupky kaudálne medzi chrupkovým septom

a vomerom); **33** – *pars medialis septi nasi* (predná dolná, dobre pohyblivá časť nosovej priehradky, kt. obsahuje crus mediale cartilaginis alaris majoris obidvoch strán)

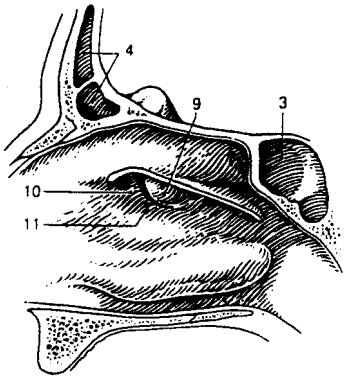

Obr. 2. Pravá bočná stena nosovej dutiny (stredná mušľa je odrezaná). **3** – *sinus sphenoidalis* (dutina klinovej kosti, párová, v tele klinovej kosti, uložená za recessus sphenoethmoidalis a nad stropom nosohltanu; vyúsťuje do recessus sphenoethmoidalis); **4** – *sinus frontalis* (dutina čelovej kosti, párová, v squama frontalis, často aj v partes orbitales; vyúsťuje pod strednú nosovú mušľu; **9** – *bulla ethmoidalis* (rudimentárna nosová mušľa vo forme vyklenutia jednéího z čuchových mechúrikov pod strednú nosovú mušľu); **10** – *infundibulum ethmoidale* (vkleslina pred a pod bulla ethmoidalis pod strdnou nosovu mušľou, prístupná z hiatus semilunaris; tu vyúsťuje sinus maxillaris a sinus frontalis); **11** – *hiatus semilunaris* (vkleslina sliznice kosáčikovitého tvaru medzi bulla ethmoidalis a proc. uncinatus)

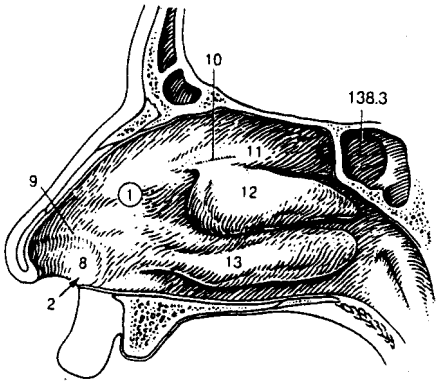

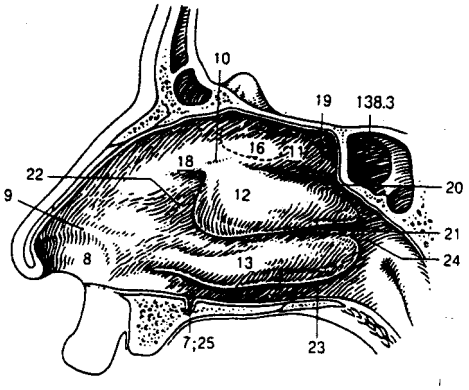

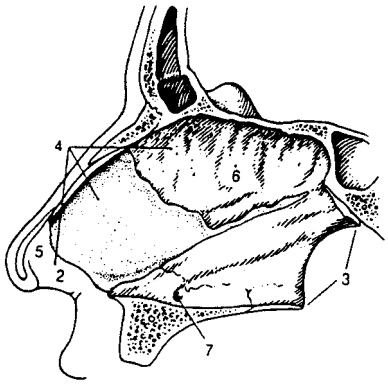

Obr. 3. Cavitas nasi (nosová dutina); zľava zhora: bočná stena nosovej dutiny, sinus frontalis a sinus sphenoidalis a priehradka nosa. **2** – *nares* (nozdry, obkolesené nosovou priehradkou a nosovými krídlami); **3** – *choanae* (vnútorné nozdry, choány; zadné otvory nosovej dutiny); **4** – *septum nasale* (nosová priehradka, s kostnou, chrupkovou a väzivovou časťou); **5** – *pars membranacea* (väzivový úsek nosovej priehradky pri hrote nosa); 5a – pars cartilaginae (chrupkový oddiel priehradky nosa, cartilago septi nasi); **6** – *pars ossea* (kostný oddiel nosovej priehradky, lamina perpendicularis ossis ethmoidalis a vomer); **7** – *organon vomeronasale* (Jacobsonov orgán, úzky slepý kanálikl nad canalis incisivus, zvyšok fylogeneticky starého prídavného čuchového orgánu; jeho výskyt je variabilný); **8** – *vestibulum nasi* (predsieň nosovej dutiny; predný úsek nosovej dutiny až k limen nasi, kde mnoho vrstvový dlaždicový epitekl vestibula prechádza do viacradého riasinkového epitelu vlastnej nosovej dutiny); **9** – *limen nasi* (lišta zdvihnutá okrajom chrupky nosového krídla, kt. sa končí vestibulum nasi); **10** – *sulcus olfactorius* (pozdĺžna brázda v sliznici, kt. prebieha medzi odstupom strednej mušle a stropom nosovej dutiny k regio olfactoria); **11** – *concha nasalis superior* (horná nosová mušľa; malá, uložená pred dutinou klinovej kosti); **12** – *concha nasalis media* (stredná nosová mušľa; pod ňou leží väčšina otvorov do prinosových dutín); **13** – *concha nasalis inferior* (dolná nosová mušľa; najdlhšia z mušlí, pokrýva ústie ductus nasolacrimalis); **14** – *tunica mucosa nasi* (sliznica nosovej dutiny; je pokrytá väčšinou viacradým cyýlindrických epitelom s riasinkami, má mnoho pohárikových buniek a vyúsťujú na nej séromucinózne žliazky); **15** – *regio respiratoria* (časť nosovej sliznice pokrytá viacradým riasinkovým epitelom; siaha od vestibula a s výnimkou regio olfactoria vystiela celú nosovú dutinu); **16** – *regio olfactoria* (psek nosovej sliznice, veľký asi ako korunová minca, vyvybavená čucyhovými bunkami; zaujíma oblasť lamina cribrosa a priľahlý úsek septa a bočných stien

nosovej dutiny); **16a** – glandulae nasales (submukózne tubulózne žliazky nosovej sliznice; sú prevažne serózne a ich riedky sekrét zvlhčuje vdychovaný vzduch a čuchom vnímané látky); **17** – *plexus cavernosi concharum* (žilové splete, najmä v oblasti dolnej nosovej mušle a zadnej časti nosovej dutiny); **18** – *agger nasi* (hrbolček na bočnej stene nosovej dutiny, priamo pred odstupom strednej mušle; zvyšok vývojovej starej prídavnej mušle); **19** – *recessus sphenethmoidalis* (výklenok nad hornou nosovou mušľou, medzi ňou, prednou stenou dutiny klinovej kosti a stropom nosa); **20** – *meatus nasi superior* (horný nosový priechod, nad strednou nosovou mušľou); **21** – *meatus nasi medius* (stredný nosový priechod, medzi strednou a dolnou nosovou mušľou); **22** – *atrium meatus medii* (oblasť pri začiatku meatus nasi medius, pred strednou a nad dolnou mušľou); **23** – *meatus nasi inferior* (dolný nosový priechod, medzi dolnou mušľou a spodinou nosovej dutiny); **23a** – *apertum (apertura) ductus nasolacrimalis* (ústie ductus nasolacrimalis do dolného nosového priechodu, opatrené sliznicovou riasou, podobnou chlopni); **24** – *meatus nasopharyngeus* (priestor za nosovými mušľami, kde vyúsťujú všetky tri nosové priechody); **25** – *ductus incisivus* (nekonštantný slepý výbežok na spodine nosovej dutiny vedľa priehradky, asi 2 cm za nozdrami)

Nosové priechody – z čuchového labyrintu vystupuje concha media a sup., kt. rozdeľujú spolu s concha inf. dutinu n. na priechody (meatus nasi). Sú to: **1.** *meatus nasi inferior,* ležiaci pod concha inf.; ústi doň canalis nasolacrimalis spájajúci nosovú dutinu s očnicou; **2.** *meatus nasi medius* pod concha media; ústi doň sinus maxillaris, sinus frontalis a predná skupina sinus ethmoidei; **3.** *meatus nasi superior* je medzi stropom nosovej dutiny a concha media; ústi sem zadná skupina sinus ethmoidei a vzadu sinus sphenoideus (apertura sinus sphenoidei); **4.** nazvom *meatus nasi communis* sa označuje nepresne ohraničená šrbina medzi nosovou priehradkou a mediálnymi stranami mušlí.

Steny nosovej dutiny tvorí priehradka a 5 stien, spodná, laterálna, horná, predná a zadná. *Septum nasi* pokrýva sliznica a je celkom hladké.

• *Spodná stena nosovej dutiny* je smerom dorzálnym predĺžená mäkkým podnebím. Nachádza sa na nej ~ 2 cm za nosovou dierkou otvorček, vedúci do slepo sa končiaceho kanálika, ductus incisivus, kt. vniká do canalis incisivus a končí sa v papilla incisiva. Tesne nad vstupom do ductus incisi-vus a končí sú na priehradke zvyšky oránu, tzv. *organon vomeronasale* (o. Jacobsoni), čo je zmyslový orgán úplne vyvinutý pri niekt. stavovcoch. U človeka je zakrpatený. Keď je zvyšok zachovaný, má podobu slepo zakončenej rúrky, do kt. je vstup pri ductus incisivus. Rúrka je umiestená pod sliznicou priehradky, smeruje dorzokraniálne a potom sa končí slepo. Na jej dolnom okraji je malá chrupavka, cartilago vomeronasalis Jacobsoni, kt. dvíha sliznicu do mierneho valu. Jej stenu vystiela epitel, kt. je čiastočne upravený ako v regio respiratoria, čiastočne ako v regio olfactoria. Od tohto epitelu vychá-dzajú v plode vlákna, pridávajúce sa k fila olfactoria, kt. u dospelého človeka chýbajú. Jacobsonov orgán slúži živočíchom, kt. ho majú vyvinutý, na čuchovú kontrolu obsahu ústnej dutiny.

• *Laterálna stena nosovej dutiny* sa delí na prednú, strednú a zadnú časť.

a) *Predná časť* je pred konchami a je málo členená. Tesne nad dierkami je na nej mierne vyčnievajúca hranica *limen nasi*, kt. vzniká miernym vyklonením dolného okraja lamina dorsi cartilaginis septodorsalis. Časť nosovej dutiny pred limen nasi sa nazýva *vestibulum nasi*, kt. sa šíri do hrotu n. do akejsi jamky, *recessus apicis nasi*. Vestibulum je významné tým, že je tu stena n. pokrytá pozmenenou kožou a nie sliznicou; v koži sú tu zväčšené kožné chlpy, tzv. *vibrissae*. Za limen nasi je vyvýšenina pred vstupom do meatus nasi medius, tzv. *agger nasi*.

b) *Stredná časť* laterálnej steny n. zaujímajú mušle. Opakuje sa tu reliéf ako pri kostnej nosovej dutine. Sú tu teda tri mušle, concha nasi sup., inf. et communis.

Meatus nasi superior (horný priechod) sa vzadu šíri mierne laterálnym smerom pred telom klinovej kosti do prehlbenia, tzv. *recessus sphenoethmoideus* (rec. sphenoethmoidalis); doň ústi apertura

sinus spheinoidei. Pred recessus sphenoethmoideus ústi do horného priechodu sinus ethmoidei post.

Meatus nasi medius (stredný priechod) leží medzi concha nasalis media a inf. V ňom sa asi v strede, kde je najvyššia, značne vykleňuje bulla ethmoidea (bulla ethmoidalis). Pred ňou šikmo dorzokaudálne prebieha hrana, kt. podmieňuje proc. uncinatus ossis ethmoidis. Medzi bulou a proc. uncinatus je oblúkovitá brázda, hiatus semilunaris, a touto brázdou vstupuje do priehlbeniny, tzv. infundibulum ethoideum (infundibulum ethmoidae). Vzniká tým, že sa sliznica n. pred bulou vychlipuje laterálne a zasa sa vracia späť k proc. uncinatus. V infundibulum ethmoideum sú otvory, kt. vyúsťujú niekt. sinus ethmoidei ant., sinus maxillaris a asi v ½ prípadov aj sinus frontalis. V druhej polovici prípadov sinus frontalis ústi samostatne do stredného nosového priechodu. Okrem toho za bulou sú otvorčeky, ktorými ústi bulla ethmoidea a niekt. sinus ethmoidei ant.

Meatus nasi inferior (dolný priechod) je pod dolnou mušlou. Vpredu je na ňom štrbinovitý otvor, kt. je vyústením ductus nasolacrimalis; v týchto miestach je dolný priechod najširší. Štrbinovitý tvar tohto otvoru podmieňuje sliznicová riasa, plica ductus nasolacrimalis (p. lacrimalis Hasneri). V predlžení dolného priechodu je vzadu, už na stene hltana, ostium pharyngicum tubae pharyngotypmapnicae.

Meatus nasi communis (spoločný priechod) je neurčito ohraničený. Predstavuje ho štrbina medzi septom a mušlami, teda časť nosovej dutiny, do kt. mušle nezasahujú.

c) *Zadnú časť laterálnej steny* n. zaujíma plytká brázda, tzv. *meatus nasopharyngicus* (naso-pharyngeus). Zostupuje medzi dorzálnymi koncami mušlí a stenou hltana, na kt. sa tu vykleňuje torus tubalis.

• *Horná stena nosovej dutiny* má tvar brázdy. Sliznica tu pokrýva kostný strop nosovej dutiny, najmä lamina cribriformis.

Podkladom *prednej steny* sú ossa nasalia, laminae dorsi cartilaginis septodorsalis a ohyb cartilago apicis nasi. Je na nej pomerne úzka brázda, sulcus olfactorius, ležiaci medzi agger nasi a os nasale. Do tejto brázdy prechádza horná stena.

Zadnú stena nosovej dutiny utvorenú len v nepatrnom rozsahu hore pod bázou lebky predstavuje plocha corpus ossis sphenoidis, kt. sa obracia do recessus sphenoethmoideus. Dole zadná stena chýba, lebo je tu choána, ktorou nosová dutina komunikuje s hltanom.

Sliznica n. nalieha tesne na kostný a chrupavčitý skelet a preto značne opakuje jeho relief. S kosťami sa spája pevnejšie ako s chrupavkami. Sliznica má dvojaký vzhľad podľa toho, či pokrýva vyčnievajúce al. konkávne časti steny n. Sliznica konvexít, umiestená najmä na voľnom okraji strednej a dolnej mušle, je nápadná svojou hrúbkou, čo podmieňuje bohatá žilová spleť v sliznicovom väzive. Naproti tomu sliznica konkavít je veľmi tenká, najmä pre neprítomnosť týchto žilových spletí. V regio olfactoria je sliznica nažltlej farby, je slabšie prekrvená a pevne lipne ku kostnému podkladu. Jej epitel je vyšší ako v regio respiratoria, je viacradový a obsahuje 2 druhy buniek, čuchové a podporné. Z čuchových buniek vychádzajú nervové vlákna čuchových snopčekov. Zaujímajú strop nosovej dutiny, laterálnu stenu v rosahu hornej mušle a protiľahlú (hornú) časť priehradky. Regio respiratoria je sivoružovej farby a neobsahuje zmyslové bunky; zaujíma zvyšok nosovej dutiny.

K ***deformáciám nosa*** patria *zmeny jeho tvaru* al. *postavenia*, príp. ich kombinácie, pri kt. je zachovaná nosová kostra a vonkajší i vnútorný kryt n. Môžu byť vrodené al. sú následkom úrazu, resp. choroby (syfilis, tbc, ozaena nádory), príp. môžu vzniknúť po operácii n. a jeho okolia. Patrí sem: *nasus indianus, nasus longus, pachyrhinia, platyrhinia, rhinokyphosis, rhinolordosis, rhinomegalia* a *rhinoscoliosis, stenorhinia*.

Deformity špičky n. zahrňujú: ***apex nasi prominens*** (prominujúca špička n.), *ptosis apicis nasi* (poklesnutá špička n.), ***apex nasi bullosus*** (bambuľovitý n.).

Menej časté sú deformity n. podmienené deformitami chrupaviek špičky n. *(cartilato apicis nasi*) al. deformitou chrupavky priehradky, príp. obidvoch častí. Th. spočíva v úprave tvaru chrupaviek al. septa.

K deformitám nosových krídel patrí: ***aspiratio alarum nasi*** (nasávanie nosových krídel, je vrodená deformita; th. spočíva v implantácii chrupavky ušnice medzi chrupavkou a peri-chondriom chrupavky špičky nosa); ala nasi prominens (rozostúpené nosové krídla môžu byť vrodené al. získané; th.: posun nosových krídel v ich úponoch mediálne).

Deformity chrupavčitej priehradky n.: ***protrusio septi nasi*** (poklesnutá priehradka n.), ***luxatio septi cartilaginei*** (luxácia chrupavčitej priehradky) v mieste spojenia s vomerom.

Deformity n. pri rázštepoch pier, čeľustí a podnebia: ***retractio alae nasi*** (posun úponu nosových krídel) a ***rhinoscoliosis*** (uchýlený n.).

Deformitou n. neznámeho pôvodu je ***rhinohyma.*** Vzniká hyperpláziou povrchových vrstiev kože s nápadným zväčšením dolnej polovice n. a hrboľovitým povrchom. Th. spočíva v abrázii.

Nosacapal® – antitusikum; →*noskapín.*

nosatcovité – *Corculionidae*. Čeľaď z radu chrobákov. Charakteristické sú silné krátke nohy a pretiahnutá hlava, kt. má tvar nosa. Na jej konci sú hryzadlá, uprostred dlhé tykadlá. Tarzy nôh sú štvorčlánkové, posledný článok je rozštiepený. Larvy sú beznohé, zavalité, vyžierajú semená rastlín a mladé pupene stromov. Veľa druhov škodí v larválnom aj dospelom štádiu na poľnohospodárskych, záhradných a lesných kultúrach. Známy je kvetopas jabloňový (*Anthonomus pomonum*, →*kvetopasy*). Mladé lieskové oriešky nahrýza beznohá larvička nosatca lieskového (*Curculio nucum*). V lesnom hospodárstve škodí tvrdoň smrekový (*Hylobius abietis*), jeho larvy vyhrýzajú pupene borovicových vetvičiek.

Noscapalin® – antitusikum; →*noskapín.*

Nosema – [g. *noséma* choroba] **1.** rod intracelulárnych prvokov (podrad *Apansporoblastina*, rad →*Microsporidia*), kt. druhy parazitujú na nestavovcoch, patogénne sú najmä pre hmyz; **2.** *Encephalitozoon.*

Nosema apis – napáda črevný epitel včiel a vyvoláva hnačku, končiacu uhynutím.

Nosema bombycis – postihuje vnútorné orgány húseníc priadky morušovej. Húsenice potom hynú, slabo nakazené sa vyvíjajú ďalej, a tak sa zárodky dostávajú do tela motýľa a do vajíčok.

Nosema cuniculi – *Encephalitozoon cuniculi*, pôvodca nozematózy.

nosematosis, is, f. – [*nosema* + *-osis* stav] →*nozematóza.*

nosič – epidemiol. človek al. zviera bez klin. príznakov ochorenia, kt. vo svojich tkanivách prechováva a vylučuje pôvodcu infekcie a je potenciálnym zdrojom nákazy pre vnímavého hostiteľa; →*bacilonosič.*

nosiheptid →*noziheptid.*

Nosim® (Richet) – antianginózum; →*izosorbiddinitrát.*

noskapín – syn. metoxyhydrastín; narkozín; opian; opianín; [*S*-(*R**,*S**)]-6,7-dimetoxy-3-(5,6,7,8-tetrahydo-4-metoxy-6-metyl-1,3-dioxolo[4,5-g]izochinolin-5-yl)-1(3*H*)-izobenzofuranón, $C_{22}H_{23}NO_7$, M_r 413,43; ópiový alkaloid izolovaný z maku *Papaver somniferum* L., *Papaveraceae*), antitusikum. *dl*-forma – *dl*-narkotín, gnoskopín.

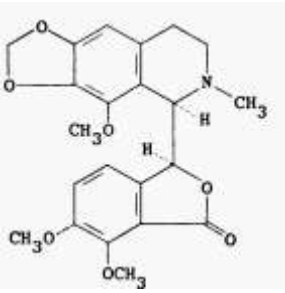

Noskapín

Prípravky – NSC 5366®, Capval®, Coscopin®, Coscotabs®, Key-tusscapine®, Longatin®, Lyobex®, Narcompren®, Narcotussin®, Nectadon®, Nicolane®, Nipaxon®, Noscapal®, Noscapalin®, Terbenol®, Tusscapine®, Vadebex®; kamforsulfonát $C_{32}H_{39}NO_{11}S$ – 374 JL®, Tulisan®.

nos(os)- – prvá časť zložených slov z g. *nosos* choroba.

nosoagnosia, ae, f. – [*noso-* + g. *alfa priv.* + g. *gnósis* poznanie] →*nozoagnózia.*

nosocomialis, e – [g. *nosocomeion* nemocnica] →*nozokomiálny.*

nosocomium, i, n. – [g. *nosocomeion* nemocnica] →*nemocnica.*

nosogeographia, ae, f. – [*noso-* + l. *geographia* zemepis] →*nozogeografia.*

nosographia, ae, f. – [*noso-* + g. *grafein* písať] →*nozografia.*

nosologia, ae, f. – [*noso-* + g. *logos* náuka] →*nozológia.*

nosomania, ae, f. – [*noso-* + g. *maniá* vášeň] →*nozománia.*

nosomycosis, is. f. – [*noso-* + g. *myké* huba + -osis stav] →*nozomykóza.*

nosonomia, ae, f. – [*noso-* + g. *nomos* zákon] →*nozonómia.*

Nosophen® – rtg kontrastná látka; →*jódftaleín sodný.*

Nosophene Sodium® – rtg kontrastná látka; →*jódftaleín sodný.*

nosophilia, ae, f. – [*noso-* + g. *filein* milovať] →*nozofília.*

nosophobia, ae, f. – [*noso-* + g. *fobos* strach] →*nozofóbia.*

nosophytus, i, m. – [*noso-* + g. *fytos* rastlina] →*nozofyt.*

nosopoieticus, a, um – [*noso-* + g. *poiein* tvoriť] →*nozopoetický.*

Nosopsyllus – [*noso-* + g. *psylla* blcha] rod bĺch.

Nosopsyllus fasciatus – syn. *Ceratophyllus fasciatus*, potkania blcha, kt. žije v Európe a sev. Amerike; prenáša myší týfus a pp. mor.

nosorožcovité – *Rhinocerotidae.*

nosotaxis, is, f. – [*noso-* + g. *taxis* usporiadanie] →*nozotaxia..*

nosotoxicosis, is, f. – [*noso-* + g. *toxikon* jed + -osis stav] →*nozotoxikóza..*

nosotoxinum, i, n. – [*noso-* + g. *toxikon* jed] →*nozotoxický.*

nosotrophia, ae, f. – [*noso-* + g. *trofé* výživa] →*nozotrofia.*

nosotropicus, a, um – [*noso-* + g. *tropé* obrat] →*nozotropický.*

No-Spa® inj., tbl. – spazmolytikum s vazodilatačným a adrenolytickým účinkom; →*drotaverín.*

Nospan® – anxiolytikum; →*tybamát.*

Nostal® (Ames) – sedatívum, hypnotikum; →*ektylmočovina.*

nostalgia, ae, f. – [g. *nostos* návrat + g. *algos* bolesť] túžba po domove, vlasti, ľuďoch.

nostok – *Nostoc*, rad →*siníc.*

nostomania, ae, f. – [g. *nosein* vrátiť sa domov + g. *maniá* vášeň] nostománia, intenzívna nostalgia, túžba po domove.

nostratický – tvoriaci substrát; pôvodný.

nostrifikácia – uznanie platnosti dačoho cudzozemského na domácom území (obyčajne odbornej kvalifikácie).

nostras, atis, m. – [l. *noster* náš] našinec, náš, z našej krajiny.

Cholera nostras – ťažká forma cho-lery s toxickým postihnutím organizmu.

nostril – nosová dierka, nozdra, naris anterior seu externa.

nostrum – šarlatánsky liek, ,,všeliek“, tajný liek.

Nostyn® (Ames) – sedatívum, hypnotikum; →*ektylmočovina.*

Nosydrast® – rtg kontrastná látka; →*jódpyracet.*

Nosylan® – rtg kontrastná látka; →*jódpyracet.*

nota, ae, f. – [l. *notare* označiť] znamenie, známka.

notabene – [l.] pripomínajúc; okrem toho; dokonca; ba ešte.

nota bene – poznámka v listoch v skr. N. B. al. NB s významom najmä dobre si pamätaj, dobre si všimni.

notabilita – 1. vynikajúca osobnosť; **2.** vznešená spoločnosť.

notácia – kniž. súhrn triednikov a pomocných znakov prijatých pre danú klasifikačnú schému.

Notair® (De Angeli) – stimulans CNS; →*pemolín.*

notalgia, ae, f. – [g. *nótos* chrbát + g. *algia* bolesť] bolesť v chrbte.

Notandron® – anabolikum; metandriol.

notanencephalia, ae, f. – [g. *notos* chrbát + g. .*alfa priv.*+ g. *enkefalos* mozog] notanencefá-lia, anomália s rudimentárnym mozgom uloženým v oblasti šije pri súčasnom rázštepe lebky a chrbtice.

Notaral® (Wyeth) – antibiotkum; →*penicilín G draselná soľ.*

notatín – syn. glukózaoxidáza.

Notechis – rod extrémne jedovatých austrálskych hadov. Patrí sem *N. scutatus*.

notancephalia, ae, f. us, i, m. – [not- + g. *alfa priv.* + g. *kefalé* hlava] notancefália, kon-genitálne chýbanie zadnej časti lebky.

notanencephalus, i, m. – [*not-* + g. *alfa priv.* + g. *enkefalon* mozog] notanencefalus, plod postihnutý notanencefalokélou.

notencephalocele, es, f. – [g. *notos* chrbát + g. *enkefalon* mozog + g. *kélé* prietrž] noten-cefalokéla, záhlavná encefalokéla.

Notensil® (Fisons) – trankvilizér; →*acepromazín.*

Notézine® (Specia) – anthelmintikum; →*dietylkarbazín.*

Nothiazine® – antipsychotikum, trankvilizér; →*mepazín.*

Nothnagelov syndróm – [Nothnagel, Hermann, 1841 – 1905, rak. internista a neurológ] →*syndrómy.*

Nothnagelove telieska – [Nothnagel, Hermann, 1841 – 1905, rak. internista a neurológ] →*telieska.*

nothus, i, m. – [g. *nóthos* nepravý] nepravdivý, nepravý, falošný.

not/o- – prvá časť zložených slov z g. *nótos* chrbtát.

Notoedres – rod roztočov.

Notoedres cati – roztoč podobný zákožke svrabovej (*Sarcoptes scabiei*), vyvoláva chron. a často fatálny svrab mačiek; infestuje aj domácie králiky, príležitostne aj človeka.

notoedrový svrab mačiek →*svrab.*

notogenesis, is, f. – [*noto-* + g. *genesis* vznik] vývoj notochordy.

notogenesis, is, f. – [*noto-* + g. *genesis* vznik] vývoj notochordy.

notochorda, ae, f. – [*noto-* + g. *chorda* struna] chrbtová struna. Tyčovitý útvar zložený z bu-niek odvodených z mezoblastu primitívneho uzla embrya, kt. určuje primitívnu os tela; je to spoločný faktor všetkých druhov kmeňa (phylum). Pri nižších stavovcoch jediná opora tela, pri vyšších ju nahrádza chrbtica; ostali z nej len zvyšky, napr. nucleus pulposus.

notomelia, ae, f. – [*noto-* + g. *melos* úd] notomélia, vývojová odchýlka s nadpočetnými končatinami na chrbte.

notomyelitis, itidis, f. – [*noto-* + g. *myelos* miecha + *-itis* zápal] notomyelitída, zápal mie-chy.

Notonectidae – chrbtoplavkovité. Čeľaď ploštíc (*Heteroptera*). z radu bzdôch (~ 150 druhov). Sú to malé a stredne veľké bzdochy s krátkym ciciakom a veľkými očami. Posledný pár nôh je veľmi dlhý, upravený na život vo vode. Plávajú na chrbte, podľa toho sú pomenované. N. sú dravce, živia sa vodným hmyzom a jeho larvami, žubrienkami a malými rybkami. U nás je najbežnejšia chrbtolavka žltkavá (*Notonecta glauca*), stredne veľká bzdocha s pretiahnutým sivohnedým a hnedožltým telom.

notoricus, a, um – [l. notus známy] notorický, stály, trváci, neustávajúci, povestný.

Notostraca →*štítovky.*

Notul® (Tosi/Euromedical) – kompetitívny antagonista histamínových H_2-receptorov, antiulcerózum; →*cimetidín.*

notus, a, um – [l.] známy.

notum – [g. *nóton* chrbát] **1.** dorzálna časť tela; **2.** dorzálna časť každého segmentu článko-nožca.

nov. – skr. l. *novus* nový.

Nova® – systémové antimykotikum; →*myklobutanil.*

Novacetyl® – analgetikum, antipyretikum; acetylsalicylát horečnatý.

Novacid® – analgetikum, antispazmodikum; →*dipyrón.*

Novacrysin® – antireumatikum; aurotiosulfát sodný.

Novacyl® – antihyperlipoproteinemikum; kys. oxiniaková.

Novadox® (Sernagiotto) – antibiotikum; →*doxycyklín.*

Novadral® – adrenergikum; →*norfenefrín.*

Novakol® – tuberkulostatikum; →*tiacetazón.*

Noval® (Yamanouchi) – progestagén; →*megestrolacetát.*

Novaldin® – analgetikum, antispazmodikum; →*dipyrón.*

Novalgin® inj., tbl. – analgetikum, antispazmodikum; →*dipyrón.*

Novamidon® – analgetikum, antipyretikum; →*aminopyrín.*

Novamin® – antiemetikum; →*dimenhydrinát.*

Novamin® (Bristol) – antibiotikum; →*amikacín.*

Novantrone® inj. – antineoplastikum; →*mitoxantrón.*

Novaprina® (Zyma) – antiflogistikum; →*diklofenak sodný.*

Novarsan® – chemoterapeutikum; →*neoarzfenamín.*

Novarsenobenzol® – chemoterapeutikum; →*neoarzfenamín.*

Novarsenobillon® – chemoterapeutikum; →*neoarzfenamín.*

Novasmasol® – bronchodilatans; →*metaproterenol.*

Novastat® – kokcidiostatikum; kombinácia →*aklomidu* a →*sulfanitranu.*

Novatec® (Merck & Co.) – antihypertenzívum; →*lizinopril.*

Novatrin® (Ayerst) – anticholínergikum; →*homatropín.*

Novatrina® (Manzoni) – analgetikum, antiflogistikum, antipyretikum; →*morazón.*

Novatropine® – anticholínergikum; →*homatropín.*

Novazam® – anxiolytikum, myorelaxans; →*diazepam.*

Novazole® (Merck & Co.) – anthelmintikum; →*kambendazol.*

Novecyl® – analgetikum; →*salicylamid.*

Novedrin® – bronchodilatans; →*etafedrín.*

novem – [l.] deväť.

novembichín – 2-chlór-*N,N-bis*(2-chlóretyl)propánamínhydrochlorid, $C_7H_{15}Cl_4N$, M_r 255,01; antineoplastikum (Embichin 7®, Embikhin 7®, Novomebichin®).

Cl

$CH_3CHCH_2N(CH_2CH_2Cl)_2$. HCl ***Novembichín***

Novemina® – analgetikum, antispazmodikum; →*dipyrón.*

noveni, ae, a – [l.] pod deviatich.

Noveril® a **Noveril 240**® tbl. (Wander) dr. a inj. – tymoleptikum II. generácie, antidepre-sívum; →*dibenzepín.*

Noverme® (Gist Brocades) – anthelmintikum; →*mebendazol.*

Novesin 0,4 %® gtt. ophth. – (Dispersa, Ciba Vision Ophthalmics) – Oxybuprocaini hydro-chloridum 4 mg + Chlorhexedini acetas 0,1 mg v 1 ml rozt.; oftalmologikum, lokálne anestetikum; →*chlórhexidín;* →*oxybuprokaín.*

Novesine® (Wander) – miestne anestetikum; →*benoxinát.*

Novestrol® (Rorer) – estrogén; →*etinylestradiol.*

Novex® – antimykotikum; →*fentiklór.*

Noviben® (Merck & Co.) – anthelmintikum; →*kambendazol.*

Novicodin® (Schwarzhaupt) – narkotické analgetikum, antitusikum; →*dihydrokodeín.*

Novidium® – antiprotozoikum; homidium.

Novidorm® (Sintyal) – sedatívum, hypnotikum; →*triazolam.*

Novidroxin® – hydroxokobalamín; →*vitamín B_{12}.*

Noviform® (Heyden) – antiseptikum; →*bibrokatol.*

Novil® – analgetikum, antispazmodikum; →*dipyrón.*

novies – [l.] deväťkrát.

Novismuth® – antacídum; bismuthum subnitricum.

novitas, atis, f. – [l. *novus* nový] novota.

novobiocín – *N*-[7'[[3-*O*-(aminokarbonyl)-6-deoxy-5-C-metyl-4-*O*-metyl-□-L-lyxo-hexapyra-nozyl]oxy]-4-hydroxy-8-metyl-2-oxo-2*H*-1-benzopyran-3-yl]-4-hydroxy-3-(3-metyl-2-bute-nyl)bunzamid, $C_{31}H_{36}N_2O_{11}$, M_r 612,65; antibiotikum produkované kultúrou *Streptomyces spheroides* (PA 93®, U 6591®, Albamycin®, Biotexin®, Cardelmycin®, Cathocin®, Cathomycin®, Inamycin®, Spheromycin®, Vulcaminicina®, Vulcamycin®, Vulkamycin®; jednosodná soľ $C_{31}H_{35}N_2NaO_{11}$ – Robiocina®).

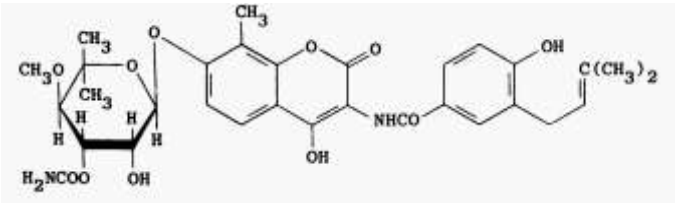

Novobiocín

Novocain® (Winthrop) – miestne anestetikum; →*prokaín.*

Novocainamid® – antiarytmikum; →*prokaínamidhydrochlorid.*

Novocamid® –antiarytmikum; →*prokaínamidhydrochlorid.*

Novocebrin® (Homburg) – cerebrálne vazodilatans; →*tinofedrín.*

Novocillin® – antibiotikum; →*benzylpenicilín sodný.*

Novocol® – expektorans; →*gvajakolfosfát.*

Novodigal® (Beiersdorf) – kardiotonikum; →*digoxín.*

Novodil® – periférne a cerebrálne vazodilatans; →*cyklandelát.*

Novodolan® (Roussel-UCLAF) – analgetikum; →*floktafenín.*

Novodrin® – sympatikomimetikum, bronchodilatans; →*izoproterenol.*

Novomebichin® – antineoplastikum; →*novembichín.*

Novoform® – antiseptikum; →*bibrokatol.*

Novofosfan® – tonikum; →*toldimfos sodný.*

Novogent N® (Temmler) – antiseptikum; →*hexamidín.*

Novohetramin® – antihistaminikum; →*tonzylamín.*

Novohydrin® – diuretikum, antihypertenzívum; →*ambusid.*

Novolaudon® – narkotické analgetikum; →*hydromorfón.*

novoldiamín – N^1,N^1-dietyl-1,4-pentádiamín, $C_9H_{22}N_2$, M_r 158,28; používa sa na prípravu chinakrínu a i. antimalarík, pretože má ten istý vedľajší reťazec.

$H_2NCH(CH_2)_3N(C_2H_5)_2$ ***Novoldiamín***

Novomazina® – antihistaminikum; →*chlorotén.*

Novomycetin® – antibiotikum; →*chloramfenikol.*

Novon® (SK & F) – herbicídum; →*erbon.*

novonal – 2,2-dietyl-4-penténamid; dietylalylacetamid, $C_9H_{17}NO$, M_r 155,23; hypntotikum (Epinoval®).

$$CH_2{=}CHCH_2C(C_2H_5)_2CONH_2$$ ***Novoldiamín***

Novo-Nastizol A® (Bago) – antialergikum, antihistaminikum; →*astemizol.*

Novo-Passit® sol. (Galena) – sedatívum, anxiolytikum. Zloženie: Extractum Passit fluidum (*Crataegus oxyacantha, Humulus lupulus, Hypericum perforatum, Melissa officinalis, Passiflora incarnata, Sambucus nigra, Valeriana ofricinalis*) 45 mg + Maltodextrium 80 mg + Guaifenesinum 40 mg v 1 ml rozt.

Novophone® – antibiotikum, antiprotozoikum; →*dapsón.*

Novoridazine® (Novopharm) – antipsychotikum; →*tioridazín.*

Novorin® (Polfa) – adrenergikum, vazokonstringens, dekongescens; →*xylometazolín.*

novorodenec – [l. *neonatus*] novorodenecké obdobie sa začína pôrodom a trvá 4 týžd. V tomto období sa dieťa postupne adaptuje na extrauterinné podmienky. Prvým vdychom sa začína výmena plynov medzi alveolárnym vzduchom a krvou. Dýchanie pľúcami, uzavretie skratu medzi pravým a ľavým srdcom a prestavba celého krvného obehu, nevyhnutnosť termoregulácie, príjem a spracovanie potravy, začatie funkcie obličiek a i. znamenajú záťaž pre organizmus novorodenca. N. si preto vyžaduje starostlivé sledovanie a ochranu pred nepriaznivými vplvymi, kt. môžu zmeniť fyziol. priebeh adaptačných procesov.

Donosenosť a zrelosť – podľa dĺžky gravidity sa rozoznáva n. donosený, nedonosený a prenosený. Donosenosť sa určuje dĺžkou gravidity, zrelosť však odráža aj stav vývoja plodu. Donosený (zrelý) je plod, kt. sa narodil po 38. týžd. gravidity a má hmotnosť > 2500 g. Nedonosený je plod, kt. sa narodil < 38. týžd. gravidity, pričom javí znaky života (dýchanie al. prejavy akcie srdca, aktívny svalový pohyb al. pulzácia pupočnka), a preto nie je potratom. Dôležitým kritériom donosenosti je dĺžka; dieťa > 48 cm sa pokladá za donosené. Výnimkou sú deti z viacpočetných gravidít (kritériom donosenosti je 47 cm).

Nedonosený novorodenec – nezrelý n., je dieťa s nízkou pôrodnou hmotnosťou, resp. n. predčasne narodený, t. j. pred 37. týžd. trvania gravidity. Pretože však nemožno určiť dĺžku gravidity presne (nie je istý deň koncepcie, je nepravdlený menštruačný cyklus), pokladá sa za nedonosené dieťa s pôrodnou hmotnosťou < 2500 g a hmotnosťou < 48 cm (44 – 47 cm pri viacpočetných gaviditách). Plod narodený po 37. týžd. gravidity, teda donosený, môže mať však pôrodnú hmotnosť < 2500 g (drobné a hypotrofické plody) a naopak nedonosení n. môžu mať > 2500 g (veľké plody diabetičiek).

Podiel n. s nízkou pôrodnou hmotnosťou je 8 – 10 %, z toho 57 % váži 2000 až 2500 g, 22 % 1500 – 2000 g a 21 % < 1500 g. V mestách je podiel n. s nízkou hmotnosťou väčší. Asi 1/3 n. s nízkou pôrodnou hmotnosťou je hypotrofická. Hranicou životaschopnosti je 600 – 1000 g.

Príčinou nedonosenosti môže byť závažná celková choroba matky: choroby srdca, obličiek, gestóza, anomálie rodidiel, placenty, placentácia, neúmerná namáhavá práca, duševná záťaž, abúzus (fajčenie, alkohol). U slobodných matiek sú 2-krát častejšie ako u vydatých. Môže ísť aj o opakované pôrody nedonosených detí – habituálne potrácanie. Zo strany dieťaťa to môžu byť viacpočetné plody, malformované plody, infekcie plodu. Príčinou smrti nedonosených detí býva najčastejšie nezrelosť alveolárnej vystelky pľúc, krvácanie do mozgu, poškodenie ciev, infekcie, anomálie.

Nedonosenosť sa hodnotí aj podľa charakteristických príznakov nezrelosti: dlhé, štíhle končatiny, tmavočervená, tenká, zvráskavená koža, oslabená al. chýbajúca vrstva podkožného tuku, opuchy rúk a nôh, prítomnosť lanuga, krátke vlasy, ich hranica na krku je neostrá a prechádza do lanuga, kt. je nielen na trupe, ale aj na tvári. Veľká fontanela je zväčšená, malá fontanela perzistuje, švy sú otvorené, lebkové kosti a chrupavky ušníc sú mäkké. Hrudník je malý, poddajný, mamily sú len pigmentované škvrny, hormónová reakcia na nich nevzniká. Pupok nie je v strede medzi proc. xiphoides a symfýzou, ale je posunutý nižšie, na bruchu sú rozšíre-né žily, cez chabú brušnú stenu možno pozorovať črevnú a žalúdkovú peristaltiku. Diastáza priamych brušných svalov je značná. Nechty nepresahujú konce prstov, ryhy na stupajách chýbajú. U chlapcov testes nie sú zostúpené do skróta, u dievčat labia majora neprekrývajú labia minora. V pochybných prípadoch rozhoduje oneskorenie osifikácie epifýz. Na rtg je Ø osifikačného jadra distálnej epifýzy stehnovej kosti < 5 mm.

Nezrelosť funkcií sa prejaví predĺžením času adaptácie funkcie dýchania a obehu. Fyziol. úbytok hmotnosti je väčší a trvá dlhšie. Žltačká je intenzívnejšia a trvá dlhšie, čo je výrazom insuficiencie pečene, nižšie sú hodnoty faktorov hemokoagulácie. Dýchanie je rýchlejšie, plytšie, brušného typu, výdych je skrátený, podiel elastickej práce na dýchaní je väčší. Tvorba tepla nestačí kryť straty tepla veľkým kožným povrchom v podmienkach, keď nie je optimálna teplota prostredia. Hypoxia, acidóza, hyperkapnia, šokový stav, infekcie, katetrizácie pupkových ciev sú predisponujúcim faktorom pre novorodenecké koagulopatie. Zmiešaná respiračno-metabolická acidóza je príčinou častého vzniku porúch koagulácie. Nezrelé deti sú zní-žene odolné voči infekciám. V GIT viazne resorpcia tukov, kapacita žalúdka je malá, sekrécia štiav znížená.

N. s pôrodnou hmotnosťou < 2000 g sa ošetrujú na úsekoch starostlivosti o nedonosené deti za prísneho vylúčenia možnosti podchladenia a infekcie. Ošetrenie na pôrodnom sále spočíva v rýchlom a šetrnom odsatí plodovej vody a hlienov z dýchacích ciest. Po ošetrení sa vkladá dieťa do vyhriateho inkubátora vyhriateho na 32 – 34 °C. Keď nie je k dis-pozícii inkubátor, chráni sa dieťa pred podchladením zabalením do vyhriatych plien, a tie sa vymieňajú. Pri poruchách dýchania a cyanóze sa podáva kyslík, kt. musí byť zvlhčený a zahriaty na 30 °C. Prevoz dieťaťa sa deje v prenosnom inkubátore.

Výživa nedonosených n. →výživa.

Najčastejšie choroby n. s nízkou pôrodnou hmotnosťou sú pneumopatie a neskorý asfyktický sy. (Wilsonov-Mikityho sy.), kt. vzniká v prvom mes. Prejavuje sa tachypneu, dyspneou, cyanózou; často recidivuje. Hyperbilirubinémia ohrozuje dieťa encefalopatiou, najmä ak je dieťa acidotické, dehydratované a trpí infekciou. Častá je anémia a nedá sa jej predísť podávaním železa, dá sa len ovplyvniť jej stupeň závažnosti. Profylaxia rachitídy, ktorou sú nedonosení novorodenci ohrození, spočíva v podávaní 400 – 800 IU/d od 1. týžd. vo forme kv. Častejšie sa vyskytujú prietrže. N. s hmotnosťou < 1700 g postihujú retinopatie (nezrelosť sietnice, hypoxia, podávanie vyšších koncentrácií kyslíka a náhle prerušenie jeho podávania).

Rozdelenie novorodencov

Podľa trvania gravidity			Podľa pôrodnej hmtonosti	
Nedonosený	< 37. týžd.	< 259 d	Hypotrofický	< 2500 g
Donosený	37 – 42 týžd.	259 – 293 d	Eutrofický	2500 – 4500 g
Prenášaný	> 42. týžd.	> 294 d	Hypertrofický	> 4500 g

Hypotrofiu novorodenca (syn. dystrofia, dysmaturita, malnutrícia plodu) charakterizuje výrazná diskrepancia medzi normálnou dĺžkou novorodenca a jeho výrazne zníženou hmotnosťou. Podľa dĺžky patria k donoseným, ale správajú sa ako nezrelé deti a rodia sa najmä matkám s chron.

chorobami al. patol. graviditou. Treba pritom odlíšiť tzv. drobné deti, u kt. hmotnosť je úmerná kratšej dĺžke a rodia sa často útlym matkám a nesprávajú sa ako nezrelí n.

Poruchy výživy plodu vznikajú pri chron., týždne trvajúcom obmedzení výživy plodu, napr. pri rizikovej gravidite, gestóze matky, hypertenzii, podvýžive matky, silných a opakovaných krvácaniach v gravidite, pri viacpočetných graviditách, pri gen. podmienených poruchách (Downov sy.), rubeole. Na hypotrofiu plodu treba myslieť, keď je prírastok hmotnosti gravid-nej ženy na konci gravidity < 7 kg. Za hypotrofického sa pokladá n., kt. hmotnosť al. dĺžka je pod 5. percentilom príslušných tabuliek al. diagramov. K dg. prispieva USG vyšetrenie.

Hypotrofický plod po 35. týžd. sa vyznačuje vyzretou funkciou pľúc. Zriedka má príznaky asfyktických blaniek. Častejšia býva u nich hypoglykémia. Perinatálna úmrtnosť je vyššia ako u donosených plodov, poruchy psychomotorického vývoja častejšie, najmä ak sa spája s ne-zrelosťou.

Prenosenosť – znamená plod po 43. týžd. gravidity, ale môže sa stať, že napriek dlhej gravidite sa narodí nezrelý n.

Obrovské plody – sú n. s hmotnosťou > 5000 g, pri hmotnosti 4000 – 4999 g sa hovorí o nad-priemerne veľkých plodoch. Obrovské plody sa rodia matkám s obezitou al. cukrovkou, a to aj vtedy, ak je diabetes ešte klin. latentný. Napriek vysokej hmotnosti sa títo n. správajú ako nezrelí a porušená je najmä funkčná zrelosť orgánov a tkanív. Vyznačujú sa vyšším výskytom vrodených anomálií a častejším pôrodným traumatizmom.

Somatické vyšetrenie novorodenca

Pôrodná hmotnosť n. je 3200 – 3300 (3000 – 3500) g. Vyše 90 % n. sa rodí s hmotnosťou 2500 – 4500 g, hmotnosť chlapcov je o niečo vyššia. V priebehu prvých 3 až 5 d života sa nezvyšuje hmotnosť n., ale vyrovnáva sa jeho popôrodný úbytok, kt. tvorí 5 – 10 % jeho pôrodnej hmotnosti. Pokles hmotnosti je následkom nedostatočného prívodu tekutín, zmien metabolizmu, vyprázdnenia smolky a odstránenia plodového mazu (vernix caseosa). Tento fyziol. pokles hmotnosti sa vyrovná v priebehu 7 – 10 d. Pri výraznom znížení hmotnosti treba predpokladať patol. stavy. Popôrodný úbytok je tým menší, čím skôr sa začne dojčenie. V čase najväčšieho poklesu môže v lete vzniknúť smädová horúčkla (febris transitoria neona-torum), kt. sa upraví prívodom tekutín. Mekónium je mastné, čiernozelené a skladá sa z prehltnutých črevných buniek a žlče. Po 2 – 3 d mliečnej výživy stolica dostáva zlatožltú farbu.

Od vyrovnania pôrodnej hmotnosti zdravé dojča pravidelne priberá. V 4. – 5. mes. donosené dieťa svojou pôrodnú hmotnosť približne zdojnásobí, koncom 1. r. strojnásobí. Vo veku 1 r. doženie hmotnosť ostatných detí aj väčšina detí s nízkou pôrodnou hmotnosťou. Týždňové prírastky dojčiat sú najvyššie v I. štvrťroku života (150 – 300 g), potom postupne klesajú (II. štvrťrok 100 – 200 g, III. štvrťrok 75 – 100 g, IV. štvrťrok 75 g).

Priemerná ***dĺžka*** n. je 50 – 53 cm. V priebehu 1. r. vtyrastie dieťa ~ o 25 – 30 cm. Najrýchlejšie rastie dojča v I. štvrťroku (3 – 4 cm/mes.), v II. štvrťroku 2 cm/mes., v III. a IV. štvrťroku 1 cm/mes.).

Hlava n. tvorí až 1/4 telesnej dĺžky, dospelého už len 1/8. Obvod hlavy je 34 – 35 cm a je o 1 až 2 cm väčší ako obvod hrudníka. Obidva obvody sa vyrovnajú až v polroku. Pri pôrode záhlavím je lebka pretiahnutá, pretože temenné kosti prekrývajú čelové a záhlavné kosti; pri pôrode cisárskym rezom al. panvovým koncom je guľatá.

U nezrelých detí býva craniotabes v oblasti temenných kostí a veľká prevaha lebkovej časti hlavy nad tvárovou môže imitovať hydrocefalus. Porucha osifikácie lebkových kostí sa vyskytuje pri hypotyreóze, osteogenesis imperfecta (Vrolikova choroba), dysostosis cleidocranialis a Downovom sy. Poruchy osifikácie, hydrocefalus al. porencefáliu (defekty mozgového tkaniva) možno dg. transluminácíou hlavy v tmavej miestnosti, USG al. CT. Asymetria tváre môže byť následkom

pôrodnej traumy z obrny n. facialis. Pri vyšetrení n. sa pátra po možných prejavoch vrodených chýb, ako je epikantus, abnormálne postavenie a vzdialenosť očných štrbín, veľkosť očných gúľ, krvácanie do spojovky, príp. veľká rohovka (kongenitálny glaukóm), kolobóm al. chýbanie dúhovky (Drashov sy.), abnormálna dĺžka filtra, výrastky pred uchom, abnormálne postavenie a tvar ušníc.Predčasná dentícia býva pri Ellisovom-van Crefeldovom sy., Hallermannovom-Striefovom sy. a i. Na obidvoch stranách šva podnebia bývajú prechodné uzlíčky epitelových buniek, tzv. Epsteinove perly. Na pomerne krátkom krku sa zisťujú príp. kožné záhyby (Bonnevieho-Ullrichov sy., Turnerov sy.), traumatické zmeny v m. sternocleidomastoideus (krvácanie), kongenitálna struma a zvyšky žiabrových oblúkov (cystické hygrómy, di. Georgeov sy.).

Lebka n. netvorí jednoliaty kryt, ale jednotlivé lebkové kosti sú vo švoch voľne k sebe priložené a lenna dvoch miestach k sebe nepriliehajä: medzi čelovou a temennými kosťami je medzera vo forme kosodĺžnika, veľká fontanela. Po narodení sa môže prechodne zväčšovať, od 6. mes. sa postupne zmenšuje a uzatvára sa obyčajne v 9. – 18. mes. Medzi záhlavnou a te-mennými kosťamni je malá fontanela, kt. sa uzatvára do 4. mes. Do 2,5 r. prevažuje lebková časť hlavy.

Trup novorodenca tvorí 45 % celkovej dĺžky. Vzhľadom na relat. krátke dolné končatiny je u n. stred tela približne v oblasti pupka. Postupne rastom dolných končatín sa podiel trupu na celkovej dĺžke zmenšuje až do puberty.

Hrudník novorodenca je v inspiračnom postavení, rebrá prebiehajú vodorovnejšie, dýchanie je prevažne bránicové, a preto aj u zdravého môžu medzirebrové priestory pri inspíriu vpadávať. Spiaci n. vykoná 30 – 40 vdychov/min, v bdelom stave rýchlosť a rytmus kolíšu. Predčane narodený n dýcha rýchlejšie, za patol. sa pokladá > 60 vdychoch/min. U nezrelých n. sa vyskytuje periodické Cheyneovo-Stokesovo dýchanie. Námahové al. stonavé dýchanie s veľkým úsilím je prejavom sy. dychovej tiesne (respiračný distresový sy.), pneumónie al. anomálií dýchacích orgánov. Na srdci sa pri auskultácii prechodné šelesty a naopak vrodené srdcové chyby sa prejavia šelestami neraz až v neskoršom veku. N. má fyziol. tachykardiu 90/min v pokoji až do 150/min pri zvýšenej aktivite. Srdcová frekvencia je vyššia u nezrelých n. (120 až 150/min), u kt. môže vzniknúť aj náhla sínusová bradykardia. Paroxyzmálna tachykardia sa u n. ľahšie zisťuje na EKG ako auskultačné.

Brucho novorodwenca je mierne nad úrovňou hrudníka, pečeň presahuje rebrový oblúk asi o 2 cm. Distenzia brucha ihneď po pôrode upozorňuje na mekóniový ileus, obštrukciu al. perforáciu GIT, sepsu al. peritonitídu. Niekedy sa v bruchu vyhmatajú abdominálne masy (hydronefróza, polycystic-ká choroba obličiek, dysplázia obličiek, cysty vaječníkov, črevné duplikatúry), kt. si vyžadujú urgentné USG vyšetrenie. Ich dg. sa často stanovuje už intrauterinne. Môže sa vyskytnúť dia-stáza až aplázia m. rectus abdomnis (sy. sušenej slivky), vpadnuté brucho (bránicová prietrž) a pupočníková prietrž (u nezrelých n.).

Genitál môže byť malformovaný smerom k opačnému pohlaviu pri pravom hermafroditizme a pri pseudohermafroditizme (adrenogenitálny sy.) ťažké hypo- a epispádie upozorňujú na poruchy pohlavných chromozómov a na väčšie skryté malformácie uropoetického systému, hymen imperforatus má za následok vývoj hydrometrokolpos. Preputium u n. zvyčajne pevne adheruje ku glans penis. 95 % n. močí v priebehu prvých 24 h.

Na ***končatinách*** si treba všímať anomálie tvaru celej končatiny (fokomélia) a najmä prstov (poly-, brachy-, arachnodaktýlia). U dievčatiek sa treba orientovať na možnosť vrodenej luxá-cie bedrového kĺbu.

V prvých h po narodení si treba všímať najmä prekrvenie a sfarbenie ***kože a slizníc*** (cyanóza, ikterus), *dýchacie pohyby*, ich frekvenciu, príp. sufokačné ťažkosti (atrézia ezofágu). Zmeny pri adaptácii sú výrazom fyziol. procesov, ale pri dlhšom trvaní a väčšej intenzite môžu byť aj patol. prejavom. Vyšetrujú sa niekt. *vrodené reflexy*, kt. v prvých mes. života vymiznú (Mo-rov, cicací, hltací, úchopový reflex atď.). Všímame si *opuch,* kt. môže zakryť príznaky hypo-trofie al. podvýživy.

Tlaková skúška prstom na kožu nie je u n. spoľahlivá, opuch možno ľahšie spozorovať na prstoch, kde chýbajú jemné kožné záhyby. Celkový opuch býva u predčasne narodených detí, pri fetálnej erytroblastóze (m. haemolyticus neonatorum), kongenitál-nom nefrotickom sy., pri Hurlerovej chorobe (mukopolysacharidóza), lokalizovaný opuch pri kongenitálnych poruchách lymfatického systému, na končatinách pri Turnerovom sy. u dievčat na hlavičke následkom tlaku na naliehajúcu časť počas pôrodu (pôrodný nádor, caput succedaneum) a na mihalniciach pri kredeizácii s $AgNO_3$ (v súčasnosti zriedka).

Subperiostále krvácanie (kefalhematóm) je následkom pôrodného traumatizmu, kt. neprekračuje hranice jednej kosti a zvyčajne sa resorbuje počas 2 týžd. až 3 mes. Počas pôrodu môžu vzniknúť zlomeniny lebkových, kľúčnych a i. kostí (dobre a rýchlo sa hoja), intrakraniálne a najmä intravaskulárne krvácanie (encephalopathia perinatalis), parézy periférnych nervov (poškodenie cervikobrachiálneho plexu: Duchennova-Erbova obrna – nn. $C_{5–6}$ s parézou ramena; obrna Klumpkeovej – nn. $C_{7–8}$ s obrnou prstov; obrna bránicového nervu s parézou bránice.

V 1. – 5. min po narodení sa hodnotí bodmi podľa *Apgarovej* celkový stav novorodenca. Počtom 0, 1 a 2 sa hodnotí 5 najdôležitejších vitálnych funkcií. Zdraví novorodenci dosahujú 8 – 10 bodov, asfyktickí so stredným stupňom asfyxie 5 – 7 bodov a pri ťažkom stupni len 0 až 4 body.

Hodnotenie stavu novorodenca podľa Apgarovej

Body	0	1	2
Srdcová frekvencia	chýba	< 100/min	> 100/min
Dýchanie	chýba	pomalé	dieťa kričí
Svalový tonus	chabý	nepravidelné	aktívne pohyby
Reakcia na podráždenie sliznice nosa	nijaká	čiastočná flexia	krik, kašeľ, kýchanie
Farba kože	cyanóza, bledosť	telo ružové končatiny cyanotické	dieťa je celé ružové

Po pôrode sa zisťuje hemokoncentrácia so zvýšenými hodnotami hematokritu a polyglobú-liou. N. má sklon k hypoglykémi a hypokalciémii. Hypoglykémia závisí od pôrodnej hmotnosti a môže poškodiť CNS. Vyskytuje sa u detí diabetičiek, pri funkčnej hyperplázii β-buniek, Beckwittovom sy. (hypoglykémia, obrovský plod – až 5,3 kg, makroglosia, visceromegália, najmä hepato- a nefromegália, naevus flammeus na tvári, polycytémia a dysplázia drene obličiek). Imunitný systém dozrieva v popôrodnom období v závislosti od antigénnej stimulácie. Už v novorodeneckom období sa vykonáva skríningové vyšetrenie vrodených metabolických chorôb, kt ohrozujú vývoj CNS (fenylketonúria, kongenitálna hypotyreóza, aminoacidúria).

Rizikoví novorodenci – k vysokorizikovým patria n.: **1.** s pôrodom do 37. a po 42. týžd. grav.; **2.** s pôrodnou hmotnosťou < 2500 a > 4000 g; **3.** s odchýlkami stupňa zrelosti; **4.** s anamnézou patol. gravidity al. úmrtí súrodencov; **5.** s počtom bodov podľa Apgarovej 0 – 4 al. resuscitáciou po pôrode; **6.** s anamnézou rizikovej gravidity – infekcie a chron. choroby matky, nežiaduca gravidita adolescentiek, sociálne problémy, prvorodička nad 35 r., > 4 predchadzajúcich gravidit a i.; **7.** z mnohopočetnej gravidity a gravidity < 6 mes. od predchádzajúcej; **8.** s pôrodom cisárskym rezom a pôrodom s hmotnostnými komplikáciami; **9.** s významnými skutočnosťami al. predpokladanými malformáciami; **10.** s anémiou, Rh-izoimunizáciou; **11.** matiek s hyperemesis gravidarum, emočnými problémami; **12.** matiek s úrazmi al. celkovou anestéziou v gravidite.

Koža – odráža celkový stav periférnej vazomotorickej rovnováhy. U kričiaceho novorodenca je tmavočervená až lividná, ba pri uzávere epiglottis až cyanotická. Prechodne sa môže zjaviť zväčša benígna ,,harlekýnova“ koža s rozdelením tela na červenú časť od čela po symfýzu a bledý zostatok

tela. Škvrnitá kože je prejavom porušenej termoregulácie, ale aj závažnej obehovej poruchy. Cyanóza sa vyskytuje pri cyanotických vrodených srdcových chybách a pri obehovom zlyhaní a môžu ju maskovať nadmerná bledosť kože. Bledosť je pri anémii, asfyxii, sepse, šoku, hypoglykémii, krvácaní do nadobličiek al. pri opuchoch. V oblasti krížovej kosti môže byť bridlicovomodrá mongolská škvrna (častejšia u černochov*), mizne okolo 1. r. Lanugo sa u donosených n. nevyskytuje, ak pretrváva v oblasti krížovej kosti, upozorňuje na možnosť spina bifida occulta, sinus urogenitalis persistens al. na nádor. Koža prenosených detí je tuhá až pergamenovitá, takže môže omylom pokladať za ichthyosis congenita. Asi v 1/3 prípadov s okolo 3. – 4 d života na koži tváre a trupu vyskytujú škvrny s papulou, príp. pľuzgieriky s čirym obsahom, kt. miznú o 3 – 4 d. Označujú sa ako exanthema allergicum neonatorum (exanthema toxicum neonatorum) a často sa spájajú s eozi-nofíliou. Po odstránení mazu, kt. sa skladá z výlučkov mazových žliaz a povrchových buniek kože, je koža červená – erythema neonatorum. Po niekoľkých d sa koča začína lúpať. Niekedy sa v podkožnom väzive pozorujú tuhé uzlové nekrózy (adiponecrosis subcutanea). Ide o asep-tickú nekrózu podkožného tuku, vzniknutú následkom hypoxie, chladu al. tkau. U niekt. pred-časne narodených a dystrofických detí môže byť na koži chrbta a predkolenia tvrdý edém, tzv. skleredém.

Alergický exantém novorodencov – exanthema allergicum neonati, exanthema toxicum neonatorum, častý kožný prejav v 1. polovici týžd. života dieťaťa. Postihuje až 50 % n. Trvá niekoľko d a spon-tánne mizne. Zjavuje sa na trupe, tvári, končatinách ako ružovočervené škvrny veľkosti šošo-vice i väčšie, v centre majú belavý al. pri žltačke nažltlý pupienok veľkosti špendlíkovej hlavičky, často aj puchierok, kt. je miečne skalený a tvorí prechod k stafylodermiám dojčen-ského obdobia. Príčina nie je známa, pokladá sa za prejav alergie. Ošetruje sa ako pyodermia.

V polovici novorodených detí sa za 2. – 4. d zjaví tzv. fyziol. ikterus, kt. trvá do konca I., niekedy 2. týžd. ako výraz hyperbilirubinémie zo zvýšeného rozpadu erytrocytov pri nedostatočnej aktivite pečeňových enzýmov; →*žltačka.*

Hemolytická choroba novorodencov →*žltačka.*

Novosed® – anxiolytikum, trankvilizér; →*chlórdiazepoxid.*

Novoseptale® – sulfónamid; →*sulfametyltiazol.*

novoskop – Fornalov prístroj na auskultačnú perkusiu.

Novosparol® (Hépatrol) – antispazmodikum; →*bietamiverín.*

Novospasmin® – anticholínergikum; →*kamylofín.*

Novothyral® tbl. (Merck) – Liothyroninum natricum 20 mg + Levothyroxinum natricum hydricum 10 mg v 1 tbl.; hormón štítnej žľazy.

Novotusil® (Inpharzam) – antitusikum; →*kloperastín.*

novotvar – l. blastoma, neoplasma, tumor, →*nádor.*

novotvorba – l. neogenesis, neoplasia, proliferatio.

Novoxapin® (Ester) – antidepresívum; →*doxepín.*

Novrad® (Lilly) – antitusikum; →*levopropoxyfén.*

Novurit® (Chinoin) – diuretikum; →*merkamfamid.*

novus, a, um – [l.] nový.

Novydrine® – stimulans CNS, anorektikum; →*amfetamín.*

Novyho choroba – [Novy, Frederick George, 1864 – 1957. amer. bakteriológ] →*choroby.*

nox, ctis, f. – [l.] noc.

noxa, ae, f. – [l.] škoda, porucha, škodlivina, príčina vyvolávajúca chorobu.

Noxaben® (Unifa) – antibiotikum; →*dikloxacilín.*

Noxal® – poľnohospodárske fungicídum; →*diklobutrazol.*

Noxibiol® – antibiotikum; →*nitroxolín.*

Noxigram® (Firma) – antibiotikum; →*cinoxacín.*

noxiptilín – syn. dibenzoxín; noxiptylín; 10,11-dihydro-5*H*-dibenzo[a,d]cyklohepten-5-ón *O*-[2-(dimetylamino)-etyl] oxím, $C_{19}H_{22}N_2O$, M_r 294,40; antidepresívum (Sipcar®; hydrochlorid $C_{19}H_{23}ClN_2O$ – Bay 1521®, Agedal®, Nogédal®).

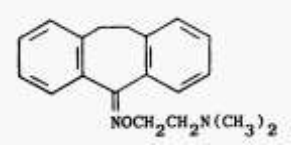

Noxiptilín

noxiptylín →*noxiptilín.*

Noxíurotan® – anthelmintikum; →*piperazíntartrát.*

Noxyflex pro instill.® plv. – antiseptikum a dezinficiens s prídavkom lokálneho anestetika; →*noxytiolín;* →*tetrakaín.*

Noxyflex-S pro instill® plv. – antiseptikum; →*noxytiolín.*

Noxyron® tbl. (Gedeon Richter) – Glutethimidum 250 mg v 1 tbl.; hypnotikum; →*glutetimid.*

noxytiolín – *N*-(hydroxymetyl)-*N'*-metyltiomočovina, $C_3H_8N_2OS$, $HOCH_2NHSHNHCH_3$, M_r 120,18; antiseptikum, dezinficiens. N. má širokospektrálne antibaktériové a antimykotické účinky. Pôsobí pp. pomalým lokálnym uvoľňovaním formaldehydu. Znižuje adherenciu *Can-dida albicans* a i. mikróbov k povrchu epitelu.

Indikácie – profylaxia a th. infekcií močových ciest, najmä pri katetrizácii, ošetrovanie infi-kovaných rán, fistúl, zápalov telových dutín.

Kontraindkácia – precitlivenosť na n.

Nežiaduce účinky – zápach dychu u dialyzovaných pacientov.

Dávkovanie – 1 – 2,5 % v aqua pro inj., dmd 10 g. Pri vyplachovaní močových ciest sa pocit pálenia odstráni prídavkom anestetika.

Prípravky – Novyflex-S®; kombinácia s tetrakaínom Noxyflex pro instill.®.

nozdra – l. naris.

nozematóza – [*nosematosis*] protozoárna choroba králikov, občas aj myší, morčiat, potkanov a psov. Spôsob prenosu a šírenie infekcie nepoznáme, infekcia sa však pp. šíri z matky na dojčené mláďatá al. medzi samicami kontaminovaným močom. V obličkách bývajú drobné nekrotické ložiská, príp. intersticiálna nefritída. Mikroskopické lézie tvoria ložiskové granuló-my a pseudocysty v mozgu a obličkách. Opísal sa aj ojedinelý prípad choroby u človeka. Dg. sa opiera o dôkaz pseudocýst a pôvodcu pomocou špeciálneho farbenia, príp. sérol. a kožnými testami (dôkaz protilátok). Dfdg. treba vylúčiť infekciu *Balysascaris* spp. s postihnutím nervového systému. Th. vzhľadom na malú závažnosť choroby sa nevykonáva.

noziheptid – $C_{51}H_{43}N_{13}O_{12}S_6$, M_r 1222,35; polytiazolové antibiotikum produkované kultúrou *Streptomyces actuosus*, stimulans rastu (RP 9671®, Multhiomycin®, Primofax®).

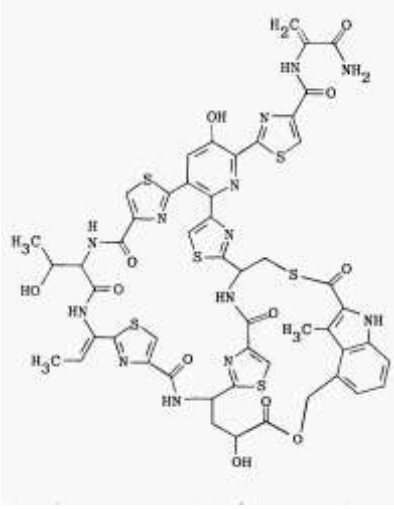

Noziheptid

Nozinan® (Rhône-Poulenc) – analgetikum; →*metotrimeprazín.*

nozoagnózia – [*nosoagnosia*] porucha vnímania chorobných zmien na vlastnom tele (napr. pri hemiplégii).

nozofília – [*nosophilia*] chorobná túžba po ochorení, záľuba v chorobách.

nozofóbia – [*nosophobia*] chorobný strach pred chorobou.

nozofyt – [*nosophytus*] patogénný rastlinný mikroorganizmus.

nozogenéza – [*nosogenesis*] →*patogenéza.*

nozogeografia – [*nosogeographia*] →*nozochtonografia.*

nozografia – [*nosographia*] písaný opis choroby.

nozochtonografia – [*nosochthonographia*] nozogeografia, geografia epidemickej al. inej choroby; štúdium geografickej distribúcie choroby.

nozokomiálny – [*nosocomialis*] nemocničný, napr. infekcia, neprítomná pred hospitalizá-ciou, zjavujúca sa obyčajne 3. d po prijatí.

nozológia – [*nosologia*] náuka o triedení chorôb, systematický opis chorôb.

nozologický – [*nosologicus*] týkajúci sa klasifikácie chorôb.

nozománia – [*nosomania*] hypochondria, chorobné presvedčenie o postihnutí dajakou chorobu.

nozometria – [*nosometria*] meranie častosti choroby.

nozomykóza – [*nosomycosis*] mykóza, choroba vyvolaná hubami.

nozonómia – [n*osonomia*] nozológia.

nozoparazit – [*nosonomia*] organizmus vyskytujúci sa v súvislosti s chorobou, kt. ovplyvňuje a mení jej priebeh, ale ju nevyvoláva.

nozopoetický – [*nopoieticus*] vyvolávajúci chorobu.

nozotaxia – [*nosotaxia*] nozológia.

nozotoxický – [*nosotoxicus*] vyvolávajúci nozotoxikózu.

nozotoxikóza – [*nosotoxicosis*] choroba vyvolaná otravou al. sprevádzajúca otravu.

nozotoxín – [*nosotixinum*] toxín vyvolávajúci chorobu al. súvisiaci s chorobou.

nozotrofia – [*nosotrophia*] starostlivosť o chorého a jeho ošetrovanie.

nozotropický – [*nosotropicus*] namierený proti chorobe al. brániaci sa chorobe.

nôžka – l. pediculus.

NP, NR, NS, NT

NP – **1.** skr. angl. *nasopharyngeal* nosohltanový; 2. skr. angl. *neuropsychiatric* neuropsychiatrický.

NPA Acid – kys. [[[[(5-nitro-2-furanyl)metylén]hydrazino]karbonyl]fenyl]arzónová, $C_{12}H_{11}AsN_4O_7$, M_r 398,15; kokcidiostatikum.

NPDL – skr. angl. *nodular poorly differentiated lymphocytic lymphoma* nodulárny nedostatočne diferencovaný lymfocytový lymfóm.

NPH – **1.** skr. angl. *normal pressure hydrocephalus* normotenzný hydrocefalus; **2.** skr. angl. *neutral protamine Hagedorn* (*insulin*) Hagedornov neutrálny protamín (inzulín).

NPH Iletin I® inj. (Eli Lilly) – Isophanum insulinum 40 IU + Protamini sulfas 0,16 mg v 1 ml suspenzie; intermediárny zmesný (bravčový + hovädzí) inzulín s kratším časom účinku. Suspenzia protamín-zink-inzulínu; →*inzulín.*

NPH Insulin® – antidiabetikum; suspenzia izofáninzulínu.

NPN – skr. angl. *nonprotein nitrogen* nebielkovinový dusík.

N.P.O. – skr. l. *nihil per os* nič perorálne.

NPT – skr. angl. *normal pressure and temperature* normálny tlak a teplota.

NPU – skr. angl. *not passed urine* nemočí.

NPYR – skr. *N*-nitrózopyrolidín.

nr – skr. l. *non repeatur* neopakovať.

NRC – skr. angl. *normal retinal correspondence* normálna korešpondencia sietnice.

NREM(S) – skr. angl. *nonrapid eye movement* (*sleep*) bez rýchlych pohybov očí (spánok).

NRTI – skr. angl. *nucleoside reverse transcriptase* inhibitor inhibítor nukleozidovej reverznej transkriptázy.

NS, N/S – **1.** skr. angl. *nephrotic syndomre* nefrotický sy.; **2.** skr. angl. *nervous system* nervo-vý systém; **3.** skr. angl. *neurosurgery* neurochirurgia; **4.** skr. angl. *not speficied* nešpecifikova-ný; 5. skr. angl. *no stated* neuvedený; 6. skr. angl. *normal saline* fyziol. rozt.

NSA(D) – skr. angl. *non-steroidal anti-inflammatory* (*drug*) nesteroidové antiflogistikum.

NSAIA – skr. angl. *non-steroidal anti-inflammatory analgesic* nesteroidové antiflogistické analgetikum.

NSCC – skr. angl. *neurone-specific calcium channel* neurónovo špecifický vápnikový kanál.

NSD – skr. angl. *normal spontaneous delivery* normálny spontánny pôrod.

N-Septonex® plv. susp. (Infusia) – Carbethopendecinii bromidum 100 mg + Chlorhexidini dihydrochloridum 90 mg v 20 g zásypu; antispetikum; →*karbetopendecíniumbromid;* →*chlórhexidín.*

N-Serve® (Dow) – fertilizér, regulátor nitrifikácie, zabraňuje stratám dusíka z pôdy; →*nitrapyrín.*

NSFTD – skr. angl. *normal spontaneous full-term delivery* normálny spontánny pôrod donoseného dieťeťa.

NSILA – skr. angl. *non-supressible insulin-liketi activity* nepotlačiteľná aktivita podobná inzulínu.

NSILA-S – skr. angl. *non-suppressible insulin-like acting* substance látka s nepotlačiteľným účinkom podobným inzulínu; →*somatomedíny.*

NSN – skr. angl. *nephrotoxic serum* nephritis nefrotoxická sérová nefritída.

NSP – skr. angl. *non-starch polysaccharides* neškrobové polysacharidy.

NSR – skr. angl. *normal sinus rhythm* normálny sínusový rytmus.

NSS – skr. angl. *normal saline solution* fyziol. rozt.

NSSTT – skr. angl. *non-specific ST and T (wave)* nešpecifická ST a T (vlna).

NSU – skr. angl. *non-specific urethritis* nešpecifická uretritída.

NSV – skr. angl. *non-specific vaginitis* nešpecifická vaginitída.

NT – skr. angl. *not treated* starostlivosť vrátane farmakoterapeutickej len o komfort, pohodlie pacienta.

NTA – skr. angl. *nitrilotriacetic acid* kys. nitrilooctová.

NTBR – skr. angl. not to be resuscitated nemá sa resuscitovať.

NTC – skr. neotetrazóliumchlorid.

NTG – skr. nitroglycerín.

NTI – skr. angl. *narrow therapeutic index* úzky th. index.

NTP – skr. angl. *normal temperature and pressure* normálna teplota a TK.

NTT – skr. angl. *naso-tracheal tube* nazotracheálna intubácia.

NU

Nuarsol® – chemoterapeutikum; arzanilát sodný.

Nubain® – analgetikum, anodynum; →*nalbufín.*

Nubarene® – sedatívum, hypnotikum; →*meklochalón.*

nubecula, ae. f. – [l.] obláčik; **1.** ľahký zákal rohovky po zápale; **2.** obláčikové zakalenie, opalescencia ustáteho moču.

nucellus – vnútorné pletivo rastlinného vajíčka, kt. nemá v strede zárodkové pletivo.

nucín – syn. juglón.

nucit – lipotropikum; →*inozitolniacinát.*

Nuckov kanál – [Nuck, Anton, 1650 – 1692, hol. anatóm] proc. vaginalis peritonei.

nuclearis, e, nucleicus, a, um – [l. nucleus jadro] nukleárny, jadrový, týkajúci sa bunkového al. atómového jadra; cisterna nuclearis – priestor medzi vnútornou a vonkajšou vrstvou membrány bunkového jadra.

nucleasis, is, f. – [l. *nucleus* jadro] →*nukleáza.*

nucleiformis, e – [l. *nucleus* jadro + l. *forma* tvar, podoba] nukleiformný, jadrovitý, tvaru jadra.

nucleolaris, e – [l. *nucleolus* jadierko] nukleolárny, týkajúci sa jadierka.

nucleolonema, tis, n. – [l. *nucleolus* jadierko + g. néma vlákno] nukleolonema, pentlicovitá štruktúra v jadierku, zodpovedá pars granulosa nucleoli; tvorí ju RNA.

nucleolus, i, m. – [l.] jadierko.

nucleonicus, a, um – [l. *nucleus* jadro] nukleonický, vzťahujúci sa na (atómové) jadro a jeho reakcie.

nucleoplasma, tis, n. – [l. *nucleus* jadro + g. *plasma* hmota] nukleoplazma, jadrová hmota; karyolymfa.

nucleoreticulum, i, n. – [l. *nucleus* jadro + l. *reticulum* sieť, akákoľvek jadrová sieť.

nucleus, i, m. – [l.] skr. ncl., jadro.

Nucleus abducens *→nucleus n. abducentis.*

Nucleus accessorius *→nucleus n. accessorii.*

Nucleus accumbens septi – zhluk pleomorfných buniek v kaudálne časti predného rohu bočnej komory tuberculum olfactorium, kt. ležia medzi hlavou ncl. caudatus a substantia perforata anterior.

Nucleus alae cinerae – ncl. dorsalis n. vagi.

Nucleus ambiguus – motorické jadro n. vagus, glossopharyngicus et accessorius, kt. zásobujú priečne pruhované svaly hrtana a hltata. Pozostáva zo stĺpca intermitentných buniek v strede funiculus lateralis predĺženej miechy medzi kaudálnym koncom miechy a výstupom n. glossopharyngeus.

Nucleus amygdalae – chvostnaté jadro, bazálne ganglión, corpus amygdaloideum.

Nucleus ansae lenticularis – jadro ansa lenticularis, zhluk neurónov v ansa lenticularis pri jej ohybe okolo mediálneho konca globus pallidus.

Nuclei anteriores thalami – predné jadrá talamu, tri jadrá v prednej časti talamu: ncl. anterio-ventralis, anteriodorsalis et anteriomedialis. Prijímajú spoločne spojenia z corpus mamillare a fornixu a projikujú sa z neho vlákna ku corpus cingulatum.

Nucleus anterodorsalis thalami – nuclei anteriores thalami.

Nucleus anterolateralis columnae anterioris medullae spinalis – ncl. ventrolateralis columnae ventralis medullae spinalis, anterolaterálne jadro predných stĺpcov miechy: skupina nervových buniek v sivej hmote anterolaterálnej oblasti predných stĺpcov miechy.

Nucleus anteromedialis columnae anterioris medullae spinalis – ncl. ventromedialis colum-nae ventralis medullae spinalis, anteromediálne jadro predných stĺpcov miechy: skupina neu-rónov sivej hmote anteromediálnej oblasti predných stlpcov miechy.

Nucleus anteromedialis thalami – ncl. ventromedialis thalami, jedno z troch predných jadier talamu.

Nucleus anterosuperior thalami *→nucleus anterodorsalis thalami.*

Nucleus anteroventralis thalami – ncl. anterioinferior thalami, anteroventrálne jadro talamu, jedno z troch predných jadier talamu.

Nuclei arcuati medullae oblongatae – oblúkovité jadrá predĺženej miechy: malé nepravidelné oblasti sivej hmoty na ventromediálnom reze pyramídy predĺženej miechy.

Nucleus arcuatus hypothalami *→nucleus infundibularis hypothalami.*

Nuclei areae H, H1, H2 – skupina jadier ventrálneho talamu, zahrňujúca jadro prerubrového poľa (Forelovo pole H) a neuróny rozptýlené pozdĺž fasciculus thalamicus et lenticularis vo Forelovom poli H_1 a H_2.

Nucleus Balbiani – vitelínové teliesko, žltkové jadro, špeciálna oblasť cytoplazmy vajíčka, v kt. sa začínajú syntetické aktivity vedúce k hromadeniu živín v oocyte.

Nuclei basales – bazálne gangliá, špeciálne navzájom pospájané masy sivej hmoty v hĺbke mozgových pologúľ v hornej časti mozgového kmeňa. Patrí sem corpus striatum (ncl. cauda-tus et ncl. lentiformis), claustrum, corpus amygdaloideum, capsula externa, capsula extrema a capsula interna.

Nucleus basalis Meynert *→nucleus Meynert.*

Nucleus Béclard – vaskulárne šošovkovité osifikačné centrum v chrupavke dolnej epifýzy stehnovej kosti v neskorých štádiách fetálneho života.

Nucleus Bechterew *→nucleus vestibularis superior.*

Nucleus Blumenau – laterálna časť ncl. cuneatus.

Nucleus caeruleaus – kompaktný zhluk pigmentovaných neurónov ležiace pod locus caeruleus; niekedy sa pokladá za mediálne retkulárne jadrá. Na jeho hornom konci sa spája s mezencefalickým jadrom trojklaného nervu.

Nucleus caudalis centralis – centrálne kaudálne jadro, nepárový zhluk buniek v kaudálnej tretine komplexu jadier okohybného nervu) v raphe mediana trocha dorzálne od laterálnych jadier.

Nucleus caudatus – predĺžená, oblúkovitá sivá hmota blízko bočnej komory v jej celom rozsahu, pozostáva z hlavy, tela a chvosta. S putamenom tvoria funkčnú jednotku corpus striatum (neostriatum).

Nucleus centralis amygdaloideus – jadro v kortikomediálnej časti corpus amygdaloideum.

Nucleus centralis columnae anterior medullae spinalis – ncl. centralis columnae ventralis medullae spinalis, centrálne jadro centrálnej časti predného stĺpca miechy.

Nucleus centralis lateralis thalami – laterálne centrálne jadro talamu, jedno z menších intralaminárnych jadier zadného talamu uložené v zadnej časti lamina medullaris interna.

Nucleus centralis medialis thalami – mediálne centrálne jadro talamu, jedno z menších intralaminárnych jadier, uložené mediálne v lamina medullaris interna.

Nucleus centralis superior raphae – centrálne horné jadro talamu: jadro raphe v prednej časti ponsu; jeho neuróny sú sérotonínergické.

Nucleus centromedialis thalami – centromediálne jadro talamu: najväčšie a najkaudálnejšie ležiace intralaminárne jadro zadného talamu: hlavné spojenia sú s corpus striatum.

Nuclei cerebellares – nuclei intracerebellares, jadrá mozočka: 4 zhluky sivej hmoty vsadené do bielej hmoty mozočka, kt. zahrňajú ncl. dentatus, ncl. emboliformis, ncl. globosus a ncl. fastigii.

Nucleus Clarkei – columna thoracica.

Nucleus coeruleus *→ncl. caeruleaus.*

Nuclei cochleares – ncl. n. cochlearis, jadra slimáka: dve jadrá, ncl. anterior a ncl. posterior, sčasti obkolesujú pedunculus cerebellaris inferior (corpus lentiformis) v mieste spojenia predĺženej miechy a ponsu, v kt. sa vlákna slimákovej časti n. vestibulocochlearis končia.

Nucleus cochlearis anterior – ncl. cochlearis ventralis, predné slimákové jadro, predné z 2 jadier slimáka, uložené na anterolaterálnej ploche pedunculus cerebellaris inferior; prijíma väčšie, ascedentné vetvy n. cochlearis.

Nucleus. cochlearis dorsalis *→nucleus cochlearis posterior.*

Nucleus cochlearis posterior – ncl. cochlearis dorsalis, zadné jadro slimáka, jedno z 2 jadier slimáka, uložené na zadnej ploche pedunculus cerebellaris inf.; tvorí eminenciu (tuberculum auditorium), hrbolček na laterálnej časti area vestibularis dne IV. komory.

Nucleus cochlearis ventralis *→nucleus cochlearis anterior.*

Nucleus colliculi caudalis *→nucleus colliculi inferioris*

Nucleus colliculi inferioris – ncl. colliculuis caudalis, jadro dolného hrbčeka: veľká skupina nervových buniek oválneho tvaru, kt. zaujíma prevažnú časť dolného hrbčeka.

Nucleus corporis trapezoidei anterior/posterior – ncl. ventralis/dorsalis corporis trapezoidei, predné a zadné jadro corpus trapezoideum, skupiny nervových buniek v corpus trapezoideum al. blízko neho; zadné jadro prijíma kochleárne vlákna a prispieva k tvorbe corpus trapezoi-deum a lemniscus lat., kým predné jadro sa nachádza vo vláknach corpus trapezoideum a pri-spieva lemniscus lat.

Nucleus cuneatus – klinovité jadro v predĺženej mieche na rostrálnom konci fasciculus cuneatus, v kt. tvoria vlákna tohto zväzku synapsie; bunky sa projikujú do talamu cestou lemniscus medialis.

Nucleus cuneatus accessorius – ncl. cuneiformis mesencephalicus, ncl. cuneatus lat., prídavné klinovité jadro, skupina neurónov ležiacich laterálne od ncl. cuneatus, reléovej stanice impulzov pre vlákna z horných končatín idúcich vo fasciculus cuneatus k mozočku (tr. spinocerebellaris rostralis) cestou fibrae arcuatae ext. a pedunculus cerebellaris inf.

Nucleus cuneiformis mesencephalicus – ncl. cuneiformis.

Nucleus Darkschevich – malé jadro dorzálne od fasciculus longitudinalis medialis v cent-rálnej sivej hmote na rostrálnom konci aqueductus cerebri. Prijíma vlákna z fasciculus a colliculus superior.

Nucleus Deiters – ncl. vestibularis lateralis.

Nucleus dentatus – ozubené jadro mozočka, najväčšie mozočkové jadro, ležiace v bielej hmote mozočka tesne laterálne od ncl. emboliformis; dostáva vlákna z Purkyněho buniek z neo-cerebela; jeho axóny tvoria väčšiu časť pedunculus cerebelli superior a projikujú sa najmä do kontralaterálneho ncl. ruber a talamu.

Nucleus dorsalis Clarke – columna thoracia.

Nucleus dorsalis corporis trapezoidei anterior/posterior – ncl. corporis trapezoidei anterior/ posterior.

Nucleus dorsalis n. glossopharyngei – dorzálne jadro n. glossopharyngeus: kraniálny pól zadného jadra n. vagus, z kt. vychádzajú parasympatikové vlákna k n. glossopharyngeus. Podľa niekt. autorov ide o ncl. salivatorius caudalis.

Nucleus dorsalis n. vagi – ncl. posterior n. vagi, ncl. alae cinereae, dorzálne jadro blúdivého nervu, z kt. vychádzajú parasympatikové vlákna n. vagus; je uložené v trigonum n. vagi na dne štvrtej komory, laterálne od ncl. n. hypoglossi.

Nucleus dorsalis raphe – ncl. posterior raphe.

Nuclei dorsales thalami – nuclei posteriores thalami, zadné jadrá lôžka, kt. tvoria zadný koniec dorzálneho talamu; patria sem nuclei pulvinares, ncl. geniculatus lat. a ncl. geniculatus med.

Nucleus dorsolateralis columnae anterioris medullae spinalis – ncl. posterolateralis columnae anterior medullae spinalis.

Nucleus dorsolateralis columnae ventralis medullae spinalis – ncl. posterolateralis columnae anterior medullae spinalis.

Nucleus dorsomedialis ventralis columnae ventralis medullae spinalis – ncl. posteromedialis anterior medullae spinalis.

Nucleus dorsomedialis hypothalami – ncl. hypothalamicus dorsomedialis.

Nucleus Edingeri-Westphal – ncl. oculomotorius accessorius.

Nucleus emboliformis – emboliformné jadro:malé jadro mozočka, kt. leží medzi ncl. dentatus a ncl. globosus, je súčasťou pedunculus cerebellaris superior.

Nucleus endopeduncularis – endopedunkulárne jadro, malé jadro v capsula interna hypotalamu v susedstve mediálneho okraja globus pallidus.

Nucleus fastigii – jadro stropu štvrtej komory, najmediálnejšie jadro mozočka ležiace blízko strednej čiary stropu štvrtej komory; projikuje sa do ponsu a predĺženej miechy, najmä k vestibulárnym jadrám.

Nucleus formationis reticularis trunco encephalico – jadro retikulárnej formácie mozgového kmeňa: tri zhluky jadier nachádzajúce sa najmä v columna longitudinalis: mediálne al. intermediálne (nuclei reticulares mediales seu intermediales, ncl. reticulares mangocellulares), laterálne (nuclei reticulares laterales, nuclei reticulares parvocellulares) a jadrá rafe (nuclei reticulares raphae). V skupine retikulárnych jadier sú ďalšie jadrá, kt. nie sú uložené ani v jed-nom z troch stĺpcoch.

Nucleus gelatinosus *→nucleus pulposus disci intervertebralis.*

Nucleus geniculatus lateralis – ncl. corporis geniculati lateralis, laterálne kolienkovité jadro v corpus geniculatum laterale, zložené z malej ventrálnej (pars ventralis) a veľkej dorzálnej časti (pars dorsalis); dorzálna časť sa skladá zo 6 vrstviev, kt. dostávajú vlákna z tractus opticus a spájajú ju so zrakovou kôrou.

Nucleus geniculatus medialis – ncl. corporis geniculati medialis, mediálne kolinekovité jadro v corpus geniculatum mediale, zložené z ventrálnej a dorzálnej časti, prijímajúce ascendentné sluchové vlákna a projikujú sa do sluchovej kôry (pars dorsalis et ventralis ncl. geniculati medialis).

Nucleus germinalis – pronucleus.

Nucleus gigantocellularis – ncl. reticularis gigantocellularis.

Nucleus gingivalis – časť mozočka v 3. – 4. mes. plodového života.

Nucleus globosus – guľovité jadro: mozočkové jadro, ležiace medzi ncl. emboliformis a ncl. fastigii a projikuje sa cestou pedunculus cerebelli superior (brachium conjunctivum).

Nucleus gracillis – jadro v predĺženej mieche na rostrálnom konci fasciculus gracillis miechy, v kt. vlákna utvárajú synapsie. Bunky sa projikú cestou lemniscus medialis (tractus Golli).

Nuclei habenulae medialis et lateralis – mediálne a laterálne jadro habenuly; dostáva vlákna zo striae medullaris thalami.

Nucleus hypothalamicus anterior – ncl. hypothalamicus ventralis, predné jadro hypotalamu.

Nucleus hypothalamicus dorsalis – dorzálne hypotalamické jadro nachádzajce sa v dorzálnej časti intermediárnej oblasti hypotalamu.

Nucleus hypothalamicus dorsomedialis – dorzomediálne jadro hypotalamu: skupina nervo-vých buniek v dorzálnej časti intermediárnej oblasti hypotalamu.

Nucleus hypothalamicus posterior – zadné jadro hypotalamu: nervové bunky v zadnej oblasti hypotalamu nad laterálnymi a mediálnymi jadrami corpus mamillare; má hlavné spojenia s mozgovým kmeňom cestou periventrikulárych vláken a fasciculus longitudinalis dorsalis.

Nucleus hypothalamicus ventrolateralis – ventromediálne jadro hypotalamu: skupina nervo-vých buniek vo ventrálnej časti intramediálnej oblasti hypotalamu; má rozličné funkcie, napr. reguláciu prívodu potravy a sexuálneho správania.

Nucleus infundibularis hypothalami – ncl. arcuatus hypothalami, inhindibulárne jadro hypotalamu: zhluk nervových buniek v zadnej hypotalamickej oblasti, kt. siaha do eminentia mediana a skoro úplne obkolesuje bázu infundibula.

Nucleus intercalatus – ncl. Staderini, vmedzerené jadro: skupina nervových buniek medzi ncl. dorsalis n. vagi a ncl. n. hypoglossi, kt. tvorí časť komplexu perihypoglosálnych jadier.

Nucleus intermediolateralis – jadro uložené v substantia intermedia lateralis hrudníkovej a hornej driekovej miechy, kt. tvorí laterálne rohy; z jeho buniek vychádzajú preganglionárne sympatikové impulzy.

Nucleus intermediomedialis – jadro zložené z buniek roztrúsených v susbtantia intermedia centralis, mediálne od ncl. intermediolateralis; viac prominuje v krčnej mieche a má propriospi-nálne spojenia.

Nucleus interpeduncularis – jadro uložené medzi penduculi cerebellares bezprostredne dorzálne od fossa interpeduncularis, prijíma fasciculus retroflexus.

Nucleus interpositus – mozočkové jadro pri iných cicavcoch zodpovedajúce kombinácii ľudského ncl. emboliformis a ncl. globosus.

Nucleus interstitialis Cajali– jadro nachádzajúce sa na rostrálnom konci fasciculus longitudinalis medialis v tegmentum mesencephali; jeho hlavné spojenia sú reciprocné spojenia s nuclei vestibulares a projikuje sa aj do miechy.

Nucleus intracerebellares *→nucleus cerebellares.*

Nuclei intralaminares thalami – nuclei reticulares thalami.

Nucleus lentiformis – šošovkovité jadro, kt. zahŕňa thalamus a globus pallidus.

Nucleus Luys *→nucleus subthalamicus.*

Nuclei mediani thalami – ncl. paraventricularis thalami anterior et posterior, stredné jadrá talamu: malá skupina nešpecifických nervových buniek roztrúsená v paraventrikulárnej sivej hmote, kt. oddeľuje mediálnu časť talamu od ependýmu III. komory a sčasti tvorí intertala-mické adhézie; patrí sem ncl. paraventricularis anterior et posterior, ncl. rhomboidalis a ncl. reuniens.

Nucleus mesencephalicus n. trigemini – ncl. tractus mesencephalicus trigeminalis.

Nucleus Meynert – ncl. basalis Meynerti, skupina neurónov v bazálnom prozencefale s rozsiahly-mi projekciami do neokortexu, bohatých na acetylchoilín. Podliehajú degenerácii pri paralysis agitans a Alzheimerovej chorobe.

Nucleus Monakow *→nucleus cuneatus accessorius.*

Nucleus motorius n. trigeminalis – motorické jadro trojklanného nervu: jadro začiatku motorických vláken trojklanného nervu, uložené v dorzolaterálnej časti ponsu, tesne mediálne od hlavného senzorického jadra a vstupujúceho senzorického koreňa *→nuclei n. trigeminalis.*

Nucleus nervi – jadro nervu.

Nucleus n. abducentis –jadro začiatku n. abducens; leží v dolnej časti ponsu a tvorí laterálnu časť colliculus facialis na dne IV. komory; vlákna n. facialis tvoria zložitú slučku okolo jadra.

Nucleus n. accessorii – ncl. accessorius columnae ventralis medullae spinalis, skupina nervových buniek tvorená axónmi nerfvových buniek vstupujúcich do miechového oddielu n. accessorius; nachádza sa na ventrálnom okraji predného stĺpca miechy v intermediálnej a centrálnej polohe.

Nucleus n. acustici *→nucleus vestibulares.*

Nucleus n. cochlearis *→nucleus cochleares.*

Nuclei nervorum cranialium – jadrá hlavových nervov.

Nucleus n. facialis – 1. jadro tvárového nervu: jadro začiatku motorických vláken tvárového nervu, kt. inervuje mimické svaly; jadro leží vo ventrolaterálnej oblasti mosta a jeho vlákna tvoria zložitú slučku okolo jadra n. abducens; 2. súhrnný názov motorických jadier, ncl. salivatorius superior a ncl. tractus solitarius.

Nucleus n. glossopharyngei – jadro začiatku a zakončení n. glossopharyngeus uložené v predlženej mieche, pozostávajúce z ncl. salivatorius inferior, rostrálnej časti ncl. ambiguus a ncl. solitarius.

Nucleus n. hypoglossi – jadro začiatku n. hypoglossus, kt. tvorí stlpec v centrálnej sivej hmote eminentia mediana siahajúci pod úroveň dolnej olivy po hornú časť predlženej miechy.

Nucleus n. oculomotorii – ventromediálne uložené v laterálnej časti komplexu okohybných jadier, kt. sú oddelené od dorzálne uložených buniek v strednej tretine komplexu a majú motorickú somatickú funkciu. Komplex pozostáva z väčších párových dorzolaterálnych a ventromediálnych somatických skupín (ncl. dorsolateralis et ventromedialis n. oculomotorii), ako aj z roztrúsených malých jadier s parasympatikovou funkciou.

Nucleus n. oculomotorii accessorii – ncl. Edinger-Westphali, ncl. oculomotorius autonomicus, zhluk malých buniek uložených dorzálne od hornej časti somatickej skupiny komplexu okulomotorických jadier, kt. zahrňujú parasympatikový výtok cestou ggl. ciliare k m. ciliaris a m. sphincter pupillae oka.

Nucleus n. phrenici columnae ventralis medullae spinalis – centrálne uložená skupina nervových buniek v sivej hmote predného stlpca miechy, siahajúca od miechového segmentu C_3 po C_7, kt. inervuje bránicu.

Nuclei n. trigeminalis – 4 jadrá uložené pozdĺž n. trigeminus (V), najmä v ponse a medulla oblongata, siahajú dole až do hornej krčnej miechy. Patrí sem ncl. tractus mesencephalici n. trigeminalis, ncl. motorius n. V, ncl. pontinus n. V a ncl. spinalis n. V.

Nucleus n. trochlearis – jadro kladkového nervu: jadro začiatku motorických vláken n. IV; leží v centrálnej sivej hmote dorzálneho povrchu fasciculus longitudinalis med. v dolnej časti mezencefala.

Nucleus n. vagi – jadrá blúdivého nervu: jadra začiatku a zakončení blúdivého nervu, uložené v predlženej mieche, pozostávajú z ncl. n. vagi dorsalis, ncl. ambiguus a ncl. solitarius.

Nuclei n. vestibularis *→nuclei vestibulares.*

Nuclei n. vestibulocochlearis *→nuclei vestibulocochleares.*

Nucleus obscurus raphae – jadro raphe predlženej miechy úzko súvisiace s ncl. pallidus raphae; jeho neuróny sú sérotonínergické.

Nucleus oculomotorius autonomicus *→nucleus n. oculomotorii accessorii.*

Nucleus olfactorius anterior – skupiny neurónov roztrúsené v tractus olfactorius, kt. prebieha kaudálne od konca bulbus olfactorius; niekt. z nich prijímajú synaptické stimuly z vláken tractus olfactorius.

Nucleus olivaris accessorius dorsalis – ncl. olivaris accessorius post.

Nucleus olivaris accessorius medialis – pruh sivej hmoty, kt. leží mediálne od ncl. olivaris inferior, projikuje vlákna do druhostranného mozočka, najmä vermis.

Nucleus olivaris accessorius posterior – ncl. olivaris accessorius dorsalis, pruh buniek ležiaci za ncl. olivaris inferior, projikuje vlákna do druhostranného mozočka, najmä vermis.

Nucleus olivaris caudalis *→nucleus olivaris posterior.*

Nucleus olivaris cranialis *→nucleus olivaris superior.*

Nucleus olivaris inferior – zvlnený pruh sivej hmoty, obklopuje biele hilum (hilum ncl. olivaris inferioris). Je to komplex jadier, kt. prijíma silné projekcie z miechy, mezencefala a mozgovej kôry a projikuje vlákna cestou kontralaterálneho pedunculus cerebellaris inferior, väčšinou do neocerebela, sčasti do vermis.

Nucleus olivaris rostralis *→nucleus olivaris superior.*

Nucleus olivaris superior – pruh sivej hmoty uložený laterálne na úrovni pontocerebelárnej junkcie nad dolným jadrom olivy; jeho vlákna tvoria tractus olivocochlearis.

Nucleus Onufi – ncl. Onufrowiczi, skupina somatomotorických neurónov v predných rohoch miechy v úrovni S_1 a S_2, inervujúcich vonkajší zvierač uretry a konečníka.

Nuclei originis – skupina nervových buniek v CNS, z kt. vychádzajú motorické al. eferentné vlákna hlavových nervov.

Nucleus pallidus raphae – jadro, kt. úzko súvisí s ncl. obscurus raphae; jeho neuróny sú sérotonínergické.

Nucleus parabrachialis – jedno z parvocelulárnych retikulárnych párových jadier uložených symetricky na okraji medzi mostom a mezencefalom, priľahlé k brachium colliculus caudalis et lateralis, ako aj ncl. cuneiformis a ncl. subcuneiformis.

Nucleus paracentralis thalami – jedno z menších intralaminárnych jadier dorzálneho talamu, uložené ventrolaterálne od ncl. medialis dorsalis a mediálne od ncl. centralis lateralis.

Nucleus parafascicularis thalami – jedno z menších intralaminárnych jadier zadného talamu uložené mediálne od ncl. centromedianus et ventralis a ventrálne od ncl. medialis dorsalis.

Nucleus paramedianus posterior – ncl. paramedianus dorsalis, skupina nervových buniek blízko zadného povrchu predlženej miechy, tvoriaca časť komplexu ncl. perihypoglossalis.

Nucleus parasolitarius – zhluk nervových buniek uložených ventrolaterálne od ncl. solitarius.

Nuclei parasympatici sacrales – skupina nervových buniek v segmente $S_{2–4}$ miechy uložená laterálne od centrálneho kanála a substantia gelatinosa centralis, medzi bázami ventrálneho a dorzálneho stĺpca sivej hmoty; bunky sú zdrojom panvových a krížových parasympatikových prepangliových vláken.

Nucleus parataenialis thalami anterior – jedno z mediálnych jadier talamu; *→nuclei mediani thalami.*

Nuclei paraventriculares thalami, anteriores et posteriores *→nuclei mediani thalami.*

Nucleus paraventriculati hypothalami – ostro ohraničený pruh buniek v stene III. komory v prednej hypotalamickej oblasti; mnohé z jeho buniek majú neurosekrečnú funkciu, secer-nujú oxytocín, kt. putuje vo vláknach tractus paraventriculohypophysealis do neurohypofýzy.

Nucleus perihypoglossalis – perihypoglosový jadrový komplex.

Nucleus periventricularis posterior – jadro nervových buniek v intermediárnej hypotalamickej oblasti, kt. ležia v zadnej časti III. komory.

Nucleus pontinus n. trigeminalis *→nucleus senzorius principalis n. trigeminalis.*

Nuclei pontis – jadra mosta: masy nervových buniek roztrúsené vo ventrálnej časti ponsu, kde končia longitudinálne vlákna ponsu, ich axóny prechádzajú na druhú stranu a tvoria stredný pedunculus cerebelli, kt. projikuje vlákna do neocerebela.

Nucleus pontis rhaphae – jadro rhaphae v centrálnej časti ponsu; jeho neuróny sú sérotonínergic-ké.

Nucleus posterior rhaphae *→nucleus raphae dorsalis.*

Nucleus posterior hypothalami *→nucleus hypothalamicus posterior.*

Nuclei posteriores thalami *→nuclei dorsales thalami.*

Nucleus posterolateralis columnae anterior medullae spinalis – ncl. dorsolateralis columnae ventralis medullae spinalis, skupina nervových buniek v posterolaterálnej sivej hmoty predného stĺpca miechy.

Nucleus preopticus medialis (***lateralis)*** – jadro nervových buniek v mediálnej a laterálnej časti prednej hypotalamickej oblasti.

Nucleus prepositus hypoglossi – skupina nervových buniek rostrálne od ncl. hypoglossus a ncl. intercalatus a kaudálne od ncl. abducens; tvorí časť komplexu ncl. perihypoglossus.

Nucleus pretectalis – neurčito oihraničená skupina nervových buniek v area pretectalis, kt. prijíma impulzy najmä z tractus opticus; projikuje sa do ncl. accessorius n. oculomotorius a tvorí mezencefalické centrum zrenicového reflexu.

Nucleus proprius – dorzálny sivý stĺpec, pozostáva z veľkých neurónov; rozprestiera sa v celom zadnom stĺpci miechy, ventrálne od substantia gelatinosa.

Nucleus pulposus – dreňové jadro.

Nucleus pulposus disci intervertebralis – dreňové jadro medzistavcovej platničky z polotuhého materiálu jemných bielych a elastických vláken, kt. tvoria jej centrálnu časť; pokladá sa za zvyšok embryovej notochordy.

Nucleus pulvinaes thalami – podskupina dorzálnych jadier, kt. tvorí podklad kaudálneho konca talamu (pulvinaru).

Nucleus rhaphae dorsalis – ncl. posterior raphae.

Nucleus rhaphae magnus *→nucleus magnus raphae.*

Nucleus rhaphae medullae oblongatae – ncl. obscurus rhaphae a ncl. pallidus rhaphae, kt. tvoria jeden komplex.

Nucleus rhaphae obscurus *→nucleus obscurus raphae.*

Nucleus rhaphae pallidus *→nucleus pallidus raphae.*

Nucleus rhapahe pontis *→nucleus pontis rapahe.*

Nucleus reticularis intermedius gigantocellularis – jedno zo symetrických párových veľkých mediálnych retikulárnych jadier uložených v hornej časti predlženej miechy a zadnej časti mosta, laterálne od ncl. magnus rhaphae a pod ncl. reticularis pontis intermedius inferior; jeho neuróny sú sérotonínergické.

Nucleus reticularis intermedius gigantocellularis – jedno zo symetrických malých retiku-lárnych párových jadier predlženej miechy laterálne od ncl. obscurus rhaphae.

Nucleus reticularis intermedius pontis inferioris – ncl. reticularis pontis caudalis, mediálne retikulárne jadro v ponse uložené za ncl. reticularis tegmentalis pontis et nad ncl. gigantocellularis.

Nucleus reticularis intermedius pontis superioris – ncl. reticularis pontis oralis, jedno zo symetrických párových mediálnych retikulárnych jadier v centrálnej časti ponsu, na obidvoch stranách ncl. centralis superior.

Nucleus reticularis lateralis medullae oblongatae – jedno zo symetrických párových jadier ncl. reticulares parvocellulares, na obidvoch stranách funiculus lateralis predlženej miechy, priľahle k ncl. ambiguus.

Nucleus reticulatris lateralis pontis – jedno zo symetrických párových parvocelulárnych jadier uložených v ponse.

Nuclei reticularis magnocellulares – ncl. reticulares mediales, dve skupiny retikulárných jadier v mozgovom kmeni, uložených symetricky v centrálnej časti dvoch polovíc tegmenta; ich neurony sú obyčajne veľké, majú dlhé axóny, dendrity a preterminálne axóny v pravom uhle k dlhej osi mozgového kmeňa.

Nucleus reticularis paramedianus – ncl. reticularis paramedianus praecerebelli, malé jadro vo ventromediálnej časti predlženej miechy blízko ncl. n. hypoglossi.

Nucleus reticularis paramedianus praecerebellaris *→nucleus reticularis paramedianus.*

Nuclei reticulares parvocellulares – ncl. reticularis lateralis, jedno z párových symetrických skupín roztrúsených malých retikulárnych jadier mozgového kmeňa, usporiadaných v stlpci laterálne od ncl. reticularis medialis; väčšina neurónov má asociačné funkcie.

Nucleus reticularis pontis caudalis *→nucleus reticularis intermedius pontis inferioris.*

Nucleus reticularis pontis oralis *→nucleus reticularis intermedius pontis superioris.*

Nuclei reticulares rhaphae – retikulárne jadrá raphe: podskupina retikulárnych jadier mozgového kmeňa, nachádzajúca sa v úzkych longitudinálnych vrstvách (sheets) pozdĺž rhaphae medullae oblongatae, pontis et mesencephali; ich neuróny syntetizujú sérotonín. Ich ascendentné vlákna sa projikujú k častiam limbického systému a ich descendentné vlákna k iným jadrám mozgového kmeňa, predĺženej miechy a mosta. Patria sem: ncl. magnus raphae, ncl. obscurus raphae, ncl. pallidus raphae, ncl. pontis raphae ncl. posterior raphae, ncl. centralis superior raphae, ncl. linearius intermedius raphae, a ncl. linearis superior raphae.

Nucleus reticularis tegmentalis pedunculo-pontinus – tegmentové pedunkolopotnínne reti-kulárne jadro: jadro na zadnom konci mezencefala; jedno z parvicelulárnych retikulárnych jadier.

Nucleus reticularis tegmentalis pontinus – tegmentové retikulárne jadro ponsu: jedno z párových pontínnych jadier uložené symetricky v zadnej časti ponsu medzi ncl. pontis raphae a ncl. reticularis intermedius pontis inferior.

Nuclei reticulares thalami – intralaminárne jadrá talamu, retikulárne jadrá talamu: jadrá vnútri vnútornej lamina medullaris thalami, hore sa nachádza ncl. medialis dorsalis, dole ncl. lateralis

posterior; patria sem: ncl. centrome dianus, ncl. paracentralis, ncl. parafascialis, ncl. centralis lateralis a ncl. centralis medialis.

Nucleus reticulatus thalami – ncl. reticularis thalami, tenká vrstva buniek na laterálnom povrchu talamu, vnútri lamina lateralis externa a laterálne od nej.

Nucleus retrodorsolateralis columnae ventralis medullae spinalis, ncl. retroposterolateralis columnae anterioris medullae spinalis – retroposterolaterálne jadro predného stlpca miechy: skupina nervových buniek v sivej hmote retroposterolaterálnej oblasti predného stĺpca miechy, kt. inervuje prstové svaly.

Nucleus reuniens thalami – jedno z mediálnych jadier talamu; →*nuclei mediani thalami.*

Nucleus rhomboidalis thalami – jedno z mediálnych jadier talamu; →*nuclei mediani thalami.*

Nucleus Roller – 1. ncl. sublingualis; 2. bunky blízko hílusu ncl. olivaris caudalis; →*nucleus. sulblingualis.*

Nucleus ruber – červené jadro: distinktné oválne jadro (bunky obsahujú železité farbivo), uložené centrálne v hornej časti mezencefalickej formatio reticularis; prijíma vlákna z hlbokých jadier mozočka a mozgovej kôry a projikuje vlákna do mozočka, mozgového kmeňa, miechy a pp. do talamu Jadro má dve časti, pars magnocellularis a pars parvocellularis.

Nucleus salivarius inferior – ncl. salivatorius caudalis, dolné slinové jadro: dolná časť stĺpca roztrúsených buniek v posterolaterálnej časti formatio reticularis dolnej časti mosta a hornej časti predlženej miechy, kt. tvorí parasympatikový výtok n. glossopharyngicus inervujúci priušnicu.

Nucleus salivarius superior – horné slinové jadro: nepresne definovaný stlpec roztrúsených buniek v posterolaterálnej časti formatio reticularis zadnej časti mosta, kt. súvisí s ncl. salivarius inferior; jeho bunky tvoria parasymatikový výtok n. facialis inervujúci slzné, nosové, podnebné, podsánkové a podjazykové žľazy.

Nucleus salivatorius caudalis →*nucleus salivaris inferior.*

Nucleus salivatorius cranialis →*nucleus salivaris superior.*

Nucleus salivatorius inferior →*nucleus salivaris inferior.*

Nucleus salivatorius rostralis →*nucleus salivaris superior.*

Nucleus salivatorius superior →*nucleus salivaris superior.*

Nucleus sensorius inferior n. trigeminalis →*nucleus spinalis n. trigeminalis.*

Nucleus sensorius principalis n. trigeminalis →*nucleus pontinus n. trigeminalis.*

Nucleus septalis lateralis – jadro v septovej oblasti, pokračovanie sivej laminy septum pellucidum; má aferentné a cholínergické eferentné spojenia s rôznymi oblasťami prozencefa-la a mozgového kmeňa vrátane hipokampu, laterálneho hypotalamu, tegmenta a amygdaly.

Nucleus septalis medialis – jadro septovej oblasti, súvisiace s diagonálnym Brocovým pruhom; má aferentné a cholínergické eferentné spojenia s rôznymi oblasťami prozencefala a mozgo-vého kmeňa vrátane hipokampu, laterálneho hypotalamu, tegmenta a amygdaly.

Nucleus Schwalbe →*nucleus vestibularis medialis.*

Nucleus Schwann – jadro zo Schwannových buniek.

Nucleus Siemerling →*nucleus n. oculomotorii.*

Nucleus solitarius – ncl. tratus solitarii, jadro zakončení viscerálnych aferentných vláken n. facialis, n. glossopharyngeus a n. vagus, kt. vstupujú do tractus solitarius. Obklopuje tractus solitarius a jeho kaudálny koniec sa spája s kaudálnym koncom príslušného jadra druhej strany.

Nucleus spinalis n. accessorii – miechové jadro n. accessorius: skupina buniek v predných rohoch v úrovni horných 5 al. 6 krčných stavcov, kt. tvoria miechové korene prídavného nervu; rostrálne súvisí s ncl. ambiguus.

Nucleus spinalis n. trigeminalis –ncl. tractus spinalis n. trigeminalis, miechové jadro troj-klanného nervu: stlpec buniek, ležiaci pozdĺž mediálnej strany miechy, od vstupu trojklan-ného nervu do mosta po C_2, kde súvisí s dorzálnym stlpcom sivej hmoty. Jadro má viaceré oddiely a končia v ňom vlákna tractus spinalis.

Nucleus Spitzka *→nucleus Perlia.*

Nucleus Staderin *→nucleus intercallatus.*

Nucleus Stilling – columna thoracica.

Nucleus subcaeruleus – ncl. subceruleus, skupina neurónov corpus striatum al. samotné corpus striatum.

Nucleus subcutaneiformis mesencephalicus – jadro mezencefala priľahlé a súvisiace s ncl. cuneiformis.

Nucleus sublingualis – ncl. Rolleri, ostro ohraničené jadro ležiace tesne ventrálne od ncl. n. hypoglossi, kt. tvorí časť komplexu perihypoglosálneho jadra.

Nucleus subthalamicus Luys – bikonvexná masa sivej hmoty na mediálnej strane junkcie capsula interna a crus cerebri; hlavné spojenia má s globus pallidus.

Nucleus suprachiasmaticus – malé jadro v supraoptickej oblasti hypotalamu, tesne nad chiasma opticum; ovplyvňuje rytmické hypotalamické funkcie.

Nucleus supraopticus hypothalami – supraoptické jadro hypotalamu, presne definované jadro nervových buniek v prednom hypotalame, bezprostredne nad laterálnou časťou chiasma opticum; mnohé z jeho buniek majú neurosekrečnú funkciu; secernujú ADH, kt. sa vylučuje do neurohypofýzy pozdĺž vláken tractus supraopticohypophyseus; iné bunky sú osmorecep-tormi, kt. odpovedajú na zvýšenie osmotického tlaku ako signál na uvoľnenie ADH z neuro-hypofýzy.

Nucleus tecti *→nucleus fastigii.*

Nucleus tegmenti – ncl. tegmentalis, jadro tegmentu; symetrický pár retikulárnych jadier v me-zencefale v tesnej blízkosti s pedunculus cerebelli cranialis.

Nuclei terminationis – terminátorové jadrá, skupina nervových buniek v CNS, s kt. tvoria synapsie axóny prim. aferentných neurónov rozličných hlavových nervov.

Nucleus thoracis – columna thoracica.

Nucleus tractus mesencephalici n. trigeminalis – jadro mezencefalickej dráhy trojklaného nervu; jedno z jadier trojklaného nervu, kt. pozostáva zo štíhleho stĺpca buniek v laterálnej centrálnej sivej hmote hornej časti štvrtej komory a aqueductus cerebri. Je to jediné miesto CNS s prim. senzorickými neurónmi; jeho bunky sa podobajú bunkám ganglia zadného koreňa. Periférne výbežky buniek, kt. tvoria tractus mesencephalicus vedú proprioceptívne impulzy; centrálne výbežky majú rozsiahle spojenia s mozočkom a mozgovým kmeňom vrátane motorických jadier n. trigeminalis.

Nucleus tractus solitarii *→nucleus solitarius.*

Nucleus tractus spinalis n. trigeminalis *→nucleus spinalis n. trigemini.*

Nucleus triangularis *→nucleus vestibularis medialis.*

Nucleus trochlearis *→nucleus n. trochlearis.*

Nuclei tuberales – laterálne tuberálne jadrá, zhluky nervových buniek uložené ventrálne v intermediárnej oblasti hypotalamu, najmä v laterálnom hypotalame.

Nucleus vagalis dorsalis – ncl. dorsalis n. vagi.

Nucleus ventralis ant. thalami – ncl. anterolateralis thalami, jadro uložené vpredu vo ventrálnom jadre talamu.

Nucleus ventralis corporis trapezoidei – ncl. anterior corporis trapezoidei.

Nucleus ventralis intermedius thalami – ncl. ventralis medialis thalami, jadro uložené mediálne vo ventrálnom jadre talamu.

Nucleus ventralis lat. thalami – ncl. lateralis ventralis thalami.

Nucleus ventralis med. thalami – ncl. ventralis intermedius thalami.

Nuclei ventrales posteriores thalami – zadné ventrálne jadrá talamu: tvoria zadnú ventrálnu časť ventrálnych jadier talamu, pozostávajú z posterolaterálneho a posteromediálneho jadra.

Nucleus ventralis posterolateralis thalami – laterálnejšie z 2 zadných ventrálnych jadier talamu; je to zakončenie tractus spinothalamicus a mediálneho lemnisku; projikuje sa do gyrus postcentralis.

Nuclei ventrales thalami – ncl. ventrolaterales thalami, predné jadrá talamu, veľká skupina jadier ležiacich medzi lamina medullaris interna a capsula interna; zahrňuje ncl. anterior ventralis, ncl. intermedius ventralis, ncl. lateralis ventralis a ncl. posterior ventralis, kt. vysie-lajú impulzy k rôznym oblastiam mozgovej kôry.

Nucleus ventromedialis thalami – mediálnejšie z 2 zadných ventrálnych jadier talamu; je to sek. trigeminová dráha a vysiela axóny k somestetickej oblasti gyrus postcentralis pre tvár.

Nuclei ventromediales hypothamali *→nuclei ventrales thalami.*

Nucleus ventrolateralis columnae ventalis medullae spinalis *→nucleus anterolateralis columnae anterioris medullae spinalis.*

Nucleus ventromedialis columnae ventralis medullae spinalis *→nucleus anteromedialis columnae anterioris medullae spinalis.*

Nuclei ventrolaterales thalami *→nuclei ventrales thalami.*

Nuclei vestibulares – ncl. n. acustici, 4 bunkové zhluky na dne IV. komory: horné, laterálne, mediálne a dolné jadro, v kt. sa končia krátke ascendentné a dlhé descendentné vetvy n. VIII; prijímajú cerebelárne projekcie. Z jadier vychádzajú rôzne projekcie k motorickým jadrám v mozgovom kmeni a krčnej mieche cestou fasciculus longitudinalis med. zo všetkých vestibulárnych jadier (najmä ncl. vestibuilaris inf. et med.) a k motorickým bunkám cez mie-chu (z ncl. vestibularis lat.). Prídavné spojenia majú tieto jadrá pre vedomé vnímanie stimulov z labyrintu a autonómne reakcie.

Nucleus vestibularis caudalis *→nucleus vestibularis inferior.*

Nucleus vestibularis cranialis *→nucleus vestibularis superior.*

Nucleus vestibularis inferior – ncl. vestibularis caudalis, dolné vestibulárne jadro, leží laterálne od stredného jadra a mediálne od dolného pedunculus cerebelli.

Nucleus vestibularis lateralis – Deitersovo veľkobunkové sluchové jadro, laterálne vestibu-lárne jadro zložené z veľkých multipolárnych buniek ležiace nad dolným vestibulárnym jadrom; jeho horný koniec susedí s horným vestibulárnym jadrom.

Nucleus vestibularis medialis – ncl. triangularis, Schwalbeho jadro, stredné vestibulárne jadro, ješdno zo štyroch jadier statoakustického nervu. Leží na dne štvrtej komory, kt. sa rozprestiera nahor od medulla oblongata a ponsu. Vystupujú z neho vlákna, kt. pokračujú spolu s vláknami dolného jadra ako tractus vestibulospinalis medialis. Vlákna sa krížia, časť z nich sa končí v VI. nlavovom nerve a predných rohoch miechy, ďalšia časť vlákien sa končí v parasympatikových jadrách n. IX a n. X a posledná časť vlákien prebieha nahor do jadier okohybných nervov. Vlákna idú aj k mozočku. Týmto spôsobom sú napr. zabezpečované vegetatívne reakcie pri abnormálnom dráždení vestibulárneho aparátu (vracanie).

Nucleus vestibularis rostralis – ncl. vestibularis superior.

Nucleus vestibularis superior – horné vestibulárne jadro, Bechterewovo jadro, ncl. vestibu-laris rostralis, ncl. vestibularis cranialis, malé jadro ležiace nad laterálnym vestibulárnym jadrom.

Nuclei vestibulocochleares – súhrn vestibulárnych a kochleárnych jadier.

Nucleus Voii – akcesórne mozočkové jadro pri ncl. dentatus.

Nucleus Westphal *→nucleus oculomotorius accessorius.*

Nuclon Argentinian® – tuberkulostatikum; *→tiacetazón.*

Nuctalon® – sedatívum, hypnotikum; *→estazolam.*

NUD – skr. angl. *non-ulcertive dyspepsia* neulcerózna dyspepsia.

nudizmus – [l. *nudus* nahý] hlásanie nudity , nahoty; záľuba v nahote; kult nahoty.

nudofóbia – [*nudophobia*] abnormálny odpor voči zobliekaniu, strach z nahoty.

nudomania, ae, f. – [l. *nudus* nahý + g. *maniá* vášeň] nudománia, chorobná vášeň ukazovať sa odhalený.

nudophobia, ae, f. – [l. *nudus* holý, nahý + g. *fobos* strach] nudofóbia.

Nudrin® (Shell) – isekticídum; *→metomyl.*

nudus, a, um – [l.] nahý, obnažený, holý.

Nuelin® (Riker) – bronchodilatans; *→teofylín.*

Nuelove priestory – [Nuel, Jean Pierre, 1847 – 1920, belg. okulista] vonkajší tunel v Cortiho orgáne. Priestory vyplnené tekutinou medzi vonkajšími vlasovými bunkami, kt. komunikujú s vnútorným tunelom priestormi medzi pilárnymi bunkami.

nufaridín – nupharidinum; 4-(3-furanyl)okrahydro-1,7-dimetyl-2*H*-chinolizín-5-oxid, $C_{15}H_{23}NO_2$, M_r 249,34; látka izolovaná z podzemka *Nuphar luteum* (L.) Sibth. & Sm. (*Nymphaea lutea* L.) a *N. japonicum* DC., *Nymphaeceae*. Báza je bez chuti, soli horké.

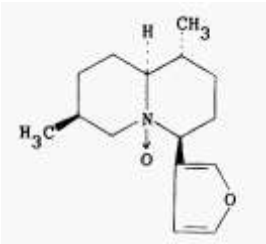

Nufaridín

nufenoxol – 2-[3-(5-metyl-1,3,4-oxidiazol-2-yl)-3,3-difenylpropyl]-2-azabicyklo[2.2.2]oktán, $C_{25}H_{29}N_3O$; antiperistaltikum.

NUG – skr. angl. *necrotizing ulcerative gingivitis* nekrotizujúca ulcerózna gingivitída.

Nuhnove žľazy – [Nuhn, Anton, 1814 – 1889, nem. anatóm] glandulae linguales anteriores.

nucha, ae, f. – [arab.] šija.

nuchalis, e – [arab. *nucha* šija] šijový.

Nuital® – antihistaminikum, trankvilizér; →*etymemazín.*

Nujol® – parafínový olej.

Nu-K® (Consolidated) – chlorid draselný.

nukleácia – [l. *nucleus* jadro, tu v zmysle zárodku inej fázy al. vlákna] **1.** fyz. chémia vzbnik zárodkových miest novej fázy, bubliniek v kvapaline al. vznik kryľtálov v nasýtenom rozt. Faktoy ovplyvňujúce n. cholesterolu v žlči majú význam pre vznik žlčových konkrementov; **2.** mol. biol. vznik zárodku nového vlkna (aktínového, kolagénového a i.) na kt. potom nadväzuje jeho elongácia al. propagácia. Mikrotubuly sa tvoria tubulínom a a b, kt. vo forme dimérov spontánne polymerujú, nukleácia však vyžaduje odlišný tubulín g, kt. utvorí začiatočný prstenec.

nukleálny – [nuclealis] nukleový, jadrový.

nukleárna medicína – odbor med., kt. používa otvorené rádioaktívne žiariče na preventívne, dg., prognostické a th. účely.

Koncepcia nukleárnej medicíny (NM)
Vestník MZ SR, čiastka 14 – 15 z 15. júla 1996

MZ SR podľa § 74 ods. 1 písm. a) zákona NR SR č. 277/1994 Z. z. o zdravotnej starostlivosti vydáva túto koncepciu:

I – Definícia odboru NM – NM je v súčasnosti nadstavbovým lekárskom odborom s interdisciplinárnym charakterom, kt. používa otvorené rádioaktívne žiariče na preventívne, dg., prognostické a th. účely. Zúčastňuje sa na sledovaní účinku ionizujú-ceho žiarenia na človeka, najmä pri vnútornej kontaminácii ráídioaktívnymi látkami.

Predpokladom činnosti pracovníkocv v tomto odbore sú okrem zákl. klin. znalostí predovšetkým teoretické a praktické vedomosti z NM, ale aj aj z patofyziológie chorôb, rádiofarmácie, rádiobiológie, jadrovej fyziky, hygieny žiarenia a výpočtovej techniky. V rámci sústavy zdrav. zariadení sú pracoviská v odbore NM súčasťou spoločných vyšetrovacích a liečebných zložiek vo fakultných nemocniciach a v nemocniciach II. až V. typu.

II – Charakteristika a náplň odboru

Rádioaktívne žiariče (rádionuklidy) sa v NM využívajú:
1) v dg. (in vivo a in vitro)
2) v th. (celkovej – metabolickej a lokálnej).

V dôsledku rýchleho rozvoja prístrojovej techniky a vývoja nových rádiofarmákl má odbor NM k dispozícii množstvo nových in vivo dg. metód a th. postupov. V súčasnosti sú ťažiskom odboru funkčné a zobrazovacie metódy, dynamické, ako aj lokalizačné. Ich nenahraditeľnosť inými metódami je vo funkčno-morfologickom charaktere zobrazovania vrátane tomografického. Tieto metódy majú vysokú senzitivitu, kt. dovoľuje diagnosti-kovať niekt. choroby aj v ich asymptomatickom priebehu a v období, keď sa inými metódami nedajú dokázať.

Veľkou výhodou in vivo rádionuklidových dg. metód je ich neinvazívnosť a bezpečnosť. Použitie rádiofarmák označených krátkodobými rádionuklidmi spôsobuje min. radiačne zaťaženie vyšetrovaného. Netraumatický a šetrný postup umožňuje tieto vyšetrenia podľa potreby opakovať.

Neodmysliteľnou súčasťou hodnotenia vý-sledkov v NM je ich počítačové spracovanie, bez kt. sa rýchlo prebiehajúce dynamické deje nedajú vôbec vyšetriť. Počítačové spracovanie statických zobrazovacích vyšetrení znižuje výskyt subjektívnych chýb, urých-ľuje spracovanie výsledkov a umožňuje vykonávať emistnú počítačovú tomografiu (v súčasnosti u nás – len jednofotónovú), čo je výrazným pokrokom v lokalizačnej NM diagnostike.

Neodmysliteľnou súčasťou v dg. časti odboru sú in vitro metódy, vrátane rádiosaturačnej analýzy, kt. dovoľujú svojou citlivosťou a špecifickosťou stanoviť koncentráciu dg. významných látok vyskytujúcich sa v biol. tekutinách v stopových množstvách. Tieto metódy NM sa využívajú aj v skríningovej diagnostike.

Liečba otvorenými rádioaktívnymi žiaričmi (rádiofarmakami) pozostáva z ich lokálnej (najmä intraartikulárnej) al. celkovej (perorálnej al. vnútrožilovej) aplikácii.

Najvýznamnejšie postavenie v týchto formách th. má metabolická th. vybraných endokrinných a onkologických ochorení. V niekt. prípadoch je tento th. postup (napr. diferencovaných karcinómov štítnej žľazy) nenahradi-teľný.

Medzi najdôležitejšie úlohy odboru NM patrí:

1. Vykonávanie rádionuklidových vyšetrovacích metód in vivo, t. j. vyšetrovanie porúch funkcie orgánu ako celku, sledovanie kinetiky prechodu rádiofarmák cez orgán, dynamické a statické zobrazovanie orgánov a v nich sa nachádzajúcich ložísk morfogologicko-funkčnej poruchy (vrátane tomografického zobrazovania).

2. Rozvoj nových dg. a th. postupov v súvislosti s vývojom nových rádiofarmák a zdokonaľovaním prístrojovej techniky v rámci vedeckovýskumnej činnosti v odbore.

3. Určovanie hladiny biol. významných látok a liekov prítomných vo veľmi nízkych koncentráciách vo vnútornom prostredí organizmu.

4. Účasť na preventívnych skríningových vyšetreniach metódami in vitro.

5. Vykonávanie th. pomocou otvorených rádioaktívnych žiaričov (rádiofarmák).

6. Poskytovanie konzultačnej pomoci v dozimetrii, rádiometrii, príp. v ďalších odborných službách ostatným oddeleniam zdrav. zariadení.

7. Interdisciplinárna spolupráca s inými odbormi zaoberajúcimi sa využitím ionizujúceho žiarernia v med. (hygiena žiarenia, rádioterapia, onkológia, endokrinológia, kardiológia, vnútorné lekárstvo, chirurgia, pediatria, klin. biochémia, reumatológia atď.).

8. Pregraduálna výchova na LF a zdrav. školách a postgraduálna výučba lekárov, farmaceutov a ostatných VŠ vzdelaných odborníkov a stredných zdrav. pracovníkov v zdravotníctve.

9. Spolupráca so Slovenskou lekárskou spoločnosťou, Európskou asociáciou NM, stavovskými organizáciami, s Ústavom jadrového dozoru a s Radou NM pri Európskej únii.

III – Sieť pracovísk NM

Výkonnými pracoviskami odboru sú oddelenia (kliniky) NM, kt. sú súčasťou spoločných vyšetrovacích a lie-čebných zložiek zriaďované vo všetkých fakultných nemocniciach a vybraných okresných NsP s väčšou spádo-vou oblasťou (pre 2 – 3 okresy) a regionálnych nemocniciach. Môžu sa zriaďovať (podľa potreby) aj vo vysokošpecializovaných zdrav. zariadeniach (napr. kardiovaskulárny ústav, endokrinologický ústav, onkologic-ký ústav ap.). Sieť oddelení NM by mala zaručovať rovnakú dostupnosť vyšetrovacích th. metód pre všetkých pacientov.

Oddelenie NM vyššieho typu a vybrané špeciálne oddelenia NK môžu mať celkom výnimočne a v odôvod-e-ných prípadoch detašované pracoviská na oddeleniach iných odborov liečebno-

preventívnej starostlivosti pri dodržovaní vyhlášky o ochrane pred žiarením. Detašované prascovisko sa zriaďuje na návrh hlavného odborníka pre odbor NM a so súhlasom riaditeľa príslušného zdrav. zariadenia.

V regionálnych, fakultných al. vybraných nemocniciach sa zriaďujú posteľové časti oddelenia NM v takom množstve, aby v SR bola posteľová kapacita aspoň 0,03 postele na 1000 obyvateľov. Na posteľových oddeleniach NM sa vykonáva th. otvorenými rádioaktívnymi žiaričmi a sú tam hospitalizovaní pacienti, kt. potrebujú zložitejšie rádionuklidové vyšetrenia. Priestorové a pracovné usporiadanie oddelenia NM musí zodpovedať predpisom pre prácu s otvorenými žiaričmi vrátane skladových priestorov na pevný odpad a likvidačnú stanicu rádioaktívneho tekutého odpadu podľa vyhlášky MZ SR č. 65/1972 Zb. o ochrane zdravia pred ionizujúcim žiarením.

Z hľadiska ochrany zdravia a z hľadiska bezpečnosti práce musí byť výstavba, činnosť a prístrojové výbavenie oddelenia NM v súlade s hygienickými predpismi o ochrane zdravia pred ionizujúcim žiarením.

IV – Pracovníci oddelenia NM

Interdisciplinárny charakter odboru NM vyžaduje aj interdisciplinárne personálne obsadenie zaručujúce prísluš-né postavenie aj ostaným vysokoškolským pracovníkom. Odporúča sa dvojsmenná prevádzka dg. časti, resp. aj s pohotovostnými službami.

a) Lekári:
– primár oddelenia (na klinikách NM prednosta kliniky)
– zástupca primára (na klinikách NM zástupca prednostu kliniky pre LPS).

Na väčších klinikách s rozsiahlou dg. a th. činnosťou sa odporúča utvoriť funkčné miesta pre 2 primárov, a to osobitne pre dg. a osobitne pre posteľovú časť. Vzhľadom na široký interdisciplinárny záber odboru na klinikách a väčších oddeleniach sa môžu utvoriť funkčné miesta jednotlivých zameraní, na
– zobrazovacie metódy,
– nukleárnu kardiológiu (so špecializáciou z kardiológie a NM),
– nukleárnu pediatriu,
– th. rádiofarmakami na klinikách (ak nie je zástupca pre túto činnosť),
– rádiosaturačné metódy (môže byť aj nelekár),
– samostatne pracujúci lekári (so špecializáciou z NM),

b) Iní odborné pracovnícii s VŠ vzdelaním (pri dostatočnom počte pracovníkov utvárajú sa v týchto kategóriách funkcie vedúcich úsekov, pričom úsek musia tvoriť aspoň 3 príslušní pracovníci – môžu mať rôznu úroveň vzdelania):
– farmaceut,
– systémový inžinier al. programátor
– fyzik (prírodoved. vzdelania) na kontrolu kvality detekčných zariadení
– elektronik,
– chemik al. biológ,
– fyzik (dozimetrista),
– prevádzkový inžinier pre veľkú likvidačnú stanicu rádioaktívneho odpadu (na klinikách s th. činnosťou – môže byť zaradený aj mimo ONM, napr. do HTS oddelenia).

c) Strední zdrav. pracovníci a i. odborní pracovníci so stredoškolským vzdelaním:
– vrchná sestra,
– vedúci/a laborant/ka,
– staničná sestra (v regionálnej poliklinike al. klinike)
– zdrav. sestry,

– rádiologickí laboranti,
– zdrav. laboranti,
– farmaceutický laborant,
– chemický laborant,
– mechanik (v regionálnej NsP al. na klinike),

d) Nižší zdrav. pracovníci:
– ošetrovateľka (v regionálnej NsP)
– laboratórny pracovník (napr. do zverínca).

e) Pomocní zdrav. pracovníci:

– sanitári.

f) Ostatní pracovníci:
– pracovník pre zdrav. dokumentáciu,
– pracovníci pre upratovanie (upratovači),
– pracovník pre prácu v likvidačnej stanici rádioaktív. odpadu).

Počet všetkých pracovníkov dg. časti oddelenia NM je podriadený prístrojovému vybaveniu (napr. na jednu gamakameru – vrátane tomografickej – 2 laboranti), smennosti práce oddelenia, resp. vykonávaniu pohotovost-ných služieb.

Posteľová časť oddelenia NM je integrálnou súčasťou dg. časti so samostatným personálnym vybavením (zdrav. sestry, sanitári, pomocnice a upratovačky) s vedúcim lekárom posteľového oddelenia. Ostatní pracovníci sú spo-loční aj s dg. časťou.

Pracovníci oddelenia NM sú zaradení do IIb kategórie pracovísk so sťaženými podmienkami (rizikové praco-visko) s 36-h pracovným týždň. a 1 týžd. dodatkovej dovolenky s nárokom na prislúchajúci rizikový príplatok a kúpeľnú th. podľa smerníc.

IV.1. Vyčlenenie niekt. možných činností (funkcií) na klinikách NM

– Ordinár pre zobrazovacie metódy zahrňuje starostlivosť o efektívne využitie gamakamery a vyhodnocovacie-ho zariadenia a je zodpovedný za statické (vrátane tomografic kého) a dynamické vyšetrenuia vo všeobecnosti.

– Ordinár pre nukleárnu kardiológiu je zodpovedný za zložité kardiovaskulárne vyšetrenia v pokoji a po záťaži (ak nie je vyčlenený funkčne takýto pracovník, musí sa kardiológ prizývať k záťažovým vyšetreniam).

– Ordinár pre rádionuklidové vyšetrenia detí usmerňujúce indikácie ošetrujúcich lekárov vrátane úplne malých detí (novorodencov, dojčiat) a tieto vyšetrenia aj vyhodnocuje.

– Na oddelení NM najvyššieho typu nemocnice sa zriaďuje technicko-fyzikálny úsek na kalibráciu prístrojov, kontrolu ich činnosti a údržbu, na dozimetriu a ostatné rádiometrické merania a spracovanie dát na vyhodnoco-vacích zariadeniach. Vedúcim úseku je odborný pracovník s VŠ vzdelaním (elektronik al. fyzik) so špeciálnou prípravou na technickú spoluprácu v odbore NM, rádiodiagnostika a rádioterapia.

– Na oddeleniach NM sa spravidla zriaďuje úsek rádiofarmák, v kt. sa vykonáva magistraliter príprava a predaplikačná úprava rádiofarmák, evidencia ich prísunu a spotreby. Úsek vedie farmaceut s nadstavbovou špecializáciou v odbore rádioaktívne prípravky, kt. úzko spolupracuje s príslušnou lekárňou a so špeciálnou prípravou pre technickú spoluprácu v odbo roch NM, rádiodiagnostiky a rádioterapie.

– Na oddeleniach NM sa spravidla zriaďuje úsek rádiosaturačnej analýzy. Vedúcim úseku je odborný pracovník s VŠ vzdelaním (lekár, chemik al. farmaceut).

IV.2. Vyčlenenie funkcií na oddeleniach NM vo vybraných okresných NsP

Vo vybraných okresných NsP, kt. sa určia so zreteľom na potreby siete zdrav. zariadení, sa zriaďujú poliklinické oddelenia NM spravidla pre spádové územia viacerých okresov. Oddelenie zabezpečuje všetky zákl. vyšetrenia a zo špeciálnych technicky dostupné vyšetrenia (najmä zahrňujúce urgentnú med.) pomocou 2 gamakamier (z nich 1 pre tomografiu) a vyhodnocovacieho zariadenia. Oddelenie vedie lekár so špecializáciou z NM. Pre činnosť gamakamier sa zriaďuje funkcia ordinára, kt. vykonáva lekár so špecializáciou v odbore NM. Ťažiskom činnosti oddelenia je rádionukli- dová diagnostika.

IV.3. Rádioizotopové pracovisko kliniky hematológie a transfuziológie FN v Bratislave je referenčným pracoviskom pre rádionuklidové hematologické vyšetrenia a centrom, pre vysokošpecializované rádionuklidové vyšetrenia.

IV.4. Kontrola kvality rádiosaturačných vyšetrení

Kontrola kvality rádiosaturačných vyšetrení sa zisťuje referenčným pracoviskom pre imunochemické metódy v spolupráci s odborom klin. biochémie.

IV.5. Prístrojové vybavenie oddelení NM

Pracoviská regionálných NsP a FN z drav. zariadení s celoslovenskou pôsobnosťu
– 1 – 2 scintilačné kamery tomografické – SPECT s príslušným vyhodnocovacím zariadením a kompletnou sadou kolimátorov,
– 1 planárna scintilačná kamera s vyhodnocovacím zariadením,
– 1 – 2 scintilačné kamery na zobrazenie celého tela,
– 1 – 2 dvojkanálové súpravy na renografiu a akumulačný test štítnejžľazy,
– 2 – 3 merače aplikovanej aktivity,
– počítačová sieť spájajúca všetky vyhodnocovacie zariadenia,
– likvidačná stanica rádioaktívneho odpadu s dozimetrickou kontrolou automatizovaným systémom riadenia pri posteľovej liečebnej zložke,
– počítačová sieť pre databázu a poisťovňu (informačný systém ONM),
– počítačová sieť pre vyhodnocovanie rádionuklidových vyšetrení
– 2 – 3 automaty na in vitro merania,
– zariadenie na vykonávanie záťaže a kompletné vybavenie pracoviska pre akút. stavy,
– prenosný detektor na detekciu rádionuklidov počas operácie
– chladená centrifúga,
– ultracentrifúga,
– kompletné dozimetrické vybavenuie (aj pre nízkoenergetické rádionuklidy).

Pracoviská okresných NsP
– 1 tomografická scintilačná kamera s vyhodnocovacím zariadením,
– 1 planárna scintilačná kamera s vyhodnocovacím zariadením,
– 1 scintilačná kamera na celotelové zobrazenie,
– 1 – 2 dvojkanálové zariadenie na renografiu a akumuláciu,
– 1 – 2 merače aplikovanej aktivity,
– kompletné dozimetrické vybavenie (aj na nízkoenergetické rádionuklidy),
– počítačová sieť – databáza, poisťovňa.

V – Zoznam dg. a th. postupov v NM (súčasný stav)

Diagnostika

Sortiment a kvalita in vitro vyšetrení NM, kt. na jednotlivých pracoviskách možno vykonávať, závisí od úrovne vybavenia prístrojovou technikou, dostupnosti rádiofarmák a skúseností pracovníkov interpretujúcich výsledky.

Aby sortiment predložených vyšetrení bol čo najkvalitnejší, je nevyhnutné, aby pracoviská boli štandardne vybavené aspoň jednou scintilačnou kamerou na tomografické vyšetrenie a zobrazenie celého tela.

1. In vivo nukleárne diagnostika

Vyšetrenie CNS
– scintigrafické vyšetrenie mozgu s rádioaktívnym pertechnetátom (dynamické, statické, SPECT)
– scintigrafické vyšetrenie prietoku krvi mozgom (metódou SPECT)
– rádionuklidová cisternografia (perimyelografia).

Vyšetrenie pľúc
– perfúzna scintigrafia pľúc (vrátane SPECT)
– inhalačná scintigrafia pľúc
– ventilačná scintigrafia pľúc.

Vyšetrenie srdca a ciev
– statická scintigrafia myokardu (pokojová, záťažová, kvantit., SPECT)
– perfúzna scintigrafia svalov DK,
– rádiokardiológia (rádionuklidová stetoskopia),
– rádionuklidová angiografia (angiokardiografia),
– rádionuklidová ventrikulografia (aj záťažová),
– statická detekcia nekrózy myokardu (aj SPECT),
– rádionuklidová venografia (flebografia) aj s doplnkovou perfúznou scintigrafiou pľúc,
– fibrinogénový akumulačný test,
– scintigrafické zobrazenie trombu,
– rádionukllidová lymfografia,
– rádionuklidové vyšetrenie tkanivového klírensu.

Pohybový systém
– statická scintigrafia skeletu, celotelová scintigrafia skeletu
– kvantitatívne hodnotenie
– trojfázová (perfúzna) scintigrafia skeletu,
– statická scintigrafia mäkkých častí kĺbov.

Endokrinné orgány
– scintigrafia štítnej žľazy (aj kvantitatívne),
– akumulačný test štítnej žľazy,
– určenie efektívneho polčasu rádiojódu,
– celotelové scintigrafické zobrazenie distribúcie rádiojódu
– scintigrafické vyšetrenie prištítnych teliesok (aj kvantitat.)
– scintigrafia nádorov drene nadobličiek a i. nádorov neuroendokrinného pôvodu.

Zobrazenie pečene a sleziny
– stanovenie chromoexkrečnej funkcie pečene,
– statická scintigrafia pečene a sleziny,
– stanovenie podielu artériovej a portálnej krvi na prekrvení pečene
– scintigrafická diagnostika hemangiómu pečene,
– selektívna scintigrafia sleziny,
– rádionuklidová splenoportografia,

– dynamická scintigrafia hepatobiliárneho systému.

GIT
– hodnotenie permeability črevnej steny
– určenie gastrointestinálnej resorpcie vápnika, železa, žlčových kys. ap.,
– hodnotenie intestinálnej resorpcie vitamínu B_{12} – Schillingov test kombinovaný – po podaní intrinsic faktora,
– vyšetrenie kinetiky vitamínu B_{12},
– zobrazenie Meckelovho divertikula,
– scintigrafická lokalizácia krvácania do GIT,
– stanovenie strát bielkovín a krvi cez GIT,
– statická scintigrafia slinných žliaz,
– dynamická scintigrafia slinných žliaz,
– dynamická scintigrafia motility ezofágu,
– stanovenie gastroezofágového refluxu,
– stanovenie duodenogastrického refluxu.

Obličky a urogenitálny systém
– rádionefrografia (izotopová renografia)
– vyšetrenie plazmatického klírensu,
– statická scintigrafia obličiek (aj SPECT),
– samostatná angioscintigrafia obličiek,
– diuretická scintigrafia obličiek,
– hodnotenie funkcie migrujúcej obličky,
– nepriama rádionuklidová cystografia,
– funkčná scintigrafia transplantovanej obličky aj s angioscintigrafiou,
– priama rádionuklidová cystografia,
– stanovenie močového rezídua,
– rádionuklidová uroflowmetria,
– scintigrafia semenníkov a skróta,
– rádionuklidová hysterosalpingografia.

Rádionuklidové hematologické metódy
– stanovenie objemu masy cirkulujúcich erytrocytov,
– rádionuklidové hodnotenie erytrocytokinetiky,
– rádionukllidové hodnotenie leukocytokinetiky,
– rádionuklidové hodnotenie trombocytokinetiky,
– rádionuklidové hodnotenie ferokinetiky,
– scintigrafia kostnej drene.

Scintigrafické zobrazenie nádorov a zápalových ložísk
– scintigrafické zobrazenie distribúcie 67Ga,
– scintigrafické zobrazenie nádorov inými rádiofarmakami
– priama scintigrafia zápalu,
– imunoscintigrafia nádorov a zápalových ložísk,
– rádionuklidová lokalizácia nádorov oka,
– peroperačnmá detekcia rádioaktivity tkaniva.

2. In vitro (rádiosaturačné metódy podľa sortimentu zoznamu zdrav. výkonov).

3. Liečba pomocou otvorených žiaričov
– th. hyperfunkcie štítnej žľazy rádiojódom,
– indukcia hypotyreózy rádioaktívnym jódom,

– th. karcinómu štítnej žľazy rádioaktívnym jódom,
– rádionuklidová th. polycythaemia vera
– rádionuklidová th. kostných metastáz,
– rádionuklidová synoviortéza al. iná intrakavitárna th.,
– th. neuroendokrinných nádorov rádionuklidmi.

VI – Ďalšie vzdelávanie v odbore

Ďalšie vzdelávanie zdrav. a i. odborných pracovníkov s VŠ a SŠ vzdelaním v odbore NM sa robí prostredníc-tvom Inštitútu pre ďalšie vzdelávanie pracovníkov v zdravotníctve.

Pregraduálna výučba NM sa uskutočňuje na lekárskej fakulte v Bratislave, Martine a Košiciach a pre stredných zdrav. pracovníkov na príslušných zdrav. školách.

Zvyšovaniu odbornej úrovne napomáhajú odborné podujatia organizované Slovenskou lekárskou spoločnosťou aj v spolupráci s Českou lekárskou spoločnosťou.

VII – Výskum v odbore

V súčasnosti sa uskutočňuje len prostredníctvom vedeckých grantov, klin. aplikovaný výskum najmä na klinikách NM.

Odbornmé vedenie odboru NM sa uskutočňuje prostredníctvom odbornej Spoločnosti a hlavného odborníka MZ SR pre NM v spolupráci s jeho poradným zborom.

Činnosť odboru kontroluje a koordinuje MZ SR prostredníctvom hlavného odborníka a jeho poradného zboru.

VIII – Perspektívy odboru

NM v SR sa musí naďalej aktívne rozvíjať, aby dosiahla postavenie odboru v rozvinutých krajinách.

Na to je nevyhnutné:

1. Doplniť modernou prístrojovou technikou už jestvujúceoddelenia tak, aby na každom oddelení NM bola aspoň 1 tomokamera s možnosťou aj celotelovej gamagrafie

2. Dohliadfať, aby zdrav. poisťovne hradili aj finančné náročné rádiofarmaká, aby boli dostupné finančne náročné vyšetrenia

3. Vybudovať posteľové oddelenia NM (Bratislava, Martin, Košice)

4. Vybudovať nové oddelenia NM v západoslovenskom regióne (vrátane Bratislavy) a v stredoslovenskom regióne

5. Vybudovať cyklotrónové centrum s výrobou krátkožijúcich rádiofarmák a s pozitrónovou emisnou tomografiou

IX – Záverečné ustanovenia

Ruší sa koncepcia odboru NM uverejnená vo Vestníku MZ SSR (čiastka 14–15/1973) pod č. Z-20/1973–B/1.

nukleárna magnetická rezonancia – skr. NMR, absorpcia elektromagnetického žiarenia pri prechodoch medzi kvantovými stavmi zodpovedajúcimi rôznej orientácii dipólového magnetického momentu atómových jadier vo vonkajšom magnetickom poli. Meranie rozlišuje atómy vodíka v rôznych stavoch a prostrediach, údaje sa spracúvajú počítačom do výsledných „anatomických rezov“. Vyšetrenie nevyužíva rtg žiarenie, nemožno ho však uskutočniť u osôb, kt. majú v organizme napr. cievne svorky al. iné predmetz z magnetizovaného kovu a u osôb s rôznymi stimulátormi; →*zobrazovanie metódy.*

nukleárny – [nuclearis] jadrový, zaoberajúci sa atómovým jadrom; týkajúci sa atómového jadra.

nukleázy – EC 3.1.11.31, enzýmy z triedy hydroláz katalyzujúce štiepenie fosfodiesterových väzieb v nukleových kys. na nukleotidy al. oligonukleotidy; patria sem endonukleázy a exo-nukleázy, špecifické pre ribonukleové (ribonukleázy) al. deoxyribonukleové kys. (deoxyribo-nukleázy).

nukleín – zlúč., kt. vzniká štiepením nukleoproteidu. Názov pochádza od F. Mieschera, kt. r. 1868/69 prvý izoloval z jadra hnisových buniek. Je to bezfarebná, amorfná látka, rozp. v zriedených zásadách, nerozp. v zriedených kys. Pozostáva z nukleových kys. a zásady, kt. je rôzna v závislosti od druhu n.

nukleo- – prvá časť zložených slov z l. *nucleus* jadro.

nukleocentrozóm – vnútrojadrové centrum delenia.

nukleocidín – 4'-C-fluóradenozín-5'-sulfamát, $C_{10}H_{13}FN_6O6S$, M_r 364,31; antitrypanozómové antibiotikum produkované kultúrou *Streptomyces calvus.*

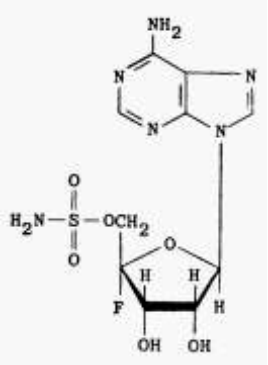

Nukleocidín

nukleocytoplazmatický – [*nucleocytoplasmaticus*] týkajúciu sa jadra a cytoplazmy.

nukleofagocytóza – [*nucleophagocytosis*] pohlcovanie jadra iných buniek fagocytmi.

nukleofil – [*nucleophilus*] darca elektrónov v chem. reakcii zahrňujúcej kovalentnú katalýzu, pri kt. darované elektróny viažu iné chem. skupiny (elektrofily).

nukleofugálny – [*nucleofugalis*] pohybujúci sa smerom od jadra.

nukleogenéza – [*nucleo-* + g. *genesis* vznik] vznik prvkov.

nukleoglykoproteín – kombinácia nukleoproteínu so sacharidom.

nukleohistón – komplex nukleoproteínu tvorený DNA a histónom; hlavná zložka chromatínu.

nukleohyaloplazma – [*nucleohyaloplasma*] linín.

nukleochyléma – [*nucleo-* + g. *chylos* šťava] zákl. substancia jadra bunky odlišná od zákl. substancie cytoplazmy.

nukleochýmus – [*nucleochymus*] nukleolymfa.

nukleoid – [*nucleoidum*] **1.** podobný jadru; **2.** teliesko podobné jadru v strede erytrocytov; **3.** jadrový ekvivalent bakérií; jadrová oblasť baktérie, pozostávajúca z hustej, centrálne uloženej oblasti nepravidelného tvaru obsahujúca materiál DNA bez okolitej jadrovej membrány; **4.** gen. materiál (nukleová kys.) vírusu, uloženého v strede viriónu.

nukleokapsida – jednotka vírusovej štruktúry, kt. pozo-stáva z kapsidu (proteínového obalu) a v nej uzavretej nukleovej kys. Niekt. jednoduché vírusy sú nahé n., kým iné tvoria časť zložitejšej štruktúry.

nukleolín – veľmi farbiteľné zrnko v jadierku.

nukleolonéma – [*nucleolonema*] sieť pozostávajúca z pruhov utvorených organizáciou jemnej granulovanej substancie, obsahuje ribonukleovú kys. v jadierku buniek.

nukleolus →*nucleolus.*

nukleolymfa – [*nucleolympha*] karyolymfa.

nukleomikrozóm – [*nucleomicrosoma*] malý úsek chromatínového vlákna.

nukleóm – jadrová hmota jedinej bunky.

nukleomikrozóm – chromatínové jadrové zrnko.

nukleón – zákl. hmotná častica atómového jadra; protón al. neutrón.

nukleonéma – vláknitá štruktúra v jadierku.

nukleonika – náuka o atómovom jadre; jadrová fyzika.

nukleopetálny – pohybujúci sa smerom k jadru.

nukleoplazma – [*nucleoplasma*] plazma bukového jadra; protoplazma jadra.

nukleoproteidy – zložité bielkoviny skladajúce sa z aminokyselín a nukleových kys.

nukleoproteín – jadrová bielkovina, funkčná bielkovina pozostávajúca z jednoduchého zásaditého proteínu, obyčajne histónu al. protamínu a nukleovej kys.

nukleoretikulum – [nucleoreticulum] akákoľvek intracelulárna sieťovina.

nukleotid – stavebná jednotka nukleových kys.; zlúč. zložená z purínovej al pyrimidínovej zásady viazanej na fosforylovaný cukor (ribózu al. deoxyribózu). Cyklické n. sú n., v kt. fosfátová skupina tvorí kruh v AMP a GMP.

nukleotidáza – EC 3.1.3.31; 1. enzým z triedy hydroláz, kt. katalzyuje štiepenie nukleotidov na nukleozidy a ortofosfát; 2. akýkoľvek enzým nazvaný podľa jeho špecifickosti (napr. 5'-nukleotidáza, polynukleotid-3'-fosfatáza).

nukleotidyl – nukleotidový zvyšok.

nukleotidyltransferáza – EC 2.7.7, podtrieda enzýmov z triedy transferáz, kt. katalyzuje prenos nukleotidylovej skupiny z nukleoziddifosfátového al. trifosfátového darcu na akcepto-rovú skupinu.

nukleotoxín – **1.** toxín z bunkových jadier; **2.** toxín poškodzujúci bunkové jadro.

nukleové kyseliny – vysokomolekulové polynukleotidové polyméry. Jestvujú dva typy: kys. deoxyribonukleová (DNA) a kys. ribonukleová (RNA).

nukleóza – [*nucleosis*] proliferácia jadra; abnormálne zväčšenie tvorby jadier, napr. v sub-sarkolemových jadrách svalov po úraze.

nukleozid – heterocyklická dusíkatá zásada (purínová al. pyrimidínová) *N*-glykozidicky viazaná na cukor (pentózu); hydrolýzou n. sa získa nukleová kys., purín al. pyrimidín viazaný na ribózu al. deoxyribózu, napr. adenozín al. cytozín.

nukleozidázy – glykozidázy hydrolyzujúce *N*-glykozylové väzby, EC 3.2.2; katalyzujú štiepenie nukleozidov za vzniku purínovej al. pyrimidínovej zásady a cukru.

nukleoziddifosfátkináza – EC 2.7.4.6, enzým z triedy transferáz so širokou špecifickosťou, kt. katalyzuje vratný prenos fosfátu z ATP na nukleoxiddifosfát za vzniku nukleozidtrifosfátu. Reakcia je časťou mechanizmu, kt. regeneruje vysokoenergetické nukleotidy pre metabolické procesy a konzervuje pool purínov a pyrimidínov.

nukleozidfosfátkináza – EC 2.7.4.4, enzým z triedy transferáz, kt. katalyzuje prenos fosfátu z ATP na nukleozidfosfát za vzniku nukleoziddifosfátu. Reakcia je časťou mechanizmu, kt. regeneruje vysokoenergetické nukleotidy pre metabolické procesy a konzervuje pool purínov a pyrimidínov (napr. adenylátkináza).

nukleozidfosforyláza – syn. purínnukleozidfosforyláza a pyrimidín-nukleozidfosforyláza, enzýmy z podtriedy pentozyltransferáz, EC 2.4.2, kt. katalyzujú fosforolýzu nukleozidov za vzniku voľnej bázy a ribóza-1-fosfátu (al. deoxyribóza-1-fosfátu), ako stupeň degradácie nukleových kys. a nukleotidov.

nukleozín – tymopoetín.

nukleozóm – [nucleosoma] špecifický komplex histónu a DNA eukaryotických buniek, viditeľný v elektrónovom mikroskope ako telieska podobné perlám na reťazci DNA.

nukleus →*nucleus.*

nuklid – druh atómu charakterizovaný rovnakým atómovým číslom a hmotnostným číslom, ako aj kvantovým stavom jadra, schopný existovať merateľný čas (> 10^{-10} s). Jadrové izoméry sú osobitné n., ale rýchlo sa rozpadajúce excitované stavy jadier a nestabilné medzipro-dukty jadrových reakcií sem nepatria.

Nulcerin® (Andromaco) – antiulcerózum; →*famotidín.*

nulifikácia – zrušenie, výhlásenie za neplatné.

nuligravida – [*nulligravida*] žena, kt. doteraz nebola ťarchavá.

nulipara – [nullipara] žena, kt. ešte neporodila živé dieťa; označuje sa aj ako para 0.

nulitný – neplatný.

Nullapon® – chelačná látka; →*edetát sodný.*

Nullatuss® – antitusikum; →*izoaminil.*

nulli- – prvá časť zloženýcyh slov z l. *nullus* nijaký.

nulligravida, ae, f. – [*nulli-* + *gravida*] →*nuligravida.*

nullipara, ae, f. (femina) – [*nulli-* + l. *parare* rodiť] →*nulipara.*

nullipotens, entis – [*nulli-* + l. *potens* schopný] nulipotentný, neschopný nijakého výkonu.

nullisomia, ae, f. – [*nulli-* + g. *soma* tela] nulizómia, charakterizovaný chýbaním jedného páru chormozómov.

Nullo Chlorophyll® (DePree) – chlorofyl D.

nullus, a, um – [l.] nijaký.

Nulogyl® (Bristol) – antiprotozoikum; →*nimorazol.*

Nulomoline® – invertný cukor.

nulvalencia – mocenstvo rovnajúce sa nule, nulmocenstvo.

Numal® – antibiotikum; →*apramycín.*

Nu-Man® – androgén; →*17-metyltestosterón.*

numerabilis, e – [l.] spočítateľný

numeral – znak, kt. význam zvyčajne vyjadrujú desiatkové číslice 0, 1, 2 až 9.

numeratio, onis, f. – [l. *numerare* rátať] numerácia, rátanie, číslovanie.

numerický – [*numericus*] číselný, číslicový; alfanumerický –abecedno-číslicový.

numerológia – okultný význam čísel.

numeronym – pseudonym (grafonym) vo forme číslic.

numeroskop – elektronky s funkčným princípom obrazovky, v kt. sa postupne vychyľuje zväzok elektrónov cez anódu s výrezmi tvaru číslic, pričom poloha zväzku sa indikuje roz-svieteným číslom na tienidle.

numerosus, a, um – [l. numerus počet] početný.

numerus, i, m. – [l.] počet. ***Numerus clausus*** – uzavretý, obmedzený počet (napr. pre prijímanie poslucháčov na vysokú školu).

numikátor – typ digitrónu.

numinózny – majúci znaky, črty nadprirodzeného, nevysvetliteľného a tajuplného.

numinularis, e, nummularius, a, um – [l. nummus peniaz, minca] numulárny, peniazkovitý.

numizmatika – **1.** náuka o minciach a mincovníctve; **2.** zberateľstvo, zbieranie mincí a me-dailí.

nummiformis, e – [l. *nummus* peniaz, minca + l. *forma* tvar, podoba] numiformný, tvaru, podoby mince, okrúhly.

Numoquin® – antiseptikum; →*etylhydrokupreín.*

Numorphan® – narkotické analgetikum; oxymorfón.

Numotac® (Riker) – bronchodilatans; →*izoetarín.*

numulit – **1.** druh treťohorného morského jednobunkového živočícha z radu dierkavcov; **2.** treťohorná skamenelina (obyčajne vo vápencoch) utvorená zo škrupiniek morských živočí-chov z radu dierkavcov.

nunatak – vrcholy vysokých kopcov a hôr, kt. vystupujú zo skalného podkladu ľadovcov a vyčnievajú nad ich povrch.

nunciatúra – úrad a sídlo nuncia.

Nuncital® (Kabi) – anxiolytikum; →*emylkamát.*

nuncius – diplomatický zástupca Vatikánu (pápeža) v cudzej krajine, zvyčajne na úrovni veľvyslanca.

nunkupácia – 1. práv. ústny prejav vôle; ústne urobený právny úkon; **2.** ustavovenie dediča; **3.** menovanie

nunnácia – [hebr. *nun* písmeno N] príliš časté používanie hlásky n al. nazalizácia hlasov, resp. slov.

Nonol® – sedatívum, hypnotikum; →*fenobarbital.*

Nuodex 84® – fungicídum; →*2-merkaptobenzotiazol.*

Nupasal® – tuberkulostatikum; →*salinomycín.*

Nupasal-213® – tuberkulostatikum; →*salinomycín.*

nupcialita – počet sobášov na určitom mieste a za určitý čas; sobášnosť.

Nupercainal® – lokálne anestetikum; →*dibukaín.*

Nupercaine Hydrochloride® – lokálne anestetikum; →*dibukaín.*

Nupercaine® – lokálne anestetikum; →*dibukaín.*

Nuprin® (Upjohn) – ibuprofén.

nuptialis, e – [l. *nuptiae* sobáš, svadba] nupciálny, svadobný, týkajúci sa sobáša.

Nuran® (Sharp & Dohme) – antihistaminikum, antipruriginózum; Äcyproheptadín.

Nuredal® – antidepresívum; →*nialamid.*

Nurelle® (Dow) – ektoparaziticídum; →*cypermetrín.*

Nurison® – glukokortikoid; →*prednizón.*

N-Uristix® – reagenčný pásik na dôkaz dusitanov, glukózy a bielkoviny.

Nurofen® – nesteroidové antireumatikum; →*ibuprofén.*

Nuromax® – myorelaxans; →*doxakúriumchlorid.*

nus, noos – [g.] rozum.

Nussbaumov pokus – [Nussbaum, Moritz, 1850 – 1915, nem. histológ] podväz aa. renales u zvieraťa s cieľom izolovať obličkové glomeruly od obehu.

Nustar® (Du Point) – fungicídum; flusilazol.

nutácia – [*nutatio*] **1.** astron. pediodické výkyvy zemskej osi okolo jej rovnovážnej polohy, kt. vznikajú v dôsledku menlivej príťažlivosti Mesiaca vyvolanej zmenou polohy mesačnej dráhy; **2.** fyz. kolísavý pohyb osi otáčajúceho sa telesa; 3. bot. otáčavé pohyby rastlín pri raste.

Nutallia – [Nutall, George H. F., 1862 – 1937, biológ pôsobiaci na univerzite v Cambridgi] *Babesia*.

nutans, antis – [l. nutare kývať hlavou, klátiť sa] kývajúci, nakláňajúci.

nutatio, onis, f. – [l. kývanie, krívanie, potácanie sa] →*nutácia.*

Nutinal® (Boots) – analeptikum, stimulans CNS; →*bemegrid.*

Nutracort® – glukokortikoid; →*hydrokortizón.*

Nutralipid 20 %® emul. (Výzkumný ústav antibiotik a biotransformací) – infundabilium na parenterálnu výživu. Tuková emulzia s Ø častíc 0,13 – 0,15 mm zo špeciálne upraveného sójového oleja, kt. obsahuje esenciálne karboxylové kys.; podáva sa najmä pacientom, kt. po > 4 d operácii nemôžu prijímať potravu p. o., pri malabsorpcii, pankreatopatiách, dialyzo-vaných pacientov, ap. Biol. $t_{0,5}$ lipomikrónov je 5 – 10 min, $t_{0,5}$ voľných karboxylových kys. 3 až 4 min. Asi 30 % tukovej emulzie sa v priebehu 24 h zmetabolizuje až na vodu a CO_2.

Kontraindikáciou je šok, kóma nejasného pôvodu, sepsa, diabetes melitus, hyperlipidémia, tu-ková embólia, nefrotický sy., myxedém, akút. pankreatitída s hyperlipidémiou, ťažká hepato-patia, infarkt myokardu, iktus, Hodgkinova choroba a malígne lymfómy, gravidita v 6. – 12. týžd. (riziko kladanie tukových látok do placenty).

Nutralipid P 20 %® emul. – infundabilium; tuková emulzia zo špeciálne upraveného sójové-ho oleja zloženého z glycerolu, kt. alkoholické skupiny sú esterifikované karboxylový-mi kys.

Nutramigen® plv. (Bristol-Myers Squibb) – dietetikum. Podáva sa pri intolerancii kravského mlieka, inej proteínovej potravinovej alergii polyvalentného charakteru, galaktozémii, ťažkej pretrvávajúcej hnačke podmienenej prechodnou potravinovou intoleranciou (prechodné poruchy po infekčných chorobách GIT); diéta pri eliminačných testoch. Prípravok je prim. určený na výživu dojčiat, príp. batoliat, ale v indikovaných prípadoch ako zložka výživy väčších detí i dospelých.

Nutramin C® inf. (Výzkumný ústav antibiotik a biotransformací) – infundabilium, zmes aminokyselín (3 %) a 10 % sorbitolu vo vodnom rozt. na infúziu.

Nutramin K® inf. – infundabilium, zmes aminokyselín (5,5 %) a 10 % sorbitolu a elektrolytov vo forme infúzneho rozt. V 1 l je 8,2 g dusíka, z toho 3,8 g dusíka z rozvetvených aminokselín a má energetickú hodnotu 2300 kJ.

Nutramin M® inf. – dietetikum; chem. definovaná a vyvážená diéta.

Nutramin N® inf. – infundabilium, dietetikum. Infúzny rozt. zložený z esenciálnych, poloesenciálnych a asistujúcich L-foriem aminokyselín doplnený elektrolytmi, neobsahuje sacharidovú zložku, vitamíny ani esenciálne karboxylové kys.

Nutramin Ne® a **Neo SX**® inf. (Infusia) – infundabilium, zmes aminokyselín (3 %) a 10 % sorbitolu vo vodnom rozt. na infúziu.

Nutramin P® inf. – infundabilium, zmes aminokyselín.

Nutramin S® inf. – zmes aminokyselín na parenterálnu výživu.

Nutramin U® inf. – infundabilium, dietetikum.

Nutramin VLI® inf. – infundabilium, dietetikum.

Nutraplus® (Alcon) – diuretikum; →*močovina.*

NutraSweet® (Searle) – umelé sladidlo; aspartám.

nutria – druh amerického hlodavca s hustou kožušinou z čeľade nutriovitých.

nutrícia – [nutritio] výživa.

nutricius, nitritivus, a, um – [l.] vyživujúci. ***Arteria nutricia*** – vyživovacie tepna. ***Canales nutricii*** – vyživovacie kanáliky.

nutricizmus – spolužitie rastlín s hubami, kt. si navzájom vymieňajú živiny; mykoríza.

nutričny – [nutriticius] hodnotný z hľadiska výživy.

nutriens, entis – [l. *nutrire* živiť] výživný, podporujúci výživu.

nutrientia, ae, f. (remedia) – [l.] nutrienciá, výživné prípravky, kt. posilňujú organizmus.

Nutrilon Low Lactose® plv. (Nutricia) – dietetikum.

Nutrilon Soya® plv. (Nutricia) – dietetikum.

nutrimentum, i, n. – [l. *nutrire* živiť] potrava, výživa.

Nutrin® (Chemipharm) – vazodilatans; →*nikametát.*

Nutrison Paediatric® sol. (Nutricia) – dietetikum.

Nutrison Standard® plv. a sol. (Nutricia) – dietetikum.

nutritio, onis. f. – [l.] nutrícia; **1.** súhrn procesov príjmu, spracovania, asimilácie a utilizácie živín; **2.** výživa.

nutritívny – [nutritivus] výživný, vyživujúci.

nutrix, icis, f. – [l.] dojka, vychovávateľka, živiteľka.

Nutrizym® dr. (Merck) – digestívum, substitúcia vonkajšej sekrécie pankreasu.

Nutrodrip Diabetes sol. ® sol. (Wander Sandoz Nutrition) – dietetikum; varianty: Caramel, Multifrucht, Neutral, Schoko.

Nutrodrip Energie Drink Vanille, Neutral Sonde® sol. – dietetikum.

Nutrodrip Faser, Intensiv® sol. – dietetikum.

Nutrodrip Standard® sol. (Nutricia) – dietetikum; varianty Kaffe, Neutral Vanille, Schoko, Spargel.

Nuttallia – [Nuttall, George H. F., 1862 – 1937, angl. biológ pôsobiaci na Universite v Cam-bridge] syn. *Babesia.*

Nuvacon® (BDH) – progestagén; →*megestrolacetát.*

Nuvacron® (Ciba-Geigy) – insekticídum; →*monokrotofos.*

Nuvan® – anthelmintikum, insekticídum; →*dichlórvos.*

Nuvanol M® (Ciba-Geigy) – insekticídum; →*jodfenfos.*

Nuvapen® (Spain) – antibiotikum; →*ampicilín.*

Nuvarone® – antikonvulzívum; →*3-metyl-5-fenylhydantoín.*

nuvistor – subminiatúrna elektrónka a osobitnej kvality, vyrábaná na plnoautomatizovanej výrobnej linke a určená pre najťažšie pracovné podmienky (rádioaktívne žiarenie, podmorské spoje ap.).

nux, cis, f. – [l.] orech.

Nux moschata – muškátové orechy, sušené zrelé semená muškátovníka voňavého (*Myristica fragrans* Houtt., *Myristicaceae*). Zdroj muškátového →*oleja.*

Nux vomica – zrelé semená strychnínovníka (*Strychnos nux-vomica* L., *Loganiaceae*), obsahujú rôzne alkaloidy, najmä strychnín a brucín (1 – 1,4 %), strychnicín, loganín, tanín, proteíny. Sú vysoko toxické, používali sa ako horké tonikum.

nV – značka jednotky elekt. (elektromotorického) napätia nanovolt.

Nva^2-cyklosporín – imunosupresívum; →*cyklosporíny.*

NVD – **1.** skr. angl. *nausea-vomiting-diarrhoe* nauzea-vracanie-hnačka; **2.** skr. angl. *neck vein distension* distenzia krčných žíl.

NVDC – skr. angl. *nausea-vomiting-diarrhoe-constipation* nauzea–vracanie–hnačka–zápcha.

NY

Nyazin® – antidepresívum; →*nialamid.*

nybomycín – 8-(hydroxymetyl)-6,11-dimetyl-2*H*,4*H*-oxazolo[5,4,3-i]pyrido[3,2-g]chinolín-4,10(11*H*)-dión, $C_{16}H_{14}N_2O_4$, M_r 298,29; antibiotikum produkované kultúrou *Streptomycete*s A 717 izolovanej z pôdy v oblasti Missouri.

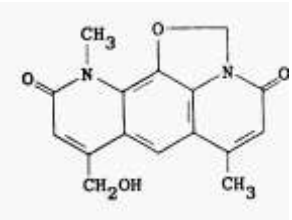

Nybomycín

Nycoline® (Etabs) – polyetylénglykol.

nyct/o- – prvá časť zložených slov z g. *nyx-nyktos* noc.

Nyctal® – sedatívum, hypnotikum; →*karbbromal.*

nyctalgia, ae, f. – [*nyct-* + g. *algos* bolesť] →*nyktalgia.*

nyctalopia, ae, f. – [*nyct-* + g. *óps-ópos* oko] →*nyktalopia.*

nyctaphonia, ae, f. – [*nyct-* + g. *alfa priv.* + g. *fonos* hlas] →*nyktafónia.*

Nycteribiidae – netopierkovité, čeľaď z radu dvojkrídlovcov. Majú charakteristické pavúkovité nohy a sploštené ochlpené telo, nemajú vyvinuté krídla. V strednej Európe žije ~ 9 druhov, len na netopieroch. Známy je napr. *Cyclopodia horsfieldi*.

nycthemeralis, e – [*nyct-* + g. *hémera* deň] →*nykthemerálny.*

Nycton® – hypnotikum, sedatívum; →*chloralhydrát.*

nyctophilia, ae, f. – [*nycto-* + g. *filiá* priazeň] →*nyktofília.*

nyctophobia, ae, f. – [*nycto-* + g. *fobos* strach] →*nyktofóbia.*

nyctophonia, ae, f. – [*nycto-* + g. *fonos* strach] →*nyktofónia.*

nycturia, ae, f. – [*nyct-* + g. *úron* moč] →*nyktúria.*

NYD – skr. angl. *not yet diagnosed* ešte nediagnostikovaný.

Nydrane® (Roma) – antikonvulzívum; →*beklamid.*

Nydrazid® (Squibb) – tuberkulostatikum; →*izoniazid.*

nykt- – prvá časť zložených slov z g. nyx-nyktos noc; →*nyct-.*

nyktafónia – [*nyctaphonia*] strata hlasu v noci.

nyktalgia – [*nyctalgia*] nočné bolesti.

nyktalopia – [*nyctalopia*] znížená schopnosť vidieť vo dne pre precitlivenosť sietnice, kým v súmraku je videnie dobré.

nykthemerálny – [*nycthemeralis*] nočnodenný, napr. biol. rytmus.

nyktigamia – [*nykti-* + g. *gamos* sobáš] oplodňovanie prebiehajúce v noci.

nyktinastia – [*nyctinastia*] spánkový pohyb.

nyktofília – [*nyctophilia*] uprednostňovanie dňa pred nocou.

nyktofóbia – [*nyctophobia*] iracionálny strach z tmy a noci.

nyktofónia – [*nyctophonia*] strata hlasu počas dňa, nie však v noci.

nyktúria, ae, f. – [*nycturia*] časté močenie v noci.

nylestriol – 3-(cyklopentyloxy)-19-nor-17α-pregna-1,3,5-(10)-trien-20-yn-16,17-diol, $C_{25}H_{32}O_3$, estrogén.

nylidrín – syn. bufenín; 4-hydroxy-α-[1[(1-metyl-3-fenylpropyl)amino]etyl]bezénmetanol; fenyl-*sek*-butylnorsuprifén, $C_{19}H_{25}NO_2$, M_r 299,40; syntetické adrenergikum, periférne vazodilatans, podáva sa p. o., i. m. a s. c.

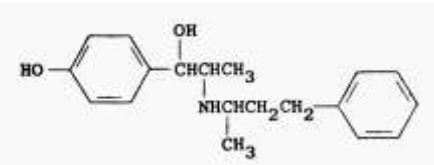

Nylidrín

Prípravky – hydrochlorid $C_{19}H_{26}ClNO_2$ – SKF-1700-A®, Arlidin®, Bufedon®, Buphedrin®, Dilatal®, Dilatol®, Dilatropon®, Dilydrin®, Opino®, Penitardon®, Perdilatal®, Rudilin®, Ryd-rin®, Tocodilydrin®, Tocodrin®.

Nylmerate® – poľnohospodárske fungicídum; octan fenylortutnatý.

nylon – druh plastickej polyamidovej látky, $[–CO–R–CO–NH–R,–NH–]_n$. Kryštalická tuhá látka mimoriadnych vlastností, najmä pevnosti, má nízku špecifickú hmotnosť, je trvalá, flexibilná a

pružná. Rozp. vo fenole, krezoloch (najmä m-krezole), xylenole a kys. mravčej, nerozp. v alkoholoch, éteroch, ketónoch a uhľovodíkoch. Rozkladá sa pri vyššej teplote, vo vodných rozt., podlieha fotodegradácii. V zásaditých rozt. je stabilný. Používa sa na výrobu vláken vrátane chir. neresorbovateľného šijacieho materiálu.

Nylon 6 – poly[imino(1-oxo-1,6-hexándiyl)], lineárny polymér získaný polymerizáciou □-kaprolaktámu (Amilan®, Caprolan®, Enkalon®, Grilon®, Kapron®, Mirlon®, Perlon®, Phrilon®).

Nylon 46® – poly[imino-1,4-butándiylimimno(1,6-dioxo-1,6-hexándiyl)], symetrický polyamid s vyššou teplotou topenia a väčšou silou a pružnosťou ako n. 66 al. n. 6. Vyrába sa z 1,4-diaminobutánu a kys. adipovej. Používa sa pri výrobe pneumatík, sutúr na rybolov, ťažných a vlečných lán, textilu ap.

$\{[H–[–NH(CH_2)_5CO–]–OH\}_n$ n = ~ 200

nymfa – [g. *nymfé* v g. bájosloví bytosť, víla, bohynka; krásna mladá žena] **1.** larvové štádium niekt. druhov hmyzu, pri kt. sú larvy čiastočne al. úplne nepohyblivé, al. na kt. sa v priebehu nedokonalej premeny náhle zjavili náznaky krídel; **2.** druh exotického papagája s pestrým perím.

nymfektómia – [*nymphectomia*] chir. odstránenie malého pysku ohanbia.

nymfitída – [*nymphitis*] zápal malých pyskov ohanbia.

nymfohymenový – [nymphohymenalis] týkajúci sa malých pyskov ohanbia a panenskej blany.

nymfománia – [*nymphomania*] chorobne zvýšený pohlavný pud ženy, ženská pohlavná hypersexualita.

nymfonkos – [*nymphoncos*] nádorové bujnenie na malých pyskoch ohanbia.

nymfotómia – [*nymphotomia*] chir. preťatie malého pysku ohanbia.

nymph/o- – prvá časť zložených slov z g. *nymfé* mladá žena.

nympha, ae, f. – [g. *nymfé* mladá žena] mladá žena, dievča, nevesta. ***Nymphae*** (arum, f.) – malé pysky ohanbia.

Nymphalidae – babôčkovité, čeľaď hmyzu z radu motýľov úzkokrídlych. Prvý pár nôh majú rudimentárny a pritiahnutý k telu. Húsenice sú pestrofarebné, chlpaté al. porastené tŕňmi. Často sú tŕnisté aj kukly. Visia dole hlavou. U nás je najznámejšia babôčka admirálska (*Vanessa atalanta*) a babôčka bodliaková (*Vanessa cardui*), kt. má tmavohnedé, žltopáskované húsenice, obžierajúce aj listy fazule a bôbu. Húsenice babôčky brestovej (*Nymphalis polychloror*) obžierajú listy ovocných stromov a babôčky pávookej (*Nymphalis io*) ničia chmeľ. Do čeľade N. patria aj druhy rodu *Morpho*, jedny z najkrajších netropických motýľov. Opísaných je ~ 2000 druhov. Žijú zväčša v trópoch, u nás ~ 40 druhov.

nymphectomia, ae, f. – [*nymph-* + g. *ektomé* vybrať] →*nymfektómia.*

nymphitis, itidis, f. – [*nymph-* + *-itis* zápal] →*nymfitída.*

nymphocaruncularis, e – [*nympho-* + l. *caruncula* hrbolček] nymfokarunkulárny, týkajúci sa labia minora a caruncula hymenalis.

nymphohymenalis, e – [*nympho-* + g. *hymén* panenská blana] →*nymfohymenový.*

nymphomania, ae, f. – [*nympho-* + g. *maniá* vášeň] →*nymfománia.*

nymphoncos, i, m. – [*nymph-* + g. *onkos* nádor] →*nymfonkos.*

nymphotomia, ae, f. – [*nympho-* + g. *tomé* rez] →*ymfotómia.*

Nyscaps® – antihistaminikum; →*pyrilamín.*

Nysconitrine® – koronárne vazodilatans; →*nitroglycerín.*

Nyscosid® – tuberkulostatikum; →*izoniazid.*

Nyssenov-van Bogaertov syndróm – [Nyssen, René, 1891 – 1972, belg. neurológ; van Bo-gaert, Ludo, *1897, belg. neurológ] →*syndrómy.*

Nyssorhynchus – [g. *nyssa* vpich + g. *rhynchos* rypák] podrad komárov z rodu Anopheles, z kt. viaceré prenášajú v trópoch malarické plazmódiá.

nystagmo- – prvá časť zložených slov z g. *nystazein* šklbať.

nystagmographia, ae, f. – [*nystagmo-* + g. *grafein* písať] nystagmografia, zaznamenávanie vychýlenia očných bulbov pri nystagme.

nystagmoides, es – [*nystagmo-* + g. *eidos* podoba] podobný nystagmu.

nystagmus, i, m. – [g. *nystazein* šklbať] zášklby, kmitavé pohyby očí. Sú to mimovôľové rytmické združené kmitavé pohyby očných gúľ, kt. majú obyčajne rovnaký smer na obidvoch bulboch a oči sa pohybujú určitým a opačným smerom. N. má 2 zložky: pomalú a rýchlu. *Pomalá zložka* vychyľuje bulby z ich polohy, *rýchla zložka* ich rýchlym kmitom vracia do pôvodnej polohy. Tento cyklus sa rytmicky opakuje. Konvenčne sa smer n. určuje podľa rýchlej zložky, no jeho smer určuje pomalá zložka, kt. podmieňuje silnejší labyrint, ,,pretláčajúci“ bulby k slabšiemu labyrintu. Rýchla zložka je len kompanzačným návratom deviovaného bulbu do normálnej polohy.

Keď pomalá zložka n. vystrieda rýchly spätný pohyb, ide o *zášklbový* (*bifázický*) *n.* Keď sú obidve fázy pohybu trvaním a rozsahom rovnaké, hovorí sa o *kyvadlovom* (*undulačnom*) *n.* Zákl. smer bifázického n. sa určuje podľa strany, ku kt. bije rýchla zložka (pravostranný, ľavostranný, horný a dolný vertikálny n.).

Forma a smer nystagmu – n. môže byť: **1.** *horizontálny* (doprava, doľava); **2.** *vertikálny* (nahor, nadol); **3.** *rotačný* (v smere al. proti smeru hodinových ručičiek). Čisto cirkulárny n. je vyvo-laný léziou ncl. Cajali. Kombináciou horizontálneho a vertikálneho n. je diagonálny n.; možná je aj kombinácia horizontálneho a rotačného n.. Alternujúci n. neustále mení smer.

N. vzniká najmä pri ***poruchách vestibulárnych regulačných okruhov.*** Vestibulárny aparát zabepečuje reflektorické pohyby očí pri pohyboch a zmenách polohy hlavy. Túto koordináciu umožňuje spojenie medzi vestibulárnymi jadrami a jadrami okohybných nervov prostred-níctvom fasciculus longissimus medialis.

Podľa pôvodu sa rozoznáva niekoľko druhov n. Podľa druhu sa rozoznáva *fyziol. n.* (provokovaný n., kt. vzniká ako normálny vestibulárny reflex pri rotačnom al. kalorickom dráždení vestibulárneho aparátu) a *patol. n.* (všetky ostatné formy). K fyziol. n. patrí aj n. *z únavy*, kt. vzniká u zravých ľudí pri dlhotrvajúcom extrémnom pozeraní do strán. Po 1 – 2 min vzniká nepríjemné pocit únavy až bolesti hlavy spojené s nystagmoidnými zášklbmi. Vyšetrovaný musí zmeniť pohľad pre neznesiteľný pocit únavy. U neurotikov a pri hypertyreóze vzniká n. z únavy skôr.

Stupeň nystagmu vyjadruje mieru konfliktu medzi vôľovým zameraním pohľadu a deviáciou bulbov vyvolanou vestibulárnym aparátom. Podľa intenzity sa rozlišujú 3 stupne n.: I° sa zjavuje pri pohľade na stranu rýchlej zložky. Môže byť pravostranný, ľavostranný, horný a dolný. Pri priamom postavení bulbov sa nevyskytuje. Za fyziol. okolností ide o fixačný n., kt. sa vyskytuje u neurotikov. Trvá krátko a prejavuje sa 5 – 10 nystagmoidným zášklbmi strednej až vysokej amplitúdy horizontálneho al. horizontálne rotačného smeru. Príčinou n. I° býva periférna lézia (labyrintu al. vestibulárneho nervu). N. sám nestačí na dôkaz jeho vestibulár-neho pôvodu; musí byť prítomná aj vestibulárna ataxia. N. II° – je prítomný už pri priamom pohľade v strednom postavení bulbov. N. III° pri pohľade do strany

pôsobí rýchlou zložkou proti smeru pohľadu. Ide o n., kt. bez ohľadu na postavenie bulbov (t. j. pri pohľade priamom, doprava, doľava) pôsobí rýchlou zložkou rovnakým smerom.

Ak je deviácia bulbov zapríčinená vestibulárnou poruchou malá, n. sa nemusí zjaviť ani pri vôľovom nastavení bulbov do strán, tým menej v stredovej polohe bulbov. Ak však vôľová inervácia do strán smeruje proti vestibulárnej deviácii (napr. vôľová inervácia smeruje doľava, ale vestibulárna deviácia doprava), prejaví sa konflikt, pri kt. sú bulby preťahované späť.

Ak je jednostranná prevaha vestibulárnej inervácie väčšia, prejaví sa tento konflikt aj pri pria-mom pohľade. Aj táto poloha je totiž pre prevládajúci vestibulárny systém ,,nevyhovujúca“ a vynucuje si jej korekciu – preto sa pozoruje n. aj v tejto polohe.

Ak je jednostranná prevaha vestibulárnej inervácie ešte väčšia, prejaví sa konflikt medzi vôľovou a vestibulárnou inerváciou aj vtedy, ak vôľový pohľad smeruje tam, ke smeruje vestibulárna deviácia (,,kde chce vestibulárny systém“). Vestibulárna inervácia žiada takú veľkú deviáciu, kt. vôľová inervácia neuspokojila.

Amplitúda nystagmu – veľkosť odchýlky jedného kmitu. Je rozličná. Rozoznáva sa: 1. *hrubý* n. (> 3 mm); 2. *stredný* n. (1 – 3 mm); 3. *jemný, drobný n.* (< 1 mm). V priebehu trvanie n. sa jeho amplitúda zmenšuje.

Intenzita nystagmu – nemusí byť rovnaká na obidve strany. Napr. Brunsov-Stewartov n. má pri pohľade na stranu lézie kmity hrubé, pomalé a nepravidelné, pri pohľade na zdravú stranu je n. jemný, rýchly a pravidelný. Táto smerová disociácia vzniká pri tlaku na mozgový kmeň a je častá pri neurinóme n. VIII a abscese mozočka.

Frekvencia nystagmu – býva rôzna; podľa nej sa rozoznáva: 1. *pomalý n.* (< 40 c/min); 2. *stredný n.* (40 – 100 c/min); 3. *rýchly n.* (> 100c/min). Max. frekvencia sa udáva až 900 c/min.

Trvanie nystagmu – je čas, kt. uplynie od vzniku n. po jeho ukončenie. Môže byť rozlične dlhý (niekoľko s až min). Niekt. n. (kongenitálny) trvajú celý život. Trvanie n. je dôležitým ukazovateľom reaktivity vestibulárneho systému.

Latencia nystagmu – je čas, kt. uplynie od aplkácie podnetu po vznik n. Býva rozlične dlhá, máloke-dy však presahuje 1 min. Je to dôležitý ukazovateľ reaktivity vestibulárneho aparátu – čím je dlhšia, tým je reaktivita menšia a opačne. Ukazovateľom reaktivity vestibulárneho aparátu je aj pomer latencie a trvania reakcie (kvocient L/T).

N. I° môže byť aj fyziol., kým n. II° a III° je vždy patol.

Periférny n. (vrátane labyrintového) je horizontálny al. horizontálne rotačný; centrálny vesti-bulárny n. je horizontálny, rotačný, vertikálny i horizontálne rotačný; okulogénny n. môže mať všetky formy.

Vyšetrenie spontánneho nystagmu: posudzujeme prítomnosť nystagmu pri otvorených očiach. Necháme pacienta dívať sa do diaľky a sledujeme, či je prítomný pri pohľade priamo a ako ho ovoplyvňuje fixácia.Typický periférny vestibulárny sy. má horizontálny rotačný nystagmus, kt. sa zmierňuje fixáciou al. pri nej úplne vymizne.V závislosti od pohľadu môže meniť svoju intenzitu, ale nemení smer.

Keď sa nystagmus zjaví pri fixácii, ide pp. o kongenitálny nystagmus(tzv. fixaný nystagmus). Pacient pri ňom nepociťuje závraty. Niekedy si sťažuje pritom na mihanie fixovaného predmetu (oscilopsia). Horizontálny nystagmus môže byť prejavom periférneho postihnutia al. postihnutia prechodnej oblasti vstupu vestibulárneho nervu do mozgového kmeňa. Všetky ostatné typy nystagmu (vertikálny, horný, dolný, diagonálny, čisto rotačný) sú prejavom centrálneho postihnutia.

Vyšetrenie pohľadového nystagmu: pacienta necháme fixovať úpredmet vzdialený 30° od strednej roviny k pravej, ľavej strane a 20° nahor a dole. Ak pritom pretrváva horizontálne rotačný

nystagmus rovnakého smeru ako spontánny nystagmus a najmä ak sa zvýrazňuje pri pohľade v smere rýchlej zložky, ide o typický periférny vestibulárny nystagmus. Ak pacient nie je schopný pri pohľade k stranám udržať fixáciu a zjaví sa pomalá fáza k smeru priameho pohľadu nasledovaná rýchlou fázou, kt. vracia oči k fixovanému objektu, ide o centrálny prejav, najčastejšie mozočkového postihnutia. Tento centrálny nystagmus je typickým prejavom alkoholovej al. liekovej inftoxikácie (sedatíva, antiepileptiká).

Ak n. nie je horizontálne rotačný, ide skoro vždy o centrálny *vestibulárny* al. *okulogénny n.* Čisté formy horizontálne, rotačné a vertikálne n. bývajú skoro vždy centrálne. Diagonálny n. je skoro vždy okulogénny, ojedinele vestibulárny; pendlujúci n. je vždy okulogénny. Periférny n. môže byť I° – III° a spája sa s inými vestibulárnymi príznakmi; centrálny n. je II° – III° a obyčajne len s malými vestibulárnymi príznakmi al. bez nich; okulogénny n. je zväčša II°. N. III° bez závratov, pádov ap. býva centrálneho pôvodu.

Prehľad nystagmov

Alternujúci nystagmus – n., pri kt. sa neustále mení smer. Vyskytuje sa pri sclerosis multiplex a syrin-gomyélii.

Amaurotický nystagmus – okulárny n., n. slepcov.

Amblyopický nystagmus – n. následkom lézie, kt. postihuje centrálne videnie.

Apogeotropický polohový nystagmus – n. smerujúci na opačnú stranu ako je smer rotácie hlavy al. tela (n. k vyššie uloženému uchu). Zistil sa pri benígnych chorobách trvajúcich niekoľko d, nádoroch mozgového kmeňa, po ťažkých mozgovolebkových poraneniach, pri mozgovomiechovej skleróze, pri nejasných stavoch s n. perzistujúcim > 2 r. a po dlhšom odstupe od konzumácie alkoholu.

Ataktický nystagmus – unilaterálny n., kt. sa vyskytuje sa pri sclerosis multiplex; vyznačuje sa poruchou laterálneho konjugovaného pohľadu.

Aurálny nystagmus – vestibulárny n.

Banícky nystagmus – n. minorum, vzniká u ľudí pracujúcich dlho v tme. V tme sa zväčšuje, na svetle mizne. Pokladá sa za chorobu z povolania, pp. je skôr následkom toxických vplyvov (alkohol?).

Bifázický nystagmus – zášklbový n., pri kt. pomalú zložku strieda rýchly spätný pohyb.

Centrálny nystagmus – zášklbový n. následkom lézie v niekt. úseku nervovej dráhy regulujú-cej pohľad.

Diagonálny nystagmus – n. s kombinovanými horizontálnymi a vertikálnymi pohybmi bulbov.

Disjunktívny nystagmus – disjunktívny n., pri kt. sa bulby pohybujú proti sebe.

Disociovaný nystagmus – n., pri kt. sú pohyby jednotlivých očí nerovnaké.

Divergentný nystagmus – centrálny spontánny n.

Fixačný nystagmus – fixačný n., kt. sa zjavuje len pri fixovanom pohľade na dajaký predmet.

Galvanický nystagmus – elekt., galvanický, vestibulárny n., vyvolaný elekt. stimuláciou labyrintu vnútorného ucha.

Geotropický polohový nystagmus – n., kt. smeruje na opačnú stranu, na kt. je rotovaná hlava, resp. ma kt. pacient leží (n. k nižšie uloženému uchu). Vyskytuje sa pri mozgomiechovej skleróze, nádoroch mozgového kmeňa a vo včasnom štádiu konzumácie alkoholu.

Hojdavý nystagmus – centrálny spontánny, kyvadlový n.

Horizontálny nystagmus – n. s vodorovnými pohybmi bulbov doľava al. doprava.

Cheyneov nystagmus – Cheyneov-Stokesov n., rytmické pohyby očí rytmom podobné Cheyneovmu-Stokesovmu dýchaniu.

Izolovaný nystagmus nadol – centrálny spontánny n.

Izolovaný nystagmus nahor – centrálny spontánny n.

Kalorický nystagmus – kalorický n., Bárányho príznak, vyvoláva ho podráždenie ucha teplou al. studenou vodou al. vzduchom.

Kongenitálny nystagmus – vzniká pri vrodených poruchách n. opticus, kongenitálnej slepote ap. Nemá rýchlu zložku, je horizontálny a kyvadlový, niekedy kyvadlový a zášklbový. Môže byť bifázický i monofázický, fixáciou sa zväčšuje, zavretím očí mizne. Dráždivosť vestibulárneho aparátu je pritom normálna. Je prítomný obyčajne od narodenia, obyčajne; spája sa niekedy s atrofiou n. opticus, albinizmom, bilaterálnymi léziami makuly, kongenitálnou kataraktou, ťažkým astigmatizmom a glaukómom.

Konvergentný nystagmus – rytmické oscilácie očí, s rýchlym a pomalým abdukčným pohybom; vyvoláva ho obyčajne nádor aquaeductus Sylvii, tretej komory al. mezencefala; často ho sprevádza retrakčný n.

Konvergentný retrakčný nyystagmus – centrálny spontánny n.

Krčný torzný nystagmus – semispontánny vestibulárny jav, kt. vzniká následkom vaskulárnej insuficiencie a nervového dráždenia pri léziách krčnej chrbtice. Už r. 1907 Barány zdôrazňoval nevyhnutnosť fixovať hlavu pri vyšetrovaní polohového n., aby sa zabránilo vplyvu hlbokých krčných reflexov. Vyprovokovaný n. je odpoveďou vestibulárnych centier na proprioceptívne podráždenie. Torzný n. sa vyšetruje rotáciou tela pri fixovanej hlave na špeciálnom kývavom kresle, kt. možno dávkovať intenzitu podráždenia. Najprv sa urobia 1 – 2 striedavé rotácie na obidve strany/10 s, potom 3 – 4 rotácie s výchylkou 60°/10 s, nasleduje 1 rotácia v smere hodinových ručičiek s výdržou 20 s a výchylkou 60°; podobná rotácia sa vykoná na opačnú stranu. Skúška sa ukončí 4 – 5 rýchlo sa striedajúcimi rotáciami s výchylkou 60°/5s. Krčný n. sa môže fyziol. vyskytnúť u osôb > 50-r. v súvislosti so zmenami cervikálnej chrbtice a kar-diovaskulárneho systému. Pozit. nález vylučuje labyrintový pôvod n., pretože ani lineárne ani angulárne zrýchlenie nedráždi receptory vnútorného ucha. Za patol. okolností vzniká I° n. pri rýchlych pohyboch, II° aj pri pomalej rotácii; n. III° je perzistujúci.

Kyvadlový nystagmus – undulačný nystagmus, vibračný n., pri kt. sú obidve fázy pohybu trvaním a rozsahom rovnaké.

Získaný kyvadlový nystagmus – centrálny spontánny n.

Labyrintový nystagmus – vestibulárny n.

Latentný nystagmus – n., kt. sa zjavuje len pri zakrytí jedného oka.

Laterálny nystagmus – n. horizontalis.

Neuromuskulárny nystagmus – n. vyvolaný slabosťou extraokulárnych svalov.

Odrazový nystagmus – centrálny spontánny n.

Okulárny nystagmus – amaurotický n., n. očného pôvodu, horizontálny al. vertikálny, sprevá-dzaný ťažkými poruchami zraku.

Okulogénny nystagmus – okulogénny n., vzniká pri lézii okohybných nervov, resp. parézach okohybných svalov. Ide o nepravý n., kt. je často disociovaný, t. j. na každom oku je iný smer kmitania bulbov.

Optokinetický nystagmus – fyziol. n., kt. vzniká opakovaným optickým dráždením, pri rýchlom striedaní obrazu na sietnici, napr. pozeraním z okna na mihajúce sa telegrafické stĺpy. Jeho aferentná dráha je vizuálna a vedie do kôrového okcipitálneho zrakového centra, odkiaľ sa eferentný vzruch prenáša k jadrám okohybných svalov. Chýba pri léziách mozgového kmeňa. Normálny optokinetický n. smeruje vždy proti smeru pohybujúceho sa predmetu. Ak smeruje opačne, ide o poruchu v kôrovom zrakovom centre.

Paretický nystagmus – falošný n., vyskytuje sa pri paréze okohybných svalov.

Polohový nystagmus – semispontánny vestibulárny jav, je dôkazom org. poškodenia vestibulárneho systému. Nebýva konštantný, vzniká len pri určitej polohe hlavy a tela, kt. môžu vyvolávať aj zmenu jeho intenzity a smeru. Je to nešpecifický príznak vestibulárnej poruchy, pomocou kt. nemožno rozlíšiť periférnu a centrálnu léziu. Jeho súčasťou je aj polohový závrat. Príčinou polohového n. môžu byť: **1.** choroby ucha (poranenie spáínkovej kosti, chron. zápaly s cholesteatómom, stavy po operácii stredoušia, Meničrova choroba, benígne a malígne nádory, kupulolitiáza); **2.** choroby krčnej chrbtice (zápalové, degenera-tívne, traumatické, funkčné); **3.** choroby CNS (baktériové a vírusové zápaly, mozgová anoxia a infarzácia mozgového kmeňa, demyelinizačné procesy, expanzívne procesy, úrazy, metabolické choroby a intoxikácie, epilepsia); **4.** neuritídy vestibulárneho nervu; **5.** systémové choroby; **6.** idiopatické príčiny; **7.** fyziol. faktory (únava a zmena zemskej príťažlivosti).

Polohový n. je podmienený určitou polohou hlavy a tela s vylúčením stimulácie polkruhových kanálikov a funkčne zdatným labyrintom aspoň na jednej strane, kt. je predurčený na vyprovokovanie spontánneho al. polohového nystagmu. Uhlové zrýchlenie musí byť pri vyšetrení podprahové. Umožňuje to Graheho stôl. Z polôh sa používa vzpriamená poloha posediačky, na chrbte, na pravom boku a ľavom boku.

Nystagmus z polohovania – na rozdiel od polohového nystagmu, kt. je statickou reakciou, polohovací n. je dynamická reakcia, kt. vyvoláva kombinácia uhlového a lineárneho zrých-lenia. Etiopatogenéza je podobná ako pri polohovom n. Rozlišuje sa benígna a malígna forma.

Benígny paroxyzmálny polohový nystagmus – prvýkrát opísal Dix a Hallpike (1952). Vyskytuje sa pri poruchách utrikuloampulových vzťahov, ale aj pri centrálnych poruchách. Charakterizuje ho: **1.** latencia n. je 0,5 – 30 s; **2.** od 2. do 3. s sa nystagmus zväčšuje, max. dosahuje v 10. s, potom slabne až zaniká; trvá 5 – 20 s, výnimočne > 60 s; **3.** pri jednostrannej poruche sa zisťuje, keď je choré ucho uložené nižšie, pri obojstrannej poruche sa zisťuje obojstranný nystagmus smerujúci k nižšie uloženému uchu; **4.** pri opakovaní podnetu subjektívne i objek-tívne príznaky slabnú (vyčerpateľnosť nystagmu) a zjavujú sa len po dlhšom časovom odstupe, skúška sa opakuje, aby sa odlíšil malígny typ n.; **5.** sprievodný závrat.

Malígny paroxyzmálny polohový nystagmus – vyskytuje sa pri centrálných vestibulárnych poruchách, jeho lokalizačná hodnota nie je však spoľahlivá. Charakterizujú tieto prejavy: **1.** latencia často chýba al. trvá len veľmi krátko; začiatok je zvyčajne prudký; **2.** n. nie je časovo obmedzený, trvá dovtedy, kým trvá poloha, kt. ho vyvolala; jeho intenzita je slabšia ako pri benígnej forme, ale je kontinuálna; postupné zväčšovanie a vyhasínanie reakcie sa nepozoruje; **3.** smer n. býva k vyššie uloženému uchu; **4.** n. je nevyčerpateľný; **5.** intenzita závratu kolíše, niekedy závrat chýba, inokedy sa spája s kolapsom, nauzeou, vracaním. Na jeho vyšetrenie sa používa Dixov-Hallpikeov test (→*testy*). Pacient sa posadí na rovný vyšetrovací stôl tak, aby v polohe na chrbte hlava prečnievala pod úroveň vyšetrovacieho stola. Hlavu pootočenú o 30 – 45° na svoju stranu vyšetrujúci uchopí z obidvoch strán rukami a v priebehu 2 – 3 s vyšetrovaného uloží do vodorovnej polohy tak, aby

prepadávala 30° pod úroveň vyšetrovacieho stola. Táto poloha sa udržiava 30 s (príp. kým trvá n.). Ak n. trvá > 90 s, ide o kontinuálny, perzistujúci n. Vyšetrovaný opäť zaujme východiskovú polohu posediačky a po 30 s sa skúška opakuje s otočením hlavy na druhú stranu. Skúšky sa zámerne niekoľkokrát opakujú, aby sa zistila príp. vyčerpateľnosť n. Polohovací n. sa vyšetruje aj s extendovanou hlavou (Roseho poloha).

Nystagmus z potriasania hlavou – semispontánny vestibulárny jav, kt. vzniká po podráždení vestibulárneho systému a krčných proprioreceptorov pasívnym potriasaním hlavy. Tento manéver aktivuje spontánny n. pri jednostrannej periférnej vestibulárnej poruche. Vyšetruje sa uchope-ním hlavy pacienta zo strán a miernym potriasaním al. otáčaním hlavy okolo vertikálnej osi 10° doprava a doľava 5-krát/5 s. V priebehu ďalších 15 s sa n. zisťuje priamo al. pomocou Frenzelových okuliarov. N., kt. vzniká bezprostredne po otriasaní hlavy má charakter zánikového n., v 2. fáze nastupuje po krátkej latencii n. na opačnú stranu, kt. sa pokladá za doznievajúci n. Pri jednostrannej poruche n. 2. fázy smeruje na stranu poškodeného labyrintu, pri obojstrannej poruche na stranu, kde je porucha výraznejšia.

Provokovaný nystagmus – vzniká ako normálny vestibulárny reflex pri rotačnom al. kaloric-kom dráždení vestibulárneho aparátu.

Retrakčný nystagmus – rytmické zväčšovanie a zmenšovanie protrúzie bulbu; vyskytuje sa pri ťažkých tlakových poškodeniach v oblasti Sylviovho mokovodu.

Rotačný nystagmus – n. s pohybmi bulbov v smere al. proti smeru hodinových ručičiek okolo zrakovej osi.

Rytmický nystagmus – zášklbový n.

Sekundárny nystagmus – n., kt. sa vzniká po náhlom prerušení rotácie hlavy, vyvolaný zotrvačnosťou pohybu labyrintovej tekutiny.

Sponátnny nystagmus – n., kt. vzniká bez špecifickej stimulácie vestibulárneho systému; je vždy patologický.

Undulujúci nystagmus – kyvadlový n.

Unilaterálny nystagmus – jednostranný n.

Vertikálny nystagmus – n., kt. sa vyznačuje pohybmi bulbov nahor a nadol.

Vestibulárny nystagmus – n. vestibularis, je prejavom dráždenia al. lézie vestibulárnych regulačných okruhov v ktoromkoľvek mieste ich priebehu. Môže byť periférneho (labyrint) al. centrálneho pôvodu (vestibulárne jadrá, dráhy spájajúce vestibulárne jadrá s inými časťami nervového systému).

Vibračný nystagmus – kyvadlový n.

Vôľový nystagmus – n. voluntarius, pohyby očú až 80/s, kt. produkujú vôľou niekt. zdraví jedinci.

Zášklbový nystagmus – bifázický n.

Testovanie nystagmus zahrňuje vyvolanie fyziol. n. s cieľom dokázať normálnu neurol. a vestibulárnu funkciu.

Testy založené na pohyboch očí a fyziologickom nystagme

Príkazové pohyby
Test so sledovaním cieľa (pursuit system test)
Testy optokinetického n. (OKN)
Dollov okulocefalický manéver

Rotačné testy
Kalorické testy
Prístroje používané na vyšetrovanie nystagmu
Oftalmoskopy
VER & ERG
Elektrookulografia (EOG)
Očná elektromyografia (EMG)
Elektronystmografia
Videonystagmoskopia
CT & MRI skeny

Príkazové pohyby – testujú sakadické al. FEM refixation, pričom sa vyšetrovaný vyzve, aby hľadel na rôzne smery. Touto procedúrou sa dá zistiť druh odpovedí pozorovaných pri reflexívnych sakádach, napr. pozeraní sa za zvukom.

Testy so sledovaním cieľa – sú SEM, kt. pomáhajú sledovať obraz a udržovať fixáciu na jednom predmete. Vykjonávajú sa pri fixovanej hlave, pričom oči sledujú cieľ v rôznych polohách.

K testom optokinetického n. patria: *Dollov hlavový test* (okulocefalický manéver), *rotačné vestibulárne testy*, *kalorické kalorické vestibulárne testy* a i.; →*testy.*

Periodický alternujúci nystagmus – centrálny spontánny n.

Prístroje používané pri vyšetrovaní a testovaní nystagmu

Oftalmoskop – prístroj používaný na vyšetrenie očného pozadia, sietnice. Používa sa na identifikáciu n. v prim. polohe a na odlíšenie jeho vĺn, najmä ak majú oscilácie malú amplitúdu. Možno pritom sledovať zášklby al. kmitanie optického disku. Pri kongenitálnom nystagmom umožňuje oftalmoskopia identifikovať aj príp. senzorickú poruchu.

Vizuálne evokované reakcie (VER) a ***elektroretinogram*** (ERG) sú elektrofyziol. testy, kt. umožňujú odhaliť príp. neurol. príčinu n. Pri ERG odpovede vyvolané svetlom pomáhajú zistiť, či sú nervové bunky sietnice funkčné, kým záznamy VER snímajú odpovede sietnice v mozgu. Obidva testy pomáhajú u detí s kongenitálnym nystagmom zhodnotiť poruchu pri normálnom očnom náleze a rozlíšiť senzorickú a motorickú formu CN. VER a ERG sa však, žiaľ, obyčajne u detí < 12-r. nevykonávajú, pretože výsledky u nich získané nebývajú spoľahlivé.

Elektrookulografia (EOG) – je registrácia pohybov očí umožňujúca hodnotenie detailov meraním polohy očí a pohodlným zaznamenávaním pohybov medzi 10 a 40. Ťažšie sa však pre časté artefakty snímajú vertikálne pohyby očí v dôsledku žmurkania.

Očná elektromyografia (EMG) je metóda na registráciu elekt. odpoved z očí počas pohybu. Používa sa skôr vo výskume, pretože procedúra je nepohodlná a výsledky sú ťažšie kvantifikovateľné.

Elektronystmografia (ENG) zaznamenáva kontrakcie očných svalov s cieľom rozlíšiť rýchlosť jednotlivých fáz pohybov očí. Pokladá sa za najcitlivejšiu priamu inšpekciu. Metóda umožňuje aj dg. typu n.

Videonystagmoskopia (VNS) využíva infračervené kamery naložené na bulby, pomocou kt. sa pozorujú na monitore al. zaznamenávajú pohyby očí a poloha hlavy. Pokladá sa za jednoduchú a neinvazívnu skríningovú metódu bna vyšetrenie vestibulárnej funkcie.

CT a MRI skenovanie umožňujú odhaliť neurol. príčinu kongenitálneho (napr. Arnoldov-Chiariho sy.), ako aj získaného n.

Terapia nystagmu – nejestvuje úplne spoľahlivá metóda th. n. Jednotlivé procedúry len pomáhajú stabilizovať oči a zlepšovať zrakovú ostrosť. Pri veľkom sklone hlavy, sa th. dá dosiahnuť posun nulovej zóny prim. polohy a zlepšenie zraku, ako aj kozmetický efekt. Niekedy sa dosahuje výrazné subjek-tívne zlepšenie, hoci objektívne sa zraková ostrosť nezmenila.

Kontaktné šošovky – vo všeobecnosti sa treba pokúsiť korigovať každú refrakčnú chybu a optimalizovať vízus. Výhodnou kontaktných šošoviek je, že sa pohybujú s okom. Sú teda efektívnejšie ako okuliare. pretože aj keď jestvuje nulový bod, pacient hľadi cez optický stred ich kontaktu. Vnímanie pohybujúcich sa kontaktných šošoviek pomáhajú zmierňovať nystagmus, čo je pp. následkom senzorickej spätnej väzby, kt. vzniká pri kontakte šošoviek s vnútornou plochou mihalníc.

Hranoly – sú vhodné u osôb, kt. majú problémy v škole, práci al. jazde. Ukladajú sa hrotom v tom istom smere smerom k nulového bodu každého oka, aby posunuli oči do prim. polohy. Tým možno eliminovať abnormálnu polohu hlavy a dosiahnuť zlepšenie zrakovej ostrosti. Hranolmi možno zmierniť aj n. vyvolaním konvergencie. Následkom toho sa znížia požia-davky na zrakovú koncentráciu.

Hranoly však možno použiť len u osôb, kt. majú normálne binokulárne videnie (používajú súčasne obidve oči). Ich použitie obmedzuje aj deformácia al. degradácia obrazu v prípade veľmi veľkých hranolov. Nevýhodou je aj to, že nekozmetický sklon hlavy nahradzujú ťažké a vzhľadovo neestetické sklené hranoly.

Chir. th. – sa uprednostňuje v dlhodobej th. abnormálnej polohy hlavy a zmierňovaní oscilácií nystagmu. Často sa používa na th. manifestného nystagmu u jedincov > 4-r. Pred operáciou sa musí určiť smer, stupeň nystagmu, ako aj charakter abnormálnej polohy hlavy. Pred výkonom sa často používajú hranoly s cieľom prognózovať pooperačný výsledok. Chir. výkonmi možno zmenšiť sklon hlavy a stablizovať oči:

a) *Chir. výkony na korekciu abnormálnej polohy hlavy* – vykonávajú sa napr. pri fixovanej polohe hlavy >150 – 300. Ak nie je n. spojený so strabizmom, korigujú sa všetky 4 horizontálne svaly (Kestenbaumova meótda, pri kt. sa svaly predĺžujú a oslabujú). Ak ide o asociovanú deviáciu (škúlenie) chir. výkon spočíva vo fixácii oka. Niekedy je tu však potrebná operácia aj na druhom oku. Chir. výkon je indikovaný, keď sa videnie podstatne zlepšuje v príslušnej polohe, keď abnormálna poloha hlavy pôsobí rušivo al. prekáža v práci a i. aktivitách. Najlepšie výsledky sa pozorujú ~ 1 mes. po operácii; stabilizácia polohy hlavy nastáva až po 1 r. Pôvodný sklon hlavy sa však môže vrátiť aj neskôr. Okrem zmenšenia sklonu hlavy a zmiernenia n. sa po operácii výrazne zlepší zraková ostrosť.

b) Zmenšenie intenzity nystagmu – metódy na stabilizáciu oscilácií nystagmu spočívajú v max. predĺžení a oslabení všetkých 4 horizontálnych okohybných svalov, čím sa zlepšuje videnie. Inou metódou je skrátenie m. rectus lateralis, čo má za následok vyvolanie konver-gencie na potlačenie nystagmu. Pacient na túto procedúru potrebuje normálne binokulárne videnie a na zlepšenie videnia do diaľky vyžaduje hranoly.

Korekcia rotačného a vertikálneho nystagmu – aj keď pacienti s rotačným nystagmus, u kt. je indikovaný chir. výkon, nevyžadujú fúziu, vertikálna poloha hlavy sa dá korigovať chir., kým torzný nystagmus sa len monitoruje. Avšak ani výsledky chir. korekcií nebývajú vždy priaznivé. Keď sa napr. príliš oslabí vertikálny sval, môže nastať dislokácia mihalnice (ptóza dolnej mihalnice a vzustup hornej mihalnice).

K celkovým komplikáciám chir. výkonov patrí nadmerná korekcia AHP al. diplopia. Môžu sa dostaviť ťažkosti s pohybovaní očí niekt. smermi, keď sú okohybné svaly príliť utesnené al. napnuté. V takom prípade pacient otáča hlavu na stranu opačnú ako je nulový bod.

Šošovky: a) Mínusové šošovky – nadmerná korekcia týmito šošovkami môže stimulovať konvergenicu a tým tlmiť nystagmus. Môže zlepšiť aj zrakovú ostrosť pri pohľade do diaľky. b) Šošovky na stabilizáciu očí – šošovky sa majú použiť na stabilizáciu obrazu na sietnici. Silné plus šošovky to dosahujú fokusáciou obrazu blízko stredu oka. Silné negat. kontaktné šošovky pomáhajú pohybom očí neutralizovať a fokusovať rozmazaný obraz. Možno dosiahnuť ~ 90 % stabilizáciu obrazov. Metóda sa však dá použiť len u hospitalizovaných pacientov a používa len jedno oko, takže je vhodná len na určitý čas.

Botulinotoxín – klostrídiový exotoxín A (Botox‹) je silným, avšak reverzibilným toxínom, kt. ,,zmrazuje“ svaly vyvolaním ich obrny. Možno ho inj. do svalov al. retrobulbárneho priestoru. Je vhodný na th. strabizmu, kt. je stabilný vo všetkých vzdialenostiach. Používa sa aj v th. n. a na zmiernenie trasu hlavy. V th. kongenitálneho horizontálneho n. je najlepšia odpoveď po prvej kúre. Zraková ostrosť sa zlepšuje natoľko, že umožňuje riadenie motorového voidla. Niekedy sa kombinuje s oslabením (recesiou) 4 horizontálnych svalov.

Th. botulotoxínom sa pokladá za alternatívu chir. th. nystagmu. Jeho účinok však trvá len 3 – 4 mes. Preto sa inj. aplikujú v pravidelných intervaloch v celkovej anestézii. Ku komplikáciám th. patrí ptóza, prechodná vertikálna deviácia a zhoršenie nystagmu oka, do kt. sa toxín aplikoval. U osôb bez binokulárneho videnia môže vzniknúť diplopia, kt. vzniká preto, že oči nie sú vyrovnané, paralyzované svaly nie sú už schopné spájať zdvojené obrazy.

Z ďalších farmák sa v th. nystagmu skúšal *baklofén* a *gabapentín*. Tieto látky pôsobia na neurotransmiter GABA. Baklofén sa podáva aj u pacientov so získaným periodickým alterujúcim nystagmom (PAN). Dôkazy o účinnosti baklofénu pri iných typoch získaného nystagmu zatiaľ chýbajú.

nystagmus–myoklonus – zriedkavý vrodený sy., charakterizovanýn nystagmom abnormálny-mi mimovôľovými pohybmi končatín a trupu.

Nystan® (Squibb) – antimykotikum; →*nystatín.*

nystatín – syn. fungicídin; polyénové antimykotikum produkované kultúrou *Streptomyces noursei.* Pozostáva aspoň z 3 zložiek, A_1 ($C_{47}H_{75}NO_{17}$), A_2 a A_3; špecifický pôsobí na *Candida albicans*. Používa sa v th. vagínovej, črevnej, orálnej a kožnej kandidózy; podáva sa p. o. a miestne (Biofanal®, Candex®, Candio-Hermal®, Diastatin®, Nystan®, Nystavescens®, O-V Statin®).

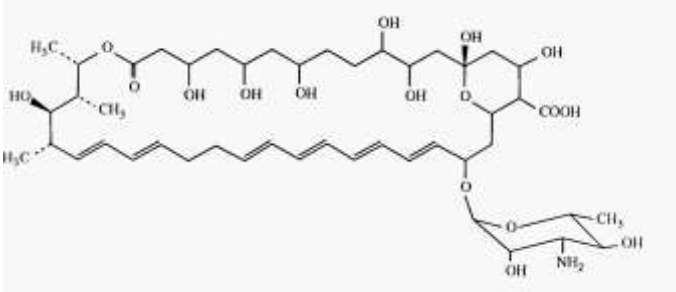

Nystatín A₁

Nystavescent® (Squibb) – antimykotikum; →*nystatín.*

nystaxis, is, f. – nystagmus

Nystenov zákon – [Nysten, Pierre Hubert, 1771 – 1818, belg. pediater] →*zákon.*

Nytilax® (Leeming) – laxatívum; senosid A a B.

nyxis – [g.] bodnutie, pichnutie, punkcia, paracentéza.

Nyxolan® – dezinficiens; 8-hydroxychinolínsulfát.